

# Razlike između hemangioma i vaskularnih malformacija i farmakoterapija u djece

---

Pešić, Marija

Master's thesis / Diplomski rad

2019

Degree Grantor / Ustanova koja je dodijelila akademski / stručni stupanj: **University of Zagreb, Faculty of Pharmacy and Biochemistry / Sveučilište u Zagrebu, Farmaceutsko-biokemijski fakultet**

Permanent link / Trajna poveznica: <https://urn.nsk.hr/urn:nbn:hr:163:979918>

Rights / Prava: [In copyright](#) / [Zaštićeno autorskim pravom.](#)

Download date / Datum preuzimanja: **2025-03-04**



Repository / Repozitorij:

[Repository of Faculty of Pharmacy and Biochemistry University of Zagreb](#)



**Marija Anzulović**

**Razlike između hemangioma i vaskularnih  
malformacija i farmakoterapija u djece**

**DIPLOMSKI RAD**

Predan Sveučilištu u Zagrebu, Farmaceutsko-biokemijskom fakultetu

Zagreb, 2019.

Ovaj diplomski rad je prijavljen na kolegiju Dermatici u ljekarničkoj praksi, Sveučilišta u Zagrebu Farmaceutsko-biokemijskog fakulteta i izrađen na Zavodu za farmakologiju pod stručnim vodstvom doc. dr. sc. Petre Turčić i prim. dr. sc. Arnesa Rešića.

*„Nijedan čovjek nije otok, sasvim sam za sebe.“ John Donne, 1624.g.*

*Hvala svim otocima u mom malenom arhipelagu što su učinili da tijekom studiranja budem uporna, što su me hrabрили i podupirali iz dana u dan. Josipe, mama, tata, Frane, Kate, prijatelji moji, hvala vam! Zahvalna sam Bogu što me baš među vas smjestio.*

# SADRŽAJ:

<b>1. UVOD</b> .....	<b>1</b>
1.1. DEFINICIJA.....	4
1.1.1. Dojenački hemangiom (IH).....	4
1.1.2. Vaskularne malformacije.....	4
1.1.2.1. Limfatičke malformacije (LM).....	5
1.1.2.2. Venske malformacije (VM).....	6
1.1.2.3. Arteriovenske malformacije (AVM).....	6
1.1.2.4. Kapilarne malformacije.....	7
1.2. EPIDEMIOLOGIJA.....	7
1.3. PATOGENEZA I HISTOPATOLOGIJA.....	9
1.4. PRIRODNI TIJEK.....	10
1.5. KLINIČKA SLIKA.....	13
1.6. KOMPLIKACIJE.....	18
1.6.1. Ulceracije.....	18
1.6.2. Krvarenje.....	18
1.6.3. Kongestivno zatajenje srca.....	18
1.6.4. Poremećaj vida.....	19
1.6.5. Poremećaji hranjenja.....	19
1.6.6. Opstrukcija dišnih puteva.....	19
1.6.7. Hipotiroidizam.....	19
1.7. DIJAGNOSTIKA.....	21
1.8. KLINIČKI PRISTUP.....	22
<b>2. OBRAZLOŽENJE TEME</b> .....	<b>24</b>
<b>3. MATERIJALI I METODE</b> .....	<b>26</b>
<b>4. REZULTATI I RASPRAVA</b> .....	<b>28</b>
4.1. LIJEČENJE.....	29
4.1.1. Dojenački hemangiom (IH).....	29
4.1.1.1. Liječenje kroz povijest.....	29
4.1.1.2. Propranolol.....	29
4.1.1.2.1. Učinkovitost.....	30
4.1.1.2.2. Nuspojave.....	31
4.1.2. Vaskularne malformacije.....	31
4.1.3. Limfatičke malformacije.....	31
4.1.4. Venske malformacije.....	32
4.1.5. Arteriovenske malformacije.....	33
4.1.6. Kapilarne malformacije.....	33
<b>5. ZAKLJUČCI</b> .....	<b>34</b>
<b>6. LITERATURA</b> .....	<b>36</b>
<b>7. SAŽETAK / SUMMARY</b> .....	<b>44</b>
<b>8. TEMELJNA DOKUMENTACIJSKA KARTICA / BASIC DOCUMENTATION CARD</b>	

## **1. UVOD**

Vaskularne anomalije dječje dobi obuhvaćaju dvije različite skupine, vaskularne tumore i vaskularne malformacije. Proučavanje vaskularnih anomalija je u značajnom porastu kroz posljednja tri desetljeća. Sve razvijenije dijagnostičke metode omogućile su preciznije razlikovanje pojedinih anomalija kao i detaljniji uvid u etiologiju te učinkovitije liječenje. U pozadini vaskularnih tumora je hiperplazija endotelne stanice krvnih žila i za njih je karakteristična spontana involucija odnosno povlačenje u većini slučajeva. S druge strane, kod vaskularnih malformacija postoji normalan ciklus endotelne stanice, ali nema spontane involucije. Vaskularne malformacije prisutne su od rođenja, uglavnom su uvijek odmah vidljive, nemaju tendenciju regresije i rastu razmjerno s rastom djeteta. Dojenački ili infantilni hemangiomi (IH) su lezije karakterizirane patološkom proliferacijom endotelne stanice i aberantnom građom krvnih žila i ubrajaju se u benigne vaskularne tumore (Darrow i sur., 2015). Najčešće nisu prisutni od rođenja, rast hemangioma se događa u narednih nekoliko tjedana ili mjeseci (4 do 6 tjedana) i doseže svoj plato između 6. i 12. mjeseca života. Pošto nisu prisutni odmah po rođenju, teško su uočljivi u rodilištu i nedovoljno su dokumentirani u medicinskoj dokumentaciji. Klasifikacijom Međunarodnog društva za ispitivanje vaskularnih anomalija (engl. *The International Society for the Study of Vascular Anomalies*; ISSVA) iz 2018. godine vaskularne anomalije dijele se na nekoliko podskupina (tablica 1). Mnoge vaskularne malformacije mogu se pri dijagnozi greškom zamijeniti sa dojenačkim hemangiomom (IH). Detaljno razumijevanje kliničkih obilježja, etiologije i tipičnog kliničkog tijeka različitih tipova vaskularnih anomalija nužno je za ispravnu dijagnozu i uspješan proces liječenja. U novije vrijeme dojenački hemangiomi su u fokusu sve više znanstvenih istraživanja, uvedeni su novi pristupi liječenju, sve više je naglašen psihološki utjecaj hemangioma na izgled pa je i to jedan od razloga pojačanog trenda liječenja.

**Tablica 1.** ISSVA klasifikacija vaskularnih anomalija (www.issva.org)

VASKULARNI TUMORI	VASKULARNE MALFORMACIJE
<p><b>Benigni</b></p> <p>Dojenački hemangiomi</p> <p>Kongenitalni hemangiomi (RICH, NICH, PICH)</p> <p>Tufted angiom</p> <p>Hemangiom vretenastih stanica</p> <p>Epiteloidni hemangiom</p> <p>Piogeni granulom (lobulirani kapilarni hemangiom)</p> <p>Ostali</p>	<p><b>Jednostavne</b></p> <p>Venske malformacije</p> <p>Limfatične malformacije</p> <p>Kapilarne malformacije</p> <p>Arteriovenske malformacije i fistule</p> <p>Miješane (kombinirane) malformacije</p>
<p><b>Lokalno agresivni ili granični</b></p> <p>Kaposiformni hemangioendoteliom</p> <p>Retiformni hemangioendoteliom</p> <p>Papilarni limfatični angioendoteliom</p> <p>Kompozitni hemangioendoteliom</p> <p>Pseudomiogeni hemangioendoteliom</p> <p>Polimorfni hemangioendoteliom</p> <p>Hemangioendoteliom koji nije drugačije karakteriziran</p> <p>Kaposijev sarkom</p> <p>Ostali</p>	<p><b>Kombinirane</b></p> <p>Kapilarno – venske (CVM)</p> <p>Kapilarno – limfatične (CLM)</p> <p>Kapilarno – arteriovenske (CAVM)</p> <p>Limfatično – venske (LVM)</p> <p>Kapilarno – limfatično – arteriovenske (CLAVM)</p> <p>Druge</p>
<p><b>Maligni</b></p> <p>Angiosarkom</p> <p>Epiteloidni hemangioendoteliom</p> <p>Ostali</p>	

## **1.1. DEFINICIJA**

### **1.1.1. Dojenački hemangiom (IH)**

Dojenački hemangiomi (infantile hemangioma, IH) su najčešći benigni tumori kod dojenčadi. To su vaskularne neoplazme karakterizirane abnormalnom proliferacijom endotelnih stanica i abnormalnom arhitekturom krvnih žila. Za njih je karakterističan brz rast u prvoj godini života, nakon kojeg slijedi polagana regresija koja obično završava sa 7 do 10 godina (Roganović i sur., 2016). Većina dojenačkih hemangioma ima izraženu sposobnost involucije odnosno nestajanja, međutim u nekim slučajevima povezani su sa komplikacijama pa pacijenti koji boluju od takvih IH mogu biti vitalno ugroženi ili imati funkcionalna oštećenja s trajnim posljedicama. Kongenitalni hemangiomi se razlikuju od dojenačkih, oni su prisutni odmah po rođenju i postoje u tri oblika, brzo involuirajući kongenitalni hemangiom (engl. *rapidly involuting congenital hemangioma*, RICH), ne-involuirajući kongenitalni hemangiom (engl. *noninvoluting congenital hemangioma*, NICH) i djelomično involuirajući kongenitalni hemangiom (engl. *partially involuting congenital hemangioma*, PICH) (Darrow i sur., 2015). Kongenitalni hemangiomi čine tek do 3 % svih hemangioma, dok dojenački hemangiomi čine 97% svih hemangioma (Dasgupta i sur., 2014).

### **1.1.2. Vaskularne malformacije**

Vaskularne malformacije su strukturne anomalije i urođene pogreške vaskularne morfogeneze. Ovisno o tipu krvnih žila koje ih izgrađuju, one uključuju kapilarne malformacije (port wine stains), venske malformacije, limfatičke malformacije (ranije poznate kao limfangiomi ili cistični higromi) i arteriovenske malformacije (Darrow i sur., 2015). Kapilarne malformacije predstavljaju najčešći tip vaskularnih malformacija. Infantilni hemangiomi i vaskularne malformacije imaju relativno predvidljive obrasce rasta, IH rastu i zatim prestaju rasti tijekom ranog djetinjstva, dok vaskularne malformacije pokazuju male promjene u rastu. Rast vaskularnih malformacija, ako postoji, prati rast i razvoj djeteta. Posljedice strujanja krvi odnosno promjena hidrostatskog tlaka u krvnim žilama vidljive su



kao promjene boje vaskularnih malformacija. Do njih dolazi u stanju aktivnosti ili mirovanja, te kod razlike u promjeni vanjske temperature (Rešić, 2018).

Prema brzini protoka dijele se na: vaskularne malformacije sporog protoka (kapilarne, venske, limfatičke, miješane) i vaskularne malformacije brzog protoka (arterijske, arterijsko-venske, arterijsko-venske fistule, miješane). Ukoliko se vaskularne malformacije ne liječe, gotovo uvijek ostaju vidljive kroz cijeli život. I vaskularni tumori i vaskularne malformacije mogu imati širok raspon potencijalno povezanih komplikacija koje zahtijevaju specijalističku intervenciju (Jahnke, 2016). U tablici 2. navedene su osnovne razlike između dojenačkog hemangioma i vaskularnih malformacija (Rešić, 2018).

**Tablica 2.** Razlike između dojenačkih hemangioma i vaskularnih malformacija

<b>Dojenački hemangiomi (IH)</b>	<b>Vaskularne malformacije (VM)</b>
Hiperplazija endotela	Dismorfogeneza
Kod rođenja odsutni ili sitni	Prisutne od rođenja
Brzi rast tijekom rane dojenačke dobi	Rast prati rast djeteta ili nema rasta
GLUT1 +	GLUT1 –
Dobar odgovor na farmakoterapiju	Nema odgovora na farmakoterapiju
Involucija u djetinjstvu	Zauvijek prisutne
Th: farmakoterapija, kirurgija, laser	Th: laser, kirurgija, embolizacija, sklerozacija

### **1.1.2.1. Limfatičke malformacije (LM)**

Limfatičke malformacije su kongenitalne lezije koje nastaju kao posljedica abnormalnog razvoja limfnog sustava. Procjenjuje se da 75% ove vrste vaskularnih malformacija zahvaća područje glave i vrata (Balakrishnan i sur., 2014). Limfatičke malformacije se dijele na mikrocistične, ako je promjer cisti manji od 2 cm i makrocistične, ako je promjer cisti veći ili jednak 2 cm. Poznata je klasifikacija po stupnjevima prema De Serresu, ovisno o lateralnosti malformacije kao i anatomskom odnosu sa podjezičnom odnosno hioidnom kosti (tablica 3).

**Tablica 3.** Klasifikacijska shema za limfatičke malformacije prema De Serresu (Padia i sur., 2018).

Stupanj	Smještaj
I	Unilateralno infrahioidno
II	Unilateralno suprahioidno
III	Unilateralno suprahioidno i infrahioidno
IV	Bilateralno suprahioidno
V	Bilateralno suprahioidno i infrahioidno

#### 1.1.2.2. Venske malformacije (VM)

Venske malformacije su prisutne odmah po rođenju i nastavljaju rasti slijedeći rast djeteta. Većina venskih malformacija manifestira se na području glave i vrata, čak 40%. Proširene venule i vene nastaju kao posljedica oštećenja glatkog mišićnog sloja koji okružuje venske kanale. Takvi disfunkcionalni venski kanali se šire i infiltriraju u okolne zdrave strukture (Seront i sur., 2018). Ono što razlikuje venske malformacije od dubokih hemangioma su oticanje te prisutnost osjećaja isprekidane boli. Karakterizirane su plavičastim tonom obuhvaćene kože ili mukoze. Razvojem malformacijskih venskih kanala moguć je nastanak tromba ili flebolita tj. krvnog ugruška u veni koji očvrstne procesom kalcifikacije. Povećani rast venskih malformacija moguć je tijekom puberteta i trudnoće (Dasgupta i sur., 2014).

Venske malformacije imaju tendenciju rasta i ne povlače se spontano.

#### 1.1.2.3. Arteriovenske malformacije (AVM)

Arteriovenske malformacije su kongenitalne vaskularne anomalije brzog protoka koje nastaju kao posljedica lokaliziranih šantova između venskih i arterijskih sustava. Najčešće zahvaćaju područje glave i vrata (47,4%), zatim slijede ekstremiteti (28,5%) (Greene i sur., 2011).

Karakteriziraju ih tople, opipljive, pulsirajuće lezije koje mogu krvariti ako dođe do disrupcije epitelnih ili mukoznih stanica (Rosenberg i sur., 2018). Visok vaskularni protok i rast uzrokuju uništenje okolnog tkiva, krvarenja i ulceracije (Liu i sur., 2010).

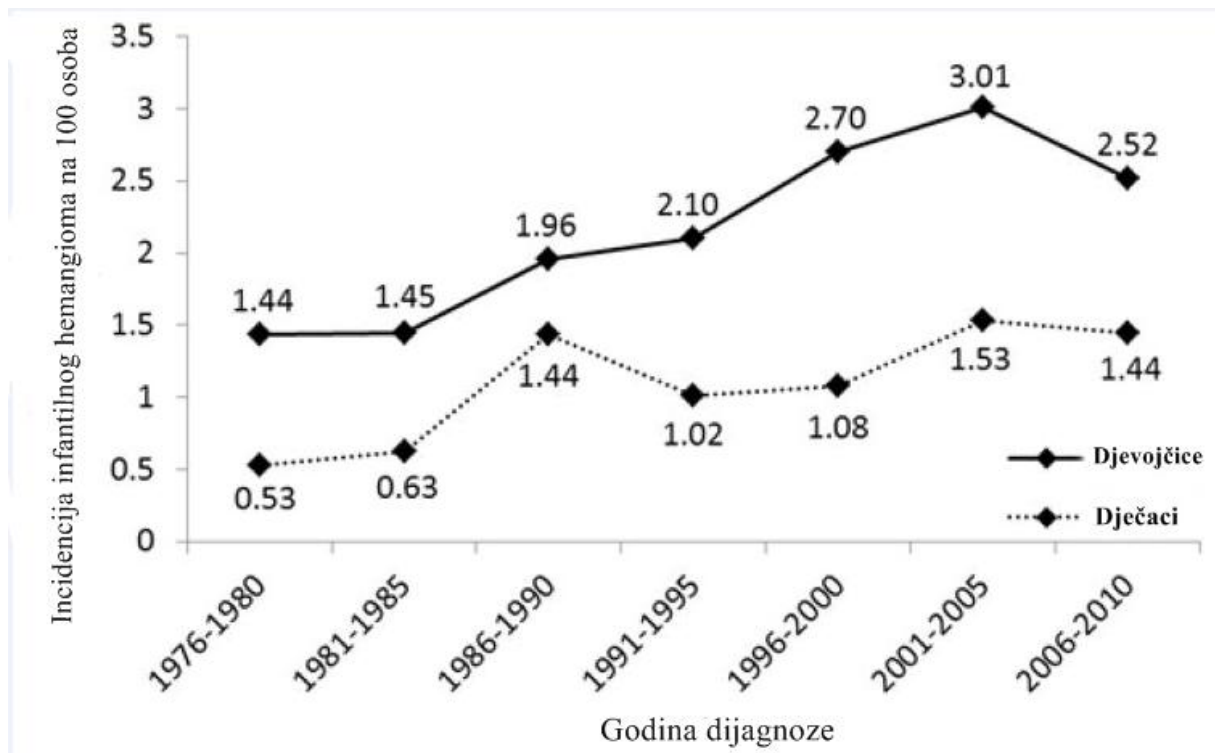
#### **1.1.2.4. Kapilarne malformacije**

Kapilarne malformacije uključuju port-wine stain (lat. *Nevus flammeus*), relativno čestu kožnu ili mukoznu leziju koja se javlja kod 0,3% novorođenčadi (Johnson i sur., 2017). Najčešće se manifestira kao dobro razgraničena crvena ili ružičasta makula na bilo kojem području tijela, distribucija je uglavnom segmentalna. Kapilarne malformacije najčešće nemaju klinički značaj, osim naglašenog kozmetičkog odnosno estetskog faktora vezano za izgled djeteta, ovisno o lokalizaciji malformacije. Međutim, mogu biti povezane uz druge poremećaje kao što je Sturge –Weber sindrom odnosno encefalotrigeminalna angiomatoza, kod kojeg zbog poremećenog razvoja određenih krvnih žila dolazi do abnormalnosti na području mozga, kože i očiju djeteta (Lee i sur., 2013).

## **1.2. EPIDEMIOLOGIJA**

### **Dojenački hemangiom (IH)**

Incidencija je procijenjena na 5 % novorođenčadi, a omjer djevojčice/dječaci je u rasponu od 1.4:1 do 3:1 (Kilcline i sur., 2008) (Slika 1.). Faktori rizika za IH su bijela rasa, prijevremeni porod, niska porodna težina, uznapredovala životna dob majke, višeplodna trudnoća, placenta previa i preeklampsija. Kod nedonoščadi čija je porođajna masa manja od jednog kilograma incidencija infantilnih hemangioma je u visokom postotku (od 22 do 30 %). Najznačajniji čimbenik rizika za IH upravo je niska porođajna masa (Haggstrom i sur., 2007).



**Slika 1.** Promjene u incidenciji infantilnog hemangioma (Olmstead County, Minnesota 1976-2010) (Anderson i sur., 2016).

## Vaskularne malformacije

Učestalost limfatičkih malformacija je 1 do 3 na 6000 rođenja, dok se venske malformacije pojavljuju se sa incidencijom od 2-5 na 10 000 rođenja (Benoiton i sur., 2017). Arteriovenske malformacije se pojavljuju u 0,06 do 0,11% populacije (El Ghanem i sur., 2016). U najvećem postotku, kod 0,3% novorođenčadi zabilježena je port-wine stain, kapilarna malformacija (Johnson i sur., 2017).

## **1.3. PATOGENEZA I HISTOPATOLOGIJA**

### **Dojenački hemangiom (IH)**

Patogeneza infantilnog hemangioma zasad nije u potpunosti razjašnjena. Poznato je da intrinzični faktori kao što su angiogenetski i vaskulogenetski čimbenici i ekstrinzični faktori poput hipoksije tkiva i poremećaja razvojnog polja doprinose razvoju IH. Infantilni hemangiom može nastati kao posljedica klonalne ekspanzije endotelnih progenitornih stanica (EPS) što rezultira vaskulogenezom. Također, rast ovih tumora mogu potaknuti fetalne progenitorne stanice koje nastaju disrupcijom posteljice tijekom gestacije ili poroda. Tome u prilog govori prisutnost placentarnih molekularnih biljega u infantilnim hemangiomima kao što su glukoza transporter izoform 1 (GLUT1), Lewis Y antigen, merosin, Fc- $\gamma$  receptor IIb, indoleamin 2, 3 – deoksigenaza i jodtironin dejodinaza tip II (Roganović i sur., 2016).

Jedna od teorija objašnjava nastanak infantilnog hemangioma kao rezultat abnormalne proliferacije i diferencijacije pluripotentne progenitorne stanice, koja migrira na mjesta povoljna za rast tkiva nalik posteljici. Sa histološkog aspekta, IH čine dobro definirane mase kapilara obložene debelim slojem endotelnih stanica koje su raspoređene u lobulima. Imunohistokemijsko bojanje kod IH je pozitivno za glukozni transporter 1 (GLUT1), CD31, CD34 i faktor VIII-vezani antigen od kojih GLUT1 ima najveću važnost jer se široko primjenjuje kao specifični marker za dijagnozu IH (Darrow i sur., 2015). Endotelne stanice infantilnog hemangioma su jedinstvene upravo zbog visoke ekspresije GLUT-1, ali i klastera mikroRNA kromosoma 19 (C19MC) koji su prisutni i u specifičnim stanicama posteljice (Padia i sur., 2018).

### **Vaskularne malformacije**

Većina vaskularnih malformacija je sporadična odnosno pojavljivanje u populaciji im je nasumično i nije poznat njihov uzrok. Kod limfatičkih malformacija, genetski pristup nije moguć jer se pojavljuju nasumično, nema dokaza o nasljeđivanju. Međutim u manjem broju slučajeva venskih malformacija bilo je moguće dovesti ih u korelaciju sa genetskom predodređenošću. Venske malformacije mogu se podijeliti na sporadične venske malformacije

(VM) koje čine 94% svih venskih malformacija, zatim dominantno naslijeđene kožno-mukozne venske malformacije (VMCM) čiji je udjel 1% te dominantno naslijeđene glomovenske malformacije (GVM) kojih je 5%. Vaskularne malformacije, za razliku od infantilnih hemangioma, imunohistokemijski ne pokazuju ekspresiju GLUT-1. Histopatološki, vaskularne malformacije su karakterizirane porastom broja krvnih žila abnormalne strukture. To je rezultat lokaliziranih poremećaja u vaskularnoj formaciji tijekom vaskulogeneze, a posebno tijekom angiogeneze (Boon i sur., 2012).

## **1.4. PRIRODNI TIJEK**

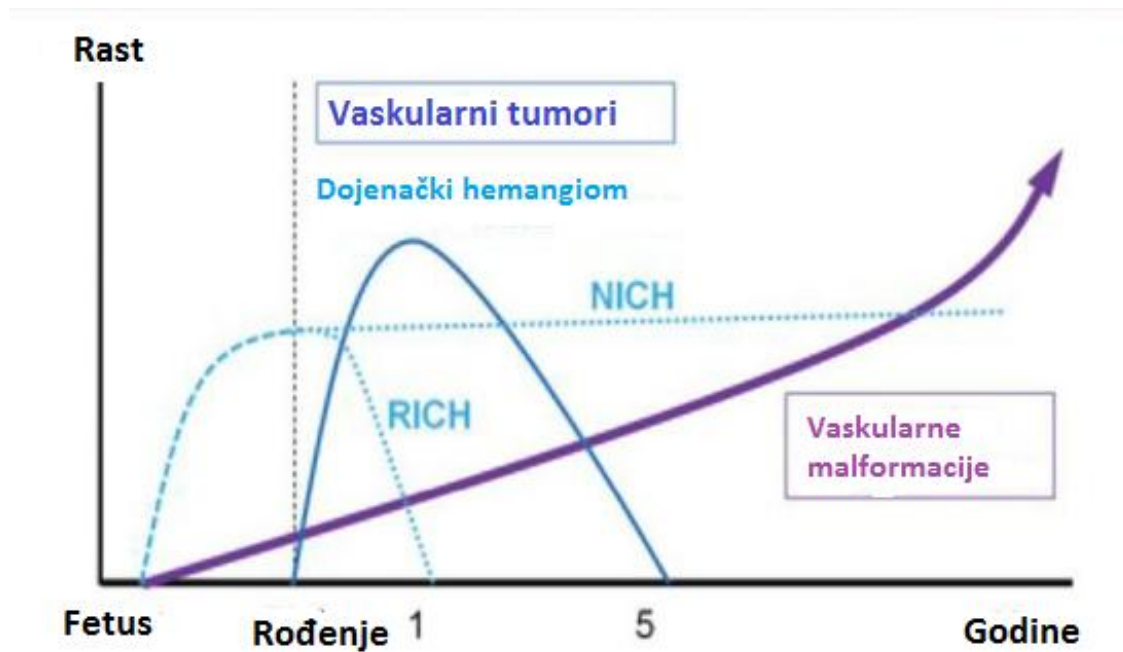
### **Dojenački hemangiom (IH)**

Posebnost dojenačkih hemangioma su tri specifične evolucijske faze, faza proliferacije koju karakteriziraju hiperplazija i hipertrofija, faza rane involucije te faza kasne involucije. Većina infantilnih hemangioma involuira spontano uz gubitak IH endotela i zamjenu sa fibroznim masnim tkivom (Storch i sur., 2010). IH nisu vidljivi odmah nakon poroda, uglavnom postaju vidljivi tijekom prvih dana ili tjedana, a najčešće prije četvrtog tjedna života. Faza proliferacije traje prvih nekoliko mjeseci, do postupne spontane involucije dolazi uglavnom oko prve godine života, dok potpuna ili gotovo potpuna involucija nastupa u dobi od druge do sedme godine djeteta. Između te dvije faze je razdoblje u trajanju od 6 do 12 mjeseci, tzv. plato faza. Tada su proliferirajuće i involuirajuće stanice u ravnoteži (Chang i sur., 2008). U fazi proliferacije dolazi do multipliciranja male skupine primitivnih stanica, za koje se smatra da su multipotentne matične stanice hemangioma. U ovoj fazi zbiva se nekontrolirana proliferacija endotelnih stanica koje nemaju definiranu vaskularnu arhitekturu, a koje se kasnije organiziraju u nove kapilare. Involuciju obilježava gubitak biološke aktivnosti uz promjenu strukture tkiva. Faza involucije hemangioma je jako varijabilna, njen stupanj ovisi o mnogo različitih faktora i teško je predvidiva za svako dijete koje boluje od IH. Oko 50 % djece s hemangiomom ima trajne posljedice kao što su ožiljci, atrofija, teleangiektazije, diskoloracija ili suvišak kože. Za većinu hemangioma nije potrebno aktivno liječenje, najčešće je dovoljno „aktivno praćenje“ (Rešić, 2018). Terapijski postupak za hemangiome u dojenačkoj dobi potreban je u oko 10 - 20% slučajeva. Kasnu fazu proliferacije karakterizira spori rast koji u većini slučajeva završava s oko 9 mjeseci života (Chang i sur., 2008). Nakon

3. godine života, kad nastupa faza kasne involucije, promjer krvnih žila postaje uži i krvne žile se zamjenjuju ostacima fibrozno-masnog tkiva.

Početak proliferativne faze obilježen je lokaliziranim blijedenjem kože ili lokaliziranim makularnim teleangiektatskim eritemom, infantilni hemangiomi zatim rastu, dobivaju gumastu teksturu i postaju izbočeni. Rana faza proliferacije je karakterizirana najvećim rastom, tada je moguće nastajanje bolne ulceracije čije zacjeljivanje prati formiranje ožiljka (Roganović i sur., 2016). Površinski hemangiomi poprimaju intenzivno crvenu boju, a kod dubokih IH su vidljive plavičaste otekline ili čvorići uz moguć i nekontroliran rast koji može zahvatiti vitalne strukture. Nakon 12 mjeseci života najčešće slijedi razdoblje relativne stabilizacije rasta u kojem je kliničko stanje uglavnom nepromijenjeno, ali više nije vidljiv rast hemangioma. Na fazu stabilizacije (platoa) nastavlja se faza rane involucije (2.- 5. godina života), a potom i kasne involucije koja može imati različito trajanje, od nekoliko mjeseci do čak 5 do 10 godina. Prestanak proliferativne faze i početak rane involutivne faze označen je zaustavljanjem rasta, promjenom boje, volumena i konzistencije. Dolazi do prijelaza boje hemangioma iz jarko crvene u zagasito crvenu, a zatim sivu, sa svjetlijim arealima koji se prvo javljaju u centralnom dijelu hemangioma, a zatim se postupno šire prema rubovima. Konzistencija tumora se mijenja, postaje mekša, a s vremenom dolazi i do smanjenja volumena. Regresija je najčešće završena do 4. godine života, no kod dubokih hemangioma potpuna involucija može potrajati i do 8. - 10. godine života. Kod neliječenih infantilnih hemangioma u 70% slučajeva lezije ostaju vidljive, u vidu teleangiektazija, viška fibrozno-masnog tkiva i suviška kože smanjene elastičnosti. Ako je uz hemangiom bila prisutna i ulceracija, pojava ožiljka je neminovna (Rešić, 2018).

## Vaskularne malformacije



**Slika 2.** Prirodni tijek rasta vaskularnih anomalija (prilagođeno prema Kumar, 2017).

Venske malformacije su prisutne odmah kod rođenja kao urođeni vaskularni poremećaji i nikada se ne povuku, odnosno ne nestaju spontano, ostaju vidljive cijeli život ako se ne liječe. Nakon rođenja djeteta karakterizira ih polagan rast koji je proporcionalan rastu tijela (Lee i sur., 2013). S druge strane, za infantilni hemangiom karakteristična je spomenuta nagla proliferacija koju slijedi spontana involucija kao što je vidljivo na grafičkom prikazu (Slika 2.).



## 1.5. KLINIČKA SLIKA

### Dojenački hemangiom

IH se uobičajeno pojavljuju prije četvrtog tjedna starosti i završavaju veći dio svoga rasta do petog mjeseca starosti, iako se proliferativna faza može nastaviti do dvanaestog mjeseca starosti. Duboki IH se pojavljuju kasnije i njihov rast traje duže. Involutivna faza obično počinje između šestog i dvanaestog mjeseca starosti, a glavnina regresije se dogodi prije četvrte godine starosti. Kako IH ulaze u involutivnu fazu smanjuju se u visini i širini, a boja im blijedi. Do 70 % IH imaju za posljedicu promjene na koži, uključujući teleangiektaziju, fibrotično tkivo, suvišnu kožu, atrofiju, dispigmentaciju i ožiljke (Darrow i sur., 2015).

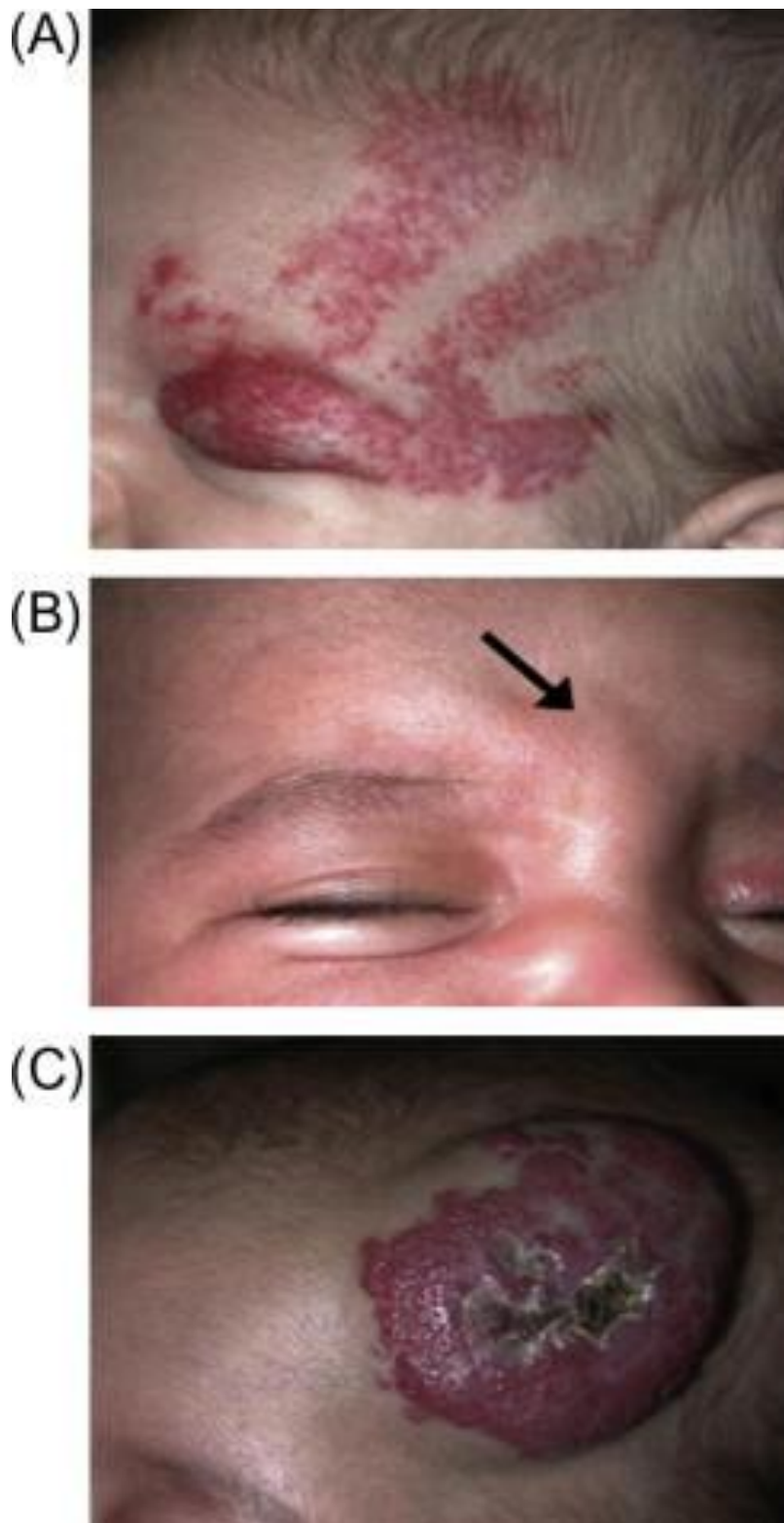
Prvi klinički nalazi kod ranog IH uključuju lokalizirano blijedilo kože i makularni teleangiektatični eritem. Tijekom proliferativne faze, IH se mogu klasificirati na temelju njihove dubine kao što slijedi:

- površinski IH - karakteriziran površinskim crvenilom, dok su potkožne komponente slabo vidljive ili nisu vidljive
- duboki IH - površina je plave boje ili boje tijela i tumor je smješten duboko ispod površine kože
- kombinirani ili miješani IH – obilježen je značajkama i površinskog i dubokog IH (Darrow i sur.,2015)
- abortivni (minimalno rastući, retikularni ili teleangietatski) IH se manifestira teleangiektazijom i ne proliferira ravnomjerno, većina lezija zahvaća donji dio tijela.

IH se mogu klasificirati također i prema anatomskoj konfiguraciji:

- lokalizirani (fokalni) IH – karakteriziraju ih diskretne lezije, nastaju iz jedne fokalne točke
- segmentalni IH – karakteriziraju ih veće lezije, obično nalik plaku, prekrivaju područja određena neuroektodermalnim plakovima
- nedeterminirani (neodređeni) IH – ne mogu biti definitivno kategorizirani kao lokalizirani ili segmentalni

- multifokalni IH – kod ove vrste IH fokalne lezije pojavljuju se na više od jednog anatomskog mjesta; može biti marker za hepatski IH kada je prisutno 5 ili više kožnih lezija



**Slika 3.** Primjeri različitih vrsta infantilnog hemangioma: A) površinski IH , B) duboki IH, C) miješani IH (Callahan i sur., 2012)

Segmentalni IH može biti povezan sa ekstrakutanim manifestacijama.

Kod manjeg broja djece IH se prezentira sa kongenitalnim anomalijama kao što su:

- PHACE (P= engl. *Posteror fossa defects*, defekti stražnje lubanjske jame; H= engl. *Hemangiomas, hemangiomi*; A= engl. *cerebrovascular Arterial anomalies*, cerebrovaskularne arterijske anomalije; C= engl. *Cardiovascular anomalies*, kardiovaskularne anomalije; E= engl. *Eye anomalies*, očne anomalije) (Roganović i sur., 2016). U PHACE-u IH je velik i segmentalan, karakteristično smješten na licu, glavi ili vratu.
- LUMBAR (L= engl. *Lower body IH*, IH-i donjeg dijela tijela i drugi kožni defekti, U= engl. *Urogenital anomalies and ulceration*, urogenitalne anomalije i ulceracija; M= engl. *Myelopathy*, mijelopatija; B= engl. *Body deformities*, tjelesni deformiteti; A= engl. *Anorectal malformations and arterial anomalies*, anorektalne malformacije i arterijske anomalije; R= engl. *Renal anomalies* bubrežne anomalije) (Roganović i sur., 2016) se odnosi na infantilni hemangiom donjeg dijela tijela i druge kožne defekte, urogenitalne anomalije i ulceracije, mijelopatije, anorektalne malformacije, arterijske anomalije i renalne anomalije. Vezani IH su najčešće segmentalne lumbosakralne ili anogenitalne lezije. LUMBAR, koji ima i nazive SACRAL i PELVIS, se može smatrati PHACE-om donje polovice tijela (Darrow i sur.,2015).

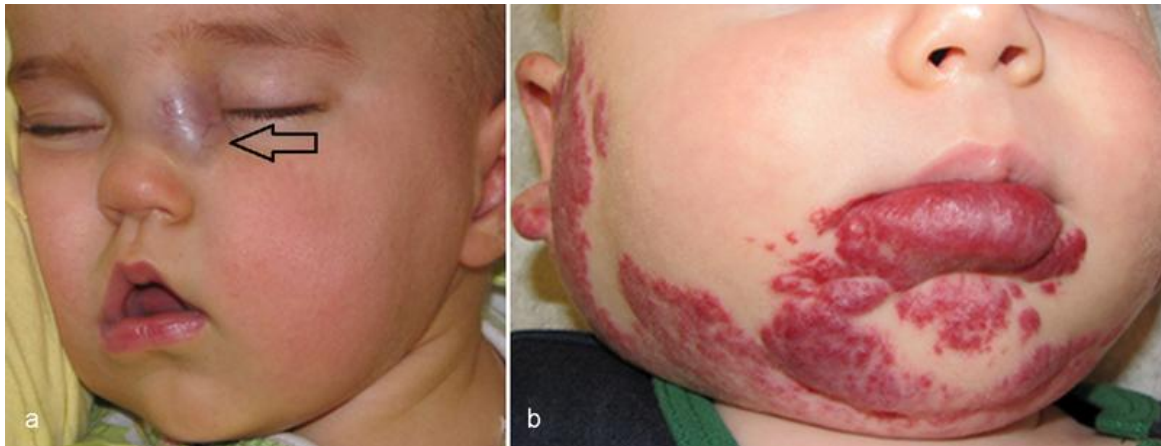Segmentalni infantilni hemangiomi lošije odgovaraju na terapiju u odnosu na lokalizirane IH te zahtijevaju dulje i intenzivnije liječenje. Veća je pojavnost segmentalnih IH kod ženske dojenčadi u usporedbi sa fokalnim IH i oni su češće povezani sa različitim komplikacijama.

## **Vaskularne malformacije**

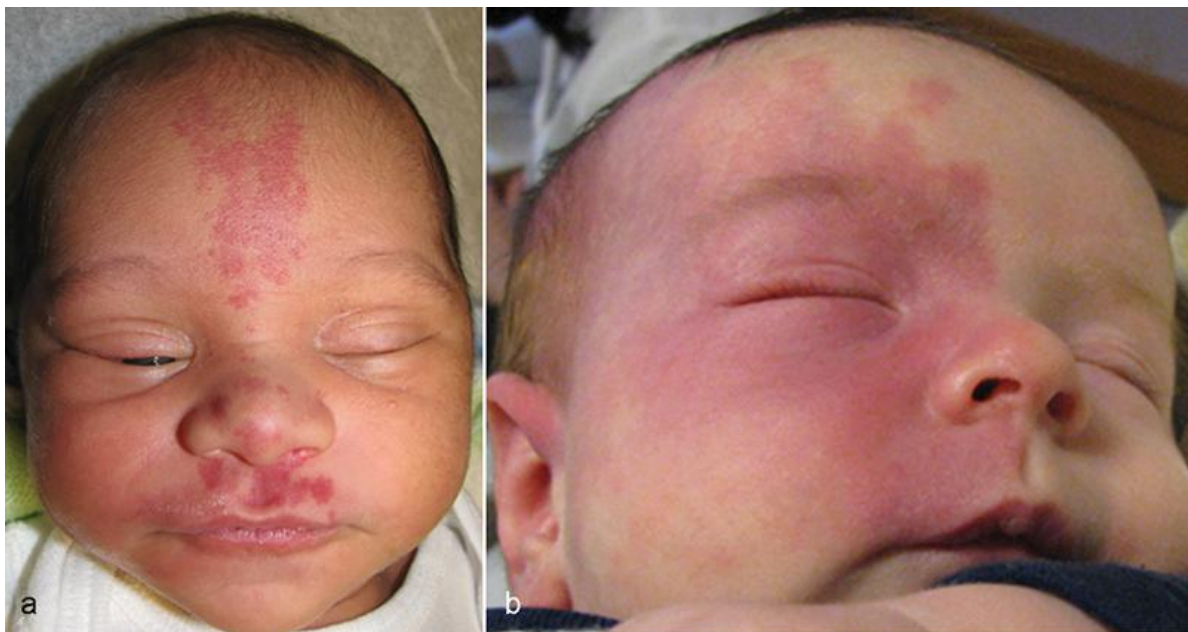Kliničke karakteristike vaskularnih malformacija razlikuju se ovisno radi li se o limfatičkim, kapilarnim, venskim ili arteriovenskim malformacijama (Tablica 4.)

**Tablica 4.** Kliničke značajke vaskularnih malformacija (prilagođeno prema Johnson i sur., 2017).

VASKULARNE MALFORMACIJE	KLINIČKE ZNAČAJKE
<b>Arteriovenske malformacije</b>	<p>Schobinger stupanj I: može oponašati značajke kapilarnih malformacija</p> <p>Schobinger stupanj II: crveni, topli plak ili opipljiva masa</p> <p>Schobinger stupanj III: ulceracije, hemoragija, lezije litičke kosti</p> <p>Schobinger stupanj IV: stupanj III + srčano zatajenje</p>
<b>Kapilarne malformacije</b>	Dobro razgraničena port-wine stain, obično segmentalna i unilateralna
<b>Venske malformacije</b>	<p>Ektatične površinske vene, ljubičasta venska krvarenja ili plavo obojenje na zahvaćenom dijelu kože</p> <p>Ako su duboke, mogu se manifestirati kao kvržica s normalnom kožom iznad tijela</p> <p>Bol je učestala značajka</p>
<b>Limfatičke malformacije</b>	<p>Makrocistične</p> <p>Obično na vratu, pazuhu, preponama i prsima</p> <p>Često velike, kompresibilne ili nekompresibilne, prozirne, sa normalnom ili plavom nijansom kože</p> <p>Brzo povećanje sa ekhimotičnim lezijama od krvarenja</p> <p>Mikrocistične</p> <p>Obično na pazuhu, ramenima, vratu, proksimalnim udovima</p> <p>Promjenjiva veličina</p> <p>Karakteristične kožne vezikule s bistrom tekućinom ili krvlju</p>



**Slika 4.** A) Fokalni duboki infantilni hemangiom sa karakterističnim plavkastim obojenjem i izgledom nodula, B) Površinski segmentalni infantilni hemangiom na području brade i uha (Steiner i sur., 2017).



**Slika 5.** Kapilarne malformacije A) Glabularni nevus simplex, B) Port-wine stain (Steiner i sur., 2017)

Važno je pravovremeno razlikovati kliničku sliku dojenačkog hemangioma od kliničke slike različitih vaskularnih malformacija kod novorođenčadi, kako bi se mogao odabrati najbolji odgovarajući terapijski pristup.

## **1.6. KOMPLIKACIJE**

### **Dojenački hemangiom**

Manji broj IH može razviti komplikacije koje uključuju ulceracije, kongestivno zatajenje srca, hipotireozu, opstrukciju dišnog puta, krvarenje, oštećenje vida i sluha.

#### **1.6.1. Ulceracije**

Ulceracije su najčešća komplikacija kod IH sa incidencijom od 16 % (Bauland i sur., 2010). Faktori rizika su: veće lezije, segmentalni IH, distribucija na glavi, vratu te perioralna, perinealna i perianalna lokacija. Često su praćene sa krvarenjem, osjećajem boli, sekundarnom infekcijom i nastajanjem ožiljka (Roganović i sur., 2016). Ulceracije su prisutne u 10 do 25 % IH-a, uglavnom u području lica, usana, vrata i perianalne regije (Chamlin i sur., 2007).

#### **1.6.2. Krvarenje**

Ova komplikacija najčešće je vezana uz ulcerirane IH i rijetko se javlja. Provedena je studija kojom je dokazana prisutnost krvarenja u 41% ulceriranih lezija, a bilo je klinički značajno u 2 % slučajeva (Chamlin i sur., 2007). Kod infantilnih hemangioma koji nisu praćeni ulceracijom krvarenje je minimalno, najčešće uzrokovano površinskom traumom. Zaustavlja se blagom kompresijom ili spontano. (Darrow i sur., 2015).

#### **1.6.3. Kongestivno zatajenje srca**

Zastojna srčana insuficijencija rijetka je komplikacija, ali moguće je da nastane kod multifokalnih ili difuznih hemangioma jetre i velikih hemangioma kože kao posljedica arteriovenskih šantova. Simptomi koji se najčešće javljaju su hepatomegalija, srčani šum i gubitak apetita (Darrow i sur., 2015).

#### **1.6.4. Poremećaj vida**

Zbog izravnog pritiska rastućeg hemangioma na rožnicu javlja se astigmatizam kao najčešća komplikacija IH vezana za vid. Ostale moguće komplikacije su proptoza odnosno egzoftalmus (izbočenje očne jabučice), zatim ptoza (spušten kapak), anizotropija (različita refrakcijska jakost očiju) i strabizam (poremećaj položaja očiju). Poremećaji vida su najčešće vezani uz periorbitalne IH. Češći su kod lokalizacije hemangioma na gornjem kapku, kod IH čiji je promjer veći od 1 cm i smješteni su nazalno ili na rubu kapka (Ceisler i sur., 2004).

#### **1.6.5. Poremećaji hranjenja**

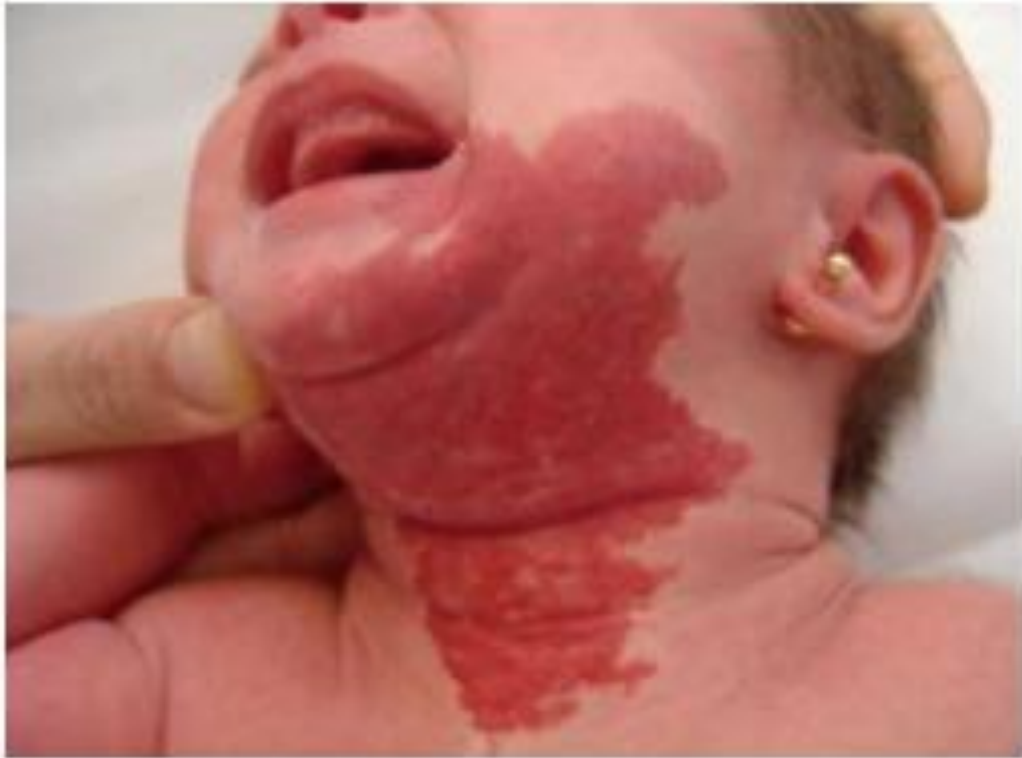Poremećaji hranjenja uzrokovani su bolnim periorbitalnim ulceriranim lezijama. Nastaju kod infantilnih hemangioma dišnog puta ili periorbitalne regije. Smetnje disanja i gutanja mogu biti posljedica infantilnih hemangioma dišnog puta. (Roganović i sur., 2016).

#### **1.6.6. Opstrukcija dišnih puteva**

U prvih 6 do 12 tjedana života javlja se progresivni bifazični inspiratorni i ekspiratorni stridor odnosno visokofrekventni zvuk koji ukazuje na opstrukciju dišnog puta supraglotičnim ili subglotičnim infantilnim hemangiomima. IH-i dišnog puta su češći kod segmentalnih lezija lokaliziranih na području brade i kod bilateralne distribucije hemangioma (Alexander RE i sur., 2007).

#### **1.6.7. Hipotiroidizam**

Hipotiroidizam može biti povezan sa difuznim hepatskim IH-om, uzrokovan je povećanom proizvodnjom enzima jodtironin dejodinaze tip 3 koji inaktivira hormone štitnjače i dovodi do njihove progresivne degradacije (Simsek i sur., 2018).



**Slika 6.** Infantilni hemangiom na području brade kod pacijenta sa opstrukcijom dišnog puta (Vivas- Colmenares i sur., 2016).

Kod segmentalnih IH se češće javljaju komplikacije, nego kod lokaliziranih IH. Najčešće se radi o ulceracijama. Također, IH koji se nalaze na licu su skloniji komplikacijama od infantilnih hemangioma koji se nalaze na drugim dijelovima tijela (Darrow i sur.,2015).

### **Vaskularne malformacije**

Najčešća komplikacija arteriovenskih malformacija je krvarenje koje, ako nije primijećeno na vrijeme, može prouzročiti značajna neurološka oštećenja pa i dovesti do fatalnog ishoda. Limfatičke malformacije na području glave i vrata mogu uzrokovati oticanje koje blokira dišne puteve i otežava proces gutanja dok limfatičke malformacije na području nogu mogu dovesti do otežanog hodanja, također zbog oticanja. Neke ekstenzivne limfatičke malformacije mogu kao komplikaciju razviti infekciju ([www.chw.org](http://www.chw.org)). Kod kapilarnih malformacija kojima je zahvaćeno područje oka moguća komplikacija je glaukom odnosno



povišeni krvni tlak. Također, uz velike kapilarne malformacije koje su lokalizirane na čelu ili lubanji moguć je razvoj Sturge-Weber sindroma. Ako je kapilarna malformacija smještena primjerice na usni, može se razviti komplikacija u vidu hipertrofije mekog tkiva (Dessy i sur., 2018).

## **1.7. DIJAGNOSTIKA**

### **Dojenački hemangiom**

Temelj dijagnosticiranja infantilnog hemangioma su klinička slika i anamneza. Osnovna metoda izbora za dijagnozu IH je ultrazvuk s obojenim doplerom čime je dobro vidljiva mekotkivna tvorba visokog protoka, a u fazi involucije vidljiva su područja pojačane ehogenosti radi zamjene masnim tkivom. Magnetska rezonancija (MR) je bolja metoda za procjenu opsega lezije i anatomskih odnosa. MR je indicirana pretraga kod PHACE sindroma, spinalnog disrafizma i anogenitourinarne anomalije. Korisna je i za razlikovanje brzorastućih infantilnih hemangioma od drugih vaskularnih lezija visokog protoka kao što su arteriovenske malformacije. Glavni nedostatak magnetske rezonancije je potreba za općom anestezijom kod male djece (Kassarijan i sur., 2004).

### **Vaskularne malformacije**

Osnovna metoda za dijagnostiku vaskularnih malformacija je ultrazvuk sa obojenim doplerom, njime se dobivaju vrijedne informacije koje pomažu u dijagnozi, procjeni raširenosti lezije i komplikacija te u praćenju odgovora na terapiju. Interpretacija nalaza ultrazvuka mora se promatrati u korelaciji sa kliničkom slikom. Pri davanju precizne dijagnoze važno je koristiti ispravnu nomenklaturu koja prati najnovija znanstvena saznanja i klasifikacije vaskularnih anomalija kako bi se izbjegle pogreške. Učinkovito liječenje moguće je samo uz ispravnu dijagnozu poremećaja. Temeljni široko prihvaćeni klasifikacijski dokument za vaskularne anomalije je Klasifikacija Međunarodnog društva za ispitivanje vaskularnih anomalija (engl. *The International Society for the Study of Vascular Anomalies*; ISSVA) iz 2018. godine. Bitno je naglasiti da ultrazvuk kao dijagnostička metoda ima svoja ograničenja, nije učinkovit kod procjene raširenosti većih i dubljih lezija, kod procjene brzine

toka za lezije sporog toka te kod procjene vezanog mekog tkiva i koštanih abnormalnosti. U ovim slučajevima učinkovitija metoda je magnetska rezonanca, MR (Johnson i sur., 2017).

Kod dijagnostike kapilarnih malformacija, one često bivaju nezapažene. Potrebna je osjetljiva ultrazvučna oprema za procjenu kože, uključujući 20-MHz transduktore odnosno pretvarače, pri čemu kapilarne malformacije budu vidljive kao površinski hipoehoični predjeli čija dubina varira od 0,2 mm do 3,7 mm. No čak i uz korištenje ove precizne opreme, 18% kapilarnih malformacija ne bude prepoznato (Troilius i sur., 2000). Ultrazvuk s obojenim doplerom može otkriti blago povećanu vaskularnu gustoću u usporedbi sa normalnim dermisom, što najvjerojatnije upućuje na progresivnu dilataciju kapilarnih kanala zahvaćenih malformacijom (Legiehn i sur., 2006).

## **1.8. KLINIČKI PRISTUP**

### **Dojenački hemangiom**

Indikacije za intervenciju kod IH uključuju: hitno liječenje potencijalnih po život opasnih komplikacija; hitno liječenje postojećih ili potencijalnih funkcionalnih poremećaja, boli ili krvarenja; procjena kako bi se utvrdile važne strukturalne anomalije potencijalno povezane sa IH; liječenje kako bi se smanjila vjerojatnost dugoročnih ili trajnih ožiljaka i unakaženosti.

Odabir metode i vremena intervencije razlikuje se kod različitih IH, faktori koji utječu na taj odabir su: dob pacijenta, faza rasta lezije, lokacija i veličina lezije, stupanj zahvaćenosti kože, ozbiljnost komplikacija i hitnost intervencije, potencijal za nepovoljne psihosocijalne posljedice, roditeljske preferencije, iskustvo liječnika (Darrow i sur., 2015).

### **Vaskularne malformacije**

Kod pacijenata koji boluju od port-wine stain malformacije na području očnih kapaka, osnovna pretraga je oftalmološki pregled za otkrivanje povezanog glaukoma. Ako je pacijent pozitivan na glaukom, nužno je odmah započeti terapiju lijekovima ili izvesti kirurški zahvat.

Za arteriovenske malformacije ranijeg, nižeg stupnja moguća terapija izbora je kirurško odstranjivanje, dok se za veće, bolnije lezije primjenjuje brza selektivna embolizacija žarišta koju po mogućnosti slijedi sekundarna kirurška resekcija (Theiler i sur., 2013). Kako većina vaskularnih malformacija nije povezana sa komplikacijama, odluka o kirurškom liječenju ili liječenju laserom uglavnom je potaknuta estetskim razlozima i najčešće se donosi kod lokalizacije malformacija na području lica i vrata.

## **2. OBRAZLOŽENJE TEME**

Vaskularne anomalije kože obuhvaćaju širok raspon lezija koje su prisutne od rođenja ili se razviju tijekom djetinjstva. Klasifikacija tih lezija donedavno je bila neujednačena, u medicinskoj literaturi bile su prisutne brojne razlike što je otežavalo preciznu i nedvosmisleni dijagnozu. Početak učinkovitog liječenja pacijenta nije moguć bez ispravne dijagnoze, ona je temelj odabira optimalnog terapijskog pristupa. Prije unaprjeđenja medicinske tehnologije dojenački hemangiom se pogrešno karakterizirao kao vrsta vaskularne malformacije, dok je danas poznato da se radi o benignom vaskularnom tumoru, najčešćem tumoru u djece. Od vaskularnih malformacija razlikuje se prvenstveno jer nije prisutan odmah nakon rođenja, obilježen je brzim rastom u prvoj godini života, iza kojeg slijedi polagana spontana regresija. Vaskularne malformacije, naprotiv, prisutne su od rođenja i ne involuiraju spontano, ako se ne liječe ostaju vidljive tokom cijelog života. Osim fizičkih komplikacija, važno je naglasiti i utjecaj svih vaskularnih anomalija na estetski izgled pacijenta, naročito ako se nalaze na području glave i vrata. Društvo je sklono stigmatizaciji osoba koje boluju od vidljivih kožnih poremećaja, tako vaskularne anomalije mogu utjecati na samopouzdanje osobe i ostvarivanje međuljudskih odnosa.

Ovaj diplomski rad ima za cilj naglasiti razlike između infantilnog hemangioma i vaskularnih malformacija u više različitih aspekata, od etiologije, patogeneze, kliničke slike, prirodnog tijeka bolesti do dijagnostike i različitih metoda liječenja. U posljednjih 10 godina dojenački hemangiom i vaskularne malformacije se sve intenzivnije istražuju, tema su brojnih znanstvenih radova. To je doprinijelo sve preciznijim dijagnozama te učinkovitijem liječenju, međutim nužna su dodatna istraživanja. Potrebno je razjasniti detaljnu etiologiju dojenačkog hemangioma i vaskularnih malformacija, kao i precizan mehanizam djelovanja propranolola te nove terapijske mogućnosti.

### **3. MATERIJALI I METODE**

Prilikom izrade ovog diplomskog rada korištena je znanstvena literatura koja uključuje znanstvene radove objavljene u bibliografskim bazama kao što su *Medscape*, *Cochrane* i *PubMed* te različite mrežne stranice. Pretraga bibliografskih baza provodila se prema sljedećim ključnim riječima: *infantile hemangioma*, *vascular malformations*, *vascular anomalies management*, *infantile hemangioma diagnosis*, *propranolol*, *PDL therapy*, *sclerotherapy*, *capillary malformations*, *arteriovenous malformations*, *lymphatic malformations*, *venous malformations*... Iz navedene literature odabrani su podaci o etiologiji, epidemiologiji, patogenezi, kliničkoj slici te dijagnozi i liječenju dojenačkog hemangioma i vaskularnih malformacija. Za izradu ovog diplomskog rada korišten je program Microsoft Office Word 2010 (Microsoft, Seattle, WA, SAD).

## **4. REZULTATI I RASPRAVA**



## **4.1. LIJEČENJE**

### **4.1.1. Dojenački hemangiom (IH)**

#### **4.1.1.1. Liječenje kroz povijest**

Ranije se smatralo kako su dojenački hemangiomi posljedica poremećaja angiogeneze. Tada se kao terapija koristio interferon alfa, prvi poznati prirodni inhibitor angiogeneze. Koristio se kao sistemska terapija kod kompliciranih slučajeva IH-a. Pokazao se učinkovitim u 45 % slučajeva, no prestao je biti prva linija terapije zbog neugodne nuspojave u vidu spastične diplegije koja se manifestirala kao jače izraženi spasticitet na donjim udovima tijela (Michaud i sur., 2004). Do 2008. godine kortikosteroidi, također inhibitori angiogeneze, su bili osnovna terapija za dojenačke hemangiome. Primjenjivali su se kao sistemska terapija ili kao intralezijska injekcija. Kod dugoročne primjene visokih doza kortikosteroida potrebnih za liječenje velikih IH-a javljale su se nuspojave kao što su adrenalna insuficijencija, nesаница, iritabilnost, intolerancija na glukozu te osteoporoza (Elluru i sur., 2015). Vinkristin je lijek koji spada u skupinu citostatika, njegov mehanizam je inhibicija funkcije mikrotubula, a također se koristio u terapiji IH-a. Odgovor na terapiju vinkristinom nije bio dosljedan i to je, uz njegov loš siguronosni profil, bio razlog njegove rijetke upotrebe (Padia i sur., 2018).

#### **4.1.1.2. Propranolol**

Od 2008. godine propranolol je postao terapija izbora za infantilne hemangiome koji su zahtijevali liječenje. Nakon što je prethodno primjenjivan u pedijatrijskoj populaciji za indikacije kao što su hipertenzija, supraventrikularna tahikardija, produžen QT interval, tireotoksikoza, došlo je do iznenađujućeg otkrića njegove djelotvornosti u liječenju infantilnog hemangioma. Njegova primjena dovela je do značajnog smanjenja veličine i crvenila hemangioma, a karakterizirao ga je i dobar siguronosni profil (Leaute-Labreze i sur., 2008). Osnovni mehanizam djelovanja propranolola je neselektivni antagonizam beta adrenergičkih receptora, međutim točan mehanizam kojim djeluje na infantilne hemangiome još uvijek nije poznat. Lijek se metabolizira putem jetre, a 25% oralnog propranolola apsorbira se sistemski. Trajanje njegovog djelovanja je između 6 do 12 sati, ovisno o dozi, a maksimalni učinak ostvaruje se 2 sata nakon primjene. Propranolol je kontraindiciran kod

pacijenata sa kardiogenim šokom, atrioventrikulskim blokom drugog stupnja, srčanim zatajenjem, bronhijalnom astmom, hiperosjetljivošću na propranolol, srčanim otkucajima i/ili krvnim tlakom 2 standardne devijacije ispod normalne vrijednosti, sinkopom, oštećenom bubrežnom ili jetrenom funkcijom te kod pacijenata koji su mlađi od jednog tjedna starosti (Drolet i sur., 2013). Kod pacijenata sa PHACE sindromom potreban je oprez prije primjene propranolola jer primjena steroida i propranolola može povećati rizik od ishemijskog moždanog udara. Razlog je moguća hipotenzija uzrokovana propranololom (Haggstorm i sur., 2011). Primjena propranolola, njegovo doziranje i vrijeme uvođenja u terapiju je standardizirano. Preporučena početna doza iznosi 1 mg/kg/dan podijeljeno u 2 davanja, a konačna doza je 3 mg/kg/dan podijeljeno u 2 davanja (Tan i sur., 2015). Trajanje liječenja je varijabilno kod svakog pacijenta, ovisno je o odgovoru na terapiju, no liječenje u trajanju od 6 mjeseci pokazalo se učinkovitijim od onog u kraćem trajanju (Leaute- Labreze i sur., 2015). Pacijenti obično počinju terapiju propranololom dozom od 1 mg/kg/danu podijeljenoj u dvije doze. Krvni tlak i puls se provjeravaju 1, 2 i 3 sata nakon primjene.

#### 4.1.1.2.1. Učinkovitost

Učinkovitost propranolola je između 50 i 88%. Studije koje su proučavale učinkovitost koristile su različite parametre za definiranje uspjeha terapije. To su smanjenje astigmatizma za periorbitalni IH, vrijeme potrebno za nestajanje ulceracija, potpuno nestajanje IH-a, smanjenje veličine za 50 %, poboljšanje u boji (Bettloch-Mas i sur., 2012). Terapija propranololom je kod periokularnih hemangioma dovela do smanjenja u veličini za 40 do 47%, dok je kod nazalnih hemangioma smanjila potrebu za kirurškom intervencijom za 56% (Padia i sur., 2018). Kao način praćenja odgovora na terapiju može se koristiti ultrazvuk koji nije invazivna metoda. Meta analizom pokazano je da je oralna primjena propranolola najučinkovitija metoda liječenja IH i može biti korištena kao terapija prvog izbora za djecu koja boluju od IH. Potrebna su nova znanstvena istraživanja i saznanja o patogenezi hemangioma kao i o preciznom mehanizmu djelovanja propranolola (Yang i sur., 2019).

#### 4.1.1.2.2. Nuspojave

Nuspojave propranolola mogu uključivati hipoglikemiju, bradikardiju i hipotenziju. Hipotenzija i bradikardija rijetko imaju klinički značaj, za razliku od hipoglikemije.

Smatra se da je hipoglikemija posljedica inhibicije kateholamin inducirane glikogenolize i glukoneogeneze do čega može doći kod promjena u prehrani, odnosno izostanka dostatne prehrane. Incidencija hipoglikemije je niska, iznosi 0,3% (Puttgen i sur., 2013). U rijetke nuspojave propranolola ubrajaju se i bronhospazam sa incidencijom 0,4%, zatim hiperkalijemija, akrocijanoza te gastrointestinalni poremećaji i poremećaji spavanja.

Usprkos navedenim nuspojavama, potrebno je naglasiti siguran farmakološki profil propranolola i njegovu dokazanu učinkovitost u liječenju dojenačkih hemangioma. Dodatna znanstvena istraživanja o etiologiji IH-a i preciznom mehanizmu djelovanja propranolola su nužna za učinkovitije upravljanje terapijom i predviđanje odgovora na terapiju.

### 4.1.2. Vaskularne malformacije

Izbor pri terapiji vaskularnih malformacija su terapija laserom, kirurški postupci, embolizacija i skleroterapija. Farmakoterapija nije indicirana u liječenju većine vaskularnih malformacija. U slučaju da se ne liječe, najčešće ostaju vidljive kroz cijeli život (Rešić, 2018). Liječenje vaskularnih malformacija razlikuje se ovisno tipu, mjestu i dubini malformacije. Za površinske lezije terapija izbora je laserska terapija. Kod dubinskih lezija češće je kirurško odstranjivanje i skleroterapija. Ranije je kod izvođenja kirurškog zahvata postojao rizik od gubitka krvi, no danas uz tehnološki i medicinski napredak, ovakvo odstranjivanje provodi se na siguran način.

### 4.1.3. Limfatičke malformacije

Terapijski pristup za limfatičke malformacije donedavno su bili kirurški zahvat i skleroterapija. U novije vrijeme koristi se rapamicin koji inhibira komponentu PI3K/AKT1 puta koja se zove mTOR (mammalian target of rapamycin, meta za rapamicin kod sisavaca). Rapamicin je makrolid koji se pokazao učinkovitim kod procesa povezanih sa aktivacijom mTOR ili kada se želi postići imunosupresija primjerice kod transplatacije organa ili

autoimunog limfoproliferativnog sindroma (Sasongko i sur., 2016). Liječenje limfatičkih malformacija rapamicinom rezultiralo je smanjenjem incidencije celulitisa, učestalosti infekcija, dana provedenih u bolnici te je dovelo do smanjenja boli i krvarenja lezija. Međutim potpuno uspješno izliječenje nije postignuto, potrebna su nova znanstvena istraživanja kako bi se terapija optimizirala (Strychowsky i sur., 2018). Nuspojave rapamicina su podrazumijevale gastrointestinalne tegobe, metaboličku toksičnost, lipidni disbalans i poremećaje koštane srži (Adams i sur., 2016). Za stišavanje upale, oticanja, krvarenja i boli povezanih sa LM koriste se kortikosteroidi i antibiotici, najčešće kod suprahoidnih limfatičkih malformacija (Kim i sur., 2015).

#### **4.1.4. Venske malformacije**

Terapijski pristup venskim malformacijama sličan je onome kod limfatičkih malformacija i primarno je uključivao invazivne metode kao što su kirurško odstranjivanje i skleroterapija koje su se primjenjivale kod lokaliziranih lezija i u svrhu smanjenja osjećaja boli. Međutim, nisu se pokazale vrlo učinkovitima, zabilježene su visoke stope recidiva (Steiner i sur., 2013). Noviji terapijski pristup je kombinacijska embolizacijska operacija ljepilom (engl. *combination glue embolization surgery*, CES) . Intralezijska embolizacija ljepilom se provodi prije kirurške resekcije i time je omogućeno potpunije uklanjanje VM sa manje intraoperativnog krvarenja i boljim pregledom tkiva (Tieu i sur., 2013). Većina venskih malformacija javlja se sporadično, nasumično. No, postoje slučajevi u kojima su venske malformacije dovedene u vezu sa embrionalnim mutacijama na TIE2 tirozin kinaza receptoru (Redondo i sur., 2008). Trenutni terapijski pristup za ekstenzivne lezije koje nisu pogodne za invazivne metode liječenja uključuju primjenu niske doze aspirina, nesteroidne antiinflamatorne lijekove ili antikoagulacijski pristup sa enoksaparinom. Svrha primjene ovih lijekova je profilaksa i prevencija tromboze unutar venskih malformacija, kao i smanjenje osjećaja boli (Wieck i sur., 2017). Kod pacijenata sa lezijama na ekstremitetima, kompresijski zavoji mogu osigurati dovoljan pritisak kako bi spriječili dilataciju i smanjili osjećaj boli koji inače prate rast venskih malformacija (Rivas i sur., 2006). Pacijenti s rizikom za razvoj diseminirane intravaskularne koagulopatije (DIK) su pacijenti kod kojih je volumen malformacije veći od 10 ml, prisutan je flebolit, prisutna je multifokalna bolest ili su bolovali od Klippel- Trenaunay sindroma. Kod ovih pacijenata nužno je praćenje vrijednosti

protrombinskog vremena (PV), aktiviranog parcijalnog tromboplastinskog vremena (APTV), razine fibrinogena, D-dimera te praćenje kompletne krvne slike (Hung i sur., 2017).

#### **4.1.5. Arteriovenske malformacije**

Terapijski pristup kod liječenja arteriovenskih malformacija obuhvaća kirurško odstranjivanje, ablaciju i skleroterapiju. Zasebna embolizacija se povezuje sa visokom stopom recidiva pa stoga nije terapijska metoda prvog izbora. Skleroterapija etanolom pokazala se učinkovitom, no njeni nedostaci su potreba za višestrukom primjenom terapije kao i rizik od kranijalne neuropatije ako se lezija nalazi u blizini lubanje (Pekkola i sur., 2013). Skleroterapija podrazumijeva ubrizgavanje iritirajuće otopine u leziju radi skupljanja abnormalnih vena. Kod većih lezija ponekad se koristi uz kiruršku eksciziju. Tijekom vremena često su potrebni višestruki tretmani. Potrebno je razvijanje novih, sofisticiranijih metoda liječenja arteriovenskih malformacija. Predložena je teorija da poremećaj endotelne funkcije, koji je uzrok nastanka arteriovenskih malformacija, nastaje zbog povećane aktivnosti mitogenom aktivirane protein kinaze (MAP2K1). Inhibitori ove protein kinaze koriste se u terapiji karcinoma, a smatra se kako imaju potencijal i za primjenu u terapiji AVM (Padia i sur., 2018).

#### **4.1.6. Kapilarne malformacije**

Terapijski pristup liječenju kapilarnih malformacija najčešće podrazumijeva upotrebu pulsirajućeg obojenog lasera (engl. *pulsed-dye laser*, PDL) koja je zlatni standard za liječenje kapilarnih malformacija na području lica, no mogući su i drugi pristupi kao što su kirurško liječenje, dermoabrazija, krioterapija, fotodinamička terapija. Laserska terapija pulsirajućim obojenim laserom pokazala se učinkovitom kod 70% slučajeva i to je metoda koja ima najniži rizik razvoja komplikacija tijekom liječenja (Lee i sur., 2018). Rezultati su bolji kod lezija na području lica nego kod onih na trupu ili udovima. Također, primijećeno je da je liječenje kapilarnih malformacija ovom metodom učinkovitije ako se počne primjenjivati prije 10. godine starosti, u tom slučaju je i niža stopa recidiva (Michel i sur., 2000). Kasnije je utvrđeno kako je optimalna dob za početak liječenja novorođenačka dob.

## **5. ZAKLJUČCI**

Vaskularne anomalije obuhvaćaju dvije velike skupine, vaskularne tumore i vaskularne malformacije. U skupinu vaskularnih tumora spada dojenački hemangiom čije su značajke u ovom diplomskom radu uspoređene sa značajkama vaskularnih malformacija kako bi se istaknule sličnosti i razlike te naglasila važnost razlikovanja ovih vaskularnih anomalija, pravovremene ispravne dijagnoze i odabira načina liječenja.

Osnovna razlika je vrijeme pojavljivanja anomalije te različit prirodan tijek odnosno različiti intervale rasta. Vaskularne malformacije prisutne su odmah po rođenju i njihov rast prati rast djeteta. S druge strane, dojenački hemangiom nije prisutan odmah nakon rođenja nego se javlja najčešće između 4. i 6. tjedna života djeteta. Za njega su karakteristične faza brze proliferacije te zatim faza spontane involucije odnosno povlačenja.

Ispravna dijagnoza je izrazito važna jer je tek onda moguće odabrati najbolju metodu liječenja. Kod liječenja infantilnog hemangioma trenutni najučinkovitiji terapijski pristup je oralna primjena propranolola u preporučenoj početnoj dozi koja iznosi 1mg/kg/dan podijeljeno u 2 davanja, a konačna doza je 3 mg/kg/dan podijeljeno u 2 davanja. Učinkovitost propranolola je između 50 i 88% i ova terapija je terapija prvog izbora za djecu koja boluju od IH.

Vaskularne malformacije obuhvaćaju limfatičke malformacije, venske malformacije, arteriovenske malformacije te kapilarne malformacije. Nekoliko je mogućih metoda liječenja: terapija laserom, kirurški postupci, embolizacija i skleroterapija. Farmakoterapija je moguća, ali kod liječenja većine vaskularnih malformacija nije indicirana. U slučaju da se ne liječe, vaskularne malformacije najčešće ostaju vidljive kroz cijeli život.

## **6. LITERATURA**



Adams DM, Trenor CC, Hammill AM, et al. Efficacy and Safety of Sirolimus in the Treatment of Complicated Vascular Anomalies. *Pediatrics*, 2016, 137:e20153257.

Alexander RE, Lando T, et al. Segmental hemangiomas of the upper airway. *Laryngoscope*, 2009, 119, 242-247.

Anderson KR, Schoch JJ, Lohse CM, Hand JL, Davis DM, Tollefson MM. Increasing incidence of infantile hemangiomas (IH) over the past 35 years: Correlation with decreasing gestational age at birth and birth weight. *J Am Acad Dermatol*, 2016, 74, 120-126.

Balakrishnan K, Menezes MD, Chen BS, Magit AE, Perkins JA. Primary surgery vs primary sclerotherapy for head and neck lymphatic malformations. *JAMA Otolaryngol Head Neck Surg*, 2014, 140, 41-45.

Bauland CG, Smit JM, Bartelink LR, Zondervan HA, Spauwen PH. Hemangioma in the newborn: increased incidence after chorionic villus sampling. *Prenat Diagn*, 2010, 30, 913-917.

Benoiton LA, Chan K, Steiner F, Fitzjohn T, Tan ST. Management of Orbital and Periorbital Venous Malformation. *Front Surg*, 2017, 4-27.

Betloch-mas I, Martínez-miravete MT, Lucas-costa A, Martín de lara AI, Selva-otalauruchi J. Outpatient treatment of infantile hemangiomas with propranolol: a prospective study. *Actas Dermosifiliogr*, 2012, 103, 806-815.

Boon LM, Ballieux F, Vikkula M. Pathogenesis of vascular anomalies. *Clin Plast Surg*, 2011, 38, 7-19.

Callahan AB, Yoon MK. Infantile hemangiomas: A review. *Saudi J Ophthalmol*, 2012, 26, 283-291.

Ceisler EJ, Santos L, Blei F. Periocular hemangiomas: what every physician should know. *Pediatr Dermatol*, 2004, 21, 1-9.

Chamlin SL, Haggstrom AN, Drolet BA, et al. Multicenter prospective study of ulcerated hemangiomas. *J Pediatr*, 2007, 151, 684-9, 689.e1.

Chang LC, Haggstrom AN, Drolet BA, et al. Growth characteristics of infantile hemangiomas: implications for management. *Pediatrics*, 2008, 122, 360-367.

Darrow DH, Greene AK, Mancini AJ, Nopper AJ. Diagnosis and Management of Infantile Hemangioma: Executive Summary. *Pediatrics*, 2015, 136, 786-791.

Dasgupta R, Fishman SJ. ISSVA classification. *Semin Pediatr Surg*, 2014, 23, 158-161.

Dasgupta R, Patel M. Venous malformations. *Semin Pediatr Surg*, 2014, 23, 198-202.

De Serres LM, Sie KC, Richardson MA. Lymphatic malformations of the head and neck. A proposal for staging. *Arch Otolaryngol Head Neck Surg*, 1995, 121, 577-582.

Dessy M, Colletti G, Dionisio A, Liberale C, Biglioli F. Surgical correction of hypertrophic upper lip in vascular malformations. *J Craniomaxillofac Surg*, 2018, 46, 1790-1792.

Drolet BA, Frommelt PC, Chamlin SL, et al. Initiation and use of propranolol for infantile hemangioma: report of a consensus conference. *Pediatrics*, 2013, 131, 128-140.

El-ghanem M, Kass-hout T, Kass-hout O, et al. Arteriovenous Malformations in the Pediatric Population: Review of the Existing Literature. *Interv Neurol*, 2016, 5, 218-225.

Elluru RG, Friess MR, Richter GT, et al. Multicenter Evaluation of the Effectiveness of Systemic Propranolol in the Treatment of Airway Hemangiomas. *Otolaryngol Head Neck Surg*, 2015, 153, 452-460.

Garzon MC, Epstein LG, Heyer GL, et al. PHACE Syndrome: Consensus-Derived Diagnosis and Care Recommendations. *J Pediatr*, 2016, 178, 24-33.e2.

Garzon MC, Weitz N, Powell J. Vascular anomalies: differential diagnosis and mimickers. *Semin Cutan Med Surg*, 2016, 35, 170-176.

Greene AK, Orbach DB. Management of arteriovenous malformations. *Clin Plast Surg*, 2011, 38, 95-106.

Haggstrom AN, Drolet BA, Baselga E, et al. Prospective study of infantile hemangiomas: demographic, prenatal, and perinatal characteristics. *J Pediatr*, 2007, 150, 291-294.

Haggstrom AN, Skillman S, Garzon MC, et al. Clinical spectrum and risk of PHACE syndrome in cutaneous and airway hemangiomas. *Arch Otolaryngol Head Neck Surg*, 2011, 137, 680-687.

Hung JW, Leung MW, Liu CS, et al. Venous Malformation and Localized Intravascular Coagulopathy in Children. *Eur J Pediatr Surg*, 2017, 27, 181-184.

ISSVA Classification of Vascular Anomalies, 2018., <http://www.issva.org/>, pristupljeno 15.7.2019.

Jahnke MN. Vascular Lesions. *Pediatr Ann*, 2016, 45, e299- e305.

Johnson CM, Navarro OM. Clinical and sonographic features of pediatric soft-tissue vascular anomalies part 2: vascular malformations. *Pediatr Radiol*, 2017, 47, 1196-1208.

Kassarjian A, Zurakowski D, Dubois J, Paltiel HJ, Fishman SJ, Burrows PE. Infantile hepatic hemangiomas: clinical and imaging findings and their correlation with therapy. *AJR Am J Roentgenol*, 2004, 182, 785-795.

Kilcline C, Frieden IJ. Infantile hemangiomas: how common are they? A systematic review of the medical literature. *Pediatr Dermatol*, 2008, 25, 168-173.

Kim D, Benjamin L, Wysong A, Hovsepian D, Teng J. Treatment of complex periorbital venolymphatic malformation in a neonate with a combination therapy of sirolimus and prednisolone. *Dermatol Ther*, 2015, 28, 218-221.

Léauté-Labrèze C, Dumas de la roque E, Hubiche T, Boralevi F, Thambo JB, Taïeb A. Propranolol for severe hemangiomas of infancy. *N Engl J Med*, 2008, 358, 2649-2651.

Léauté-labrèze C, Hoeger P, Mazereeuw-hautier J, et al. A randomized, controlled trial of oral propranolol in infantile hemangioma. *N Engl J Med*, 2015, 372, 735-746.

Lee BB. Venous malformation and haemangioma: differential diagnosis, diagnosis, natural history and consequences. *Phlebology*, 2013, 28, 176-187.

Lee JW, Chung HY. Capillary Malformations (Portwine Stains) of the Head and Neck: Natural History, Investigations, Laser, and Surgical Management. *Otolaryngol Clin North Am*, 2018, 51, 197-211.

Lee MS, Liang MG, Mulliken JB. Diffuse capillary malformation with overgrowth: a clinical subtype of vascular anomalies with hypertrophy. *J Am Acad Dermatol*, 2013, 69, 589-594.

Legiehn GM, Heran MK. Classification, diagnosis, and interventional radiologic management of vascular malformations. *Orthop Clin North Am*, 2006, 37, 435-474.

Liu AS, Mulliken JB, Zurakowski D, Fishman SJ, Greene AK. Extracranial arteriovenous malformations: natural progression and recurrence after treatment. *Plast Reconstr Surg*, 2010, 125, 1185-1194.

Lymphatic malformations, Children's hospital of Wisconsin, <https://chw.org/medical-care/birthmarks-and-vascular-anomalies-center/conditions/lymphatic-malformation-lm>, pristupljeno 21.7.2019.

Manjusha Kumar MD, *Hemangiomas, Vascular and Lymphatic Malformations, in Children, Pediatric Conference January 17th, 2017*

Michaud AP, Bauman NM, Burke DK, Manaligod JM, Smith RJ. Spastic diplegia and other motor disturbances in infants receiving interferon-alpha. *Laryngoscope*, 2004, 114, 1231-1236.

Michel S, Landthaler M, Hohenleutner U. Recurrence of portwine stains after treatment with the flashlamp-pumped pulsed dye laser. *Br. J. Dermatol*, 2000, 143, 1230-1234.

Padia R, Bly R, Bull C, Geddis AE, Perkins J. Medical Management of Vascular Anomalies. *Curr Treat Options Pediatr*, 2018, 4, 221-236.

Pekkola J, Lappalainen K, Vuola P, Klockars T, Salminen P, Pitkäranta A. Head and neck arteriovenous malformations: results of ethanol sclerotherapy. *AJNR Am J Neuroradiol*, 2013, 34, 198-204.

Puttgen KB, Summerer B, Schneider J, Cohen BA, Boss EF, Bauman NM. Cardiovascular and blood glucose parameters in infants during propranolol initiation for treatment of symptomatic infantile hemangiomas. *Ann Otol Rhinol Laryngol*, 2013, 122, 550-554.

Redondo P. The hidden face of venous malformations: a multidisciplinary therapeutic approach. *Arch Dermatol*, 2008, 144, 922-926.

Rešić A. Doktorska disertacija: Vrijednost određivanja vaskularnog endotelnog čimbenika rasta u serumu i bazičnog čimbenika rasta fibroblasta u urinu djece s hemangiomima. 2018, 1-5, 11-21.

Rivas S, López-gutiérrez JC, Díaz M, Andrés AM, Ros Z. [Venous malformations. Diagnosis and treatment during the childhood]. *Cir Pediatr*, 2006, 19, 77-80.

Roganovic J, Kolombo I. Dojenački hemangiomi. *Medicina Fluminensis*, 2016, 53, 444-451.

Rosenberg TL, Suen JY, Richter GT. Arteriovenous Malformations of the Head and Neck. *Otolaryngol Clin North Am*, 2018, 51, 185-195.

Salice P, Giovanni bianchetti M, Giavarini A, et al. Cardiovascular Profile of Propranolol after Multiple Dosing in Infantile Hemangioma. *Pharmacology*, 2017, 99, 75-78.

Sasongko TH, Ismail NF, Zabidi-hussin Z. Rapamycin and rapalogs for tuberous sclerosis complex. *Cochrane Database Syst Rev*, 2016, 49, 8-10.

Seront E, Vikkula M, Boon LM. Venous Malformations of the Head and Neck. *Otolaryngol Clin North Am*, 2018, 51, 173-184.

Simsek E, Demiral M, Gundoğdu E. Severe consumptive hypothyroidism caused by multiple infantile hepatic haemangiomas. *J Pediatr Endocrinol Metab*, 2018, 31, 823-827.

Steiner F, Fitzjohn T, Tan ST. Surgical treatment for venous malformation. *J Plast Reconstr Aesthet Surg*, 2013, 66, 174-179.

Steiner JE, Drolet BA. Classification of Vascular Anomalies: An Update. *Semin Intervent Radiol*, 2017, 34, 225-232.

Storch CH, Hoeger PH. Propranolol for infantile haemangiomas: insights into the molecular mechanisms of action. *Br J Dermatol*, 2010, 163, 269-274.

Strychowsky JE, Rahbar R, O'hare MJ, Irace AL, Padua H, Trenor CC. Sirolimus as treatment for 19 patients with refractory cervicofacial lymphatic malformation. *Laryngoscope*, 2018, 128, 269-276.

Tan CE, Itinteang T, Leadbitter P, Marsh R, Tan ST. Low-dose propranolol regimen for infantile haemangioma. *J Paediatr Child Health*, 2015, 51, 419-424.

Theiler M, Wälchli R, Weibel L. Vascular anomalies - a practical approach. *J Dtsch Dermatol Ges*, 2013, 11, 397-405.

Tieu DD, Ghodke BV, Vo NJ, Perkins JA. Single-stage excision of localized head and neck venous malformations using preoperative glue embolization. *Otolaryngol Head Neck Surg*, 2013, 148, 678-684.

Troilius A, Svendsen G, Ljunggren B. Ultrasound investigation of port wine stains. *Acta Derm Venereol*, 2000, 80, 196-199.

Vivas- Colmenares GV, Fernandez-pineda I, Lopez-gutierrez JC, Fernandez-hurtado MA, Garcia-casillas MA, Matute de cardenas JA. Analysis of the therapeutic evolution in the management of airway infantile hemangioma. *World J Clin Pediatr*, 2016, 5, 95-101.

Wieck MM, Nowicki D, Schall KA, Zeinati C, Howell LK, Anselmo DM. Management of pediatric intramuscular venous malformations. *J Pediatr Surg*, 2017, 52, 598-601.

Yang H, Hu DL, Shu Q, Guo XD. Efficacy and adverse effects of oral propranolol in infantile hemangioma: a meta-analysis of comparative studies. *World J Pediatr*, 2019, 13, 4-7.

## **7. SAŽETAK / SUMMARY**



## **SAŽETAK**

Dojenački hemangiom je benigni vaskularni tumor sa visokom incidencijom u djece, karakterizira ga abnormalna proliferacija endotelnih stanica kao i abnormalna arhitektura krvnih žila. Vaskularne malformacije su urođene pogreške vaskularne morfogeneze, prisutne su odmah nakon rođenja. Kako bi se spriječile pogreške u dijagnozi i liječenju, potrebno je detaljno razlikovati ove dvije skupine vaskularnih anomalija. U liječenju infantilnog hemangioma, najučinkovitiji je oralno primijenjen propranolol, dok se liječenje vaskularnih malformacija provodi laserom, skleroterapijom, kirurškim procesima, embolizacijom i rjeđe farmakoterapijom. Zbog česte pojavnosti na području lica i vrata, ove anomalije uvelike definiraju fizički izgled pacijenta pa mogu utjecati na njegov psihološki profil i samopouzdanje. Kako bi se optimizirala terapija, nužna su dodatna znanstvena istraživanja mehanizama nastajanja ovih bolesti kao i detaljnih mehanizma djelovanja primijenjenih lijekova.

## **SUMMARY**

Infantile hemangioma is benign vascular tumor with high incidence and is characterized by abnormal endothelial cell proliferation as well as abnormal blood vessel architecture. Vascular malformations are congenital errors of vascular morphogenesis, present immediately after birth. To prevent errors in diagnosis and treatment, these two groups of vascular anomalies need to be precisely differentiated. In the treatment of infantile hemangioma, the most effective therapy is orally administered propranolol, while the treatment of vascular malformations is performed by laser, sclerotherapy, surgical processes, embolization and rarely pharmacotherapy. Because of their frequent appearance in the face and neck area, these anomalies greatly define physical appearance of the patient and can affect his psychological profile and self-confidence. In order to achieve optimal therapy, additional scientific research is needed to clarify the mechanisms of these diseases as well as the detailed mechanisms of action of the drugs administered.

**8. TEMELJNA DOKUMENTACIJSKA KARTICA  
/ BASIC DOCUMENTATION CARD**

## Temeljna dokumentacijska kartica

Sveučilište u Zagrebu  
Farmaceutsko-biokemijski fakultet  
Studij: Farmacija  
Zavod za farmakologiju  
A. Kovačića 1, 10000 Zagreb, Hrvatska

Diplomski rad

### RAZLIKE IZMEĐU HEMANGIOMA I VASKULARNIH MALFORMACIJA I FARMAKOTERAPIJA U DJECE

Marija Anzulović

#### SAŽETAK

Dojenački hemangiom je benigni vaskularni tumor sa visokom incidencijom u djece, karakterizira ga abnormalna proliferacija endotelnih stanica kao i abnormalna arhitektura krvnih žila. Vaskularne malformacije su urođene pogreške vaskularne morfogeneze, prisutne su odmah nakon rođenja. Kako bi se spriječile pogreške u dijagnozi i liječenju, potrebno je detaljno razlikovati ove dvije skupine vaskularnih anomalija. U liječenju infantilnog hemangioma, najučinkovitiji je oralno primijenjen propranolol, dok se liječenje vaskularnih malformacija provodi laserski, skleroterapijom, kirurškim procesima, embolizacijom i rjeđe farmakoterapijom. Zbog česte pojavnosti na području lica i vrata, ove anomalije uvelike definiraju fizički izgled pacijenta pa mogu utjecati na njegov psihološki profil i samopouzdanje. Kako bi se optimizirala terapija, nužna su dodatna znanstvena istraživanja mehanizama nastajanja ovih bolesti kao i detaljnih mehanizma djelovanja primijenjenih lijekova.

Rad je pohranjen u Središnjoj knjižnici Sveučilišta u Zagrebu Farmaceutsko-biokemijskog fakulteta.

Rad sadrži: 45 stranica, 6 slike, 4 tablice i 66 literaturnih navoda. Izvornik je na hrvatskom jeziku.

Ključne riječi: dojenački hemangiom, vaskularne malformacije, liječenje vaskularnih anomalija, propranolol

Mentor: **Dr. sc. Petra Turčić**, *docentica Sveučilišta u Zagrebu Farmaceutsko-biokemijskog fakulteta.*

Komentor: **Dr. sc. Arnes Rešić**, *znanstveni suradnik, Klinika za dječje bolesti Zagreb*

Ocjenjivači: **Dr. sc. Petra Turčić**, *docentica Sveučilišta u Zagrebu Farmaceutsko-biokemijskog fakulteta.*

**Dr. sc. Arnes Rešić**, *znanstveni suradnik, Klinika za dječje bolesti Zagreb*

**Dr. sc. Marija Grdić Rajković**, *docentica Sveučilišta u Zagrebu Farmaceutsko-biokemijskog fakulteta.*

Rad prihvaćen: rujan 2019.

## Basic documentation card

University of Zagreb  
Faculty of Pharmacy and Biochemistry  
Study: Pharmacy  
Department of Pharmacology  
A. Kovačića 1, 10000 Zagreb, Croatia

Diploma thesis

### DIFFERENCES BETWEEN HEMANGIOMA AND VASCULAR MALFORMATION AND PHARMACOTHERAPY IN CHILDREN

**Marija Anzulović**

#### SUMMARY

Infantile hemangioma is benign vascular tumor with high incidence and is characterized by abnormal endothelial cell proliferation as well as abnormal blood vessel architecture. Vascular malformations are congenital errors of vascular morphogenesis, present immediately after birth. To prevent errors in diagnosis and treatment, these two groups of vascular anomalies need to be precisely differentiated. In the treatment of infantile hemangioma, the most effective therapy is orally administered propranolol, while the treatment of vascular malformations is performed by laser, sclerotherapy, surgical processes, embolization and rarely pharmacotherapy. Because of their frequent appearance in the face and neck area, these anomalies greatly define physical appearance of the patient and can affect his psychological profile and self-confidence. In order to achieve optimal therapy additional scientific research is needed to clarify the mechanisms of these diseases as well as the detailed mechanisms of action of the drugs administered.

The thesis is deposited in the Central Library of the University of Zagreb Faculty of Pharmacy and Biochemistry.

Thesis includes: 45 pages, 6 figures, 4 tables and 66 references. Original is in Croatian language.

Keywords: infantile hemangioma, vascular malformations, vascular anomalies management, propranolol

Mentor: **Petra Turčić, Ph.D.** Assistant Professor, University of Zagreb Faculty of Pharmacy and Biochemistry

Co-Mentor: **Arnes Rešić, Ph.D.** Research associate, Children's Hospital Zagreb

Reviewers: **Petra Turčić, Ph.D.** Assistant Professor, University of Zagreb Faculty of Pharmacy and Biochemistry

**Arnes Rešić, Ph.D.** Research associate, Children's Hospital Zagreb

**Marija Grdić Rajković, Ph.D.** Assistant Professor, University of Zagreb Faculty of Pharmacy and Biochemistry

The thesis was accepted: September 2019.