

# Najčešći patološki laboratorijski nalazi i kliničke indikacije za biopsiju bubrega u djece

---

Šangulin, Nika

Master's thesis / Diplomski rad

2020

Degree Grantor / Ustanova koja je dodijelila akademski / stručni stupanj: **University of Zagreb, Faculty of Pharmacy and Biochemistry / Sveučilište u Zagrebu, Farmaceutsko-biokemijski fakultet**

Permanent link / Trajna poveznica: <https://urn.nsk.hr/urn:nbn:hr:163:112920>

Rights / Prava: [In copyright](#)/[Zaštićeno autorskim pravom.](#)

Download date / Datum preuzimanja: **2024-07-13**



Repository / Repozitorij:

[Repository of Faculty of Pharmacy and Biochemistry University of Zagreb](#)



SVEUČILIŠTE U ZAGREBU  
FARMACEUTSKO-BIOKEMIJSKI FAKULTET

DIPLOMSKI RAD  
NIKA ŠANGULIN

ZAGREB, 2020.

Nika Šangulin

Najčešći patološki laboratorijski nalazi i  
kliničke indikacije za  
biopsiju bubrega u djece

**DIPLOMSKI RAD**

Predan Sveučilištu u Zagrebu Farmaceutsko-biokemijskom fakultetu

Zagreb, 2020.

Ovaj diplomski rad je prijavljen na kolegiju Patofiziologija s patologijom Sveučilišta u Zagrebu Farmaceutsko-biokemijskog fakulteta i izrađen u suradnji s Kliničkim zavodom za patologiju i citologiju Kliničkog bolničkog centra Zagreb pod stručnim vodstvom doc. dr. sc. Stele Bulimbašić.

*Srdačno zahvaljujem svojoj mentorici doc. dr. sc. Steli Bulimbašić na strpljenju i uloženom trudu pri izradi ovog diplomskog rada.*

*Hvala mojim V9/V10 kolegama koji su uljepšali i upotpunili moje studentske dane.*

*Najviše hvala mojoj obitelji na neizmjerne podršci tijekom studiranja.*

## SADRŽAJ

1. UVOD.....	- 1 -
1.1. Anatomija i fiziologija bubrega .....	- 1 -
1.2. Glomerularna filtracija.....	- 2 -
1.3. Tubularna reapsorpcija i sekrecija.....	- 2 -
1.4. Kliničke manifestacije bubrežnih bolesti .....	- 3 -
1.4.1. Nefrotski sindrom.....	- 3 -
1.4.2. Nefritički sindrom .....	- 3 -
1.4.3. Hematurija.....	- 3 -
1.4.4. Proteinurija.....	- 5 -
1.4.5. Akutna renalna insuficijencija.....	- 6 -
1.4.6. Kronična renalna insuficijencija.....	- 6 -
1.5. Primarne i sekundarne bolesti bubrega .....	- 7 -
1.5.1. Bolest minimalnih promjena .....	- 7 -
1.5.2. Fokalna segmentalna glomeruloskleroza .....	- 7 -
1.5.3. IgA nefropatija .....	- 8 -
1.5.4. Henoch-Schönleinova purpura.....	- 8 -
1.5.5. Membranska glomerulopatija.....	- 8 -
1.5.6. Bolest gustih depozita.....	- 9 -
1.5.7. Postinfekcijski glomerulonefritis.....	- 9 -
1.5.8. Sistemski eritemski lupus .....	- 9 -
1.5.9. Pauciimuni glomerulonefritis.....	- 10 -
1.5.10. Alportov sindrom.....	- 10 -
1.5.11. Bolest tankih bazalnih membrana.....	- 11 -
1.5.12. Trombotička mikroangiopatija .....	- 11 -
1.6. Laboratorijska dijagnostika bubrežnih bolesti .....	- 11 -
1.6.1. Brzina glomerularne filtracije ( <i>engl. glomerular filtration rate – GFR</i> ) .....	- 11 -
1.6.2. Procijenjena brzina glomerularne filtracije (eGFR) .....	- 12 -
1.6.3. Kreatinin .....	- 12 -
1.6.4. Urea .....	- 13 -
1.6.5. Proteini.....	- 13 -
1.6.6. Elektroliti .....	- 14 -
1.6.7. Autoantitijela i komplement.....	- 14 -
1.6.8. Serologija na viruse .....	- 15 -

1.6.9. Analiza urina .....	- 15 -
1.7. Transplantacija bubrega i promjene u transplantiranom bubregu.....	- 16 -
1.8. Biopsija bubrega u djece.....	- 16 -
2. OBRAZLOŽENJE TEME .....	- 18 -
3. MATERIJALI I METODE.....	- 19 -
4. REZULTATI.....	- 21 -
4.1. Dob i spol .....	- 21 -
4.2. Indikacije za biopsiju i histološke dijagnoze u biopsijama bubrega .....	- 22 -
4.3. Alportov sindrom .....	- 23 -
4.4. Bolest minimalnih promjena.....	- 25 -
4.5. Henoch-Schönleinova purpura .....	- 27 -
4.6. IgA nefropatija .....	- 28 -
4.7. Postinfektivni glomerulonefritis.....	- 29 -
4.8. Sistemski eritematosi lupus .....	- 29 -
4.9. Pauciimuni glomerulonefritis.....	- 30 -
4.10. Bolest tankih bazalnih membrana.....	- 30 -
4.11. Membranska glomerulopatija.....	- 31 -
4.12. Fokalna segmentalna glomeruloskleroza .....	- 31 -
4.13. Trombotička mikroangiopatija.....	- 32 -
4.14. Akutno celularno odbacivanje .....	- 32 -
4.15. Biopsije bez specifične dijagnoze .....	- 33 -
5. RASPRAVA.....	- 34 -
6. ZAKLJUČCI.....	- 37 -
7. LITERATURA .....	- 38 -
8. SAŽETAK.....	- 41 -
SUMMARY .....	- 42 -
9. DODATAK.....	- 43 -
9.1. POPIS SKRAĆENICA.....	- 43 -

# 1. UVOD

## 1.1. Anatomija i fiziologija bubrega

Bubrezi su dva organa nalik grahu, svaki veličine šake. Nalaze se ispod rebara, svaki s jedne strane kralježnice ([www.niddk.nih.gov](http://www.niddk.nih.gov)). Lijevi bubreg je smješten između T12 i L3 kralješka, dok je desni smješten malo niže zbog prisutstva jetre. Obavijeni su fibroznom kapsulom koja im omogućuje očuvanje oblika te ih štiti. Sama kapsula prekrivena je slojem adipoznog tkiva koje je obuhvaćeno bubrežnom fascijom. Fascija i peritoneum pomažu čvrsto usidriti bubrege u retroperitonealnu poziciju. Bubreg možemo podijeliti na srž (medulu) i koru (korteks) ([www.philschatz.com](http://www.philschatz.com)).

Svaki se ljudski bubreg sastoji od približno 800.000 do milijun nefrona, od kojih je svaki sposoban stvarati urin. Nefroni se ne mogu ponovno stvarati (regenerirati), zato se broj nefrona postupno smanjuje zbog bubrežnog oštećenja, bolesti ili normalno zbog starenja. Svaki nefron ima glomerul i tubul. Glomerul je mreža glomerularnih kapilara koje su prekrivene epitelnim stanicama, a cijeli je glomerul uložen u Bowmanovu čahuru (Bowmanovu kapsulu). Tekućina koja se filtrira iz glomerularnih kapilara utječe u Bowmanovu čahuru, a zatim u proksimalni kanalić (proksimalni tubul), koji se nalazi u bubrežnoj kori. Iz proksimalnoga kanalića tekućina otječe u Henleovu petlju, koja uranja duboko u srž bubrega. Svaka se petlja sastoji od silaznoga i uzlaznoga kraka. Silazni krak i početni dio uzlaznoga kraka imaju vrlo tanku stijenku, pa se zato zajedno zovu tanki segment Henleove petlje. Završni dio uzlaznog kraka ima deblju stijenku, pa se taj dio zove debeli segment uzlaznoga kraka. Tekućina zatim otječe u distalni kanalić (distalni tubul) koji također leži u bubrežnoj kori. Zatim slijedi kortikalni sabirni kanalić koji se nastavlja u kortikalnu sabirnu cijev, a početni se dijelovi 8 do 10 kortikalnih sabirnih cijevi udružuju u jednu veću sabirnu cijev koja odlazi u srž, gdje postaje medularna sabirna cijev. One se udružuju u sve veće cijevi, koje se izljevaju u bubrežnu nakapnicu. U svakom bubregu ima oko 250 vrlo velikih sabirnih cijevi (Bellinijeve cijevi), a svaka skuplja urin iz približno 4.000 nefrona.

Veličina izlučivanja pojedinih tvari urinom zbroj je triju bubrežnih procesa glomerularne filtracije, reapsorpcije tvari iz bubrežnih kanalića u krv i sekrecije tvari iz krvi u kanaliće. (Guyton i Hall, 2017)

## **1.2. Glomerularna filtracija**

Glomerularne kapilare su razmjerno nepropusne za proteine, pa u filtriranoj tekućini (glomerularni filtrat) praktički nema proteina, a nema ni eritrocita ni ostalih staničnih elemenata. Glomerularna kapilarna membrana ima tri glavna sloja: endotel kapilare, bazalnu membranu i sloj epitelnih stanica (podocita), koji oblažu vanjsku površinu kapilarne bazalne membrane. Velika filtracija kroz glomerularnu membranu posljedica je tisuća rupica (fenestri) koje su razmjerno velike, ali prožete negativnim nabojima koji otežavaju prolaz proteina plazme. Bazalna membrana također sprječava filtraciju proteina plazme, zbog jakog negativnog naboja proteoglikanskih molekula od kojih je sastavljena. Nožice podocita međusobno su odvojene procjepima (pukotinastim porama) kroz koje prolazi glomerularni filtrat te imaju negativne naboje koji dodatno sprječavaju filtraciju proteina plazme. Zaključno, svi slojevi djeluju kao zapreka filtraciji proteina plazme.

Nefropatija s minimalnim promjenama je stanje u kojem dolazi do gubitka negativnih naboja na bazalnim membranama, prije vidljivih histoloških promjena, te se najčešće pojavljuje u djece ranog uzrasta poglavito one koje boluju od nekih autoimunih bolesti. Gubitak negativnih naboja za posljedicu ima povećanje filtracije niskomolekularnih proteina, ponajprije albumina, i njihovu pojavu u urinu. Stanje s povećanom koncentracijom proteina u urinu naziva se proteinurija odnosno albuminurija ukoliko se radi o albuminu (Guyton i Hall, 2017)

## **1.3. Tubularna reapsorpcija i sekrecija**

Za razliku od glomerularne filtracije kod koje se filtriraju praktički sve otopljene tvari plazme osim proteina, tubularna reapsorpcija je vrlo selektivna. Da bi se neka tvar reapsorbirala, mora se najprije prenijeti kroz tubularne epitelne membrane u bubrežnu međustaničnu tekućinu, a zatim kroz peritubularnu kapilarnu membranu natrag u krv. Reapsorpcija kroz tubularni epitel u međustaničnu tekućinu zbiva se aktivnim ili pasivnim procesima. Proksimalni kanalići imaju veliku sposobnost reapsorpcije zbog velikog broja mitohondrija u epitelnim stanicama. Stanice imaju četkastu prevlaku na luminalnoj strani što povećava površinu stanice. Silazni je krak Henleove petlje propustan za vodu, a tanki i debeli uzlazni su praktički nepropusni, što je važno za stvaranje koncentriranog urina. Tubularna tekućina koja otječe prema distalnom kanaliću postaje razrijeđena zbog velike reapsorpcije otopljenih tvari. U početku distalnog kanalića ioni se dodatno reapsorbiraju te se taj dio zove dilucijski segment. U završnom



distalnom kanaliću i kortikalnoj sabirnoj cijevi dodatno se reapsorbiraju i secerniraju ioni (Guyton i Hall, 2017)

## **1.4. Kliničke manifestacije bubrežnih bolesti**

### **1.4.1. Nefrotski sindrom**

Nefrotski sindrom je postojanje proteinurije  $> 3,5$  g/24 sata, odnosno omjerom protein/kreatinin  $> 3,5$  g/1,72 m<sup>2</sup> tjelesne površine/24 sata ili 40 mg/m<sup>2</sup>/sat ili protein/kreatinin  $> 200$  mg/mmol uz postojanje edema, hipoalbuminemije i hiperlipidemije. Hematurija i zatajenje bubrega obično se ne pojavljuju, ali nisu isključeni (Horvatić, 2014). Klinički znakovi koji se ističu u nefrotskom sindromu su periorbitalni edem, koji je često i najraniji znak, pojava edema u genitalnom području ili oko zglobova, ascites, nedostatak daha zbog pleuralnog izljeva ili abdominalnog rastezanja i pojava infekcija te sepse zbog gubitka imunoglobulina urinom (Lissauer i Carroll, 2018). Glomerulonefritisi koji uzrokuju nefrotski sindrom su: bolest minimalnih promjena (MCD, engl. *minimal change disease*), fokalna segmentalna glomeruloskleroza (FSGS) i membranska nefropatija. U bolestima karakteriziranim čistim nefrotskim sindromom sediment urina je prazan (Mihovilović i Knotek, 2013).

### **1.4.2. Nefritički sindrom**

Nefritički sindrom je karakteriziran prisutnošću aktivnog sedimenta urina (eritrocita, leukocita, eritrocitnih i granuliranih cilindara), proteinurijom, arterijskom hipertenzijom te azotemijom. Najčešći uzroci nefritičkog sindroma su IgA nefropatija, membranoproliferativni glomerulonefritis, vaskulitisi te sistemski eritemski lupus (SLE) (Mihovilović i Knotek, 2013). Razlikuju se akutni, brzoprogresivni (rapidoprogresivni) i kronični nefritički sindrom. Akutni i brzoprogresivni nefritički sindrom obično su obilježeni istim poremećajima (hematurija, proteinurija, zatajenje bubrega). Razlikuju se po tijeku, brzoprogresivni je sporiji. Kronični nefritički sindrom definira se nalazom aktivnog sedimenta urina te trajno i nepovratno smanjenom glomerularnom filtracijom (Horvatić, 2014).

### **1.4.3. Hematurija**

Hematurija se definira kao nalaz više od 3 eritrocita u vidnom polju mikroskopa pod velikim povećanjem u pregledu sedimenta koji se dobiva centrifugiranjem urina. Razlikuje se glomerularna i nglomerularna hematurija. Glomerularnu hematuriju karakterizira nalaz

nepravilnih eritrocita (dismorfna eritrociturija), najčešće akantocita (Horvatić, 2014). Praćena je proteinurijom većom od 500 mg proteina po danu te su uz dismorfne eritrocite prisutni i eritrocitni cilindri. Najčešće se javlja u akutnom glomerulonefritisu i nefropatiji tankih bazalnih membrana (Van Why i Pan, 2017). Neglomerularna hematurija je češća, čini 90% svih hematurija. Karakterizira ju nalaz izomorfnih ili glatkih eritrocita (Horvatić, 2014), ali bez eritrocitnih cilindara. Također je praćena proteinurijom, ali manjom od 500 mg proteina po danu (Van Why i Pan, 2017). Uzrok su joj neglomerularne bubrežne bolesti (neoplazme, infekcije, kamenci, tubulointersticijske bolesti), bolesti donjeg urotrakta, poremećaji koagulacije i hemostaze (Horvatić, 2014) te lijekovi (antikoagulansi i citostatici) Ako su u urinu djeteta prisutni eritrociti, potrebne su daljnje pretrage za dokazivanje uzroka (Van Why i Pan, 2017).

Makroskopska hematurija definira se kao krv u urinu koja je vidljiva golim okom. Ukoliko je ona neglomerularna, boja urina može varirati između tamno crvene, boje trešnje ili roze boje. Kod glomerularne hematurije boja urina varira između smeđe, boje kole, čaja ili ponekad zelene boje. Ukoliko se krv u urinu javlja samo pri početku ili završetku uriniranja, dodatan je znak da je izvor u donjem dijelu uro trakta. Glomerularna hematurija rijetko je praćena značajnom boli, iznimka je Henoch-Schönleinova purpura s čestim značajnim gastrointestinalnim simptomima. Za razliku od HSP, u IgA nefropatiji makroskopska hematurija je bezbolna. Krvarenje iz bubrežnim tumora rijetko je uzrok makroskopskoj hematuriji, ali se mora razmotriti u slučaju boli u trbuhu, palpabilne mase ili prolaznih krvnih ugrušaka (Van Why i Pan, 2017).

Mikroskopska hematurija definira se kao nalaz 3 ili više eritrocita u vidnom polju mikroskopa pod najvećim povećanjem u 2 ili 3 uzorka urina (Hiremath i sur., 2018). Karakteristična je za Alportov sindrom u kojem se može javiti i makroskopska hematurija uzrokovana infekcijom. Makroskopska hematurija postupno prolazi, dok mikroskopska ostaje perzistentna (Van Why i Pan, 2017). Jedan od mogućih uzroka mikroskopske hematurije je asimptomatska hiperurikozurija ili hiperkalciurija koje se otkrivaju slučajno prilikom pregleda urina (Hiremath i sur., 2018).

Perzistentna mikroskopska hematurija je najčešće benigna ukoliko uz nju nije prisutna infekcija ili proteinurija. Funkcija bubrega je normalna te ultrazvukom nisu vidljive nikakve abnormalnosti. Najčešće moguće dijagnoze uključuju idiopatsku hiperkalciuriju, bolest

bazalnih membrana i blagi proliferativni glomerulonefritis kao što je IgA nefropatija (McTaggart, 2012)

Asimptomatska izolirana mikroskopska hematurija je česta pojava u djece školske dobi. Međutim većina djece neće razviti značajne bolesti bubrega. U slučaju izostanka simptoma ili drugih abnormalnosti daljnje pretrage se izvode ukoliko je hematurija prisutna u najmanje 3 različita uzorka u periodu od 2 do 3 tjedna (McTaggart, 2012).

#### **1.4.4. Proteinurija**

Proteinurija je stanje povećanog lučenja proteina, veće od  $140 \text{ mg/m}^2$  u 24 sata (Horvatić, 2014). Bitan je znak bubrežnih bolesti, a često i najraniji. Povezana je s hipertenzijom, pretilosti te vaskularnim bolestima. Može biti pokazatelj rizika napredovanja kroničnih bubrežnih bolesti. Proteini koji se normalno nalaze u urinu u malim količinama su Tamm-Horstfallov protein, albumini, imunoglobulin A, urokinaze,  $\alpha_2$ -mikroglobulin, apoproteini, enzimi i peptidni hormoni (Krishnan i Levin, 2019). Zlatni standard u određivanju proteinurije je 24-satna proteinurija (Horvatić, 2014). Međutim skupljanje 24-satnog urina kod djece nije praktično, pa može doći do pogreške u metodi zbog prekomjerne ili nedovoljne količine urina (Fogazzi i Garigali, 2019)

Proteinurija se može podijeliti na nefziološku i benignu. Nefziološka može biti glomerularna, tubularna ili proteinurija zbog suviška (Horvatić, 2014). Glomerularna proteinurija uključuje dijabetičku nefropatiju i druge bolesti glomerula (Hiremath i sur., 2018). Dolazi do povećane filtracije makromolekula u glomerulima zbog gubitka naboja ili selektivnosti glomerularne filtracijske barijere (Krishnan i Levin, 2019). Može biti selektivna, gdje se u urinu nalaze samo albumini i siderofilin ili neselektivna, gdje se uz to nalaze i globulini (Horvatić, 2014). Tubularna proteinurija nastaje zbog oštećenja ili disfunkcije tubula (Krishnan i Levin, 2019), kakvo je vidljivo u tubulointersticijskim bolestima (Horvatić, 2014), što rezultira smanjenim kapacitetom reapsorpcije proteina (Krishnan i Levin, 2019). Količina proteina koja se obično izluči je manja od 2 g po danu te je rezultat na test traci negativan. Za razliku od glomerularne proteinurije (albuminurije), u tubularnoj se gube proteini male molekulske mase (Hiremath i sur., 2018) kao što su  $\beta_2$ -mikroglobulin,  $\alpha_1$ -mikroglobulin, retinol-vezujući protein, lizozim, PTH, mioglobin i drugi (Horvatić, 2014). Za razliku od glomerularne i tubularne proteinurije, koje su posljedica abnormalnosti glomerularnih kapilara i stijenki tubula, proteinurija zbog suviška nastaje zbog prekomjernog stvaranja određenih proteina (Hiremath i sur., 2018). Normalni ili abnormalni proteini plazme stvaraju

se u količini, koja nakon filtracije, premašuje resorptivni kapacitet. Najčešće su to mali ili pozitivno nabijeni proteini (Krishnan i Levin, 2019) primjerice laki lanci imunoglobulina u multiplom mijelomu (Hiremath i sur., 2018), mioglobin u rabdomiolizi, hemoglobin u intravaskularnoj hemolizi (Krishnan i Levin, 2019).

Benigna proteinurija može biti funkcionalna, prolazna idiopatska i ortostatička . Funkcionalna se javlja u visokim vrućicama, nakon velikih fizičkih aktivnosti, u opsežnim opeklinama, kirurškim zahvatima (Horvatić, 2014), stresu, hipovolemiji ili tijekom napadaja. Ortostatička proteinurija je definirana povećanjem proteina jedino u uspravnom položaju , a nestaje kad je pacijent u horizontalnom položaju i odmara (Sreedharan, 2017). Javlja se uglavnom u adolescenata, ali mehanizmi nisu točno utvrđeni (Hiremath i sur., 2018). Smatra se da uzrok može biti promjena hemodinamike glomerula, mikroskopski nevidljive ultrastrukturne promjene glomerularne bazalne membrane, uklještenje lijeve bubrežne vene između aorte i gornje mezenterijske arterije (Horvatić, 2014).

#### **1.4.5. Akutna renalna insuficijencija**

Akutna renalna insuficijencija označava nagli gubitak funkcije bubrega, a klinički se manifestira porastom kreatinina. Gubitak bubrežne funkcije je potencijalno reverzibilan. Uzroci su podijeljeni u 3 kategorije: prerenalni, renalni i postrenalni. Prerenalni uzroci su najčešći uzroci akutne renalne insuficijencije u djece. Najčešći prerenalni uzrok je hipovolemija koja hitno mora biti korigirana nadomjesnom tekućinom (Lissauer i Carroll, 2018).

#### **1.4.6. Kronična renalna insuficijencija**

Kronična renalna insuficijencija je progresivan gubitak bubrežne funkcije uslijed mnogih stanja (Lissauer i Carroll, 2018). Karakterizira ju oštećenje bubrega koje traje duže od 3 mjeseca praćeno strukturnim ili funkcionalnim abnormalnostima. Razlikuju se 5 stadija ovisno o sposobnosti glomerularne filtracije. Kod djece mlađe od 5 godina povezana je s kongenitalnim abnormalnostima, dok je kod starije djece uzrok stečena glomerulopatija (FSGS, glomerulonefritis) ili nasljedni poremećaj (Alportov sindrom) (Horvatić, 2014).

## **1.5. Primarne i sekundarne bolesti bubrega**

Bolesti bubrega mogu zahvatiti primarno glomerule (primarne glomerulopatije i glomerulonefritisi), tubule i intersticij (nasljedne tubulopatije, tubulointersticijske upalne bolesti) ili krvne žile (trombotička mikroangiopatija). Napredovanjem bolesti dolazi do oštećenja i ostalih dijelova bubrega. Bubrezi također mogu biti oštećeni i u sklopu različitih sistemskih bolesti (autoimune bolesti kao što je SLE, sistemski vaskulitisi) te nasljednih i metaboličkih bolesti. U nastavku slijede primjeri češćih primarnih i sekundarnih bolesti bubrega (Ćorić i sur., 2014).

### **1.5.1. Bolest minimalnih promjena**

Bolest minimalnih promjena (MCD) je najčešća patologija bubrega u djeca od 1 do 10 godina koja se očituje nefrotskim sindromom (Ćorić i sur., 2014). Ukoliko svi klinički znakovi ukazuju na bolest minimalnih promjena, biopsija bubrega nije potrebna. Ako unatoč terapiji kortikosteroidima nije došlo do remisije bolesti (nije došlo do prolaza proteinurije) unutar 4 tjedna, radi se o sindromu rezistentnom na steroide. Tada se preporuča biopsija bubrega da bi se isključile ostale bolesti kao što je fokalna segmentalna glomeruloskleroza (McTaggart, 2012).

### **1.5.2. Fokalna segmentalna glomeruloskleroza**

Fokalna segmentalna glomeruloskleroza (FSGS) zahvaća 5-10% djece s nefrotskim sindromom (McTaggart, 2012). Manifestira se proteinurijom, nefrotskim sindromom i progresivnim pogoršanjem bubrežne funkcije. Skleroza ili ožiljkavanje glomerula zahvaća samo neke glomerule te se s vremenom generalizira i može uzrokovati kronično bubrežno zatajenje (D'Agati, 2008) ili u 60% slučajeva posljednji stadij kronične bubrežne bolesti. Biopsijom se vidi segmentalna skleroza ili hijalinoza pojedinih glomerula, dok drugi glomeruli mogu biti u potpunosti sklerozirani. Imunofluorescencijom se vidi prisutnost IgM protutijela u zahvaćenim segmentima (McTaggart, 2012, Ćorić i sur., 2014 ).

Razlikuju se dva oblika: primarni ili idiopatski oblik i sekundarni. Sekundarni oblik se javlja u sklopu virusnih infekcija (Voskarides i sur., 2009) kao što su infekcije parvovirusima, Epstein-Barr virusom ili citomegalovirusom (Prasad i Patel, 2018). Također može biti uzrokovan hipertenzijom, pretilosti, lijekovima izazvane nefrotoksičnosti ili kao posljedica određenih genskih mutacija (Voskarides i sur., 2009). Riječ je o promjeni proteina puktinaste membrane tj. podocitima. Mutacija NPHS-1 gena, gena za nefrin, odgovorna je za finski tip

kongenitalnog nefrotskog sindroma (Horvatić, 2014) koji se, između ostalog, očituje fokalnom segmentalnom glomerulosklerozom (McTaggart, 2012).

### **1.5.3. IgA nefropatija**

IgA nefropatiju karakterizira glomerulonefritis uzrokovan odlaganjem IgA u mezangiju. Protutijela nisu dio imunokompleksa i nisu specifična za antigene *in situ* (Horvatić, 2014). Prisutna je u 50% djece koja imaju ponavljajuće epizode makroskopske hematurije. Hematurija može biti povezana s boli u slabinskom području (McTaggart, 2012) ili potaknuta bolesti gornjeg dišnog sustava kod kojih se hematurija javlja paralelno s početkom bolesti (Van Why i Pan, 2017).

Jedini način za potvrdu dijagnoze bolesti je biopsija bubrega (Van Why i Pan, 2017). Biopsijom se utvrđuje proliferativni glomerulonefritis s depozitima IgA protutijela u mezangiju (McTaggart, 2012). Za razliku od bubrega, razina IgA protutijela u serumu je povišena u 8-16% djece sa ovom bolesti, a razina komplementa u serumu je normalna (Van Why i Pan, 2017). Usprkos dobrim prognozama, studije pokazuju 10%-tni napredak ka razvoju kroničnog bubrežnog zatajenja unutar 15 godina od početka razvoja bolesti. Loše prognoze uključuju oštećenu bubrežnu funkciju, proteinuriju i hipertenziju (McTaggart, 2012).

### **1.5.4. Henoch-Schönleinova purpura**

Henoch-Schönleinova purpura ili drugim imenom IgA vaskulitis pretežno zahvaća dječju populaciju. Sistemska je bolest koja se očituje tetradom obilježja: netrombocitopenična palpabilna purpura, artritis ili artralgija, bol u trbuhu i bubrežna bolest (Trnka, 2013). Javlja se karakterističan osip koji najčešće zahvaća donje udove, podlaktice te stražnjicu. U 50-70% slučajeva javlja se blagi nefritis praćen mikroskopskom hematurijom i proteinurijom (McTaggart, 2012). Glomerularna bolest može biti posljedica nedavne upale grla, infekcije kože streptokokima ili neke druge bolesti praćene vrućicom što u konačnici može rezultirati akutnim postinfekcijskim glomerulonefritsom (Van Why i Pan, 2017). U histološkim preparatima bubrega vidljiv je proliferativni glomerulonefritis s IgA protutijelima u mezangiju (McTaggart, 2012).

### **1.5.5. Membranska glomerulopatija**

Razlikujemo primarni i sekundarni oblik membranske glomerulopatije. Primarna je češća te je uzrokovana protutijelom na receptor za fosfolipazu 2. Biopsijom su vidljiva zadebljanja

glomerularne bazalne membrane (Mihovilović i Knotek, 2013). Svi sekundarni uzroci moraju biti razmotreni i tretirani prije nego što se zaključi da je u pitanju primarni oblik. Mogu ju potaknuti bolesti (pr. SLE, hepatitis), toksini ili lijekovi (pr. NSAID) (Sreedharan, 2017).

#### **1.5.6. Bolest gustih depozita**

Poremećaji regulacijskih proteina komplementnog sustava odgovorni su za većinu slučajeva bolesti gustih depozita (DDD, engl. *dense deposit disease*). Dolazi do stalne nekontrolirane aktivacije komplementa zbog stvaranja autoprotutijela na aktivno mjesto C3-konvertaze alternativnog puta komplementa, autoprotutijela na faktor B ili mutacije gena za faktor H i/ili C3 (Horvatić, 2014).

#### **1.5.7. Postinfekcijski glomerulonefritis**

Kriteriji za dijagnozu postinfekcijskog glomerulonefritisa temelje se na kliničkoj slici te su popraćeni glomerularnom hematurijom u sedimentu urina. Najvažnije je određivanje C3 komponente komplementa u serumu. U većini slučajeva koncentracija C3 je niska pri izlaganju infekciji, ali se vraća u normalu nakon 6-12 tjedana. Ukoliko se koncentracija C3 ne normalizira, moraju se uzeti u obzir i drugi uzroci kao što su lupus nefritis, membranoproliferativni glomerulonefritis (MPGN) i C3 nefropatija. U MPGN-u ili C3 nefropatiji, C4 je obično normalan, a C3 konstantno nizak (Van Why i Pan, 2017).

#### **1.5.8. Sistemski eritemski lupus**

Razvoj sistemskog eritemskog lupusa je povezan s gubitkom tolerancije i razvoja antitijela na vlastitu DNA i druge nuklearne antigene kao i na membranske fosfolipide. Dolazi do neregulirane apoptoze pri čemu ostaju nuklearni djelovi stanica koji pridonose razvoju autoimunosti zbog izloženosti samom imunom sustavu ([www.kidney-international.org](http://www.kidney-international.org)). Glomerularne bolesti uzrokovane lupusom variraju od blagog fokalnog proliferativnog glomerulonefritisa do glomerulonefritisa sa stvaranjem polumjeseca (McTaggart, 2012). Karakteristične razine komponenata komplementa u nefritisu uzrokovanom lupusom su niske razine C4 uz niske razine C3 (Van Why i Pan, 2017). U slučaju pojave hematurije i proteinurije preporuča se biopsija bubrega (McTaggart, 2012). Njome se otkrivaju različite vaskularne, glomerularne i tubulointersticijske lezije ([www.kidney-international.org](http://www.kidney-international.org)).

### **1.5.9. Pauciimuni glomerulonefritis**

Pauciimuni glomerulonefritis je bolest u kojoj dolazi do protutijelima posredovane ozljede bez odlaganja imunskih kompleksa. Bolest je vezana uz nastanak ANCA-e (antineutrofilna citoplazmatska protutijela - *engl. antineutrophil cytoplasmatic antibody*) (Horvatić, 2014). U većini slučajeva ima klinička obilježja brzoprogresivnog glomerulonefritisa. Hematurija, proteinurija, cilindurija i bubrežna insuficijencija gotovo su stalni nalaz u neliječenih bolesnika. Biopsija bubrega otkriva teški glomerulonefritis s fibrinoidnom nekrozom i polumjesecima (Sabljarić-Matovinović, 2004)

### **1.5.10. Alportov sindrom**

Alportov sindrom je nasljedni obiteljski poremećaj koji se u 85% slučajeva nasljeđuje X-vezano dominantno, a u manjem postotku autosomno dominantno ili autosomno recesivno. U muške djece poremećaj se javlja u prvih 10 godina praćen mikroskopskom i makroskopskom hematurijom i proteinurijom te zatajenjem bubrega u tinejdžerskoj dobi (McTaggart, 2012), dok je u ženske djece poremećaj blaži, samo s prisutnošću mikroskopske hematurije te uglavnom ne dovodi do bubrežnog zatajenja (Stavljenić-Rukavina, 2009). Pojava makroskopske hematurije najčešće je potaknuta prisutnošću bilo kakve infekcije, uključujući i običnu prehladu. Makroskopska se hematurija postepeno pročišćava, dok je mikroskopska perzistentna (Van Why i Pan, 2017). Ova progresivna nefropatija karakterizirana je stanjivanjem i razdvajanjem glomerularne bazalne membrane. Povezana je s poremećajima koji dovode do gubitka sluha i očnih defekata. Zbog toga abnormalnosti povezane s ovom bolesti uključuju: megalokorneu, miopiju, retinitis pigmentosa te makrotrombocitopeniju. Gubitak sluha varira od potpune gluhoće do gluhoće na visoke frekvencije (Stavljenić-Rukavina, 2009). U slučaju prisutnosti mikroskopske hematurije rade se dodatni neinvazivni testovi koji uključuju audiometriju i pregled oftamologa. Ukoliko su testovi normalni i ako je mikroskopska hematurija praćena proteinurijom kod djece s obiteljskim nasljednim nefritisom, daljnje pretrage mogu uključiti sekvenciranje gena za sintezu kolagena tip IV ili biopsiju bubrega (Van Why i Pan, 2017).

Uzrok bolesti su brojne mutacije gena COL4A5 iz obitelji gena koji su odgovorni za sintezu kolagena tip IV. Geni COL4A3 i COL4A4 su iz iste obitelji i odgovorni su za bolesti tankih membrana (Stavljenić-Rukavina, 2009). Majke koje su nositeljice poremećaja često imaju perzistentnu hematuriju. Ona ne napreduje, ali u nekim slučajevima može prijeći u



progresivni nefritis (Van Why i Pan, 2017). Zato je poželjno napraviti analizu majčinog urina na prisutnost krvi (Lissauer i Carroll, 2018).

#### **1.5.11. Bolest tankih bazalnih membrana**

Bolest tankih bazalnih membrana je autosomno-dominantno nasljedna nefropatija. Nastaje zbog mutacije gena za kolagen (Van Why i Pan, 2017). Dolazi do promjene strukture glomerula što znači njegovu ozljedu. Iako je defekt prisutan od rođenja, klinička ekspresija se ne mora manifestirati do odrasle dobi (Horvatić, 2014).

#### **1.5.12. Trombotička mikroangiopatija**

Endotelne stanice su prve izložene potencijalnoj ozljedi u glomerulu. Trombotična mikroangiopatija dovodi do izravne mehaničke ozljede endotela glomerula. Kao odgovor na ozljedu dolazi do nekroze, apoptoze, proliferacije i aktivacije endotelne stanice, dok je tromboza najčešća manifestacija u ranoj fazi. Može doći do gubitka antikoagulantnih, vazoaktivnih, protuupalnih i antiproliferativnih svojstava. Međutim stanice su sposobne za kompletnu regeneraciju i restituciju (Horvatić, 2014).

### **1.6. Laboratorijska dijagnostika bubrežnih bolesti**

Laboratorijski testovi za praćenje bolesnika sa sumnjom na bubrežnu bolest uključuju određivanje koncentracije ureje i kreatinina u krvi i urinu, te rutinski pregled urina. Pretrage za screening i za dijagnozu bubrežne bolesti su albumin/kreatinin omjer u urinu i procijenjena brzina glomerularne filtracije (*engl. estimated glomerular filtration rate - eGFR*) (Dvornik i Orlić, 2018).

#### **1.6.1. Brzina glomerularne filtracije (*engl. glomerular filtration rate – GFR*)**

Brzina glomerularne filtracije opisuje jedno od značajnijih uloga bubrega, a to je filtracija plazme od otpadnih produkata i stvaranje urina (ultrafiltrat plazme). GFR se može mjeriti određivanjem koncentracije tvari koja se u potpunosti filtrira u glomerulima te se ne reapsorbira niti secernira u tubulima. GFR je ekvivalentan klirensu filtracijskog biljega (Krishnan i Levin, 2019). Bubrežni klirens neke tvari definira se kao volumen plazme koji se u jedinici vremena očisti od te tvari (Dvornik i Orlić, 2018). Određuje se koncentracija filtracijskog biljega u krvi i urinu istovremeno. Idealni filtracijski biljeg bi trebao imati

sljedećih 7 karakteristika: slobodno se distribuira u ekstracelularnom prostoru, nije vezan za proteine plazme, slobodno se filtrira u glomerulima, ne reapsorbira se niti secernira u tubulima, u cijelosti se eliminira bubrezima, otporan je na degradaciju te je jeftin i jednostavan za mjerenje. Idealan filtracijski biljeg ne postoji, stoga je važno razumjeti ograničenja pojedinih biljega u interpretaciji rezultata. Filtracijski biljeg može biti endogeni (ureja ili kreatinin) ili egzogeni (inulin). Klirens inulina je „zlatni standard“ u određivanju brzine glomerularne filtracije jer se za razliku od ostalih ne reapsorbira niti secernira u tubulima. Kreatinin nije vezan za proteine plazme pa se slobodno filtrira u glomerulima, ali se secernira u tubulima stoga nije idealan filtracijski marker. Urea kao filtracijski marker ima ograničenu ulogu. Iako se slobodno filtrira, značajno se reapsorbira pa količina izlučene ureje ne odgovara količini filtrirane. Povećana koncentracija ureje u krvi ne mora nužno indicirati oštećenje bubrežne funkcije, ali može ukazati na hipovolemiju i hipoperfuziju bubrega (Krishnan i Levin, 2019).

### **1.6.2. Procijenjena brzina glomerularne filtracije (eGFR)**

Mjerenje klirensa povezano je s brojnim poteškoćama vezanim uz skupljanje 24-satnog urina. Preporučuje se da se kod svakog zahtjeva za određivanje koncentracije kreatinina u krvi ispiše i eGFR (Dvornik i Orlić, 2018).

Schwartzova jednadžba služi za procjenu brzine glomerularne filtracije kod djece. Ovisi o dobi, visini i težini te o koncentraciji kreatinina u krvi. Postoje brojna ograničenja jednadžbe jer je izvedena iz skupine od 600 djece s kroničnom bolesti bubrega i abnormalnim rastom pa ne daje točne rezultate za djecu koja imaju manja oštećenja bubrežne funkcije i normalan skeletni rast (Krishnan i Levin, 2019).

### **1.6.3. Kreatinin**

Kreatinin nastaje kao produkt normalnog metabolizma mišića, gdje se konvertira iz fosfokreatina odnosno kreatina. Koncentracija kreatinina u krvi ovisi, ne samo o funkciji bubrega, nego i o mišićnoj masi i/ili ozljedi mišića te o konzumaciji mesa i kreatina. Dob, spol, rasa i fizička aktivnost imaju veliki utjecaj na koncentraciju kreatinina u krvi (Krishnan i Levin, 2019).

#### **1.6.4. Urea**

Urea je produkt koji nastaje u razgradnji proteina. Stvara se u jetri urea ciklusom. Nije dobar filtracijski marker jer je, osim u stanjima smanjene glomerularne filtracije, povećana i prilikom velikog unosa proteina, gastrointestinalnog krvarenja i kataboličkih stanja kao što su stanja povezana s glukokortikoidnom terapijom. Smanjena koncentracija ureje u krvi povezana je sa smanjenim unosom proteina i kroničnim bolestima jetre (Krishnan i Levin, 2019).

#### **1.6.5. Proteini**

Kvalitativni podatak o proteinima u urinu dobiva se prilikom rutinskog pregleda urina test trakom, a kvantitativni određivanjem ukupne koncentracije proteina u urinu. Određivanje proteina u urinu moguće je iz bilo kojeg uzorka, ali je referentni 24-satni urin. Određivanjem omjera proteini/kreatinin mogu se izbjeći pogreške nestandardnog uzorka (Dvornik i Orlić, 2018).

Smatra se da je albumin/kreatin omjer osjetljiviji i specifičniji od određivanja koncentracije ukupnih proteina ili albumina u slučajnom uzorku urina ili koncentracije albumina u 24-satnom urinu (Dvornik i Orlić, 2018).

Smanjena koncentracija proteina pojavljuje se u teškom nefritisu, pogotovo u nefrotskom sindromu. Budući da na albumin otpada 50-60% ukupnih proteina, hipoalbuminemija obično rezultira i hipoproteinemijom. Albumin ima relativno malu molekulsku masu od 66 kDa pa se gubi poglavito putem bubrega (Štraus i Barišić, 2009).

Promjene pojedinih proteinskih frakcija moguće je utvrditi elektroforezom. U nefrotskom sindromu se povećava frakcija  $\alpha_2$ -globulina zbog zadržavanja  $\alpha_2$ -makroglobulina. U frakciji  $\beta$ -globulina nalaze se i komponente komplementa. U akutnom nefritisu je smanjena C3 komponenta. Porast  $\gamma$ -globulina nalazi se u sistemskom eritemskom lupusu (poliklonalni), a smanjenje u slučajevima proteinurije ako se gube i  $\gamma$ -globulini (Štraus i Barišić, 2009).

Imunoelektroforeza je metoda razdvajanja i identifikacije proteina u uzroku. Može se koristiti za određivanje klasa imunoglobulina što može ukazati na postojanje IgA nefropatije ili HSP-a ukoliko prisutno povećanje IgA (Burtis i sur., 2008).

### **1.6.6. Elektroliti**

Natrij je glavni kation ekstracelularne tekućine. Svaki dan se u glomerulima filtrira oko 17 mol-a NaCl-a koji prelazi u primarni urin. Veliki dio (80-85%) se ponovo reapsorbira u proksimalnim tubulima, a nešto i u distalnom dijelu tubula, tako da se samo oko 1% ukupne filtrirane količine izluči. U distalnim tubulima aldosteron simulira reapsorpciju natrija u zamjenu za ione vodika i kalija. Hiponatrijemija može biti uzrokovana kroničnim glomerulonefritisom zbog smanjene reapsorpcije i izmjene natrija za vodik (Štraus i Dodig, 2009).

Kalij je glavni kation intracelularne tekućine. Prolaskom krvi kroz bubrege prelazi u glomerularni filtrat, ali se oko 90% reapsorbira u proksimalnim tubulima. U distalnim tubulima odvija se kompeticija iona kalija i vodika za natrij, a to ovisi o njihovim koncentracijskim gradijentima. Do hipokalijemije dolazi zbog jake diureze (Štraus i Dodig, 2009).

Oštećenje proksimalnog tubula se manifestira poremećajima reapsorpcije natrija, bikarbonata, glukoze, aminokiselina, fosfata, organskih kiselina. Ovi poremećaji mogu se javiti u primjerice multiplom mijelomu i reakciji odbacivanja transplantata. Oštećenje distalnog tubula, gdje se regulira reapsorpcija NaCl-a i sekrecija vodikovih iona i kalija, može se manifestirati gubitkom NaCl-a i hiperkalijemijom (Dvornik i Orlić, 2018).

### **1.6.7. Autoantitijela i komplement**

Autoimune bolesti nastaju kao posljedica gubitka imunološke tolerancije na vlastite antigene. Patogenezu i sliku bolesti određuje napadnuti autoantigen, odnosno organ u kojem se nalazi. Imunodijagnostika obuhvaća procjenu aktivnosti sustava komplementa te određivanje specifičnih autoantitijela u serumu. Prvi korak je dokaz prisutnost autoantitijela u serumu metodama probira npr. indirektna imunofluorescencija, enzimimunoanaliza, kemiluminiscentna imunoanaliza i fluorescentna enzimimunoanaliza. Nakon što je dokazana prisutnost antitijela, određuje se njegova specifičnost potvrdnom metodom npr. radioimunoprecipitacijska metoda, imunoblot,... (Tešija-Kuna, 2018).

Autoimune bolesti prati povećana aktivacija sustava komplementa, što se očituje hipokomplementemijom, ali vrijedi i obrnuto. Koncentracije komponenata komplementa C3 i C4 snižavaju se prateći prijelaz bolesti iz inaktivne u aktivnu fazu pa se zbog toga koriste u praćenju aktivnosti bolesti (Tešija-Kuna, 2018).

### **1.6.8. Serologija na viruse**

Glavna funkcija imunološkog sustava je prepoznavanje infektivnog agensa i reakcija na njega stvaranjem elemenata obrane koji ga inaktiviraju, razaraju i odstranjuju iz tijela. Brojni infektivni agensi mogu ući organizam na razne načine te izazvati bolest. Ako imunološki sustav ne uspije uništiti infektivni agens, on može ostati u tijelu i dovesti do raznih komplikacija. Utvrđivanje specifičnih antitijela usmjerenih na npr. viruse kao što su Epstein-Barr virus (anti-EBV), hepatitis C virus (anti-HCV), herpes virus (anti-HSV) i brojni drugi, dokazuje se precizno ta virusna infekcija. Omogućuje se točna dijagnoza, utvrđivanje stanja bolesti te prognoza odnosno ishod bolesti (Burek V, 2018).

### **1.6.9. Analiza urina**

Prema KIDGO (Kidney Disease: Improving Global Outcomes) smjernicama, najbolji uzorak urina za analizu je prvi jutarnji. Za sediment urina preporuča se srednji mlaz prvog jutarnjeg urina jer je on najkoncentriraniji, najkiseliji i teoretski najbolji za očuvanje stanica. Međutim produljeno vrijeme stajanja urina u mokraćnom mjehuru može pogodovati lizi stanica i cilindra, što u konačnici dovodi do lažno negativnih rezultata dobivenih mikroskopiranjem. Zato se u praksi koristi kombinacija test trake i mikroskopskog pregleda drugog jutarnjeg urina. Za prikupljanje urina dojenčadi koristi se vrećica za urin, iako je velik rizik kontaminacije uzorka. Ako je potrebno uzorak se može dobiti suprapubičnom punkcijom mokraćnog mjehura ili koristeći urinarni kateter.

Test trakama se određuju relativna volumna masa, pH, bilirubin, urobilinogen, proteini, glukoza, leukociti, nitriti, ketoni i krv (hemoglobin i mioglobin). Postupak je jednostavan, jeftin i brz.

Za mikroskopski pregled sedimenta preporuča se korištenje fazno kontrastnog mikroskopa. Za pravilan mikroskopski pregled potrebno je znati pH i relativnu volumnu masu uzorka. Stanice se broje u 20 vidnih polja pod povećanjem od 400x.

Određivanje 24-satne proteinurije radi se iz uzorka 24-satnog urina. Njegovo prikupljanje nije praktično i podložno je pogreškama uslijed prekomjerne ili nedovoljne količine uzorka. 24-satno izlučivanje proteina ovisi i o cirkardijalnom ritmu stoga je ova metoda referentna za određivanje ukupnih proteina izlučenih tijekom dana (Fogazzi i Garigali, 2019).

## **1.7. Transplantacija bubrega i promjene u transplantiranom bubregu**

Transplantacija bubrega je najuspješnija metoda nadomjesnog bubrežnog liječenja terminalnog bubrežnog zatajenja. Smrtnost i pobol transplantiranih bolesnika smanjuje se u odnosu na druge metode liječenja (Knotek i Mihovilović, 2013). Odbacivanje transplantiranog bubrega predstavlja odgovor imunološkog sustava primatelja. Po vremenu nastanka razlikuje se akutno ili kronično te posredovano stanicama (celularno odbacivanje) ili antitijelima u krvi (humoralno odbacivanje). Odbacivanje ne mora dovesti do oštećenja i/ili gubitka organa već može predstavljati vid adaptacije primatelja ([www.kb-merkur.hr](http://www.kb-merkur.hr)). Kalcineurinski inhibitori kao što su ciklosporin i takrolimus koriste se kao imunosupresijska terapija bolesnika s transplantiranim bubregom. Oba lijeka zahtijevaju pažljivo korištenje i doziranje zbog njihove toksičnosti. Takrolimus je, za razliku od ciklosporina, potentniji te povezan s manjim rizikom od odbacivanja i nefrotoksičnosti ([www.effectivehealthcare.ahrq.gov](http://www.effectivehealthcare.ahrq.gov)).

## **1.8. Biopsija bubrega u djece**

Perkutana biopsija bubrega vođena ultrazvukom standardna je metoda kojom se uzima bubrežno tkivo za patohistološku analizu. Tkivo se analizira svjetlosnom, imunofluorescentnom i elektronskom mikroskopijom. Metode su međusobno komplementarne, zbog čega se na kraju analize donosi jedinstven zaključak. Dobiveni rezultat pruža razmjerno brz i točan dijagnostički uvid u narav bubrežne i/ili multiorganske sistemne bolesti. Mogu se dobiti podatci ne samo o dijagnozi bolesti nego i o proširenosti procesa sklerozacije glomerula i intersticijske fibroze, što posredno upućuje na moguću prognozu.

Apsolutne kontraindikacije za perkutanu biopsiju su krvarenje, antikoagulantna terapija, solitarni bubreg, tumor bubrega, intrarenalna infekcija, anormalni bubrežni krvožilni sustav, velike ciste i perinefritički apsces. Relativne kontraindikacije su visoka azotemija i neregulirana hipertenzija zbog povišenog rizika za krvarenje bioptiranog bubrega (Milošević, 2014).

Biopsiju se preporučuje učiniti u općoj anesteziji, posebno u mlađe djece (Milošević, 2014). Većinom se bioptira donji dio lijevog bubrega uz korištenje ultrazvuka i bioptičke igle, dok je pacijent leži na trbuhu, licem okrenut prema dolje. Pacijent mora biti suradljiv i moći udahnuti te zadržati zrak dok igla prodire u bubreg i napravi se biopsija. Obično se bioptiraju

dva uzorka s korom bubrega. Nakon biopsije pacijent treba ostati u ležećem položaju te mu se tijekom idućih 12 do 24 sata provjeravaju klinički status, vitalni znakovi i boja urina (Lager, 2013).

Indikacije za biopsiju bubrega su nefrotski sindrom, nefritički sindrom, brzoprogresivni glomerulonefritisi, bolesnici s transplatiranim bubregom, perzistentna hematurija i/ili proteinurija nepoznata uzroka i nasljedne bolesti.

U djece je najčešće riječ o nefrotskom sindromu uzrokovanom minimalnim lezijama pri kojem postoje klinički i laboratorijski preduvjeti za dijagnozu bez biopsije. Biopsija se odgađa dok se ne vidi odgovor na terapiju. Nakon 6-8 tjedana neuspješne glukokortikoidne terapije ili u djeteta s učestalim relapsima i u djeteta ovisnog o glukokortikoidnoj terapiji nužno je učiniti biopsiju bubrega.

U djece s nefritičkim sindromom biopsija se izvodi radi postavljanja dijagnoze i za procjenu proširenosti specifičnih histopatoloških promjena. Nalaz polumjeseca u bioptatu je najznačajniji jer upućuje na lošu prognozu bolesti prema terminalnom zatajenju bubrega.

Brzoprogresivne glomerulonefritise karakterizira brz početak bolesti uz teško opće stanje djeteta i njegovu životnu ugroženost. Potreba za brзом dijagnozom i uspostavljanjem terapijskih protokola sve češće postavlja nužnost hitne biopsije.

Biopsija transplatiranog bubrega pruža potrebne podatke o stanju parenhima s obzirom na potencijalno odbacivanje, procjenu mogućeg povratka bolesti, ciklosporinsku nefrotoksičnost i pravu narav hematurije/proteinurije.

Biopsija zbog hematurije/proteinurije omogućava uvid u pravu narav bolesti koja se može manifestirati tek u odrasloj dobi. Iako ne postoji prihvatljiv terapijski protokol, savjetovanje o posebnom režimu života i rada može pokušati očuvati funkciju bubrega te odgoditi ili izbjeći dijalizu i transplataciju u odrasloj dobi.

Biopsija bubrega u nasljednim bolestima izvodi se radi razlikovanja od drugih kroničnih glomerulopatija koje mogu biti dostupne terapiji. Također se može sa sigurnošću preporučiti transplatacija jer se bolest ne vraća u presađenom bubregu (Milošević, 2014).

## **2. OBRAZLOŽENJE TEME**

Cilj ovog rada je ispitati korelaciju patoloških laboratorijskih nalaza i kliničkih indikacija kod bubrežnih bolesti djece koja su podvrgnuta biopsiji bubrega. Temeljem dobivenih informacija pokušat će se utvrditi važnost biopsije bubrega za dijagnozu poremećaja te učestalost dijagnosticiranih poremećaja.



### 3. MATERIJALI I METODE

U analizu su uključeni pacijenti dječje dobi (0-18 godina) kojima je u razdoblju siječanj 2018-prosinac 2019. učinjena biopsija bubrega, a materijal je obrađen na Kliničkom zavodu za patologiju i citologiju KBC Zagreb.

Od kliničkih podataka analizirani su dob i spol pacijenata, klinička manifestacija bolesti te vrijednosti laboratorijskih pretraga.

Prema kliničkoj manifestaciji i/ili preliminarnoj dijagnozi pacijenti su podijeljeni u skupine: pacijenti s hematurijom, hematurijom i proteinurijom, samo sa proteinurijom, s nefrotskim sindromom, s nefritičkom sindromom, s akutnom renalnom insuficijencijom, s kroničnom renalnom insuficijencijom, transplantirani pacijenti s pogoršanjem funkcije grafta. Također su uključene i specifične preliminarne dijagnoze: suspekti postinfektivni glomerulonefritis, HSP i lupus nefritis.

Laboratorijske pretrage su uključivale analizu krvi i urina. Od laboratorijskih parametara u analizu su uključene vrijednosti kompletne krvne slike, serumskog kreatinina, urea, elektroliti K i Na, nalazi elektroforeze proteina te imuno elektroforeze s određivanjem klasa imunoglobulina. Također su analizirani i dostupni podaci o vrijednostima CRP, RF, ASO, vrijednosti komponenti komplementa, prisustvo autoantitijela. Za transplantirane pacijente kontroliran je i nalaz prisutnih donor specifičnih protutijela, koncentracija imunosupresivnih lijekova (ciklosporin i takrolimus) te prisustvo polio virusa. Serološkim metodama te PCR metodom analizirana su protitijela odnosno prisustvo virusa hepatitisa (hepatitis A, B i C), CMV, EBV i HIV. Laboratorijske pretrage urina uključivale su pregled test trakom, analizu sedimenta te dodatno analizu proteinurije u 24-satnom urinu.

Materijal bioptata bubrega primljen na Klinički zavod za Patologiju je preliminarno pregledan da se ustanovi radi li se o adekvatnom uzorku te je nakon toga podijeljen za analizu na 3 razine: svjetlosno mikroskopski, metodom imunofluorescentne mikroskopije te elektronsko mikroskopski.

Uzorak za svjetlosnu mikroskopiju je fiksiran u formalinu te rutinski procesuiran u automatiziranom histoprocесору, nakon čega je uklopljen u parafin i serijski rezan. Gotovi rezovi su bojani standardnim hemalaun eozinskim bojanjem te dodatnim histokemijskim bojanjima PAS, Masson trikrom, elastica i Jones srebrnim bojanjem.

Materijal za analizu imunofluorescentnim protutijelima je svjež nefiksiran rezan na kriostatu i ako su na preliminarnim rezovima nađeni glomeruli, dodatno je rezan za analizu IF protutijelima na IgA, IgG, IgM, C3, C1q i fibrinogen. Ukoliko u smrznutim rezovima nije bilo glomerula, analiza je napravljena na deparafiniranom materijalu preostalom nakon rezanja za svjetlosnu mikroskopiju.

Uzorci za elektronsku mikroskopiju fiksirani su u glutaraldehidnoj otopini (Mc Dowell fiksativ) te su nakon procesuiranja uklopljeni u smolu. Uzorci su nakon toga rezani na ultramikrotomu. Prvo su učinjeni polutanki rezovi debljine oko 2 mikrometra koji su obojani toluidinom. Nakon što se potvrdilo da i ovi uzorci sadrže glomerule, rezani su dodatni ultratanki rezovi debljine 100 nm koji su fiksirani na bakrene mrežice te kontrastirani uranil acetatom i olovnim citratom. Uzorci su pregledani elektronskim mikroskopom (Philips Morgagni) uz digitalno fotografiranje reprezentativnih područja te mjerenje debljine glomerularnih bazalnih membrana.

Po završetku analize bioptata bubrega na sve tri razine, donesena je konačna dijagnoza i mišljenje.

Dobiveni rezultati su prikazani u apsolutnom broju i postotku, tablično i grafički.

## 4. REZULTATI

U analizu su uključena 52 evidentirana pacijenata do 18 godina koji su bili podvrgnuti biopsiji bubrega tijekom 2018. i 2019. godine.

Ukupno su učinjene 54 biopsije pedijatrijskim pacijentima. Analizirani su njihovi klinički podaci, vrijednosti laboratorijskih pretraga te rezultati biopsije bubrega.

Za pretrage navedene u tablici sa znakom „/“, smatra se da pretraga nije napravljena ili nisu dostupni rezultati pretrage.

### 4.1. Dob i spol

Od ukupnog broja pacijenata (52), 32 (61,5%) su muškog, a 20 (38,5%) ženskog spola. Po dvije biopsije su učinjene pacijentu od 17 godina i pacijentici od 10 godina. Pacijenti su bili starosti od 1 do 17 godina, prosječno 10 godina, a najčešća dobna skupina s biopsijom bubrega je bila ona od 12 do 18 godina. U Tablici 1 prikazan je broj učinjenih biopsija bubrega po različitim dobnim skupinama. Iz navedenog je vidljivo da nije bilo biopsija u djece mlađe od godine dana, a da 73% pacijenata pripada skupini djece školske dobi.

Tablica 1. Prikaz broja biopsija po dobnim skupinama

Dobna skupina	Godine	Broj biopsija
1	do 1.	0
2	1. - 3.	5
3	3. - 6.	9
4	6. - 12.	18
5	12. - 18.	22
<b>UKUPAN BROJ BIOPSIJA</b>		54

## 4.2. Indikacije za biopsiju i histološke dijagnoze u biopstatima bubrega

Dvije najčešće indikacije za biopsiju bubrega bile su nefrotski sindrom i hematurija, a svaka je nađena u 15 (27,8%) slučajeva. Treća po zastupljenosti indikacija je oštećenje bubrega s kliničkom slikom Henoch-Schönlein purpura (HSP) nađena u 5 (9,3%) slučajeva. Slijede po 3 slučaja akutnog nefritičkog sindroma, sindroma hematurije i proteinurije, pogoršanja funkcije transplantiranog bubrega te kronične bubrežne insuficijencije. Tablica 2 prikazuje detaljan prikaz kliničkih dijagnoza koje su bile indikacija za biopsiju bubrega.

Tablica 2. Indikacije za biopsiju bubrega i njihova učestalost izraženu u broju ili postotku

indikacije	učestalost dijagnoza (broj)	učestalost dijagnoza (postotak)
nefrotski sindrom	15	27,8%
hematurija	15	27,8%
HSP	5	9,3%
nefritički sindrom	3	5,6%
kronična renalna insuficijencija	3	5,6%
transplantirani bubreg	3	5,6%
hematurija i proteinurija	3	5,6%
SLE	2	3,7%
postinfektivni glomerulonefritis	1	1,9%
proteinurija	1	1,9%
akutna renalna insuficijencija	1	1,9%
nefrotski sindrom i hematurija	1	1,9%
nefritički sindrom i proteinurija	1	1,9%

Patohistološki nalaz biopsije bubrega uključivao je 16 specifičnih dijagnoza koje su postavljene u ukupno 46 (85%) biopsija. U 7 slučajeva se radilo o nespecifičnom nalazu koji je u 3 slučaja bio povezan s kroničnim promjenama, a u jednoj biopsiji se nakon pregleda sa sve tri metode analize, nije našlo patoloških promjena.

Tablica 3 prikazuje dijagnoze postavljene biopsijom bubrega. Vidljivo je da je najčešća dijagnoza postavljena biopsijom nasljedna bolest Alportov sindrom, dijagnosticiran u 12 (22,2%) slučajeva, a slijede ga bolest minimalnih promjena u 8 (14,8%) te HSP u 5 (9,3%) i IgA nefropatija u 4 (7,4%) slučaja.

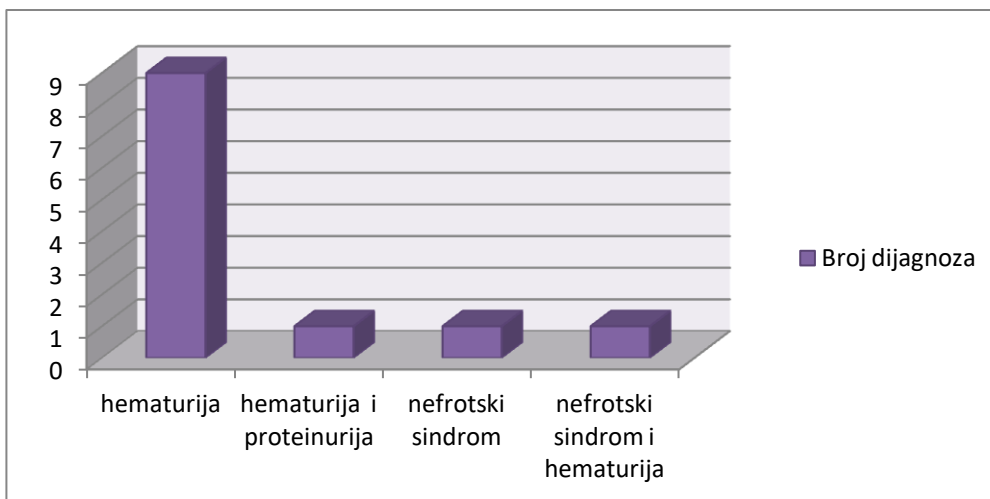
Tablica 3. Broj dijagnosticiranih poremećaja nakon biopsije bubrega izraženih u broju i postotku

Poremećaj	Broj poremećaja	Postotak
AKUTNO CELULARNO ODBACIVANJE	2	3,7%
ALPORTOV SINDROM	12	22,2%
BOLEST GUSTIH DEPOZITA	1	1,9%
BOLEST MINIMALNIH PROMJENA	8	14,8%
BOLEST TANKIH MEMBRANA	1	1,9%
C3 GLOMERULOPATIJA	1	1,9%
FOKALNA SEGMENTALNA GLOMERULOSKLEROZA	1	1,9%
GLOMERULONEFRITIS POSREDOVAN IMUNOKOMPLEKSIMA	1	1,9%
HENOCH-SCHONLEINOVA PURPURA	5	9,3%
IgA NEFROPATIJA	4	7,4%
KRONIČNO HUMORALNO ODBACIVANJE	1	1,9%
MEMBRANSKA GLOMERULOPATIJA	2	3,7%
NEDOSTATNI PODATCI	1	1,9%
NESPECIFIČAN NALAZ	3	5,6%
NESPECIFIČNE KRONIČNE PROMJENE	1	1,9%
PAUCIIMUNI GLOMERULONEFRITIS	1	1,9%
POSTINFektivNI GLOMERULONEFRITIS	2	3,7%
SISTEMSKI ERITREMSKI LUPUS	2	3,7%
TOKSIČNOST KALCINEURINSKIH INHIBITORA	1	1,9%
TROMBOTIČKA MIKROANGIOPATIJA	1	1,9%
UREDAN NALAZ	1	1,9%
UZNAPREDOVALE KRONIČNE PROMJENE	2	3,7%

### 4.3. Alportov sindrom

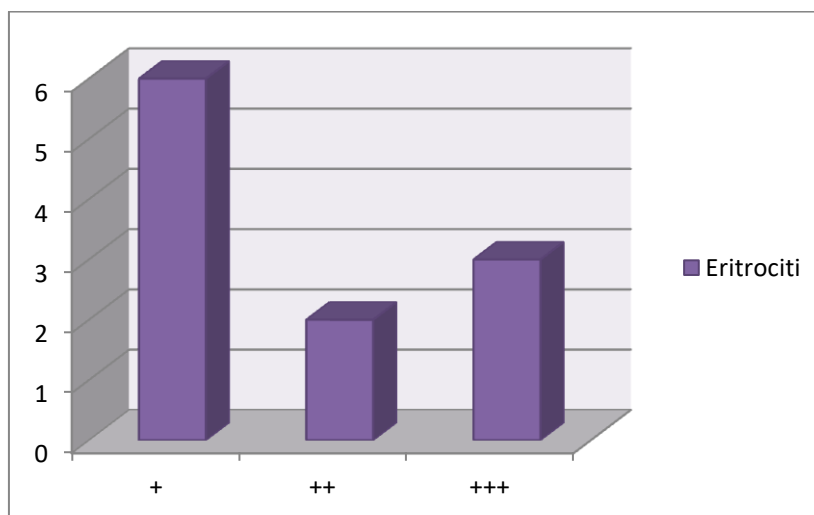
Alportov sindrom je dijagnosticiran u 6 (50%) muških i 6 (50%) ženskih pacijenata. Prosječna dob pacijenata kojima je 8 godina. Dvama pacijentima je prije biopsije učinjen i audiogram koji je pokazao uredan sluh, dok je jednom pacijentu nalaz audiograma pokazao percipitivnu naglušost.

Kliničke dijagnoze pacijenata prije biopsije bile su hematurija (75%), hematurija i proteinurija (8,3%), nefrotski sindrom (8,3%) te nefrotski sindrom i proteinurija (8,3%), a prikazane su grafički na slici 1.



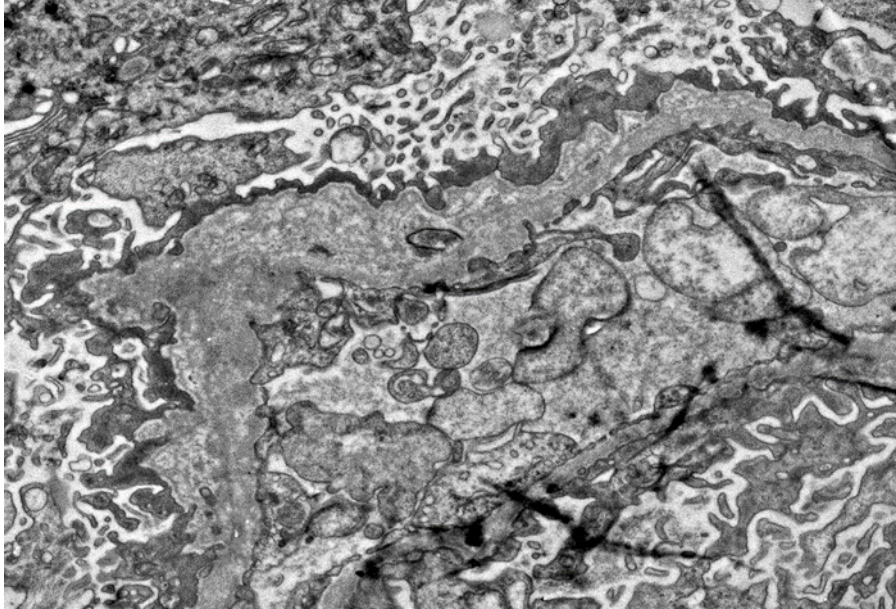
*Slika 1. Kliničke prezentacije pacijenata s biopsijom dokazanim Alportovim sindromom*

Analizom urina test trakom (slika 2) utvrđena je prisutnost krvi kod 7 (58,3%) pacijenata te krvi i proteina kod 4 (33,3%) pacijenta. Analizom sedimenta urina 10 pacijenata dokazana je eritrociturija, što potvrđuje rezultat test trake. Za jednog pacijenta nema podataka o analizi urina. Anemija je isključena kod svih pacijenata. Auto-antitijela su određena kod 8 (66,7%) pacijenata, a serologija na viruse kod 10 (83,3%) pacijenata, obje pretrage su negativne kod svih ispitanika.



*Slika 2. Analiza eritrocita test trakom u pacijenata s Alportovim sindromom*

Tipična ultrastrukturalna slika u Alportovom sindromu (slika 3) uključuje izrazite varijacije u debljini glomerularnih bazalnih membrana te lameliranje samih bazalnih membrana. Kako bolest napreduje, javljaju se i promjene glomerula u obliku skleroza te gubitka nožica podocita.

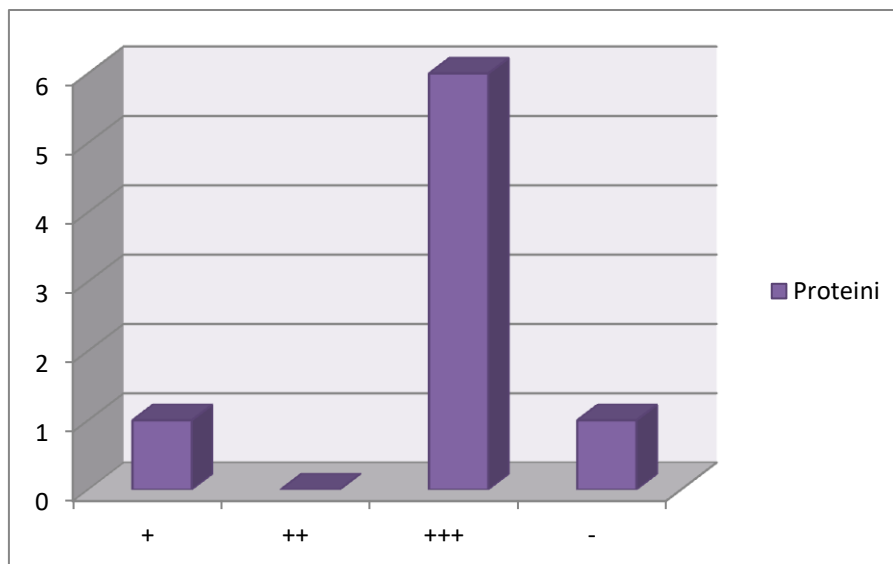


*Slika 3. Izrazite varijacije u debljini i lameliranje glomerularnih bazalnih membrana u Alportovom sindromu.*

#### **4.4. Bolest minimalnih promjena**

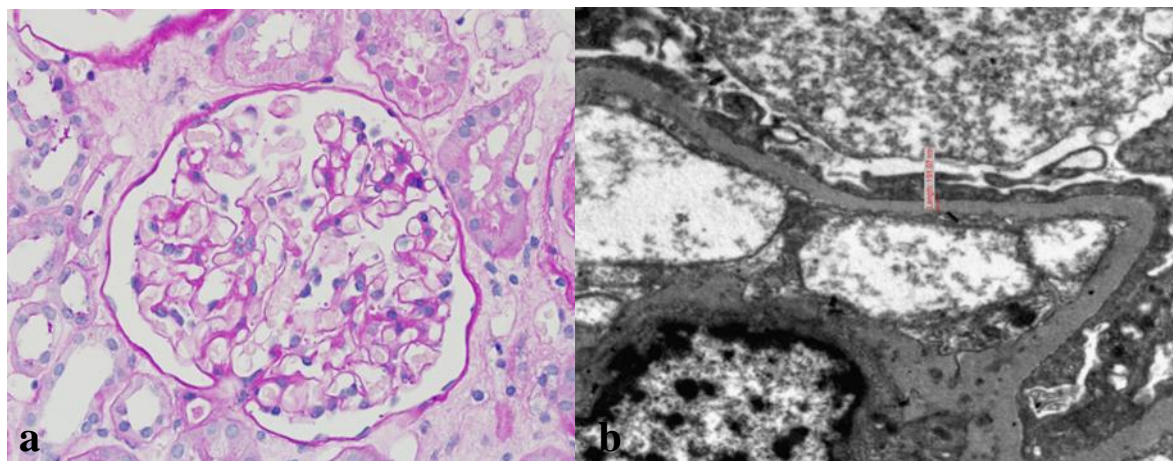
Bolest minimalnih promjena je dijagnosticirana u 8 slučajeva; 5 (62,5%) muških i 3 (37,5%) ženska pacijenta. Dva najmlađa pacijenta su imala 2 godine, a najstariji pacijent 13 godina (prosječno 7 godina). Svim pacijentima je prije biopsije klinički dijagnosticiran nefrotski sindrom. Anemija nije prisutna ni kod jednog pacijenta. Auto-antitijela su negativna u 5 pacijenata, kod 3 nije određeno ili nema dostupnog rezultata. Serologija na viruse je negativna u 6 pacijenata, kod 2 nije određeno ili nema dostupnog rezultata.

Analizom urina test trakom (slika 4) utvrđena je prisutnost proteina u 6 (75%) pacijenta, krvi i proteina kod 1 (12,5%) pacijenta i uredan nalaz kod 1(12,5%) pacijenta. 3 (37,5%) pacijenta imaju uredan sediment urina, a kod 5 (62,5%) nije određen ili nema dostupnog podatka.



*Slika 4. Prikaz rezultata analize proteina test trakom u pacijenata s bolesti minimalnih promjena.*

Analizom biopsija bubrega na svjetlosnoj (slika 5a) i imunofluorescentnoj mikroskopiji nisu nađene patološke promjene, dok je analizom elektronske mikroskopije nađen difuzan gubitak nožica podocita (slika 5b) bez drugih značajnijih promjena.



*Slika 5. Bolest minimalnih promjena: uredna morfologija glomerula na svjetlosnoj mikroskopiji (a) i difuzni gubitak nožica na elektronskoj mikroskopiji (b)*



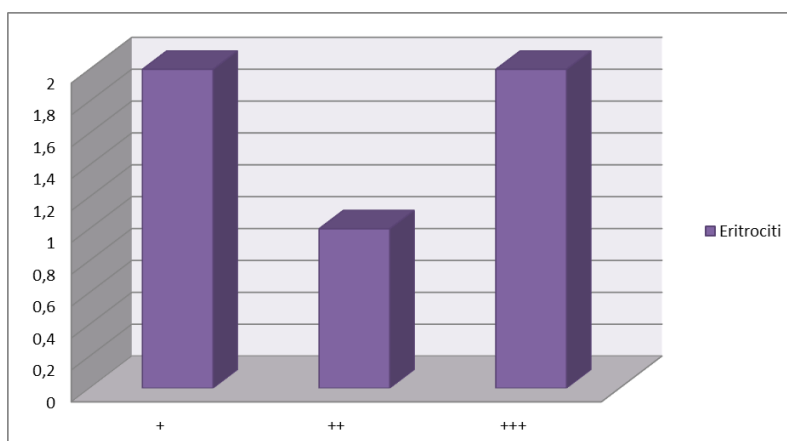
## 4.5. Henoch-Schönleinova purpura

Henoch-Schönleinova purpura je potvrđena biopsijom za svih 5 pacijenata s tipičnom kliničkom slikom; 2 (40%) ženskih i 3 (60%) muška pacijenta. Najmlađi pacijent imao je 8, a najstariji 12 godina. Prosječna dob pacijenata je 10 godina. Kod dvoje pacijenata je prije biopsije započelo liječenje kortikosteroidima. Laboratorijske pretrage krvi ispitanika i pripadajući rezultati navedeni su u tablici 4.

Tablica 4. Laboratorijske pretrage krvi pacijenata s Henoch-Schönleinova purpura i pripadajući rezultati

	sniženo	uredno	povišeno	nije određeno
<b>anti-streptolizin</b>	/	1	3	1
<b>CRP</b>	/	3	2	/
<b>kalij</b>	/	/	/	5
<b>komplement</b>	/	3	/	2
<b>kreatinin</b>	/	4	1	/
<b>reuma faktor</b>	/	2	/	3
<b>ukupni proteini</b>	2	2	/	/
<b>urea</b>	/	4	1	/

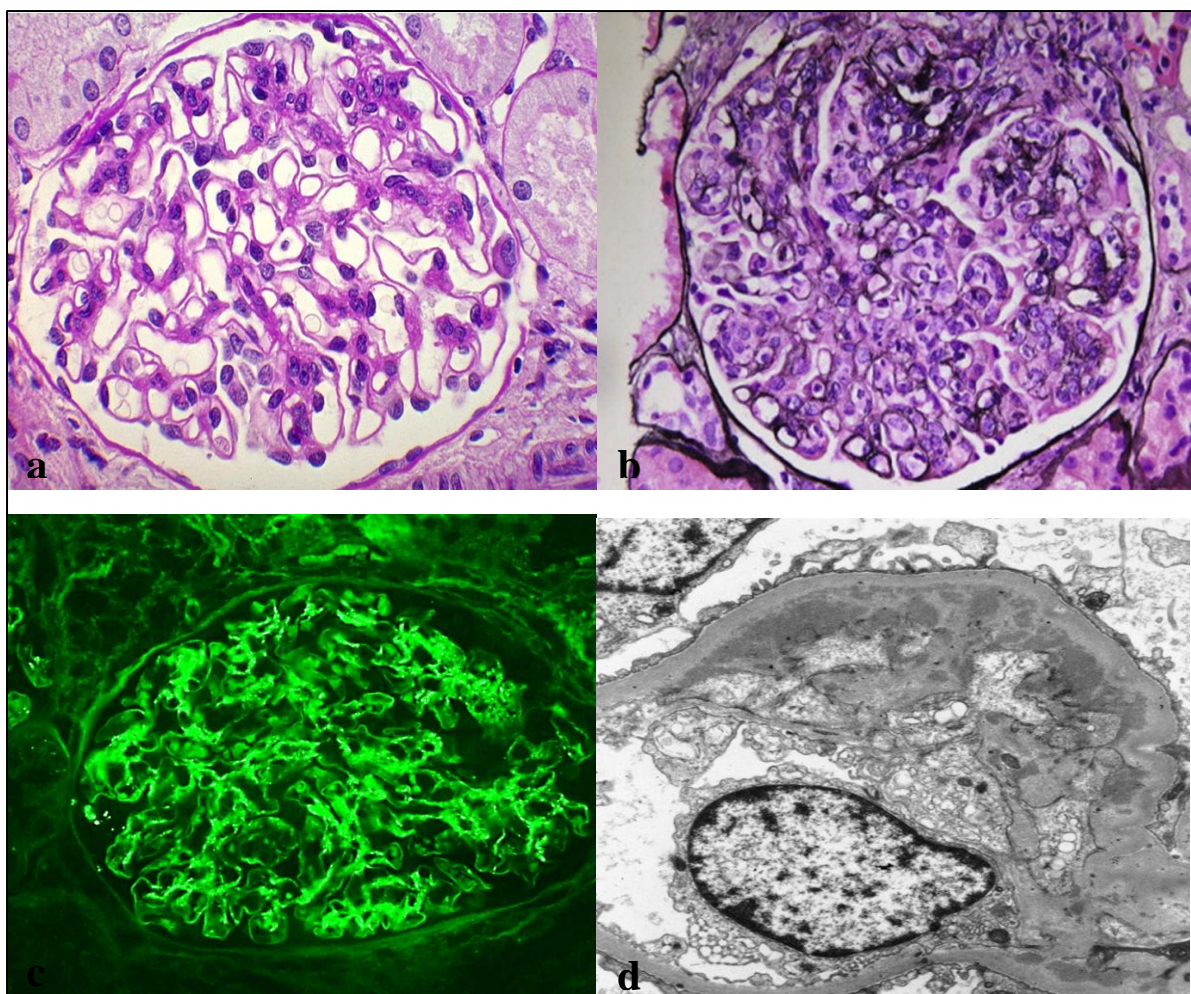
Anemija je prisutna kod 2 pacijenta. Test na prisutnost auto-antitijela i serologija na viruse određivani su kod 4 pacijenta i kod svih su negativni. IgA je određen kod 3 pacijenta, u 2 slučaja je povišen, a u jednom uredan. Analizom test trake (slika 6) utvrđena je prisutnost eritrocita kod 3 (60%) pacijenta te eritrocita i proteina kod 2 (40%) pacijenta. Analizom sedimenta urina svih pacijenata dokazana je eritrociturija, što potvrđuje rezultat test trake.



Slika 6. Nalaz eritrocita test trakom u pacijenata s HSP

## 4.6. IgA nefropatija

U 4 pacijenta biopsijom je dijagnosticirana IgA nefropatija, a uključuje 3 (75%) muška i 1 (25%) ženskog pacijenta, prosječno dobi 14 godina. Dvama pacijentima je klinički dijagnosticirana proteinurija i hematurija, jednom hematurija i jednom nefritički sindrom. Pacijent s dijagnozom nefritičkog sindroma je imao epizode makrohemorije. Nije bilo prisutne anemije; test na auto-antitijela i serologija na viruse bili su negativni kod svih pacijenata. Analizom test trake utvrđena je prisutnost krvi kod 2 pacijenta, krv i proteini kod 1 pacijenta i 1 nalaz je uredan. Analizom sedimenta urina svih pacijenata dokazana je eritrociturija. Tipična slika IgA nefropatije i HSP prikazana je slikom 7.



*Slika 7. IgA nefropatija sa slikom blagog mezangioproliferativnog glomerulonefritisa (a) HSP sa slikom difuznog proliferativnog glomerulonefritisa (b); pozitivna IgA protutijela na imunofluorescenciji (c); paramezangijski i subendotelni imuni depoziti na EM (d)*

Od ostalih bolesti koje se manifestiraju eritrociturijom ili jasno razvijenim nefritičkim sindromom, nađena su dva slučaja postinfektivnog glomerulonefritisa i sistemskog lupusa, jedan pauci imuni glomerulonefritis te nasljedni poremećaj srodan Alportovom sindromu, bolest tankih glomerularnih membrana.

#### 4.7. Postinfektivni glomerulonefritis

Dijagnoza postinfektivnog glomerulonefritisa postavljena je pacijentici od 3 godine s kliničkom slikom nefritičkog sindroma te pacijentici od 4 godine s hematurijom. Laboratorijske pretrage krvi i pripadajući rezultati navedeni su u tablici 5.

Tablica 5. Laboratorijske pretrage krvi pacijenata s postinfektivnim glomerulonefritsom

pretrage	3 godine	4 godine
<b>anti-streptolizin</b>	povišen	/
<b>CRP</b>	/	uredan
<b>kalij</b>	/	uredan
<b>komplement</b>	uredan	/
<b>kreatinin</b>	povišen	uredan
<b>ukupni proteini</b>	sniženi	/
<b>urea</b>	/	uredna

Analizom urina u oba slučaja na test traci utvrđena je prisutnost krvi i proteina te prisutnost eritrocita u sedimentu urina.

#### 4.8. Sistemski eritemski lupus

Sistemski eritemski lupus dijagnosticiran je u 2 pacijenta od 9 i 13 godina. Laboratorijske pretrage krvi ispitanika i pripadajući rezultati navedeni su u tablici 6.

Tablica 6. Laboratorijske pretrage krvi pacijenata sa sistemskim eritemskim lupusom

pretrage	9 godina	13 godina
<b>CRP</b>	povišen	uredan
<b>kalij</b>	/	/
<b>komplement</b>	C3 i C4 sniženi	snižen
<b>kreatinin</b>	povišen	uredan
<b>reuma faktor</b>	uredan	uredan
<b>ukupni proteini</b>	/	/
<b>urea</b>	povišena	uredna

Anemija je prisutna kod pacijenta od 9 godina, ali ne i kod pacijenta od 13 godina. Kod pacijenta od 9 godina pozitivna auto-antitijela su antinuklearna antitijela (ANA), antitijela na dvolančanu DNA (dsDNA), antitijela na histone i antitijela na antigene jezgre SS-A i Sm. Kod pacijenta od 13 godina pozitivna auto-antitijela su ANA, antitijela na dsDNA i antitijela na histone. Serologija na viruse je negativna u oba pacijenta. Analizom urina pacijenata na test traci utvrđena je prisutnost krvi i proteina te prisutnosti eritrocita u sedimentu urina.

#### **4.9. Pauciimuni glomerulonefritis**

Pacijentici od 12 godina klinički je dijagnosticirana hematurija. Laboratorijski nalazi CRP-a, kalija, kreatinina i ureje su bili povišeni, a anti-streptolizin, komplement i ukupni proteini su uredni. Nađena je anemija i pozitivna antineutrofilna citoplazmatska antitijela (ANCA) na antigen proteinaza 3 (PR-3). Serologija na viruse je negativna. Analizom urina na test traci utvrđena je prisutnost krvi i proteina, a u sedimentu urina vidljivi su dismorfni eritrociti. Biopsijom je dijagnosticiran pauciimuni glomerulonefritis.

#### **4.10. Bolest tankih bazalnih membrana**

Pacijentu od 10 godina klinički je dijagnosticirana hematurija. Laboratorijski nalazi kalija, kreatinina i ureje su uredni, anemija nije prisutna. Komponente komplementa su uredne, a anti-streptolizin i auto-antitijela su negativna. Analizom urina test trakom dokazana je prisutnost krvi, a pregledom sedimenta urina potvrđen je rezultat dobiven test trakom. Dodatnim nalazima prije biopsije utvrđena je mikrohematurija. Biopsijom je dijagnosticirana bolest tankih bazalnih membrana.

Uz najčešći uzrok nefrotskog sindroma u djece – bolesti minimalnih promjena, nađena su i dva slučaja membranskog glomerulonefritisa i jedan slučaj fokalne segmentalne glomeruloskleroze.

#### 4.11. Membranska glomerulopatija

Membranska glomerulopatija je dijagnosticirana pacijentu od 2 godine i pacijentici od 17 godina, oboje s klinički manifestnim nefrotskim sindromom. Pacijentica također boluje od Wilsonove bolesti i uzima terapiju koja je prouzročila sekundarni oblik membranske glomerulopatije. Laboratorijske pretrage krvi ispitanika i pripadajući rezultati navedeni su u tablici 7.

Tablica 7. Laboratorijske pretrage krvi pacijenata s membranskom glomerulopatijom

pretrage	pacijentica, 17 godina	pacijent, 2 godine
<b>CRP</b>	/	povišen
<b>kalij</b>	uredan	povišen
<b>komplement</b>	/	C3 snižen
<b>kreatinin</b>	uredan	uredan
<b>ukupni proteini</b>	sniženi	sniženi
<b>urea</b>	uredna	uredna

Nije bilo znakova anemije, auto-antitijela su negativna kod oba pacijenta. Serologija na viruse je negativna, osim pozitivnih protutijela na EBV u pacijentice. Analizom urina pacijentice na test traci utvrđena je prisutnost proteina, a na test traci pacijenta krvi i proteina s nalazom eritrocita u sedimentu urina.

#### 4.12. Fokalna segmentalna glomeruloskleroza

Pacijentici od 10 godina dijagnosticiran je nefrotski sindrom. Laboratorijski nalazi kreatinina, ureje i anti-streptolizina su uredni. Serologija na auto-antitijela i viruse je bila negativna. Analizom urina test trakom dokazana je prisutnost proteina, a 24-satna proteinurija je iznosila do 13,81 g. Biopsijom je dijagnosticirana fokalna segmentalna glomeruloskleroza.

Bolesti uvjetovane **poremećajem komplementa** su rijetke, nađen je jedan slučaj C3 glomerulopatije te jedan slučaj bolesti gustih depozita.

### 4.13. Trombotička mikroangiopatija

Pacijentu od 17 godina dijagnosticirana je akutna renalna insuficijencija. Ujedno boluje od epilepsije, hipertenzivne krize i akutnog pankreatitisa. Laboratorijski nalazi CRP-a, kreatinina i ureje bili su povišeni, ukupni proteini sniženi, a kalij uredan uz provođenje hemodijalize. Anemija nije nađena. Auto-antitijela su bila negativna, a analiza urina nije rađena jer je pacijent imao postavljeni urinarni kateter. Biopsijom je dijagnosticirana trombotička mikroangiopatija uz već prisutne kronične promjene.

U analiziranom razdoblju učinjene su i 4 biopsije **transplantiranih bubrega** gdje su nađena dva slučaja akutnog celularnog odbacivanja, jedan slučaj kroničnog humoralnog odbacivanja te jedan slučaj toksičnosti kalcineurinskog inhibitora, lijeka koji se koristi u imunosupresiji transplantiranih pacijenata.

### 4.14. Akutno celularno odbacivanje

Dva pacijenta imala su znakove akutnog celularnog odbacivanja. Oba pacijenta su muškog spola s kliničkom dijagnozom poremećaja funkcije transplantiranog bubrega. Jedan je imao 13 godina u vrijeme biopsije, a drugi 17 godina. Laboratorijske pretrage krvi su navedene u tablici 8 s pripadajućim rezultatima oba pacijenta.

Tablica 8. Laboratorijske pretrage krvi pacijenata s akutnim celularnim odbacivanjem

pretrage	13 godina	17 godina
<b>urea</b>	povišena	povišena
<b>kreatinin</b>	povišen	povišen
<b>ukupni proteini</b>	/	uredni
<b>kalij</b>	povišen	uredan
<b>komplement</b>	uredan	/
<b>CRP</b>	uredan	povišen
<b>IgA</b>	uredan	uredan

Anemija je prisutna u oba pacijenta. Pacijentu od 13 godina su dokazana pozitivna donor specifična auto-antitijela te mu je uz akutno celularno odbacivanje dijagnosticirano i kronično humoralno odbacivanje. Analizom urina test trakom dokazana je prisutnost krvi i proteina

kod pacijenta od 13 godina, a prisutnost krvi kod pacijenta od 17 godina. U sedimentu urina pacijenta od 17 godina vidljivi su eritrociti, a sediment urina pacijenta od 13 godina nije napravljen ili nema dostupnih rezultata.

#### **4.15. Biopsije bez specifične dijagnoze**

U analiziranom razdoblju bilo je i 6 biopsija s nespecifičnim nalazom ili kroničnim promjenama različitog intenziteta, bez jasno prepoznatljivih promjena koje bi upućivale na neki specifični entitet. U jednom slučaju se radio o biopsiji bez dostupnih dodatnih kliničkih podataka pa preciznija dijagnoza nije mogla biti postavljena.

Klinička prezentacija navedenih slučajeva se razlikovala, od blage proteinurije i eritrociturije do uznapredovalih kroničnih promjena i ovisnosti o dijalizi. Preporučena je kliničko patološka korelacija te u slučaju oskudnog uzorka ponavljanje biopsije.

## 5. RASPRAVA

Oštećenja bubrežne funkcije u pedijatrijskoj populaciji pokazuju određene specifičnosti, kako zbog pojavnosti određenih vrsta oštećenja karakterističnih za dob, tako i zbog ponekad teške odluke da se dijete podvrgne dodatnim invazivnim pretragama koje uključuju i biopsiju bubrega. Posebno je teško ako se radi o mlađem djetetu upitne suradljivosti ili djetetu dojenačke dobi kada se biopsija izvodi u općoj anesteziji (Milošević, 2014).

U djece starosti do godine dana, moguća je pojava kongenitalnih nefrotskih sindroma koji značajno narušavaju funkciju bubrega ali i čitavog organizma. Pravovremeno postavljanje dijagnoze i odgovarajuća simptomatska terapija, mogu pomoći do konačne odluke o načinu liječenja koja nerijetko uključuje transplantaciju bubrega kojoj prethodi nefrektomija vlastitih bubrega.

U djece se također mogu naći i brojne razvojne anomalije urogenitalnih organa koje dovode do oštećenja bubrežne funkcije i koje treba razlikovati od primarnih bubrežnih bolesti. Također se mogu javiti i određeni tipovi malformacija i cističnih promjena bubrega koji također mogu značajno remetiti njihovu funkciju (Ćorić i sur., 2014).

U ovom je istraživanju najveći broj pacijenata bio školske dobi (73%) pa bolesti tipične za ranu dječju dob i kongenitalne sindrome nisu značajno utjecale na rezultate. Prosječna dob pacijenata kojima je učinjena biopsija bubrega bila je 10 godina, što se poklapa s drugim studijama biopsija bubrega u djece (Arapović i sur., 2020; Batinić i sur., 2007).

Hrvatsko društvo za pedijatrijsku nefrologiju je 2007. godine objavilo istraživanje pod nazivom „Clinical and histopathological characteristics of biopsy-proven renal diseases in Croatia“ (Batinić i sur., 2007) i u kojem su analizirani rezultati biopsija bubrega u djece do 18 godina. Radilo se o razdoblju od 1991. do 2004. godine, s uključenih 9 hrvatskih bolnica i ukupno 565 biopsija bubrega. Svi uzorci pregledani su svjetlosnim, imunofluorescentnim i elektronskim mikroskopom, kao i u ovom istraživanju.

Najčešće indikacije za biopsiju bubrega navedene u radu iz 2007. bile su nefrotski sindrom (39,1%), asimptomatska proteinurija/hematurija (22,0%) te akutni nefritički sindrom (17,0%). Iako se radi o značajnoj razlici u broju analiziranih slučajeva što sigurno utječe na usporedbu, vidljivo je da je u novoj dvogodišnjoj analizi bioptata pedijatrijskih bubrega iz KBC Zagreb manji broj slučajeva nefrotskog sindroma, dok je broj bioptata zbog hematurije u porastu. Također je prije same biopsije bilo više specifičnih kliničkih dijagnoza.



U radu iz 2007., dijagnoza glomerulonefritisa je postavljena u čak 92,4% slučajeva, dok su bolesti tubulointersticija, vaskularne bolesti i kongenitalne anomalije bile puno rjeđe. Također, analiza nije uključivala biopsije transplantiranih bubrega kojih zahvaljujući razvoju donorske mreže i boljoj kirurškoj tehnici ima sve više i u pedijatrijskoj populaciji.

Pojedine dijagnoze navedene u ranijem istraživanju su nespecifične (mezangioproliferativni glomerulonefritis), dok se u svim novijim istraživanjima pokušava odrediti i specifični tip oštećenja. Tako među novo analiziranim slučajevima biopsija u pedijatrijskoj populaciji s KBC-a nema dijagnoze mezangioproliferativnog glomerulonefritisa, već je specificirano radi li se o blagom obliku IgA nefropatije, bolesti posredovane imunim kompleksima ili blagom obliku lupus nefritisa.

Analizirani slučajevi iz KBC Zagreb opisani u ovom radu bolje su usporedivi s nedavnim radom vezanim za biopsije pedijatrijskih pacijenata iz južnih dijelova Hrvatske (Arapović i sur., 2020). Radilo se gotovo identičnom broju uključenih pacijenata (54) iste starosti te populaciji u kojoj je također bilo nešto više muških pacijenata (omjer 1,2:1). Najčešće indikacije za biopsiju bile su nefrotski sindrom (25,9%) i proteinurija s hematurijom (22,2%) što predstavlja značajnije niži broj pacijenata s nefrotskim sindromom u usporedbi s radom Batinić i sur. iz 2007. Tri najčešće dijagnosticirane bolesti u ovom istraživanju bile su IgA nefropatija (24,1%), bolest minimalnih promjena (16,7%), i HSP (14,8%). Za razliku od navedenog, u istraživanom dvogodišnjem razdoblju u KBC Zagreb, najčešće i jednako zastupljene indikacije za biopsiju bile su nefrotski sindrom te izolirana hematurija, svaka prisutne u 27,8% slučajeva.

Najveća razlika u odnosu na ranije spomenuta istraživanja (Arapović i sur., 2020; Batinić i sur., 2007), kao i prema radovima iz drugih zemalja, u ovom je istraživanju nađen značajan porast dijagnoze Alportovog sindroma koji je vodeća dijagnoza na KBC Zagreb (22,2%), a u radu Arapović i sur. dijeli 4. mjesto po učestalosti s FSGS (11%). Uz ogradu da se radi o malom broju analiziranih biopsija, razlog velikog broja slučajeva Alportovog sindroma u KBC Zagreb, mogao bi biti i u pojačanom probiru pacijenata s eritrociturijom i članova njihovih obitelji, a u cilju pronalaska slučajeva Alportovog sindroma i bolesti tankih glomerularnih membrana. Navedeni slučajevi su velikim dijelom bili uključeni u znanstveni projekt kojim se pokušalo doći do novih informacija i dobiti bolji uvid u genske mutacije odgovorne za navedeni sindrom ([www.mef.unizg.hr](http://www.mef.unizg.hr)).

Uz značajan broj dijagnosticiranih slučajeva Alportovog sindroma te nešto manji broj bolesti minimalnih promjena, u ovom je radu nađen i relativno visok broj pacijenata s dijagnozom HSP te IgA nefropatije, dok je broj dijagnosticiranih postinfektivnih glomerulonefritisa manji u odnosu na neka ranija istraživanja. Nađeno može biti u vezi s promjenom u terapiji čestih infekcija u djece, ali i boljom dijagnostikom te se slučajevi postinfektivnih glomerulonefritisa rjeđe biopiraju. Sličan trend je uočen i u drugim nedavnim radovima (Arapović i sur., 2020).

Iako se biopsijom bubrega pokušava postaviti što preciznija dijagnoza, to ponekad nije moguće. Tako i u ovom istraživanju 6 od 54 biopsije nije imalo specifičnu dijagnozu. Za precizniju dijagnozu važno je imati uzorak dovoljno velik da bi se mogao analizirati sa sve tri metode: svjetlosnom mikroskopijom, imunofluorescentnim protutijelima te ultrastrukturno. Kada se radi o oskudnom uzorku koji nema dovoljno glomerula, ponekad se za imunofluorescenciju i ultrastrukturu koristi uzorak iz parafinskog bloka što smanjuje senzitivnost pretrage i otežava analizu.

Uz mali broj glomerula je također teško razlikovati određene bolesti slične kliničke manifestacije. Tako se rana faza fokalne segmentalne glomeruloskleroze može zamijeniti s bolesti minimalnih promjena (ako nije bilo dovoljno glomerula za svjetlosnu mikroskopiju) i odgovor na terapiju kortikosteroidima neće biti u skladu s očekivanim. U takvim se slučajevima preporuča i reevaluacija nalaza i nakon toga eventualno dolazi u obzir i ponavljanje biopsije.

Dio nasljednih bolesti vezanih za funkciju tubularnog epitela i transport tvari, nema dovoljno specifičnu morfološku sliku u biopirajima bubrega, pa je moguće da nalazi opisani kao nespecifične kronične promjene upravo predstavljaju neki od tih poremećaja. U takvim je slučajevima posebno važna dobra suradnja pedijatrijskog nefrologa, patologa te po potrebi i medicinskog genetičara da bi iz kliničke slike i laboratorijskih nalaza mogli utvrditi o kojem se poremećaju radi. Svakako je važan i pouzdan dijagnostički laboratorij u kojem će se brzo i kvalitetno moći izvršiti analiza traženih parametara u cilju postavljanja pravovremene i precizne dijagnoze.

## 6. ZAKLJUČCI

- Oštećenja bubrega u djece mogu biti uzrok brojnih prirođenih, nasljednih, upalnih i imunoloških poremećaja, a za preciznu dijagnozu potrebno je koristiti metode kliničkog pregleda, laboratorijsku dijagnostiku te često i biopsiju bubrega.
- Oštećenje bubrežne funkcije nešto se češće javlja u muške djece što je nađeno i ovim istraživanjem.
- Najčešće manifestacije bubrežnog oštećenja u djece su nefrotski sindrom i hematurija.
- Biopsija bubrega pouzdana je metoda kojom je moguće u visokom postotku postaviti preciznu dijagnozu.
- Za što precizniju dijagnozu potrebno je koristiti sve tri metode analize bioptata bubrega: svjetlosnu mikroskopiju, analizu imunofluorescentnim protutijelima i elektronsku mikroskopiju. To je pogotovo važno jer se najčešći uzrok nefrotskog sindroma u djece- bolest minimalnih promjena, može dijagnosticirati tek primjenom elektronske mikroskopije.
- Elektronska mikroskopija je važna i za dijagnostiku nekih nasljednih bolesti kao što je Alportov sindrom, u ovom istraživanju najčešća dijagnoza postavljena nakon analize elektronskim mikroskopom.
- Prilikom analize biopsije bubrega vrlo je važna kliničko-patološka i laboratorijska korelacija jer bez adekvatnih podataka o kliničkoj slici, primijenjenim lijekovima i dinamici laboratorijskih parametara, precizna patohistološka dijagnoza često nije moguća.

## 7. LITERATURA

Arapović A, Vukojević K, Filipović N, Glavina Durđov M, Ljubanović-Galešić D, Saraga-Babić M, Prgomar S, Simičić Majce A, Belavić A, Borić Škaro D, Ljutić D, Saraga M. Epidemiology of 10-year paediatric renal biopsies in the region of southern Croatia. *BMC Nephrol*, 2020, 65.

Batinić D, Šćukanec-Spoljar M, Milosević D i sur. Kliničke i patohistološke karakteristike biopsijom dokazanih bubrežnih bolesti djece u Hrvatskoj. *Acta medica Croatica*, 2007, 361-364.

Burek V. Infektivne bolesti. U: Medicinska biokemija i laboratorijska medicina u kliničkoj praksi. Janković S, Primorac D, Topić E, Štefanović M, urednici, Zagreb, Medicinska naklada, 2018, str. 609-624.

Burtis CA, Ashwood ER, Bruns DE. Principles of immunochemical techniques.. U: Tietz – Fundamentals of Clinical Chemistry. Missouri, Elsevier Saunders, 2008, str. 159.

Ćorić M, Galešić Ljubanović D, Damjanov I, Bulimbašić S. Bolesti bubrega i mokraćnog sustava. U: Patologija. Damjanov I, Seiwerth S, Jukić S, Nola M, urednici, Zagreb, Medicinska naklada, 2014, str. 529-566.

D'Agati VD. The spectrum of focal segmental glomerulosclerosis: new insights. *Current opinion in nephrology and hypertension*, 2008, 271-281.

Dvornik Š, Orlić L. Bolesti bubrega. U: Medicinska biokemija i laboratorijska medicina u kliničkoj praksi. Janković S, Primorac D, Topić E, Štefanović M, urednici, Zagreb, Medicinska naklada, 2018, str. 125-139.

Fogazzi GB, Garigali G. Urinalysis. U: Comprehensive Clinical Nephrology. Johnson RJ, Feehally J, Floege J, Tonelli M, urednici, Philadelphia, Elsevier, 2019, str. 39-52.

Genotip-fenotip korelacija u Alportovom sindromu i nefropatiji tankih glomerularnih bazalnih membrana, <https://mef.unizg.hr/znanost/istrazivanje/web-stranice-projekata/genotip-fenotip-korelacija-u-alportovom-sindromu-i-nefropatiji-tankih-glomerularnih-bazalnih-membrana>, pristupljeno 07.09.2020.

Gross Anatomy of the Kidney, <https://philschatz.com>, pristupljeno 21.03.2020.

Guyton AC, Hall JE. Tjelesne tekućine i bubrezi. U: Medicinska fiziologija – udžbenik. Kukolja Taradi S, Andreis I, Taradi M, urednici, Zagreb, Medicinska naklada, 2017, str. 325-326, 331-336, 347-349.

Hiremath S, Buchkremer F, Lerma EV. Urinalysis U: Nephrology Secrets. Lerma EV, Sparks MA, Topf J, urednici, Philadelphia, Elsevier, 2018, str. 9-21.

Horvatić I. Klinička slika glomerularnih bolesti. U: Bolesti glomerula – primarne i sekundarne. Galešić K, Galešić-Ljubanović D, Horvatić I, Božić B, urednici, Zagreb, Medicinska naklada, 2014, str. 21-28.

Horvatić I. Patogeneza glomerularnih bolesti. U: Bolesti glomerula – primarne i sekundarne. Galešić K, Galešić-Ljubanović D, Horvatić I, Božić B, urednici, Zagreb, Medicinska naklada, 2014, str. 1-17.

Kidney Disease in Children, <https://www.niddk.nih.gov>, pristupljeno 21.03.2020.

Krishnan A, Levin A. Laboratory assessment of kidney disease: Glomerular filtration rate, urinalysis, and proteinuria. U: Brenner and Rector's The Kidney. Yu A, Chertow GM, Luyckx VA i sur., urednici, Philadelphia, Elsevir, 2019, str. 732-757.

Lager DJ. Renal biopsy interpretation: Introduction and patterns of glomerular injury. U: Practical renal pathology, a diagnostic approach. Lager DJ, Abrahams N, urednici, Philadelphia, Saunders, 2013, str. 47-56.

Lissauer T, Carroll W. Illustrated textbook of paediatrics. Philadelphia, Elsevier Limited, 2018, 344-366.

McTaggart S. Glomerulonephritis, renal failure and hypertension. U: Practical paediatrics. Graham P, Watkins V, Hewat C, urednici, Philadelphia, Elsevier, 2012, str. 648-655.

Mihovilović K, Knotek M. Kinička važnost analize sedimenta mokraće kod bolesti bubrega i urotela. U: Kvalitativna analiza mokraće. Flegar-Meštrić Z, urednica, Zagreb, Medicinska naklada, 2013, str. 1-5.

Milošević D. Specifičnost biopsije bubrega u djece. U: Bolesti glomerula – primarne i sekundarne. Galešić K, Galešić Ljubanović D, Horvatić I, Božić B, urednici, Zagreb, Medicinska naklada, 2014, str. 36-38.

Prasad N, Patel MR. Infection-Induced Kidney Diseases. *Frontiers in medicine*, 2018, 327.

Sabljar-Matovinović M. Kliničko-biokemijska korelacija kvalitativne analize mokraće i nozoloških entiteta. U: Kliničko-biokemijska koelacija rezultata kvalitativne analize mokraće. Flegar-Meštrić Z, urednica, Zagreb, Medicinska naklada, 2004, str. 7-16.

Sreedharan R. Proteinuria. U: Nelson pediatric symptom-based diagnosis. Kliegman RM, Lye PS, Toth H, Bordini BJ, Basel D, Philadelphia, Elsevir, 2017, str. 312-320.

Stavljenić-Rukavina A. Hereditary Kidney Disorders. *eJIFCC*, 2009, 33-40.

Systematic review of calcineurin inhibitors for kidney transplant, 2014, <https://effectivehealthcare.ahrq.gov>, pristupljeno 06.04.2020.

Štraus B, Barišić K. Proteini. U: Štrausova medicinska biokemija. Čvorišćec D, Čepelak I, urednici, Zagreb, Medicinska naklada, 2009, str. 176-185.

Štraus B, Dodig S. Elektroliti. U: Štrausova medicinska biokemija. Čvorišćec D, Čepelak I, urednici, Zagreb, Medicinska naklada, 2009, str. 65-68.

Tešija-Kuna A. Autoimunosne bolesti. U: Medicinska biokemija i laboratorijska medicina u kliničkoj praksi. Janković S, Primorac D, Topić E, Štefanović M, urednici, Zagreb, Medicinska naklada, 2018, str. 464-518.

Transplantacija solidnih organa Obavijest za primatelje organa, <https://www.kb-merkur.hr>, pristupljeno 11.06.2020.

Trnka P. Henoch-Schönlein purpura in children. *Journal of Paediatrics and Child Health*, 2013, 995-1003.

Van Why SK. i Pan CG. Hematuria. U: Nelson pediatric symptom-based diagnosis. Kliegman RM, Lye PS, Toth H, Bordini BJ, Basel D, Philadelphia, Elsevir, 2017, str. 321-329.

Voskarides K, Pierides A, Deltas C. COL4A3/COL4A4 mutations link familial hematuria and focal segmental glomerulosclerosis. glomerular epithelium destruction via basement membrane thinning. *Connective Tissue Research*, 2009, 283-288.

Weening JJ. The classification of glomerulonephritis in systemic lupus erythematosus revisited, <https://www.kidney-international.org>, pristupljeno 03.04.2020.

## 8. SAŽETAK

Obrada pedijatrijskih pacijenata s oštećenjem bubrežne funkcije uključuje više neinvazivnih metoda kao što su klinički i ultrazvučni pregled te brojne laboratorijske analize krvi i urina. Pa ipak, s obzirom da se različite bolesti mogu slično klinički manifestirati, često je nužno napraviti i biopsiju bubrega.

U radu su obrađene najčešće kliničke manifestacije i patološki laboratorijski nalazi djece kojima je u dvogodišnjem razdoblju od siječnja 2018. do prosinca 2019. u KBC Zagreb učinjena biopsija bubrega. Kliničke manifestacije bolesti uspoređene su s nalazima biopsije bubrega analizirane na razini svjetlosne i imunofluorescentne mikroskopije te pod elektronskim mikroskopom.

Tijekom dvogodišnjeg razdoblja učinjene su 54 biopsije bubrega u 52 djeteta, 32 (61,5%) muška i 20 (38,5%) ženska; starosti od 13 mjeseci do 17 godina uz medijan 10 godina. Dvije najčešće indikacije za biopsiju bubrega bile su nefrotski sindrom i izolirana hematurija, a svaki su nađeni u 15 (27%) slučajeva. Klinička dijagnoza Henoch-Schönlein purpura nađena je u 5 slučajeva, dok su sindrom hematurije s proteinurijom, nefritički sindrom, kronična bubrežna insuficijencija i pogoršanje funkcije grafta bili indikacije svaki u 3 dodatna slučaja.

Alportov sindrom bio je najčešća biopsijom postavljena dijagnoza a nađen je u 12 (22%) slučajeva; slijedi Bolest minimalnih promjena, Henoch-Schönlein purpura i IgA nefropatija, nađene u 8, 5 i 4 slučaja. Druge rjeđe dijagnoze bile su Membranska nefropatija, Fokalna segmentalna glomeruloskleroza, Lupus nefritis, Postinfekcijski glomerulonefritis, C3 glomerulopatija, Bolest gustih depozita, Bolest tankih bazalnih membrana i pauci-imuni glomerulonefritis. Šest pacijenata je imalo opisnu dijagnozu nespecifičnih promjena ili uznapredovalih kroničnih promjena.

Od 12 pacijenata s Alportovim sindromom, 9 se manifestiralo hematurijom, a po jedan sindromom hematurije i proteinurije, nefrotskim sindromom te nefrotskim sindromom sa eritrociturijom. Iako nalaz Alportovog sindroma kao najčešće postavljene dijagnoze odudara od drugih studija, njegov nalaz u istraživanom razdoblju može se objasniti visokim stupnjem informiranosti i aktivnim traženjem osoba s karakterističnim obilježjima zbog potencijalnog uključivanja u znanstvenu studiju genetskih promjena vezanih za ovu nasljednu bolest.

## SUMMARY

Pediatric patients with abnormal renal function are evaluated with several non-invasive methods including clinical examination, ultrasound, serum and urine analysis. However, since many different diseases may have a similar presentation, in many instances it's also necessary to perform renal biopsy.

This study evaluated common clinical manifestations and abnormalities of serum and urine analysis in children who underwent renal biopsy at University Hospital Centre Zagreb during a period of 2 years (January 2018-December 2019). Clinical manifestations of renal diseases were correlated with results on renal biopsy, all analyzed by light microscopy, immunofluorescence and electron microscopy.

During a two-year period, there were a total of 54 renal biopsies from 52 pediatric patients, 32 (61,5%) males and 20 (38,5%) females; age range from 13 months to 17 years; median 10 years. Two most common indications for renal biopsy were nephrotic syndrome and hematuria, each accounting for 15 (27%) of cases. Specific clinical diagnosis of Henoch-Schönlein purpura was found in 5 cases, while hematuria/proteinuria, nephritic syndrome, chronic renal insufficiency and dysfunction of kidney allograft were indication for biopsy each in additional 3 cases.

The most common diagnosis on renal biopsy was Alport syndrome found in 12 (22%) cases, followed by Minimal Change Disease, Henoch-Schönlein purpura and IgA nephropathy accounting for additional 8, 5 and 4 cases. Other less common diagnoses include Membranous nephropathy, Focal Segmental Glomerulosclerosis, Lupus nephritis, Postinfectious glomerulonephritis, C3 glomerulopathy, Dense Deposit Disease, Thin Basal Membrane disease and Pauci-immune glomerulonephritis. Six patients had descriptive diagnosis of nonspecific changes or advanced chronic changes.

Among 12 patients with Alport syndrome, 9 had isolated hematuria, and the rest presented with hematuria/proteinuria; pure nephrotic syndrome and nephrotic syndrome with erythrocyturia. Having Alport syndrome as the leading biopsy proven diagnosis is very unusual. However, it can be explained by higher awareness and active search for individuals with typical phenotype, needed for inclusion into ongoing study of genetic changes related to this rare disease.



## 9. DODATAK

### 9.1. POPIS SKRAĆENICA

ANCA - antineutrofilna citoplazmatska protutijela (*engl. antineutrophil cytoplasmatic antibody*)

ASO – antistreptolizinski titar

COL4A3 – gen za  $\alpha_3$  lance kolagena tipa IV

COL4A4 – gen za  $\alpha_4$  lance kolagena tipa IV

COL4A5 – gen za  $\alpha_5$  lance kolagena tipa IV

CRP – C-reaktivni protein

DDD – bolest gustih depozita (*engl. dense deposit disease*)

eGFR – procijenjena glomerularna filtracija (*engl. estimated glomerular filtration ratio*)

FSGS – fokalna segmentalna glomeruloskleroza

GBM – glomerularno-bazalna membrana

GFR – glomerularna filtracija (*engl. glomerular filtration rate*)

HSP – Henoch-Schönleinova purpura

IgA – imunoglobulin A klase

MCD – bolest minimalnih promjena (*engl. minimal change disease*)

MPGN – membranoproliferativni glomerulonefritis

NPHS1 – gen za nefrin

PCR – lančana reakcija polimerazom (*engl. polymerase chain reaction*)

RF – reumatoidni faktor

SLE – sistemski eritemski lupus

## Temeljna dokumentacijska kartica

Sveučilište u Zagrebu  
Farmaceutsko-biokemijski fakultet  
Studij: Medicinska biokemija  
Samostalni kolegij: Patofiziologija s patologijom  
A. Kovačića 1, 10000 Zagreb, Hrvatska

Diplomski rad

### Najčešći patološki laboratorijski nalazi i kliničke indikacije za biopsiju bubrega u djece

**Nika Šangulin**

Obrada pedijatrijskih pacijenata s oštećenjem bubrežne funkcije uključuje više neinvazivnih metoda kao što su klinički i ultrazvučni pregled te brojne laboratorijske analize krvi i urina. Pa ipak, s obzirom da se različite bolesti mogu slično klinički manifestirati, često je nužno napraviti i biopsiju bubrega.

U radu su obrađene najčešće kliničke manifestacije i patološki laboratorijski nalazi djece kojima je od siječnja 2018. do prosinca 2019. u KBC Zagreb učinjena biopsija bubrega. Kliničke manifestacije bolesti uspoređene su s nalazima biopsije bubrega.

Tijekom dvogodišnjeg razdoblja učinjene su 54 biopsije bubrega u 52 djeteta, 32 (61,5%) muška i 20 (38,5%) ženska; starosti od 13 mjeseci do 17 godina uz medijan 10 godina. Dvije najčešće indikacije za biopsiju bubrega bile su nefrotski sindrom i izolirana hematurija, a svaki su nađeni u 15 (27%) slučajeva. Klinička dijagnoza Henoch-Schönlein purpura nađena je u 5 slučajeva, dok su sindrom hematurije s proteinurijom, nefritički sindrom, kronična bubrežna insuficijencija i pogoršanje funkcije bubrežnog grafta bili indikacije svaki u 3 dodatna slučaja.

Alportov sindrom bio je najčešća biopsijom postavljena dijagnoza a nađen je u 12 (22%) slučaja; slijedi Bolest minimalnih promjena, Henoch-Schönlein purpura i IgA nefropatija, nađene u 8, 5 i 4 slučaja.

Od 12 pacijenata s Alportovim sindromom, 9 se manifestiralo hematurijom, a po jedan sindromom hematurije i proteinurije, nefrotskim sindromom te nefrotskim sindromom sa eritrociturijom. Iako nalaz Alportovog sindroma kao najčešće postavljene dijagnoze odudara od drugih studija, njegov nalaz u istraživanom razdoblju može se objasniti visokim stupnjem informiranosti i aktivnim traženjem osoba s karakterističnim obilježjima zbog potencijalnog uključivanja u znanstvenu studiju genetskih promjena vezanih za ovu nasljednu bolest.

Rad je pohranjen u Središnjoj knjižnici Sveučilišta u Zagrebu Farmaceutsko-biokemijskog fakulteta.

Rad sadrži: 43 stranice, 7 grafičkih prikaza, 8 tablica i 34 literaturnih navoda. Izvornik je na hrvatskom jeziku.

Ključne riječi: Bubrežno oštećenje, pedijatrijska populacija, laboratorijska dijagnostika, biopsija bubrega

Mentor: **Dr. sc. Stela Bulimbašić**, *docent Sveučilišta u Zagrebu Farmaceutsko-biokemijskog fakulteta.*

Ocjenjivači: **Dr. sc. Stela Bulimbašić**, *docent Sveučilišta u Zagrebu Farmaceutsko-biokemijskog fakulteta.*

**Dr. sc. Ana-Marija Domijan**, *redoviti profesor Sveučilišta u Zagrebu Farmaceutsko-biokemijskog fakulteta.*

**Dr. sc. Ivica Horvatić**, *docent Sveučilišta u Zagrebu Farmaceutsko-biokemijskog fakulteta.*

Rad prihvaćen: rujan 2020.

## Basic documentation card

University of Zagreb  
Faculty of Pharmacy and Biochemistry  
Study: Medical biochemistry  
Independent courses: Patophysiology and Pathology  
A. Kovačića 1, 10000 Zagreb, Croatia

Diploma thesis

### Common abnormal laboratory results and clinical indication for renal biopsy in pediatric population

**Nika Šangulin**

Pediatric patients with abnormal renal function are evaluated with several non-invasive methods including clinical examination, ultrasound, serum and urine analysis. However, since many different diseases may have a similar presentation, in many instances it's also necessary to perform renal biopsy.

This study evaluated common clinical manifestations and abnormalities of serum and urine analysis in children who underwent renal biopsy at University Hospital Centre Zagreb during January 2018-December 2019. Clinical manifestations of renal diseases were correlated with results on renal biopsy.

There were a total of 54 renal biopsies from 52 pediatric patients, 32 (61,5%) males and 20 (38,5%) females; age range from 13 months to 17 years; median 10 years. Two most common indications for renal biopsy were nephrotic syndrome and hematuria, each accounting for 15 (27%) of cases. Specific clinical diagnosis of Henoch-Schönlein purpura was found in 5 cases, while hematuria/proteinuria, nephritic syndrome, chronic renal insufficiency and dysfunction of kidney allograft were indication for biopsy each in additional 3 cases.

The most common diagnosis on renal biopsy was Alport syndrome found in 12 (22%) cases, followed by Minimal Change Disease, Henoch-Schönlein purpura and IgA nephropathy accounting for additional 8, 5 and 4 cases.

Among 12 patients with Alport syndrome, 9 had isolated hematuria, and the rest presented with hematuria/proteinuria; pure nephrotic syndrome and nephrotic syndrome with erythrocyturia. Having Alport syndrome as the leading biopsy proven diagnosis is very unusual. However, it can be explained by higher awareness and active search for individuals with typical phenotype, needed for inclusion into ongoing study of genetic changes related to this rare disease.

The thesis is deposited in the Central Library of the University of Zagreb Faculty of Pharmacy and Biochemistry.

Thesis includes: 43 pages, 7 figures, 8 tables and 34 references. Original is in Croatian language.

Keywords: Renal injury, pediatric population, laboratory diagnostics, kidney biopsy

Mentor: **Stela Bulimbašić, Ph.D.** *Assistant Professor*, University of Zagreb Faculty of Pharmacy and Biochemistry

Reviewers: **Stela Bulimbašić, Ph.D.** *Assistant Professor*, University of Zagreb Faculty of Pharmacy and Biochemistry  
**Ana-Marija Domijan, Ph.D.** *Full Professor*, University of Zagreb Faculty of Pharmacy and Biochemistry  
**Ivica Horvatić, Ph.D.** *Assistant Professor*, University of Zagreb Faculty of Pharmacy and Biochemistry

The thesis was accepted: September 2020.