

Načini prevencije, liječenja i prekrivanja kožnih problema uzrokovanih rozacejom

Kvesić, Nikolina

Master's thesis / Diplomski rad

2021

Degree Grantor / Ustanova koja je dodijelila akademski / stručni stupanj: **University of Zagreb, Faculty of Pharmacy and Biochemistry / Sveučilište u Zagrebu, Farmaceutsko-biokemijski fakultet**

Permanent link / Trajna poveznica: <https://urn.nsk.hr/urn:nbn:hr:163:418893>

Rights / Prava: [In copyright](#)/[Zaštićeno autorskim pravom.](#)

Download date / Datum preuzimanja: **2024-07-28**



Repository / Repozitorij:

[Repository of Faculty of Pharmacy and Biochemistry University of Zagreb](#)



Nikolina Kvesić

**Načini prevencije, liječenja i prekrivanja kožnih
problema uzrokovanih rozacejom**

DIPLOMSKI RAD

Predan Sveučilištu u Zagrebu Farmaceutsko-biokemijskom fakultetu

Zagreb, 2021.

Ovaj diplomski rad je prijavljen na kolegiju Kozmetologija Sveučilišta u Zagrebu Farmaceutsko-biokemijskog fakulteta i izrađen na Zavodu za farmaceutsku tehnologiju pod stručnim vodstvom izv. prof. dr. sc. Ivana Pepića.

Zahvaljujem se mentoru izv. prof. dr. sc. Ivanu Pepiću na iznimnoj susretljivosti, dostupnosti i stručnim savjetima prilikom izrade ovog diplomskog rada. Također, veliko hvala mojim roditeljima i sestri na prijeko potrebnoj podršci i razumijevanju tijekom čitavog studiranja jer bez vas ne bih uspjela zaključiti još jedno veliko i bitno poglavlje svog života. Želim se zahvaliti i mojim prijateljima i kolegama na nesebičnoj pomoći te strpljenju kojeg nije nedostajalo u ključnim trenucima. Svojim ste mi bićem uljepšali vrijeme provedeno na fakultetu. Bez svih vas i snage koju ste mi davali, ovo što sam postigla ne bi bilo moguće.

SADRŽAJ

1. UVOD.....	1
1.1. DEFINICIJA.....	1
1.2. EPIDEMIOLOGIJA.....	1
1.3. ETIOPATOGENEZA	2
1.3.1. GENETIČKI FAKTORI.....	2
1.3.2. HIPERREAKTIVNA NEUROVASKULATURA.....	3
1.3.3. DISREGULIRANA UROĐENA I STEČENA IMUNOST.....	4
1.3.4. ULOGA MIKROBIOMA.....	5
1.3.5. EGZOGENI FAKTORI.....	7
1.3.5.1. ULOGA OKSIDACIJSKOG STRESA (POTAKNUTOG UV SVJETLOM) I METABOLIZMA ŽELJEZA.....	8
1.4. KLINIČKA SLIKA.....	8
1.4.1. SPECIFIČNI TIPOVI ROZACEJE.....	12
1.5. DIJAGNOZA.....	12
1.6. UTJECAJ ROZACEJE NA KVALITETU ŽIVOTA.....	16
2. OBRAZLOŽENJE TEME	19
3. MATERIJALI I METODE.....	20
4. REZULTATI I RASPRAVA.....	21
4.1. OPĆE MJERE.....	21
4.1.1. PRAVILNA NJEGA KOŽE I KOZMETIČKI PROIZVODI.....	21
4.1.1.1. PRIMJERI KOZMETIČKIH PROIZVODA PROTIV ROZACEJE NA TRŽIŠTU REPUBLIKE HRVATSKE.....	23
4.1.2. IZBJEGAVANJE „TRIGERA“, ODNOSNO OKIDAČA.....	27
4.2. TERAPIJA OPĆENITO.....	28
4.2.1. LOKALNA TERAPIJA.....	29
4.2.1.1. METRONIDAZOL.....	30
4.2.1.2. AZELATNA KISELINA.....	31
4.2.1.3. BRIMONIDIN.....	32
4.2.1.4. IVERMEKTIN.....	33
4.2.1.5. MINOCIKLIN.....	34
4.2.1.5.1. MINOCIKLIN PJENA.....	34
4.2.1.5.2. MINOCIKLIN GEL.....	36
4.2.1.6. KREMA BENZOIL PEROKSIDA UKLOPLJENOG U MIKROČESTICE SILICIJEVOG DIOKSIDA.....	36
4.2.1.7. OSTALI LIJEKOVI ZA LOKALNU PRIMJENU.....	37
4.2.2. SISTEMSKA TERAPIJA.....	40

4.2.2.1. ORALNA TERAPIJA.....	40
4.2.2.1.1. ANTIBIOTICI.....	40
4.2.2.1.1.1. TETRACIKLINI.....	40
4.2.2.1.1.1.1. DOKSICIKLIN.....	41
4.2.2.1.1.1.2. MINOCIKLIN.....	42
4.2.2.1.1.1.2.1. NISKODOZIRNI ORALNI MINOCIKLIN: DFD-29 KAPSULE S PRODULJENIM OSLOBAĐANJEM.....	42
4.2.2.1.1.2. MAKROLIDNI ANTIBIOTICI.....	42
4.2.2.1.1.3. PRAĆENJE PACIJENATA KOJI UZIMAJU ANTIBIOTSKU TERAPIJU	43
4.2.2.1.2. IZOTRETINOIN	43
4.2.2.1.3. BETA-BLOKATORI.....	44
4.2.2.1.4. HIDROKSIKLOOROKIN.....	45
4.2.2.1.5. RIFAKSIMIN.....	46
4.2.2.1.6. HORMONSKA NADOMJESNA TERAPIJA.....	46
4.2.2.2. TERAPIJA INJEKCIJAMA.....	46
4.2.2.2.1. BOTULINUM TOKSIN-A.....	46
4.2.2.2.2. BIOLOŠKI LIJEKOVI.....	47
4.2.2.2.2.1. SECUKINUMAB (IL-17 INHIBITOR).....	47
4.2.2.2.2.2. ERENUMAB	48
4.2.3. KOMBINACIJSKA TERAPIJA.....	48
4.2.3.1. KOMBINACIJA LOKALNOG METRONIDAZOLA I ORALNOG DOKSICIKLINA OD 40 mg S MODIFICIRANIM OSLOBAĐANJEM (DMR).....	49
4.2.3.2. KOMBINACIJA TOPIKALNOG BRIMONIDINA I TOPIKALNOG IVERMEKTINA.....	49
4.2.3.3. KOMBINACIJA TOPIKALNOG IVERMEKTINA I ORALNOG DOKSICIKLINA OD 40 mg S PRODULJENIM OSLOBAĐANJEM (DMR).....	50
4.2.3.4. KOMBINACIJA TOPIKALNOG BRIMONIDINA I TOPIKALNOG OKSIMETAZOLINA.....	50
4.2.4. NEFARMAKOLOŠKE INTERVENCIJE.....	51
5. ZAKLJUČCI.....	53
6. LITERATURA.....	54
7. SAŽETAK / SUMMARY.....	60
8. TEMELJNA DOKUMENTACIJSKA KARTICA / BASIC DOCUMENTATION CARD	

1. UVOD

1.1. DEFINICIJA

Rozaceja je kronična upalna bolest kože koja zahvaća središnji dio lica, prvenstveno nos, obraze, čelo i bradu, a karakterizirana je trajno prisutnim eritemom, rekurentnim naletima crvenila („flushing“) i teleangiektazijama uz povremenu pojavu papula i pustula te fimatoznih i okularnih promjena. Fimatozne promjene (hiperplazija žlijezda lojnica i fibroza) su rijetke, a javljaju se prvenstveno na nosu (*rhinophyma*) i češće u muškaraca. Također, više od polovice bolesnika s rozacejom ima očne simptome, uključujući suhoću ili osjećaj stranog tijela (van Zuuren i sur., 2021; van Zuuren, 2017). Obzirom da se radi o kroničnoj upali, javljaju se periodi remisije i relapsa pa tijekom određenog perioda nisu prisutni nikakvi simptomi, no uslijed izlaganja „trigerima“, odnosno okidačima stanje kože se pogorša. Rozaceja se prema *National Rosacea Society* (NRS) dijeli na četiri podtipa: eritematoteleangiektazijska, papulopustularna, fimatozna i okularna te jedna neupalna varijanta: granulomatozna rozaceja (van Zuuren i sur., 2021; van Zuuren i sur., 2015).

1.2. EPIDEMIOLOGIJA

Rozaceja se najčešće javlja kod osoba srednje do starije životne dobi, točnije između tridesete i pedesete godine života, iako se može javiti i u bilo kojoj drugoj dobi (van Zuuren i sur., 2021; van Zuuren, 2017).

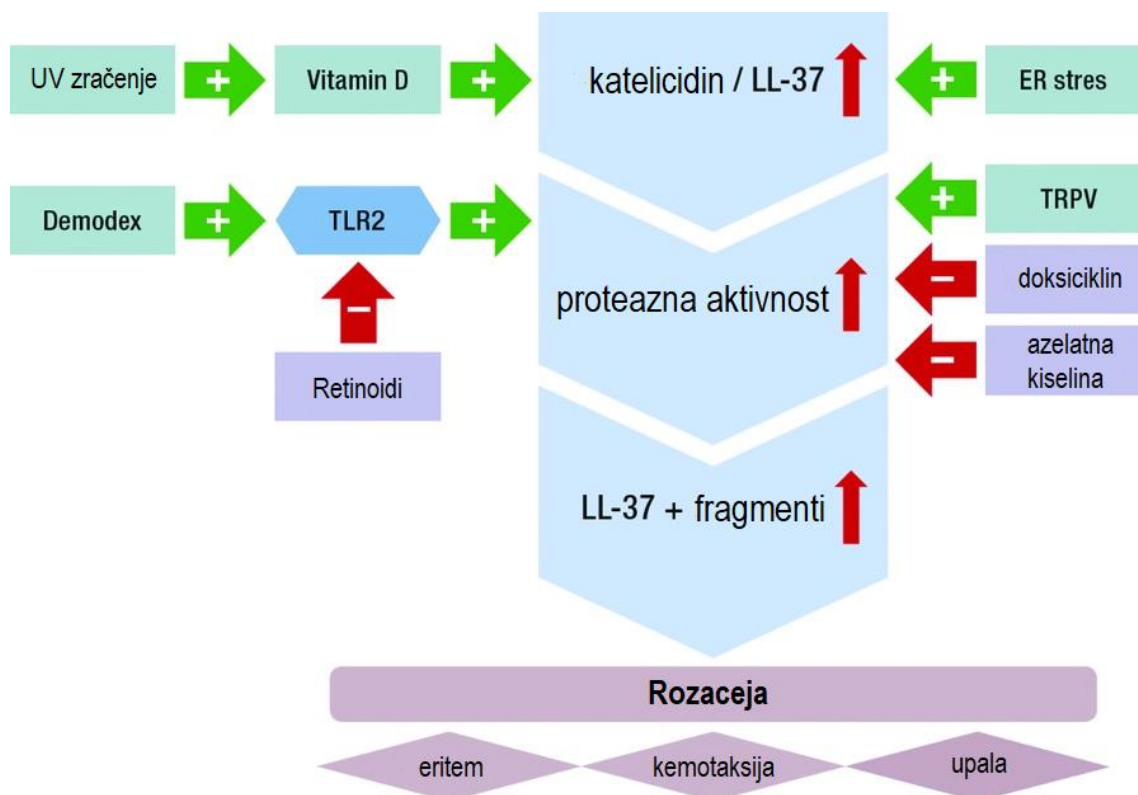
Stope rasprostranjenosti među populacijama kreću se od <1% do 22%, ali ovi postotci ovise o razlikama u provođenju i vrstama epidemioloških studija, metodologiji, stanovništvu, zemljopisnom položaju te kulturnim i socijalnim razlikama u percepciji bolesti.

U nedavnom sustavnom pregledu, globalna prevalencija rozaceje procijenjena je na 5,5% odrasle populacije. Nadalje, utvrđeno je da muškarci i žene podjednako obolijevaju, za razliku od prethodnih studija koje su utvrdile veću prevalenciju kod žena (van Zuuren i sur., 2021; van Zuuren, 2017). Procjenjuje se da je najučestaliji podtip rozaceje eritematoteleangiektazijska rozaceja (podtip 1), a nakon nje slijedi papulopustularna rozaceja (podtip 2) s četiri puta manjom prevalencijom. Fimatozna rozaceja (podtip 3) je rijetka, češće pogađa muškarce i prvenstveno se manifestira na nosu u obliku *rhinophyme*. Okularnu rozaceju (podtip 4) ima više od polovice, točnije, do tri četvrtine pacijenata s rozacejom (van Zureen, 2017; Rainer i sur., 2017). Uz to, rozaceja se češće opaža kod populacije svijetle puti keltskog i sjevernoeuropskog porijekla (fototipovi kože I i II). Međutim, kod osoba s tamnijim fototipovima (Fitzpatrick tip kože IV do VI), rozaceja je vjerojatno neprepoznata i nedovoljno dijagnosticirana jer je eritem i teleangiektazije teže raspoznati (van Zuuren i sur.,

2021; Rainer i sur., 2017). Također se smatra da bi i veća količina melanina kod osoba tamnije puti mogla biti razlog manje prevalencije rozaceje jer melanin ima zaštitni učinak od UV zračenja koje je pogoršavajući faktor rozaceje ili su jednostavno genetske razlike u osjetljivosti na rozaceju doprinijele manjoj stopi dijagnoze kod osoba s tamnijom kožom (Johnson i sur., 2019; Rainer i sur., 2017).

1.3. ETIOPATOGENEZA

Trenutni patofiziološki model rozaceje ukazuje na pojačan ili nereguliran urođeni imunوسي sustav sklon pretjeranoj upali i vazodilataciji zajedno s neurogenom disregulacijom i vanjskim okidačima te čimbenicima koji pogoršavaju bolest (Marson i Baldwin, 2020) (Slika 1).



Slika 1. Međusobna povezanost patogeneze rozaceje i urođenog imuniteta (preuzeto i prilagođeno iz Reinholz i sur., 2016).

1.3.1. GENETIČKI FAKTORI

Genetička podložnost modifikaciji imunosi reakcija uzrokovana je vezom rozaceje s jednonukleotidnim polimorfizmom u genima povezanim s glavnim kompleksom histokompatibilnosti (MHC – engl. *Major Histocompatibility Complex*) (van Zuuren, 2021).

U široko genomskoj studiji, dva jednonukleotidna polimorfizma su identificirana kod Europljana s rozacejom što upućuje na to da određeni geni nose predispoziciju za razvitak bolesti (Ahn i Huang, 2018). Također, u kohortnoj studiji na blizancima, veća je korelacija kliničke rozaceje primijećena kod monozigotnih blizanaca (jednojajčanih) nego kod heterozigotnih (dvojajčanih) (Ahn i Huang, 2018).

1.3.2. HIPERREAKTIVNA NEUROVASKULATURA

Do sada provedene studije ukazuju na prisutnost vazodilatacije i limfne dilatacije, ne (limfne) angiogeneze, uslijed rekurentnih naleta crvenila (fiziološka akutna neurogena upala) i rumenila (pokrenuto simpatikusom, prolazno crvenilo središnjeg dijela lica koje se javlja kao posljedica emocionalnog stresa) kod pacijenata koji su prijavljivali eritem i teleangiektazije (Marson i Baldwin, 2020). Sukladno tome, trenutni okvir pokazuje da pojedinci s rozacejom imaju veću ekspresiju i gustoću nespecifičnih kationskih kanala (Ca^{2+} ovisni) koji se nalaze na osjetnim neuronima, keratinocitima i endotelnim stanicama. Ti ionski kanali vaniloidne i ankirine potporodice, TRPV-1 (engl. *transient receptor potential channel vanilloid receptor 1*) i TRPA-1 (engl. *transient receptor potential channel ankyrin receptor 1*), mogu provoditi različite signale u staničnim putevima, odnosno reagirati na vanjske okidače rozaceje, a stimulirani su začinima, vrućim i hladnim temperaturama, vježbanjem te potencijalno alkoholom. Nakon stimulacije receptora, stanice oslobađaju vazoaktivne peptide, kao što je tvar P, polipeptid koji aktivira hipofiznu adenilat ciklazu (PACAP), vazoaktivni crijevni peptid (VIP) ili peptid povezan s genom za kalcitonin (CGRP) (van Zuuren, 2021; Marson i Baldwin, 2020). Navedeni vazoaktivni peptidi induciraju rekurentne nalete crvenila koji su karakteristični za rozaceju (Ahn i Huang, 2018).

Poblje, TRPV1 receptor, eksprimiran od strane senzornih živaca i keratinocita, aktivira se toplinom, etanolom, upalnim stanjima i kapsaicinom te igra važnu ulogu u vazoregulaciji i nocicepciji. Aktivnost TRPV1 receptora može objasniti osjetljivost kože pacijenata s rozacejom i neugodu kod izlaganja parfemima i biljnim ekstraktima, odnosno proizvodima koji imaju slična kemijska svojstva kapsaicinu. TRPV2, TRPV3 i TRPV4 su prisutni na keratinocitima, endotelnim stanicama, imunosnim stanicama i živčanim stanicama. Ovi receptori su također prisutni u povećanom broju na koži zahvaćenoj rozacejom u odnosu na zdravu kožu. TRPV2 ima ulogu u urođenoj imunosti, upali, nocicepciji te toplinskom osjetu, dok su TRPV3 i TRPV4 termosenzitivni (Ahn i Huang, 2018).

Za TRPA kanale se također smatra da imaju ulogu u patogenezi rozaceje posredujući

rekurentne nalete crvenila putem neurogenične vazodilatacije. TRPA1 kanali, koji su termosenzitivni, mogu biti aktivirani hladnoćom, formalinom, cinamaldehydom i uljem senfa. Koža zahvaćena rozacejom ima manji prag tolerancije toplinske boli u usporedbi sa zdravom kožom pa pacijenti oboljeli od rozaceje imaju povećanu percepciju opeklina u usporedbi s kontrolnom skupinom, a razlog je vjerojatno povećana aktivnost TRPV1 i TRPA1 receptora u patogenezi rozaceje (Ahn i Huang, 2018).

1.3.3. DISREGULIRANA UROĐENA I STEČENA IMUNOST

Unutar keratinocita pojedinaca s rozacejom postoji povećana ekspresija toll-like receptora 2 (TLR2), transmembranskog proteina koji aktivira urođeni imunostni sustav kao odgovor na patogene, a također se može uočiti i pojačana regulacija proteazom aktiviranog receptora 2 (PAR2). Povećana ekspresija TLR2 vjerojatno je rezultat više različitih faktora, uključujući stres endoplazmatskog retikuluma te prisutnost *Demodex* vrsta (Ahn i Huang, 2018). TLR2 i PAR2 pokreću kaskadu upalnih i vazoaktivnih peptida, uključujući antimikrobni peptid katelicidin, koji se pomoću enzima kalikrein 5 (KLK5) proteaze prevodi u bioaktivni LL-37 što dovodi do eritema i angiogeneze (van Zuuren, 2021). I katelicidini i kalikrein 5 prisutni su u abnormalno visokim razinama u epidermi pacijenata s rozacejom (Marson i Baldwin, 2020).

TLR2 potiče aktivaciju NLRP3 upale što za posljedicu ima stvaranje papula i pustula, bol te vaskularni odgovor putem interleukina-1 β (IL-1 β) i faktora nekroze tumora α (TNF- α) te otpuštanje prostaglandina E2. Nadalje, TLR2 može izazvati eritem, teleangiektazije te upalu povećanim oslobađanjem citokina, kemokina, proteaza i angiogenih faktora (van Zuuren, 2021; Marson i Baldwin, 2020). Aktivacija PAR2 pak dovodi do upale, svrbeža te boli uslijed privlačenja T limfocita i neutrofila, degranulacije mast stanica i daljnjeg otpuštanja upalnih kemokina, citokina i prostaglandina. Sensorni živci također povećavaju ekspresiju TLR2 i PAR2 te mogu produljiti aktivaciju upalnih mehanizama (van Zuuren, 2021).

Mastociti (MC) su jedan od primarnih izvora katelicidina u koži, a također su i glavni izvor enzima koji prevode katelicidin u njegov aktivni oblik. Pokazalo se da je aktivnost mastocita povećana u koži pacijenata s rozacejom. Nakon što se LL-37 otpusti iz epidermisa, on zauzvrat aktivira mastocite da induciraju upalu otpuštanjem proupalnih citokina (interleukina 6 i MMP-9) te da privlače neutrofile, što rezultira povećanom proizvodnjom i dodatnim oslobađanjem LL-37 (pozitivna povratna sprega) (Marson i Baldwin, 2020; Ahn i Huang,

2018). Privlačenje neutrofila ima potencijal stvaranja pozitivne povratne sprege jer neutrofilni proizvode dušikov oksid, reaktivne kisikove specije (ROS) i metaloproteinaze matriksa (MMP). MMP pak povećavaju proizvodnju kalikreina 5 i 7 što uzrokuje povećano stvaranje LL-37 (Marson i Baldwin, 2020).

Aktivacija stečene imunosti putem pomoćničkih T limfocita tipa I (Th1) i pomoćničkih T 17 limfocita (Th17) s njihovim imunskim medijatorima rezultira povećanom upalom i daljnjom imunskom aktivacijom (van Zuuren, 2021). Kod rozaceje je, osim urođene, disregulirana i stečena imunost. U svim podtipovima rozaceje (papule, pustule, fima) postoji dominantna ekspresija gena za Th1 i Th17 te povećana prevalencija mast stanica i makrofaga. Povećana ekspresija gena za Th17 može dovesti do povećane ekspresije LL-37 u keratinocitima. Nadalje, papulopustularni i fimatozni podtipovi imaju jako povećan broj neutrofila i plazma stanica. UV svjetlo može stimulirati metaloproteinaze matriksa (MMP), vaskularno-endotelni faktor rasta (VEGF), faktor rasta fibroblasta (FGF) te može stvarati slobodne radikale koji dodatno pojačavaju aktivnost urođene imunosti. Uslijed stimulacije metaloproteinaza matriksa (MMP) UV svjetlom, pozitivnom povratnom spregom se povećava otpuštanje LL-37 što uzrokuje daljnju upalu. VEGF-A također pojačava ekspresiju MMP-a (Marson i Baldwin, 2020).

Postoje biokemijske sličnosti između pozadine eritema kod eritematoteleangiektazijske rozaceje i fotoštećene kože te ponekad može doći do diferencijalne dijagnoze. U oba stanja, kronično izlaganje suncu rezultira promjenom keratinocita, melanocita, fibroblasta i endotelne stanice. UV zračenje dovodi do stvaranja reaktivnih kisikovih specija (ROS) koje pridonose dermalnom pogoršanju kod oba stanja (Marson i Baldwin, 2020).

1.3.4. ULOGA MIKROBIOMA

Aktivacija urođene i stečene imunosti može biti potaknuta mikrobima *Demodex* vrsta i raznim bakterijama uključujući *Bacillus oleronius* i *Staphylococcus epidermidis* (van Zuuren, 2021). Nedvojbeno je da se pacijentima s rozacejom kompozicija kožne flore uvelike razlikuje od zdrave kože, uključujući povećan broj kožnih komenzala i prisutnost bakterija koje nisu tipično prisutne na normalnoj koži (Ahn i Huang, 2018).

Demodex (*D. folliculorum* i *D. brevis*) su komenzali kože lica. *D. folliculorum* se većinom nalazi u folikulima dlake, dok je *D. brevis* češće u žlijezdama lojnicama i Meibomian žlijezdama. *Demodex* grinje perforiraju membranu stanice i folikulu žlijezde (*pilosebaceous*

follicle) te ingestiraju sadržaj i sebum (Ahn i Huang, 2018). Iako se ne zna je li on okidač ili rezultat promjena kožnog mikrookoliša, gustoća *Demodex* vrsta (broj grinja na 1 cm² kože) se pokazala većom u područjima zahvaćenim rozacejom nego na zdravoj koži nekih pacijenata te 5,7 puta većom kod pacijenata s rozacejom nego kod zdravih dobrovoljaca (Marson i Baldwin, 2020). *Demodex* grinje mogu blokirati folikulu dlake i žlijezde lojnice uzrokujući oštećenje tkiva. To posljedično dovodi do povećane ekspresije TLR, prepoznavanja hitinskog egzoskeleta grinja od strane imunskog sustava, i kao krajnjeg rezultata, do upalne reakcije. Histološki, ovaj je fenomen podržan zbog prisutnosti upalnih infiltrata kod uvećanih folikula dlaka koje sadrže *Demodex* grinje u koži zahvaćenoj rozacejom. Kao mehanizam preživljavanja, *Demodex* grinje mogu djelovati supresijski na stečenu imunost smanjujući ekspresiju T-stanica (Ahn i Huang, 2018).

Staphylococcus epidermidis je najčešća komenzalna bakterija na koži. Pridonosi obrani kože domaćina stvarajući antimikrobne peptide koji inhibiraju rast patogena, kao što je *Staphylococcus aureus*. U studiji procjene bakterijske flore pacijenata s papulopustularnom rozacejom uočen je povećan rast *S. epidermidis* u upalnim pustulama u odnosu na okolnu kožu te na marginama očnih kapaka. Ovo ukazuje na činjenicu da *S. epidermidis* ima ulogu u patogenezi papulopustularne i okularne rozaceje. *S. epidermidis* izolirana iz kože pacijenata s rozacejom je β-hemolitična, u kontrastu nehemolitičnom *S. epidermidis* u kontrolnoj skupini. Stoga, *S. epidermidis* na koži zahvaćenoj rozacejom može lučiti jedinstvene virulentne faktore u usporedbi s onim na zdravoj koži. TLR2 prepoznaje antigene *S. epidermidis*. Interakcija *S. epidermidis* i TLR2 vodi do aktivacije KLK5 i promocije imunodne disregulacije (Ahn i Huang, 2018).

Gram-negativna bakterija *Bacillus oleronius*, je predložena kao patogeni faktor rozaceje nakon što je izolirana iz *Demodex folliculorum* grinja u pacijenata s rozacejom. Iako njena točna uloga u patogenezi nije razjašnjena, mnogi pacijenti s rozacejom imaju pozitivnu serumsku reakciju na proteine izolirane iz *B. oleronius*. Neutrofili koji su izloženi proteinima *Bacillus* vrsta imali su povećane razine migracije, otpuštanja MMP-9 i katelicidina te povećano stvaranje interleukina-8 i TNF-α. Mnogi od ovih proupalnih medijatora i faktora su slično povišeni i kod pacijenata s papulopustularnom rozacejom (Ahn i Huang, 2018). Nasreću, *B. oleronius* je osjetljiv na tetraciklinsku klasu antibiotika koji se koriste u liječenju papulopustularne rozaceje (Marson i Baldwin, 2020).

Nedavne studije sugeriraju da poremećaj u genima mikrobioma može imati velik učinak na patogenezu rozaceje. Također su pokazale i promijenjen gastrointestinalni mikrobiom kod pacijenata s rozacejom. Iako su pronađene minimalne promjene kod opterećenja GIT-a bakterijama, pojedinci s rozacejom su pokazali promijenjenu kompoziciju mikrobioma sa smanjenom prevalencijom *Peptococcus* i *Methanobrevibacter* te obilnim prisustvom *Acidaminococcus* i *Megasphaera* vrsta (Marson i Baldwin, 2020).

U danskoj studiji procijenjena je cijela nacionalna zdravstvena populacija, točnije 49475 rozaceja pacijenata u usporedbi s 4,3 milijuna kontrolnih pojedinaca. Omjer rizika kod novootkrivenih bolesti pokazao je značajnu poveznicu između rozaceje i celijakije, Chronove bolesti, ulceroznog kolitisa te sindroma upalne bolesti crijeva, ali ne i sindroma bakterijskog prerastanja tankog crijeva (SIBO) ili infekcije *Helicobacter pylori*. Ova otkrića ukazuju na moguću povezanost rozaceje s GIT poremećajima, ali i ostalim sistemskim upalnim stanjima. Dok terapijska eradikacija ovih mikroba korelira s poboljšanjem simptoma, još uvijek je nejasno stvaraju li oni neprilagođen imunosni odgovor ili jednostavno pogoršavaju već aktiviran imunosni sustav (Marson i Baldwin, 2020).

1.3.5. EGZOGENI FAKTORI

UV zračenje je dobro poznati okidač rozaceje. Izlaganje UV svjetlu može uzrokovati rekurentne nalete crvenila te pogoršanje simptoma. UV-A zračenje promovira ekspresiju metaloproteinaza matriksa (MMP) i uzrokuje denaturaciju kolagena dok UV-B zračenje povećava produkciju faktora rasta fibroblasta 2 (FGF) i vaskularnog endotelnog faktora rasta 2 (VEGF). Prevelika ekspresija MMP-1 može biti uključena u degenerativne promjene kolagena koje se vide u koži zahvaćenoj rozacejom. U usporedbi sa zdravom kontrolnom skupinom, pacijenti koji boluju od rozaceje imaju veće razine reaktivnih kisikovih specija, koje promoviraju produkciju proupalnih medijatora u keratinocitima i fibroblastima. UV zračenje inducira stres endoplazmatskog retikuluma koji naposljetku dovodi do povećane ekspresije aktivirajućeg faktora transkripcije 4 te eventualne aktivacije toll-like receptora 2 (TLR2), koji potiče ovu upalnu kaskadu. Tendencija da rozaceja zahvati centralni dio lica može biti potaknuta preferencijalnim izlaganjem konveksija lica UV svjetlu (Ahn i Huang, 2018).

1.3.5.1. ULOGA OKSIDACIJSKOG STRESA (POTAKNUTOG UV SVJETLOM) I METABOLIZMA ŽELJEZA

U biopstatima kože bolesnika s rozacejom utvrđen je značajno veći broj feritin-pozitivnih stanica u usporedbi s kontrolnim uzorcima zdrave kože. Feritin značajno jače očituju stanice uznapredovalijeg stadija bolesti. Bolesnici s rozacejom imaju povišene koncentracije peroksida u serumu te snižen antioksidacijski potencijal u odnosu na kontrolnu skupinu zdravih ispitanika. Jače očitovanje feritina u biopstatima kože, povećana koncentracija peroksida i snižen antioksidacijski kapacitet u serumu bolesnika s rozacejom, upućuju na ulogu oksidacijskog stresa i promijenjen metabolizam željeza u tih pojedinaca. Više feritina u stanicama kože bolesnika s rozacejom objašnjava mehanizam pogoršanja bolesti prilikom izlaganja UV svjetlu, koje iz feritina oslobađa slobodno željezo, a koje je ključni čimbenik u generiranju lokalnog oksidacijskog stresa čije su posljedice upalni procesi i oštećenje kože (Tišma i Poljak-Blaži, 2011).

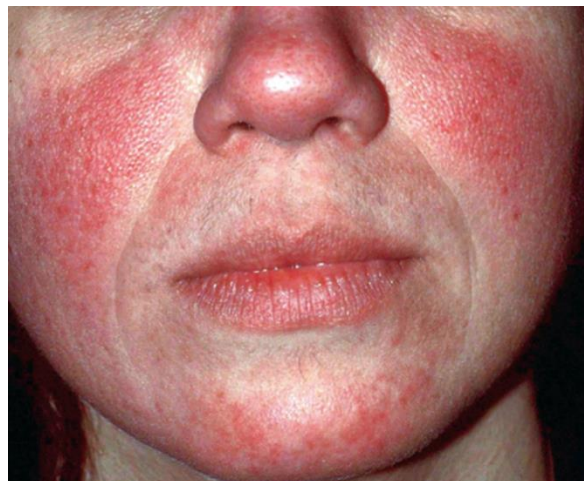1.4. KLINIČKA SLIKA

Rozaceja je kronična upalna kožna bolest koja zahvaća središnji dio lica, prvenstveno obraze, nos, čelo i bradu, a može se javiti i iza uha, na stražnjem dijelu vrata, dekolteu te gornjem dijelu leđa. Razlikuje se nekoliko stadija rozaceje. Bolest započinje pojavom prolaznoga crvenila na obrazima i nosu, a rjeđe na bradi i čelu, što to se događa uslijed emocionalnog stresa ili nekog toplinskog podražaja (sunce, toplo piće) (Šitum i sur., 2018). Nakon nekog vremena eritem postaje perzistentan i kod nekih pacijenata se širi s nosa na obraze u obliku leptira (*rosacea erythematos*). Poslije određenog perioda, na sjajnoj i glatkoj eritematoznoj koži uočava se mreža proširenih kapilara, teleangiektazija, koje se postupno povećavaju po broju i veličini (*rosacea erythematoeleangiectatica*). Zatim se stvaraju otekline, infiltracija i hiperplazija vezivnog tkiva. Također se mogu pojaviti upalni čvorići, takozvane papule (*rosacea papulosa*), a na njihovom vršku može nastati pustula koja je često sterilna (*rosacea papulopustulosa*). Rozaceja je u rijetkim slučajevima popraćena pojavom značajnijih upalnih čvorova koji fluktuiraju te otvrdnutih plakova koji sličje najtežem obliku akni (*rosacea conglobata*). Kako vrijeme odmiče, upalni infiltrati mogu sve više rasti što je popraćeno proliferacijom lojnica i hipertrofijom veziva i posljedično dovodi do gomoljastog (*phyma*) te kobasičastog bujanja kože, koje je najčešće prisutno na nosu (*rhinophyma*) (Šitum i sur., 2018). Kod rozaceje se razlikuju dva klinička oblika rinofime. Prvi je glandularni oblik kod kojeg je nos normalne, nepromijenjene boje, očigledno povećan, čvorasto zadebljan s vidljivim brazdama. Opaža se i masna površina kože s proširenim folikulima. Drugi je

fibroangiomatozni oblik kod kojeg nos poprima bakrenocrvenu ili crveno-plavu boju, također je povećan i uočava se sjajna površina s mnogobrojnim teleangiektazijama. Osim na spomenutom nosu, fima se može stvoriti i na ušima (*otophyma*), čelu (*metophyma*), kopcima (*blepharophyma*) ili bradi (*gnatophyma*). Bolesti je u svom tijeku kronična, a može se pojaviti i ekstrapacijalno: na vlasištu, na prsima (dekolteu i grudima) te na podlakticama. Mogu se razviti i očni simptomi te solidni facijalni edem. *Rosaceu ocularis* (podtip 4) razvije više od polovice oboljelih od rozaceje, a očituje se konjunktivitisom, hipopionom, blefaritisom, iridociklitisom, iritisom ili keratitisom koji može dovesti do potrebe za transplantacijom rožnice ili gubitka vida. *Oedema faciale solidum* (Morbihanova bolest) se manifestira u obliku čvrstog edema i fibroze na čelu, obrazima, gornjim vjeđama te nosu i oko usana. Ostali simptomi rozaceje ne moraju biti zastupljeni, a edem može potrajati godinama. (Šitum i sur., 2018; Basta Juzbašić i sur., 2014).

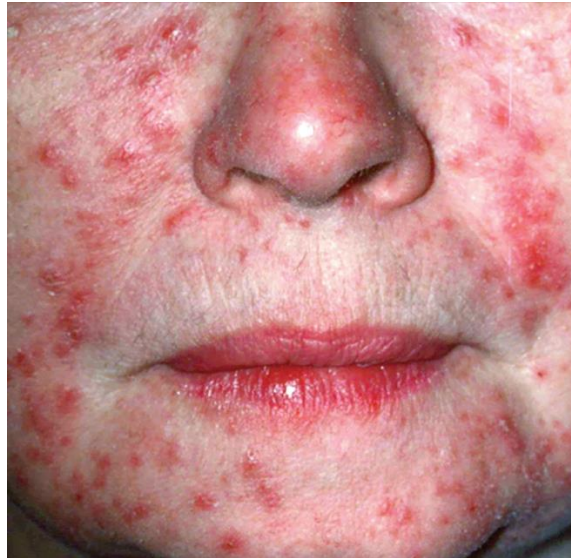Prema *National Rosacea Society* (NRS), rozaceja se može klasificirati u četiri klinička podtipa: **eritematoteleangiektazijska**, **papulopustularna**, **fimatozna** i **okularna rozaceja** i jednu neupalnu varijantu: **granulomatozna rozaceja** (van Zuuren i sur., 2021).

Eritematoteleangiektazijski tip (Slika 2) karakterizira perzistentni eritem središnjeg dijela lica s povremenim crvenilom nosa i obraza te je obično prva klinička manifestacija rozaceje (Farshchian i Daveluy, 2020). Crvenilo također može obuhvatiti periferni dio lica, vrat, uši i gornji dio prsa, ali periokularna koža obično nije zahvaćena (Rivero i Whitfeld, 2018). Solarna elastoza, teleangiektazije, edem i perivaskularni infiltrat limfocita također se mogu pronaći u eritematoteleangiektazijskom podtipu, ali nisu potrebni za dijagnozu (Farshchian i Daveluy, 2020).



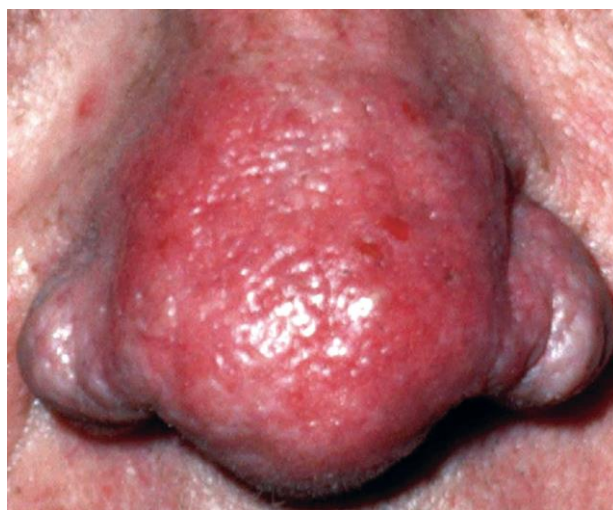Slika 2. Eritematoteleangiektazijski podtip rozaceje (Wolf, 2016).

U **papulopustularnom tipu** (Slika 3), zahvaćeno područje lica pacijenata, karakterizirano je erupcijama papula i pustula. Ovaj tip se često naziva i „odrasle akne” zbog sličnosti izgleda lezija, ali kod rozaceje nema komedona te ih to razlikuje od pravih akni. Također se javlja infiltracija neutrofila u folikule dlake. U težim slučajevima, ove upalne epizode mogu dovesti do kroničnog edema lica (Farshchian i Daveluy, 2020; Rivero i Whitfeld; 2018).



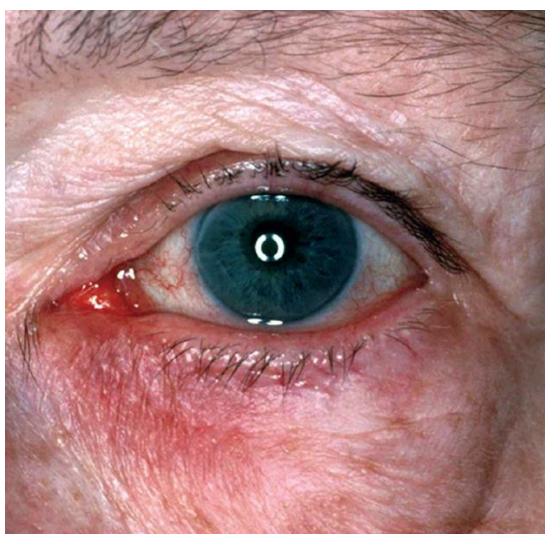
Slika 3. Papulopustularni podtip rozaceje (Wolf, 2016).

Fitomatozni podtip (Slika 4) karakterizira zadebljala koža s hiperplazijom žlijezda lojnica i nepravilnim površinskim čvorovima, odnosno nodulima. Prvenstveno se pojavljuje na nosu muških pacijenata (rinoforma), ali može zahvatiti i uši, obraze, čelo te bradu (Farshchian i Daveluy, 2020; Rivero i Whitfeld; 2018). Fima je obično kasna manifestacija rozaceje, ali je kod nekih pacijenata koji nisu imali prethodne promjene na koži otkrivena *de novo* (Farshchian i Daveluy, 2020).

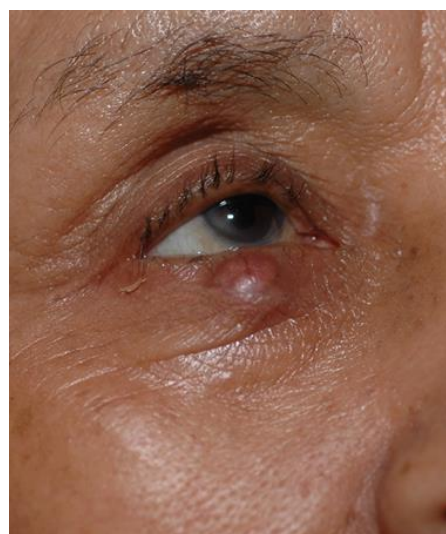


Slika 4. Fimatozni podtip rozaceje (Wolf, 2016).

Očnu rozaceju (Slika 5a) karakterizira suženje očiju ili krvave oči, osjećaj stranog tijela te pijeska u očima, osjećaj topline i peckanje. Javljaju se i konjunktivitis, blefaritis, svrbež, suhoća, osjetljivost na svjetlost, teleangiektazije kapaka ili konjunktive te zamagljen vid. Ječmenci i chalazioni (vrsta benigne ciste; Slika 5b) češći su u okularnoj rozaceji nego kod ostalih podtipova. Procjenjuje se da se očni simptomi javljaju u 6% do više od 50% bolesnika s kožnom rozacejom, a mogu se pojaviti sa ili bez njene dijagnoze (Rivero i Whitfeld, 2018).



Slika 5a. Okularna rozaceja (Wolf, 2016).

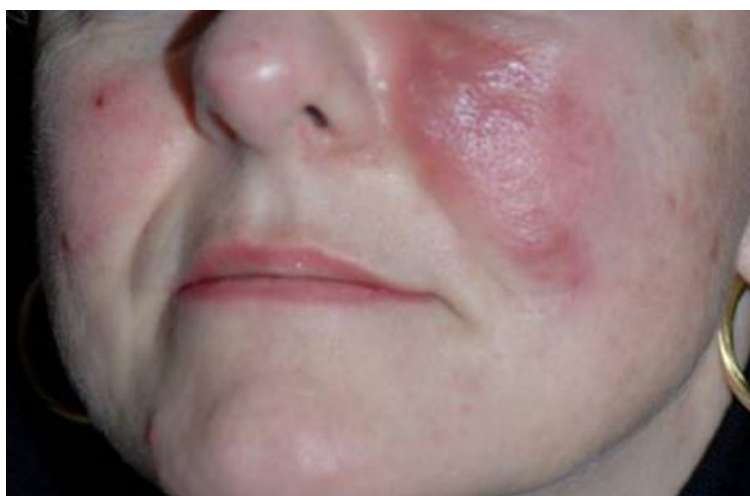

Slika 5b. Chalazion (Jarell, 2019).

Kod neupalne varijante, odnosno **granulomatozne rozaceje**, vidi se stvaranje granuloma (Farshchian i Daveluy, 2020). Lezije granulomatozne rozaceje sastoje se od monomorfnih, tvrdih, žutih, crvenih, smeđih ili puderastih papula ili nodula lokaliziranih oko očiju, nosa i usta na relativno normalnoj koži. Konkretno, karakteristične kožne papule uglavnom su centrirane na bočnoj strani lica i na vratu ispod mandibule. Drugi znakovi rozaceje, kao npr. crvenilo, eritem ili teleangiektazije, mogu se uočiti, ali nisu potrebni za dijagnozu. Međutim, ako pacijenti imaju preklapanje granulomatozne rozaceje i ostalih podtipova rozaceje, mogu imati osjećaj topline ili peckanja, svrbež, oticanje lica ili iritacije. Granulomatozna rozaceja je kronično stanje koje se teško liječi i ima nepredvidive reakcije na standardne tretmane rozaceje. Procjenjuje se da klinički tijek bolesti traje od 6 mjeseci do 4 godine (Lee i Zirwas, 2015).

1.4.1. SPECIFIČNI TIPOVI ROZACEJE

Rosacea fulminans (Slika 6), poznata kao *pyoderma faciale* ili *rosacea conglobata* je rijetka bolest koju karakterizira nagla erupcija upalnih papula i pustula te pojava nodula i cisti na središnjem dijelu lica mladih žena, najčešće trudnica ili onih koje uzimaju kontraceptive, uz odsutnost komedona i drugih znakova akni. *Rosacea fulminans*, osim s hormonalnim promjenama, može biti povezana i s upalnim bolestima crijeva te s uporabom određenih lijekova, a slične promjene mogu nastati i kod unosa velike količine broma i joda (Zhang i sur., 2021; Šitum i sur., 2018).



Slika 6. Rosacea fulminans (Jarell, 2019).

1.5. DIJAGNOZA

Dijagnoza rozaceje se postavlja na temelju kliničke slike, a po potrebi se dokazuje histološkim nalazom. Histološki uzorci se razlikuju ovisno o podtipu rozaceje, a u upalnim slučajevima postoje vidljivi limfocitni infiltrati oko žlijezda lojnica i krvnih žila (Ahn i Huang, 2018).

Temeljeno na zadnjim dijagnostičkim smjernicama NRSEC-a (engl. *National Rosacea Society Expert Committee*), jedni od vodećih kliničkih simptoma rozaceje na temelju kojih se može dijagnosticirati bolest su: perzistentan eritem na licu (osim periokularne regije), u trajanju od najmanje 3 mjeseca, koji se može povremeno pojačavati te fimatozne promjene (Farshchian i Daveluy, 2020; van Zuuren i sur., 2021). Također, prisutnost bilo koja dva primarna obilježja u središnjem dijelu lica, navedena u tablici 1., dovoljna su za dijagnostiku rozaceje, a uključuju: rekurentne nalete crvenila („flushing“), prolazni centrofacijalni eritem,

teleangiektazije, papule i pustule te očne manifestacije kao što su blefaritis ili konjunktivitis. Sekundarna obilježja, koja mogu biti prisutna uz primarna ili se pojaviti neovisno, uključuju osjećaj topline ili peckanja, plakove, suh izgled kože, edem središnjeg dijela lica te neuobičajene očne simptome (van Zuuren i sur., 2021; Rivero i Whitfeld, 2018). Rozaceja obično slijedi fazu pre-rozaceje koja uključuje samo prolazno crvenilo (Rivero i Whitfeld, 2018).

Tablica 1. Dijagnostički kriteriji za rozaceju (preuzeto i prilagođeno iz van Zuuren i sur., 2021; Thiboutot i sur., 2020).

DIJAGNOSTIČKE ZNAČAJKE ROZACEJE	PRIMARNA OBILJEŽJA	SEKUNDARNA OBILJEŽJA
<ul style="list-style-type: none"> • Perzistentni centrofacijalni eritem s povremenim pojačavanjem koje je uzrokovano potencijalnim okidačima • Fimatozne promjene 	<ul style="list-style-type: none"> • Rekurentni naleti crvenila („flushing“) • Prolazni centrofacijalni eritem • Upalne papule i pustule • Teleangiektazije • Očne manifestacije: <i>teleangiektazija ruba kapaka; blefaritis; keratitis, konjunktivitis, sklerokeratitis, skleritis; rožnični infiltrati</i> 	<ul style="list-style-type: none"> • Osjećaj topline kože • Osjećaj peckanja kože • Edem • Osjećaj suhoće kože • Očne manifestacije: <i>„Honey crust“, odnosno nakupina krmelja na području trepavica; nepravilnost ruba kapaka; disfunkcija isparavanja suza</i>

Kako bi se poboljšala dijagnoza i procjena kožne rozaceje, u preporukama ROSCO (engl. *The Rozaceja COnsensus*) 2017., dati su opisi kožnih obilježja rozaceje (Tablica 2) i detaljnija razmatranja za procjenu ozbiljnosti sekundarnih obilježja (Tablica 3) (Schaller i sur., 2020).

Tablica 2. Opisi kožnih obilježja rozaceje (Schaller i sur., 2020).

KOŽNA OBILJEŽJA ROZACEJE	OPIS
DIJAGNOSTIČKE ZNAČAJKE	
Fimatozne promjene	Zadebljanje kože lica zbog fibroze i/ili hiperplazije žlijezda lojnica. Najčešće zahvaća nos koji poprima gomoljast izgled.
Perzistentni eritem	Prisutno je stalno centrofacijalno crvenilo. Može se povremeno pojačati kao odgovor na okidače. Kod tamnijih fototipova kože (V i VI), eritem je ponekad teško vizualno detektirati.
PRIMARNA OBILJEŽJA	
"flushing"/rekurentni naleti crvenila	Povremeno povećanje centrofacijalnog crvenila, koje može uključivati osjećaj topline, topline, peckanja i/ili boli.
papule i pustule	Crvene papule i pustule, obično u centrofacijalnom području. Neke mogu biti veće i dublje.
teleangiektazije	Vidljive krvne žile u centrofacijalnoj regiji osim na nosu.
SEKUNDARNA OBILJEŽJA	
Osjećaj topline kože	Neugodan ili bolan osjećaj topline, prvenstveno u središnjem dijelu lica.
Osjećaj peckanja kože	Neugodan ili bolan, oštar osjećaj bockanja, uglavnom u središnjem dijelu lica.
Edem	Lokalizirano oticanje lica. Može biti mekano ili tvrdo te može biti prolazno ili postojano.
Osjećaj suhoće kože	Koža koja je gruba. Može biti zategnuta, luskava i/ili može svrbjeti.

Tablica 3. Razmatranja za procjenu ozbiljnosti sekundarnih kožnih obilježja rozaceje (Schaller i sur., 2020).

SEKUNDARNA KOŽNA OBILJEŽJA ROZACEJE	RAZMATRANJA PRI PROCJENI OZBILJNOSTI
Osjećaj topline kože	Trajanje; frekvencija; intenzitet; opseg (uključena područja); asocijacije na "flushing"; okidači; i utjecaj na svakodnevni život
Osjećaj peckanja kože	Trajanje; frekvencija; intenzitet; opseg (uključena područja); karakteristike osjećaja; okidači; i utjecaj na svakodnevni život
Edem	Trajanje; frekvencija; stupanj bubrenja (dubina, udubljenja i izobličenja); opseg (uključena područja); dnevna fluktuacija; i utjecaj na svakodnevni život
Osjećaj suhoće kože	Trajanje; frekvencija; intenzitet; opseg (uključena područja); svrbež; hrapavost; luskavost; zategnutost; ljuštenje; koliko često je potrebno nanositi hidratantne kreme; i utjecaj na svakodnevni život

Ako se dijagnoza ne može klinički postaviti, potrebno je napraviti dodatne testove, a to su strugotina kože ili mikrobiološko ispitivanje brisa kako bi se isključila infekcija *Staphylococcus* vrstama, zatim ispitivanje na antinuklearna protutijela ako je prisutna uočljiva fotosenzibilnost te biopsija kože kad se želi eliminirati lupus ili kronični folikulitis (Rivero i Whitfeld, 2018).

Diferencijalna dijagnoza je potrebna kako bi se isključili *acne vulgaris*, posebno kod mlađih osoba, zatim *dermatitis steroidea*, seboroični, periorifijalni te kontaktni dermatitis, a ponekad i sarkoidoza, eritematozni lupus, demodikoza, T-stanični limfom te leukemijski infiltrati (Rivero i Whitfeld, 2018; Basta Juzbašić i sur., 2014). Poblži opis kožnih obilježja rozaceje i navedenih dermatoza prikazan je u tablici 4.

Tablica 4. Diferencijalne dijagnoze rozaceje (Johnson i sur., 2019; Rivero i Whitfeld, 2018; Culp i Scheinfeld, 2009).

DIJAGNOZA	SLIČNOSTI	RAZLIKE
Akne vulgaris	papule, pustule, crvenilo	kod akni su prisutni komedoni te nema teleangiektazija niti očnih simptoma, češće pogađaju mlađu populaciju (adolescente), mogu zahvatiti i ostala kožna područja osim lica, kao što su prsa i leđa, dok je kod rozaceje ta pojava rijetka
<i>Dermatitis steroidea</i> (Steroidima uzrokovan dermatitis)	eritem, papule, pustule, teleangiektazije	zahvaćenost perioralnog područja, simptomi prestaju nakon prestanka korištenja kortikosteroida te teških krema za lice
Demodikoza	eritem, papule, pustule, hrapavost kože, osjećaj žarenja kože i svrbež	za razliku od rozaceje, teleangiektazije, prolazno ili perzistentno crvenilo te osjetljivosti na svjetlost, nisu prisutni (Baima i Sticherling, 2002)
Lupus	eritem	rijetka pojava pustula, facijalna manifestacija u obliku „leptira“, fotoosjetljivost
Seboroični dermatitis	eritem	perutanje, lokalizacija na područjima bogatim žlijezdama lojnicama (nazolabijalno); na dermoskopiji su kod rozaceje vidljive linearne krvne žile raspoređene u poligonalnu mrežu, dok se kod seboroičnog

		dermatitisa vide točkaste žile u ravnomjernoj raspodjeli
Fotooštećenje	hrapava koža, bore, eritem i teleangiektazije	za razliku od rozaceje, izostaju flushing, osjećaj žarenja i peckanja, a lokalizacija je više ekstrapacijalno nego medijalno
Atopijski dermatitis	eritem, svrbež	za razliku od rozaceje može zahvatiti bilo koji dio tijela te najčešće pogađa djecu; obično se razvija na rukama, unutrašnjosti laktova, stražnjim dijelovima koljena, na licu i vlasištu

Od ostalih metoda dijagnostike rozaceje potrebno je izdvojiti *Rosascreeen* te *Rosacea Self Assessment Tool*.

Rosascreeen je instrument za probir pacijenata, specifičan te visokoosjetljiv za rozaceju, a sastoji se od upitnika i algoritma skrininga, odnosno ranog otkrivanja bolesti. Razvijen je na temelju trenutnih dijagnostičkih kriterija za rozaceju (Tan i sur., 2016).

Rosacea Self Assessment Tool (RSAT) je kratki upitnik za samoprocjenu oboljenja od rozaceje koji ispituje pacijente o simptomima i ozbiljnosti bolesti. Dizajniran je tako da se pacijentima uz upitnik prilože i 4 fotografije s različitim stupnjevima ozbiljnosti simptoma (0-4, gdje je 0 bez simptoma, a 4 ozbiljna manifestacija) na kojima su prikazani eritem, papule, pustule, rinofima i okularni simptomi. Tako dobiveni rezultati pokazali su adekvatnu podudarnost s *Investigator Global Severity* (IGS) procjenom za određivanje ozbiljnosti oboljenja od rozaceje koju popunjavaju liječnici (Tuchayi i sur., 2018).

1.6. UTJECAJ ROZACEJE NA KVALITETU ŽIVOTA

Rozaceja, kao bolest koja zahvaća kožu lica i utječe na fizički izgled pacijenata, može dovesti do neugodnosti, niskog samopouzdanja, tjeskobe, anksioznosti, depresije, emocionalnog stresa i stigmatizacije. Zbog toga ima nepovoljan utjecaj na kvalitetu života, socijalno te psihološko ponašanje (van Zuuren i sur., 2021). Rezultati istraživanja, koje je provelo Nacionalno društvo za rozaceju na više od 400 pacijenata s rozacejom, otkrili su da je 75% ispitanika izjavilo da im je bolest smanjila samopouzdanje. Osim toga, većina ispitanika priznala je da su se zbog rozaceje osjećali neugodno (70%) i frustrirano (69%), a više od 50% ispitanika izvijestilo je da su se osjećali nezadovoljno ili nesretno. Pacijenti s rozacejom

također su prijavili da imaju depresiju i anksioznost zbog svoje bolesti (Oussedik i sur., 2018).

Najveći izvor najnovijih podataka nastao je danskom kohortnom studijom na više od 4 milijuna pojedinaca iz zdravstvene baze podataka. Od toga je 30725 pacijenata imalo dijagnozu blage rozaceje, a 24712 dijagnozu umjerene do teške rozaceje. Kada su se pacijenti s bilo kojim stupnjem rozaceje uspoređivali sa zdravim pojedincima, kod njih je rizik od istodobne dijagnoze depresije ili anksioznosti bio je skoro dva puta veći. Također je prisutnost nešto većeg rizika u skupini s umjerenom do teškom rozacejom dovela do zaključka da psihološko stanje pacijenta ovisi o ozbiljnosti bolesti (Bosworth, 2016).

Ovi su nalazi potkrijepljeni nedavnom meta-analizom koja je također povezala rozaceju s nepovoljnim učinkom na ukupnu kvalitetu života, a posebno na psihičku dobrobit. Uključivala je 5 randomiziranih, kontroliranih ispitivanja, jednu otvorenu i jednu epidemiološku studiju. QoL (Quality of life) instrumenti uključivali su *Euro QoL 5-Dimension* upitnik (EQ5D), *Dermatology Life Quality Index* (DLQI), Upitnik o produktivnosti i društvenom životu (PSLQ) i Upitnik o crvenilu lica (FRQ). Prema EQ5D, 26,4% pacijenata s rozacejom pati od umjerene ili ekstremne anksioznosti i/ili depresije, a prema DLQI -u, 19,8% pacijenata je pokazalo rezultate koji ukazuju na ozbiljno narušenu kvalitetu života. I ovdje je utvrđeno da rizik od psiholoških poremećaja i kvalitete života ovisi o ozbiljnosti bolesti (Bosworth, 2016).

Jedno istraživanje koje je provela "Kelton Research" kompanija, procjenjivalo je pacijentovu percepciju sebe i percepciju drugih pacijenata s rozacejom. Ovo internetsko istraživanje prikazivalo je slike žena sa i bez rozaceje. Više od 1000 pripadnika opće populacije i 502 žena s rozacejom popunilo je internetsko istraživanje u razdoblju od 29. listopada 2009. do 9. studenog 2009. Žene s rozacejom smatrale su se nesigurnijima, nisu bile toliko zdrave, inteligentne niti uspješne kao žene s čistom kožom. Općenito, ispitanici sa i bez rozaceje imali su negativan prvi dojam o ženama s rozacejom (Huynh, 2013).

Dermatološki indeks kvalitete života (DLQI), koji je razvijen 1994. godine, bio je prvi specifični dermatološki instrument za procjenu kvalitete života. DLQI je validirani upitnik od 10 stavki koji je korišten za procjenu kvalitete života u više od 33 kožnih stanja. U studiji na 308 pacijenata s rozacejom, 164 pacijenta su riješila DLQI nakon liječenja. Rezultati ovog

istraživanja pokazali su da rozaceja utječe na kvalitetu života u umjerenoj mjeri te da poboljšanje kvalitete života može biti povezano sa spolom pacijenata, načinom liječenja, razvojem nuspojava, poboljšanjem rozaceje, ozbiljnosti rozaceje te samoprocjenom jednostavnosti života s rozacejom. U naknadnim studijama je pokazano da se narušena kvaliteta života u ispitanika s rozacejom značajno poboljšala nakon određenog razdoblja učinkovitog liječenja (Huynh, 2013).

Nedavne studije, koje je proveo stručni odbor Nacionalnog društva za rozaceju, izvijestile su moguću povezanost rozaceje s različitim komorbiditetima kao što su: kardiovaskularne bolesti (visok krvni tlak, povišen kolesterol u krvi, koronarna bolest), gastrointestinalni (celijakija, Crohnova bolest, ulcerozni kolitis ili sindrom iritabilnog crijeva), autoimuni (reumatoidni artritis), neurološki, odnosno psihijatrijski poremećaji (Parkinsonova bolest, Alzheimerova bolest ili multipla skleroza), alergijska stanja (alergije na hranu ili sezonske alergije) te maligne promjene (rak štitnjače i bazalnih stanica kože). Da li ove asocijacije imaju uzročno-posljedičnu vezu zahtijeva daljnja ispitivanja (van Zuuren i sur., 2021; Lester, 2020).

2. OBRAZLOŽENJE TEME

Rozaceja je kronično upalno stanje kože lica koje je karakterizirano trajnim eritemom i popratnim kliničkim obilježjima koja narušavaju fizički izgled što posljedično utječe na psihi pojedince, ali i socijalni status, kao što su međuljudski odnosi ili početni dojam pri zapošljavanju. Također se crvenilo lica, u društvu, često karakterizira kao naklonost prevelikoj količini alkohola ili se kožni problemi povezuju s nedostatnom higijenom, a to sve skupa može dovesti do stigmatizacije koja je jedna od glavnih ugroza kvalitete života oboljelih od rozaceje. Osim stigmatizacije, kod takvih pacijenata može doći do razvoja depresije, anksioznosti pa čak i psihijatrijskih poremećaja.

Obzirom na sve gore navedeno i činjenicu da je fizički izgled uistinu stvaratelj prvog dojma, kroz stoljeća se radilo na usavršavanju postavljanja dijagnoze i liječenja rozaceje koje se posljednjih godina fokusiralo na samu patogenezu bolesti. Problem još uvijek predstavljaju nejasna patogeneza te nedovoljno kontrolirana klinička ispitivanja primjene i učinka lijekova koji se propisuju u samoj terapiji.

Cilj ovog diplomskog rada je skrenuti pažnju na važnost ispravnog dijagnosticiranja i liječenja rozaceje zbog njenog utjecaja na samog pacijenta te na društvo u cjelini, predstaviti dostupne opcije u terapiji te opisati mehanizam djelovanja lokalne i sistemske terapije.

Glavna uloga zdravstvenih djelatnika je pacijentima objasniti da boluju od kronične bolesti koju pravilnom njegom kože, uzimanjem propisane terapije ili izbjegavanjem provocirajućih čimbenika mogu držati pod kontrolom. Samim time će se negativni utjecaj rozaceje na kvalitetu života svesti na najmanju moguću mjeru.

3. MATERIJALI I METODE

Tijekom izrade ovog diplomskog rada pretraživana je i proučavana znanstvena literatura koja uključuje online baze podataka te aktualne udžbenike iz dermatovenerologije te farmakologije. Pretraženi su znanstveni radovi objavljeni u bibliografskim bazama podataka kao što su *PubMed* i *Medscape* te bazama podataka s cjelovitim tekstom kao što je *Science Direct*. Pretraga literature se vršila prema temi i predmetu istraživanja, gdje su ključne riječi bile: *rosacea epidemiology, diagnosis of rosacea, classification of rosacea, pathophysiology of rosacea, rosacea management, quality of life in rosacea, clinical features of rosacea, treatment of rosacea, topical treatment for rosacea, systemic therapy for rosacea, laser treatment for rosacea...* Pri pretraživanju literature nastojalo se pronaći odgovore na pitanja vezana uz problematiku ovoga diplomskog rada.

Relevantni radovi proučavani su kritično te analitično s ciljem preciznog definiranja znanstvenog problema, istraživanja postojećih tvrdnji o definiranom problemu, oblikovanja hipoteze, prikaza i analize dobivenih rezultata te izvođenja zaključaka. Iz proučavanih članaka izvedeni su relevantni podaci te na temelju njih i vlastita razmatranja vezano za epidemiologiju, patofiziologiju, dijagnostiku te terapiju rozaceje.

Za izradu diplomskog rada korišten je program Microsoft Office Word 2016 (Microsoft, Seattle, WA, SAD).

4. REZULTATI I RASPRAVA

Uz identifikaciju i izbjegavanje okidača, specifičnih za pacijenta, savjeta o samoskrbi i općih mjera za njegu kože, postoje aktivne mogućnosti liječenja kliničkih manifestacija rozaceje. Odobreni tretmani za eritem uključuju topikalni brimonidin i oksimetazolin, a za papule/pustule to su topikalni ivermektin, metronidazol, azelatna kiselina i oralni doksiciklin od 40 mg s produljenim oslobađanjem. Za teleangiektazije, eritem i fime mogu se koristiti laserska i svjetlosna terapija, a teži oblici mogu zahtijevati i kiruršku intervenciju (van Zuuren, 2021).

4.1. OPĆE MJERE

Plan liječenja se treba prilagoditi podtipu rozaceje, zatim se postavljaju realna očekivanja, odnosno ishodi terapije i razgovara o potencijalnim štetnim učincima. To omogućuje pacijentu da sudjeluje u odabiru terapije koja mu odgovara i da razmotri ravnotežu između bolesti i liječenja (Rivero i Whitfeld, 2018).

4.1.1. PRAVILNA NJEGA KOŽE I KOZMETIČKI PROIZVODI

Nedavno istraživanje na 999 pacijenata s rozacejom i 1010 kontrolnih sudionika pokazalo je da učestalo čišćenje kože lica i prevelika upotreba sredstava za čišćenje pozitivno korelira s pojavom rozaceje. Rozaceja se sastoji se od masne faze i faze ljuštenja kože te ima negativan utjecaj na emocionalno stanje pacijenta i njegovu sveukupnu kvalitetu života. Dermatolozi bi trebali educirati pacijente o karakteristikama bolesti, izbjegavanju okidača i važnosti pravilne njege kože te zdravom stilu života (Zhang i sur., 2021).

Odgovarajuća higijena kože, kao i promjene životnog stila koje uključuju izbjegavanje potencijalnih čimbenika pogoršanja rozaceje mogu pomoći u ublažavanju ozbiljnosti bolesti (Petrou, 2020).

Izbjegavanje sunca i fotozaštita, točnije primjena zaštitne kreme od UVA i UVB zračenja sa SPF-om (engl. *sun protection factor* – faktor zaštite od sunca) minimalno 30, važan su dio pravilne brige o zdravlju kože općenito, pa tako i kože zahvaćene rozacejom. Također je ključno minimalizirati osjetljivost i iritacije kože. Njega kože trebala bi sadržavati nježno sredstvo za čišćenje lica i hidratantnu kremu ili proizvod za oporavak kožne barijere jer to može dodatno poboljšati terapijske ishode i smanjiti iritaciju kože kod pacijenata na medicinskoj terapiji (Rivero i Whitfeld, 2018). Pacijentima s rozacejom je preporučeno

umivanje mlakom vodom, čišćenje lica vrhovima prstiju s proizvodima bez sapuna (pH oko 5,5) koji su namijenjeni osjetljivoj koži i sušenje mekanim ručnikom uz lagano tapkanje. Sugerira se izbjegavati kemijske ili fizikalne pilinge, abrazivna sredstva i trljanje ručnika po licu, primjenu vodootpornih kozmetičkih preparata koji se teško uklanjaju te onih na bazi alkohola, kao i korištenje vruće ili hladne vode. Nakon čišćenja lica trebalo bi pričekati najmanje 30 minuta prije primjene topikalnog lijeka kako bi se na taj način izbjeglo eventualno peckanje koje se može pojaviti uslijed aplikacije na mokru kožu. Nakon nanošenja topikalnog lijeka, preporuka je pričekati još 5 minuta prije korištenja kreme sa zaštitnim faktorom ili bilo kojeg drugog proizvoda za njegu kože (www.rosacea.org; Lavers, 2016). Prema smjernicama ROSCO-a, njega kože trebala bi uključivati uporabu mineralne termalne vode te hidratantne kreme koja sadrži ovlaživače i barijerne lipide poput ceramida ili hijaluronske kiseline te niacinamid. U njezi kože sklone rozaceji, hidratantne kreme ublažavaju osjećaj suhoće kože, reduciraju simptome (svrbež, peckanje, žarenje), poboljšavaju teksturu kože i smanjuju eritem (Baldwin i sur., 2021).

Istraživanje u kojem su sudjelovala 42 pacijenta pokazalo je da je režim koji se sastoji od čišćenja pjenom, dnevne kreme sa zaštitnim faktorom te noćne kreme popravio hidrataciju kože i njenu barijernu funkciju. Preko 90% pacijenata prijavilo je da je režim bio ugodan i učinkovit te da bi nastavili s takvim režimom i kupili proizvode koje su koristili (Zhang i sur., 2021).

Guertler i suradnici su ocjenjivali učinkovitost i sigurnost micelarne vode, kreme i seruma na 50 pacijenata bijele rase s rozacejom te su primijetili značajnu redukciju eritema na licu i drugih simptoma vezanih za rozaceju (Guertler i sur., 2020).

Kozmetički pripravci, posebno oni sa zelenim pigmentom, mogu pomoći u maskiranju eritema, dok prekrivajući preparati mogu korigirati teleangiektazije, papule te pustule i time poboljšati pacijentovo samopouzdanje i ukloniti ostale psihološke prepreke (Rivero i Whitfeld, 2018; Pepić i Filipović-Grčić, 2006). Kod nanošenja dekorativne kozmetike preporučuje se korištenje kistova u odnosu na spužvice zbog lakšeg čišćenja, a sugerira se i zamjena kozmetičkih proizvoda svaka tri mjeseca kako bi se minimalizirao rizik potencijalnog gubljenja svojstava ili kontaminacije proizvoda (Rivero i Whitfeld, 2018; www.rosacea.org). Tehnike kozmetičkog prekrivanja rozaceje pobliže su opisane u tablici 5.

Tablica 5. Tehnike kozmetičkog prekrivanja rozaceje (Pepić i Filipović-Grčić, 2006).

KOZMETIČKI PRIPRAVAK	NAČIN IZBORA KOZMETIČKOG PRIPRAVKA
ovlaživač	izabrati one na bazi vode
korektor	za korekciju boje (crvenila) izabrati korektor žutih ili zelenih nijansi; korektor može biti u obliku tekućine, kreme ili stika
podloga za šminku	uskладiti boju podloge s bojom tena; izabrati pripravak koji ne sadrži ulja, s umjerenim do teškim prekrivanjem; izbjegavati šminku ljubičastih i narančastih tonova
preparati koje treba izbjegavati	ne upotrebljavati pripravke koji izazivaju iritaciju ili crvenilo (sadrže etanol, mentol, pepermint, eterično ulje eukaliptusa i klinčića, teške mirise)

Baldwin i suradnici su tijekom razdoblja od 22 dana procjenjivali djelotvornost i podnošljivost tonirane dnevne hidratantne kreme sa SPF-30 na koži sklonoj rozaceji kod 33 pacijentice s blagom do umjerenom rozacejom i perzistentnim eritemom, u smislu prekrivanja crvenila kože te smanjenog osjećaja suhoće i zategnutosti te su zaključili da je hidratantno sredstvo popravilo barijernu funkciju i izgled kože kod pacijenata sklonih rozaceji (Baldwin i sur., 2019).

4.1.1.1. PRIMJERI KOZMETIČKIH PROIZVODA PROTIV ROZACEJE NA TRŽIŠTU REPUBLIKE HRVATSKE

Društvo u cjelini, pa tako i stanovništvo Republike Hrvatske, od davnina teži imati što atraktivniji fizički izgled, kao i sam izgled kože, čemu u prilog ide pojava sve većeg broja kozmetičkih proizvoda protiv rozaceje koji se mogu pronaći na našem tržištu. Zbog toga je jedan od ciljeva ovog diplomskog rada bio istražiti primjere nekih od najčešće korištenih proizvoda dostupnih u ljekarnama, biljnim drogerijama ili drugim specijaliziranim prodavaonicama u Republici Hrvatskoj. Svi navedeni proizvodi u tablici 6. zadovoljavaju kriterije Europske Unije za tvrdnje navedene na pakiranjima te imaju certifikate od strane nadležnih institucija.

Tablica 6. Prikaz nekih kozmetičkih proizvoda za liječenje i prekrivanje simptoma rozaceje na tržištu Republike Hrvatske.

PROIZVOĐAČ	NAZIV KOZMETIČKOG PROIZVODA	TEHNOLOŠKI OBLIK	TVRDNJA	AKTIVNE TVARI ZA LIJEČENJE ROZACEJE
SYNCHROLINE	Rosacure gel, gentle cleansing gel	Gel	Monofazna otopina koja tvori zaštitni film na koži, djeluje ublažavajuće i čisti kožu te smiruje kožu istovremeno poštujući osjetljivu ravnotežu kože koja jednostavno crveni, koja je sklona povremenom i/ili trajnom crvenilu te kod koje su prisutne proširene kapilare	<ul style="list-style-type: none"> - dimetil sulfon - hijaluronska kiselina - poliglutaminska kiselina
SYNCHROLINE	Rosacure Intensive SPF 30	Zaštitna emulzija	Zaštitna dnevna emulzija s visokim faktorom zaštite od sunca (SPF 30 s UVA zaštitom), učinkovito suzbija povremeni i trajni eritem te znatno smanjuje neugodne osjećaje kao što su trnci i peckanje samo nekoliko minuta nakon primjene. Zbog hidratantnih i antioksidativnih svojstava također se može koristiti kao proizvod za dnevnu njegu.	<ul style="list-style-type: none"> - silimarin - dimetil sulfon - hijaluronska kiselina - UVA i UVB filtri
EAU THERMALE Avène	Antirougeurs JOUR Umirujuća krema SPF 30 - ANTIOKSIDANS	Krema	Za suhu i vrlo suhu osjetljivu kožu sklonu difuznom i lokaliziranom crvenilu, osjećaju žarenja i nelagode. Umiruje, hidrira i štiti te sprječava crvenilo kože.	<ul style="list-style-type: none"> - Avène termalna izvorska voda - TRP-regulin - dekstran sulfat - ulje pongamije - UVA i UVB filtri uz dodatak antioksidansa (pre-tokoferil)
EAU THERMALE Avène	Antirougeurs UNIFY Ujednačavajuća njega SPF 30 - ANTIOKSIDANS	Krema	Za osjetljivu kožu sklonu difuznom i lokaliziranom crvenilu, osjećaju žarenja i nelagode. Ujednačavajuća nijansa.	<ul style="list-style-type: none"> - Avène termalna izvorska voda - TRP-regulin - dekstran sulfat - ulje pongamije - UVA i UVB filtri uz dodatak antioksidansa (pre-tokoferil)
EUCERIN	Anti RÖTUNGEN krema protiv crvenila kože lica SPF 25	Krema	Dnevna krema sa zelenim pigmentom za prekrivanje i ublažavanje tena. Trenutačna i dugotrajna ugoda za kožu. Formula razvijena za netolerantnu i crvenilu sklonu kožu lica. Smiruje nadraženu kožu lica, ublažava crvenilo i vraća ujednačen ten.	<ul style="list-style-type: none"> - SymSitive (regulator osjetljivosti) - licohalcon A - zeleni pigmenti - UVA i UVB filtri

EUCERIN	Anti RÖTUNGEN noćna krema protiv crvenila kože lica	Krema	Intenzivna noćna njega za ublažavanje crvenila s minimalnim brojem sastojaka. Formula razvijena za netolerantnu i crvenilnu sklonu kožu lica te kožu sklonu kuperози i rozaceji. Smiruje nadraženu kožu lica i ublažava crvenilo.	- SymSitive (regulator osjetljivosti) - licochalcon A
LA ROCHE- POSAY	ROSALIAC UV LEGERE hidratantna njega protiv crvenila SPF 15	Emulzija	Hidratantna njega osjetljive kože sklone crvenilu, praćene osjećajem žarenja. Umiruje crvenilo. Trostruka zaštita za hidrataciju, jaćanje kože i svakodnevnu borbu protiv crvenila.	- Vitamin CG - jaća stijenke krhkih krvnih žilica) - Vitamin B3 - jaća kožu i ćini je otpornijom na vanjske utjecaje i vremenske uvjete - Sustav filtra Mexoryl XL - štiti kožu od UV zraka, jednog od glavnih ćimbenika pojave crvenila. - termalna voda La Roche-Posay - umiruje kožu i djeluje protiv nadraživanja - optićki korektori za ujednaćen ten
LA ROCHE- POSAY	ROSALIAC UV RICHE hidratantna njega protiv crvenila koja jaća kožu SPF 15	Krema	Povremeno do stalno crvenilo reaktivne kože s osjetljivim krvnim žilicama. Suha i vrlo suha reaktivna koža. Dugotrajno neutralizira uzrok crvenila i intenzivno umiruje kožu. Trostruka zaštita za jaćanje kože i svakodnevnu borbu protiv crvenila.	- Vitamin CG - jaća stijenke krhkih krvnih žilica) - Vitamin B3 - jaća kožu i ćini je otpornijom na vanjske utjecaje i vremenske uvjete - Sustav filtra Mexoryl XL - štiti kožu od UV zraka, jednog od glavnih ćimbenika pojave crvenila. - termalna voda La Roche-Posay - umiruje kožu i djeluje protiv nadraživanja - optićki korektori za ujednaćen izgled tena
BIODERMA	SENSIBIO DS+ Umirujuća krema za lice sklona crvenilu i ljuskicama	Gel-krema	Umirujuća njega za osjetljivu kožu sklonu pojavi crvenila i ljuskicama, osobito na iritiranim, masnim dijelovima u području oko usta, na bradi, oko obrva i rubova vlasišta. Suzbija ubrzano širenje iritansa (gljivica Malassezia), smanjuje crvenilo i umiruje kožu, uklanja ljuskanje.	- klimbazol (antimikotićko djelovanje) - enoksolon - kokosovo ulje
DUCRAY	KELUAL DS Umirujuća krema za smanjenje ljusaka	Krema	Nadražena koža lica s crvenilom i ljuskama. Umiruje crvenilo i nadražaj. Uklanja ljuske i ogranićava njihovo vraćanje.	- β-gliciretićna kiselina (umiruje crvenilo) - pirokton olamin u sinergiji s krotamitonom

				(antimikotičko djelovanje) - keluamid u sinergiji s gvanidin glikolatom (uklanja nakupine ljušaka s površine kože)
URIAGE Eau Thermale	Roséliane Crème riche anti-rougeurs	Krema	Njega suhe, osjetljive kože sklone crvenilu. Djeluje dekongestivno, umiruje i hidratizira. Umiruje i obnavlja kožu štiteći je od vanjskih agresivnih čimbenika. Prevenirira i vidljivo smanjuje postojeće crvenilo te ograničava i smanjuje osjećaj topline i zategnutosti lica.	- Uriage termalna voda - cerasterol-2F - matičnjak - ekstrakt ginsenga i crvene alge - SK5R patent i TLR2 kompleks - shea maslac - sitne zelene čestice (trenutno prekrivanje crvenila)
URIAGE Eau Thermale	Roséliane CC Cream SPF 30	Krema	Hidratizira i štiti kožu te ujednačava boju tena. Pruža potpunu njegu osjetljivoj koži sklonoj crvenilu: prekriva crvenilo, pruža dugotrajnu hidrataciju, štiti od UVA i UVB zraka, obnavlja i jača kožnu barijeru te ju štiti od vanjskih agresivnih čimbenika, prevenirira i smanjuje postojeće crvenilo.	- Uriage termalna voda - cerasterol-2F - ekstrakt ginsenga i crvene alge - SK5R patent i TLR2 kompleks - UVA i UVB filtri - mineralni pigmenti
URIAGE Eau Thermale	Roséliane Crème anti-rougeurs	Krema	Njega suhe, osjetljive kože sklone crvenilu. Djeluje dekongestivno, umiruje i hidratizira. Korigira i vidljivo smanjuje postojeće crvenilo te ograničava i smanjuje osjećaj topline i zategnutosti lica.	- Uriage termalna voda (umiruje i pruža osjećaj hlađenja i ugone nakon nanošenja) - cerasterol-2F (umiruje i obnavlja kožu štiteći je od vanjskih agresivnih čimbenika) - ekstrakt ginsenga i dekstran sulfat (štite krvne žile i osiguravaju zdravu mikrocirkulaciju) - sitne zelene čestice (trenutno prekrivanje crvenila)
URIAGE Eau Thermale	Eau Micellaire Thermale	Termalna micelarna voda	Za čišćenje osjetljive kože sklone crvenilu. Sadrži micelle visoke učinkovitosti čišćenja i umirujuću Uriage termalnu vodu	- Ljubičasti, neionski sastavni tenzidi micela - Uriage termalna voda - ekstrakt marelice
L'ERBOLARIO	Krema za njegu lica s ekstraktom kamilice, šimšira i sladića.	Krema	Za osjetljivu kožu sklonu crvenilu. Svakodnevnom upotrebom sprječava crvenilo i pomaže epidermi da se lakše obrani od vanjskih utjecaja i UV-zračenja.	- ekstrakt kamilice, šimšira i sladića

4.1.2. IZBJEGAVANJE „TRIGERA“, ODNOSNO OKIDAČA

Pacijenti s rozacejom često uočavaju da određeni čimbenici izazivaju egzacerbacije bolesti (Johnson i sur., 2019). Izbjegavanje okidača poput ekstremnih temperatura (vrućih ili hladnih), izloženosti ultraljubičastom zračenju te vjetru, začinjene hrane, toplih ili alkoholnih pića, vjetra, fizičkog napora, emocionalnog stresa, anksioznosti i nekih kozmetičkih pripravaka (posebno etanolno, etanolno-vodene i acetonske osnove, mirisi, pranje sapunom) treba preporučiti svim pacijentima (Pepić i Filipović-Grčić, 2006).

Važno je pitati pacijente koje lijekove uzimaju, jer neki lijekovi koji se prodaju bez recepta, OTC (engl. *over the counter* – bezreceptni lijekovi), ili na recept mogu pogoršati rozaceju ili izazvati epizode prolaznog crvenila. To uključuje blokatore kalcijevih kanala, sildenafil, nitrate, nikotinsku kiselinu i niacin (vitamin B3) (Rivero i Whitfeld, 2018). Redovita i prekomjerna uporaba lokalnih kortikosteroida također je identificirana kao potencijalni čimbenik koji može pogoršati ili izazvati rozaceju. Pacijenti navedenu lokalnu terapiju obično počnu koristiti za liječenje uobičajenih dermatoza, ali nakon smanjenja simptoma primarnog dermatitisa uslijed vazokonstriktorskog i protuupalnog djelovanja steroida, nastavak primjene ovih sredstava dovodi do epidermalne atrofije, degenerativnih promjena kolagena i elastina, što uzrokuje poremećaj kože nalik rozaceji (Rezaković i sur., 2016).

U tablici 7. prikazani su najčešći okidači rozaceje prema nedavnom istraživanju Nacionalnog društva za rozaceju. Pacijentima se savjetuje vođenje dnevnika kako bi mogli identificirati okidače koje treba izbjegavati (Johnson i sur., 2019).

Tablica 7. Najčešći okidači rozaceje prema Nacionalnom društvu za rozaceju (Johnson i sur., 2019).

OKIDAČ	POSTOTAK UČESTALOSTI
IZLAGANJE SUNCU	81%
EMOCIONALNI STRES	79%
VRUĆA VODA	75%
VJETAR	57%
ZAHTEJVNE VJEŽBE	56%
KONZUMACIJA ALKOHOLA	52%
VRUĆE KUPKE	51%
HLADNO VRIJEME	46%
LJUTA HRANA	45%
VLAŽNOST	44%

4.2. TERAPIJA OPĆENITO

Tablica 8. Fenotipni algoritam liječenja kožnih značajki rozaceje, temeljen na ROSacea Consensus panelu (Schaller i sur., 2017).

PROLAZNI ERITEM	TRAJNI ERITEM	PAPULE I PUSTULE			TELEANGI-EKTAZIJE	FIMA	
		BLAGE	UMJERENE	OZBILJNE		UPALNA	NEUPALNA
agonisti α -adreno-receptora (topikalno)	brimonidin (topikalno)	azelaična kiselina (topikalno)	azelaična kiselina (topikalno)	ivermektin (topikalno)	elektro-desikacija	doksiciklin (oralno)	fizičke intervencije (nefarmakol oške)
Beta blokatori (oralno)	IPL	ivermektin (topikalno)	ivermektin (topikalno)	doksiciklin (oralno)	IPL	izotretinoin (oralno)	
	PDL	metronidazol (topikalno)	metronidazol (topikalno)	izotretinoin (oralno)	laseri		
		doksiciklin (oralno)	doksiciklin (oralno)				
Opća njega kože (faktor zaštite od sunca 30+, ovlaživači, nježna sredstva za čišćenje, izbjegavanje okidača)							

Tablica 9. Sažetak terapije rozaceje prema Farshchian i Daveluy-u te Baldwinu i suradnicima, 2021.

LOKALNA TERAPIJA	
ERITEM	- brimonidin tartarat (α 2 agonist) 0,33% gel (dnevna aplikacija na lice) - oksimetazolin hidroklorid (α 1 agonist) 1% krema (dnevna aplikacija na lice)
UPALNE PAPULE I PUSTULE	- ivermektin 1% krema (dnevna aplikacija) - azelatna kiselina 15% gel, pjena ili 20% krema (aplikacija 1 do 2 puta dnevno) - metronidazol 0.75% i 1% gel ili krema (aplikacija 1 do 2 puta dnevno)
OČNI SIMPTOMI	- umjetne suze - gel fuzidične kiseline (aplikacija 1 do 2 puta dnevno na kapke) - metronidazol 0.75% gel (aplikacija 1 do 2 puta dnevno na kapke) - ciklosporin 0,05% kapi za oko (1 kap svakih 12 sati)
SISTEMSKA TERAPIJA	
ERITEM (CRVENILO)	- propranolol (20 do 40 mg 2 do 3 puta dnevno) - karvedilol (6,25 mg 2 do 3 puta dnevno) - klonidin (59 mcg 2 puta dnevno)
UPALNE PAPULE I PUSTULE	- subantimikrobne doze doksiciklina, modificirano oslobađanje (40 mg dnevno, 30 mg <i>immediate-release</i> i 10 mg s odgođenim oslobađanjem kapsula, 8 do 12 tjedana) - minociklin (50 do 100 mg 2 puta dnevno, 8 do 12 tjedana) - tetraciklin (250 do 500 mg 2 puta dnevno, 8 do 12 tjedana) - azitromicin (250 do 500 mg 3 puta tjedno, 4 do 8 tjedana) - izotretinoin (0,25 do 0,3 mg/kg dnevno, 12 do 16 tjedana)
UPALNA FIMA	- doksiciklin (100 mg 1 do 2 puta dnevno, 8 do 12 tjedana)

	- tetraciklin (250 do 500 mg 2 puta dnevno, 8 do 12 tjedana) - izotretinoin (0,25 do 0,3 mg/kg dnevno, 3 do 4 mjeseca)
OČNI SIMPTOMI	- subantimikrobne doze doksiciklina, modificirano otpuštanje (40 do 100 mg dnevno)
NEFARMAKOLOŠKE INTERVENCIJE	
ERITEM/TELEANGIEKTAZIJE	- terapija intenzivnim pulsirajućim svjetlom - NdYAG laser - PDL pulsirajući obojeni laser (585 do 595 nm)
FIMA (BEZ UPALE)	- CO2 laser 10600 nm - kirurško odstranjivanje tkiva - elektrokirurgija

Pregled oftalmologa se preporučuje pacijentima koji pokazuju bilo kakve očne simptome, posebno teške simptome i smetnje vida. Topičko liječenje se preporučuje trudnicama. Azitromicin, eritromicin i klaritromicin se smatraju sigurnima u primjeni kod trudnica sa srednje teškom upalnom rozacejom. Sistemska terapija se koristi kod akutizacija koje ne odgovaraju na topikalnu terapiju. Nastavak topičkog liječenja se preporučuje kako bi se održala remisija nakon kontrole akutizacije bolesti (Farshchian i Daveluy, 2020).

4.2.1. LOKALNA TERAPIJA

Liječenje rozaceje se može optimizirati u skladu s primarnim značajkama. Lokalne terapije preporučuju se primjenjivati najmanje šest tjedana kako bi se vidio učinak, a topikalne kortikosteroide treba izbjegavati (Rivero i Whitfeld, 2018).

U nedavnom sistemskom pregledu farmakoloških intervencija rozaceje temeljenih na fenotipskom pristupu, topikalni **brimonidin** (visoko uvjerljivi dokazi) i topikalni **oksimetazolin** (srednje uvjerljivi dokazi) su preporučeni za liječenje privremenog perzistentnog eritema. Topikalna **azelatna kiselina** (visoko uvjerljivi dokazi), topikalni **ivermektin** (visoko uvjerljivi dokazi), topikalni **metronidazol** (srednje uvjerljivi dokazi) i topikalni **minociklin** (srednje uvjerljivi dokazi) su preporučeni za liječenje papula/pustula (Zhang i sur., 2021).

Ostala sredstva koja su se također pokazala učinkovitima su **1% gel klindamicina sa i bez 5% benzoil peroksida, eritromicin, permetrin** (antiparazitik) i **lokalni retinoidi**. U težim slučajevima koriste se i različite kombinacije topikalnih i oralnih lijekova (Petrou, 2020).

4.2.1.1. METRONIDAZOL

Metronidazol je sintetski 5-nitroimidazol derivat iz skupine antibiotika i antiprotozoika. Nitro grupa u kemijskoj strukturi metronidazola se reducira djelovanjem nitroreduktaze pri čemu nastaje visoko toksični intermedijarni produkt, koji se zatim razlaže u slobodne radikale i oštećuje DNK patogena. Reakcija se uglavnom odvija samo u anaerobnim stanicama pa metronidazol ima relativno mali ili gotovo nikakav učinak na aerobne bakterije i ljudski organizam (Katzung i sur., 2012; Bedenić, 2009).

Smatra se da metronidazol kod rozaceje djeluje kao protuupalni lijek tako što mijenja kemotaksiju neutrofila i smanjuje količinu reaktivnih kisikovih specija ili djeluje paraziticidno na *Demodex folliculorum*. U više ispitivanja na bolesnicima s umjerenom do teškom eritematoteleangiektazijskom te papulopustularnom rozacejom, dokazano je da topikalna primjena metronidazola smanjuje eritem, upalne papule i pustule za 0,75%. Obično se dobro podnosi te se smatra sigurnim lijekom, a ponekad se mogu javiti manje lokalne nuspojave poput iritacije kože, suhoće, eritema, svrbeža, peckanja, bockanja ili pogoršanja rozaceje (Rivero i Whitfeld, 2018).

Istraživanja su pokazala da je topikalna primjena metronidazola barem jednako učinkovita kao oralna primjena doksiciklina, stoga bi prilikom propisivanja terapije trebalo uzeti u obzir koji način primjene lijeka pacijenti više preferiraju. Kod težih oblika bolesti koristi se kombinacija ta dva lijeka, a nastavak primjene topikalnog metronidazola nakon završetka terapije oralnim doksiciklinom može održati remisiju kod čak 80% pacijenata (McGregor i sur., 2018).

Preparati s metronidazolom dostupni su u obliku 0,75%-tnog gela i 1%-tne kreme te se primjenjuju jednom, odnosno dvaput dnevno (www.mediately.co; McGregor i sur., 2018). 0,75%-tni oblik je za razliku od 1%-tnog odobren samo za primjenu dvaput dnevno, ali pokazuje jednako kliničko poboljšanje prilikom primjene jednom dnevno u usporedbi s 1%-tnim oblikom. Zbog toga bi primjena topikalnog metronidazola jednom dnevno mogla pokazati jednako poboljšanje rozaceje, uz veću podnošljivost terapije i bolju adherenciju pacijenata (McGregor i sur., 2018).

Prosječno vrijeme trajanja terapije topikalnim metronidazolom je 3-4 mjeseca, a može se nastaviti još toliko ukoliko se liječenje pokaže učinkovitim. U odsutnosti napretka, terapiju

treba prekinuti. Primjena kod trudnica je dozvoljena samo ako je nužna, a dojiljama se ne preporučuje (www.mediatelly.co).

4.2.1.2. AZELATNA KISELINA

Azelatna kiselina za lokalnu primjenu je pripravak koji se može dobiti bez recepta, a djeluje protuupalno, antikeratinizirajuće i antibakterijski (Rivero i Whitfeld, 2018).

Riječ je o zasićenoj, dikarbonskoj kiselini za koju se pretpostavlja da su antimikrobno djelovanje i direktan utjecaj na folikularnu hiperkeratozu osnova njene terapijske učinkovitosti u liječenju kožnih manifestacija. Klinički je uočena značajna redukcija frakcije slobodnih masnih kiselina u lipidima na površini kože. Azelatna kiselina inhibira proliferaciju keratinocita *in vitro* i *in vivo* te normalizira poremećenu epidermalnu diferencijaciju u koži (www.mediatelly.co).

Pokazalo se da azelatna kiselina modulira upalni odgovor u normalnim ljudskim keratinocitima na nekoliko različitih načina: inhibicijom aktivacije NF- κ B (engl. *nuclear factor- κ B*), inhibicijom produkcije proupalnih citokina, inhibicijom otpuštanja reaktivnih kisikovih spojeva iz neutrofila te aktivacijom PPAR γ (engl. *peroxisome proliferator activated receptor γ*). Dokazano je i da direktno inhibira ekspresiju katelicidina i kalikreina 5 (KLK 5) koji su okarakterizirani kao središnje proupalne molekule u patogenezi rozaceje (www.medicines.org.uk).

Dostupni su 15%-tni gel i 20%-tna krema azelatne kiseline koji se mogu nanositi jednom ili dva puta dnevno za liječenje eritematoteleangiektazijske te papulopustularne rozaceje. Neželjeni učinci mogu uključivati iritaciju kože, svrbež, peckanje i bol na mjestu primjene te rjeđe suhoću i edem, ali azelatna kiselina se uglavnom dobro podnosi i može se koristiti dulje vrijeme (Rivero i Whitfeld, 2018).

U jednoj je studiji 15%-tni gel azelatne kiseline pokazao bolji učinak u smanjenju broja papula i pustula te eritema i IGS rezultata od 0,75%-tnog gela metronidazola. S druge strane, usporedna studija 20%-tne kreme azelatne kiseline i 1%-tne kreme metronidazola nije pokazala značajnije razlike u učinkovitosti. To se pripisuje boljoj topljivosti i penetraciji gela u usporedbi s kremom. Međutim, smatra se da nema značajne razlike između 15%-tnog gela azelatne kiseline i 1%-tne kreme metronidazola u smislu učinkovitosti i podnošljivosti terapije (McGregor i sur., 2018).

Značajno poboljšanje stanja kože postaje vidljivo nakon 4 tjedna primjene 15%-tnog gela, a ukoliko ne dođe do poboljšanja nakon 2 mjeseca ili dođe do pogoršanja rozaceje, primjenu treba prekinuti i razmotriti druge terapijske mogućnosti (www.medicines.org.uk).

4.2.1.3. BRIMONIDIN

Brimonidin je lokalni agonist α_2 -adrenergičnih receptora koji može smanjiti eritem izravnom kožnom vazokonstrikcijom. Topikalni 0,33% gel brimonidina indiciran je za liječenje perzistentnog eritema lica kod pacijenata koji boluju od rozaceje (Rivero i Whitfeld, 2018). Dugoročne studije pokazale su da su neželjeni učinci primjene brimonidina blagi ili umjereni te uključuju nalete crvenila, osjećaj žarenja ili pogoršanje eritema te svrbež na mjestu primjene (Cline i sur., 2018). Nakon tretmana se, iako rijetko, može pojaviti povratni eritem, pa pacijente treba savjetovati o potencijalnim nuspojavama i mogućoj optimizaciji terapije u svrhu minimaliziranja neželjenih učinaka (Rivero i Whitfeld, 2018; Cline i sur., 2018).

Brimonidin je 1000 puta selektivniji za α_2 -adrenergične receptore nego za α_1 te uzrokuje direktnu vazokonstrikciju malih vena i arterija što dovodi do konstrikcije izrazito proširenih krvnih žila lica kod pacijenata s perzistentnim eritemom (Cline i sur., 2018).

Za razliku od **oksimetazolina**, koji je selektivni agonist α_1 -adrenergičnih receptora i parcijalni agonist α_2 , brimonidin ima specifičnije i jače djelovanje na subkutane žile i ne djeluje na 5-hidroksitriptamin 2B receptor koji se povezuje s povećanim rizikom od bolesti srčanih zalistaka (Cline i sur., 2018).

U fazi 2a kliničkog ispitivanja odgovora na dozu primijenjenog lijeka, 0,5%-tni gel brimonidina je pokazao najveće smanjenje eritema na duže od 12 sati i značajno poboljšanje u CEA (engl. *clinician's erythema assessment* – klinička procjena eritema) i PSA (engl. *patient's self-assessment* – samoprocjena pacijenta) rezultatima u odnosu na 0,18%-tni gel i placebo. Smanjenje eritema uočilo se već nakon 30 minuta, dok je maksimalni učinak trajao 4 do 6 sati nakon samo jedne primjene. Bitna značajka je što se eritem nije vratio u početno stanje do 12 sati nakon primjene (Cline i sur., 2018).

Topikalni gela s 0,33% brimonidina primjenjuje se jednom dnevno nanošenjem na lice, a liječenje se tijekom prvih tjedan dana započinje s manjom dozom koja se postepeno može povećavati do maksimalno 1 g gela dnevno.

Primjena brimonidina je kontraindicirana kod djece mlađe od 2 godine kao i s istovremenom primjenom lijekova inhibitora monoaminoooksidaze, tricikličkih i tetracikličkih antidepresiva te se ne preporučuje kod trudnica i dojilja (www.ema.europa.eu).

4.2.1.4. IVERMEKTIN

Ivermektin je polusintetski makrociklički lakton koji se koristi kao sredstvo protiv parazita. Riječ je o smjesi avermektina B1a (najmanje 90%) i B1b (manje od 10%) i potječe iz bakterije tla, *Streptomyces avermitilis*. Ivermektin se selektivno i s velikim afinitetom veže na kloridne ionske kanale regulirane glutamatom u mišićima beskičmenjaka i živčanim stanicama mikrofilarije. Ovo vezanje uzrokuje povećanje propusnosti stanične membrane za kloridne ione i rezultira hiperpolarizacijom stanice, što dovodi do paralize i smrti parazita. Vjeruje se da ivermektin djeluje i kao agonist neurotransmitera gama-aminomaslačne kiseline (GABA), čime se ometa neurosinaptički prijenos središnjeg živčanog sustava (CNS-a) posredovan GABA-om. Ivermektin također može poremetiti normalan intrauterini razvoj *O. volvulus microfilariae* i može spriječiti njihovo oslobađanje iz maternica trudnih ženskih crva (go.drugbank.com).

Smatra se da je za protuupalni učinak ivermektina odgovorna inhibicija lipopolisaharidima inducirane proizvodnje proupalnih citokina kao što su interleukin-1b (IL-1b) i faktor nekroze tumora- α (engl. *tumor necrosis factor- α* – TNF- α) i da je uspješnost primjene topikalnog ivermektina na upalne papule i pustule uzrokovana uništenjem *Demodex* grinja (*D. folliculorum* i *D. brevis*) za koje se vjeruje da su jedan od aktivatora lokalnog imunskog odgovora kod osoba oboljelih od rozaceje (McGregor i sur., 2018; Rivero i Whitfeld, 2018; www.medicines.org.uk).

Studija koja je uspoređivala primjenu 1%-tne kreme ivermektina jednom dnevno s primjenom 0,75%-tnog gela metronidazola dvaput dnevno uočila je veće smanjenje broja upalnih papula i pustula i poboljšanje IGA rezultata kod terapije ivermektinom. Pacijenti su prijavili bolje kliničke te psihičke ishode kao i bolju kvalitetu života nakon primjene ivermektina u usporedbi s primjenom metronidazola (Zhang i sur., 2021; McGregor i sur., 2018)

U ažuriranom liječenju rozaceje, objavljenom u lipnju 2019. u časopisu *Journal of Clinical and Aesthetic Dermatology*, istraživači su izvijestili o metaanalizi 19 kliničkih ispitivanja koja pokazuju kako se ivermektin 1% krema jednom dnevno čini učinkovitijom te podnošljivom i sigurnijom od ostalih dostupnih topikalnih sredstava koja se koriste za liječenje papulopustularne rozaceje (Hilton, 2019).

Česta nuspojava primjene 1%-tne kreme ivermektina je peckanje kože, dok su manje česte suhoća, svrbež i iritacija kože. Primjenjuje se jednom dnevno do četiri mjeseca, a režim doziranja se može ponoviti ako je potrebno (Rivero i Whitfeld, 2018).

Ukoliko nakon 3 mjeseca primjene nema očitog poboljšanja, sugerira se prekid terapije. Primjena ivermektina se ne preporučuje dojiljama i trudnicama (www.medicines.org.uk).

4.2.1.5. MINOCIKLIN

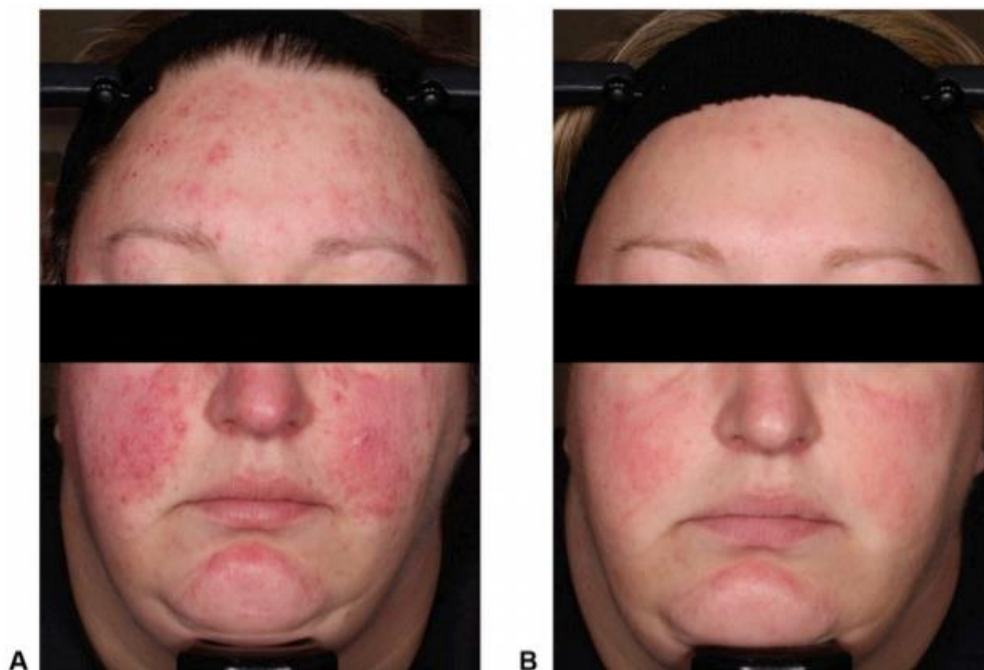
Minociklin je pripadnik druge generacije tetraciklinskih antibiotika, točnije polusintetski derivat tetraciklina s bakteriostatskim i protuupalnim učinkom. Lipofilniji je nego ostali tetraciklini. Protuupalni učinci minociklina uključuju inhibiciju metaloproteinaza, bakterijskih produkata koji izazivaju upalu te fosfolipaze A2. Nadalje, smanjuje stvaranje dušikovog oksida (NO) koji djeluje kao vazodilatator te inhibira inducibilnu sintazu dušikova oksida (iNOS). Također suzbija migraciju te kemotaksiju neutrofila, stvaranje granuloma i proupalno oslobađanje citokina (kao što su TNF α , IL-1 β i IL-6). Minociklin ima i antioksidativni učinak jer smanjuje proizvodnju slobodnih radikala i moćan je čistač reaktivnih kisikovih specija. Zbog svega navedenog, naširoko se počela razmatrati kako oralna, tako i topikalna primjena minociklina (van Zuuren i sur., 2021).

4.2.1.5.1. MINOCIKLIN PJENA

Američka agencija za hranu i lijekove (FDA) odobrila je, u svibnju 2020. godine, topikalnu primjenu minociklin 1,5% pjene (FMX103). Pjena je dostupna od listopada 2020. u Sjedinjenim Američkim Državama. Faza II, randomizirane, dvostruko slijepo studije raspona doze procjenjivala je sigurnost, podnošljivost i učinkovitost minociklin pjene (FMX103) za umjerene do teške oblike papulopustularne rozaceje. Studija je ispitivala učinak 1,5% i 3% minociklin pjene i placebo na 232 ispitanika, a trajala je preko 12 tjedana. Prosječno smanjenje ukupnog broja lezija od početnog do 12. tjedna, kao i dvostupanjsko poboljšanje IGA rezultata, bilo je najznačajnije u skupini 1,5% minociklina, zatim u skupini 3%

minociklina i najslabije u placebo skupini. Smanjenja s obje koncentracije minociklin pjene bila su znatno veća nego za placebo. Obje koncentracije minociklina su bile sigurne i dobro podnošljive.

Potom su provedene dvije identične (faza III), randomizirane, dvostruko slijepe studije kontrolirane placebom 1,5% minociklin pjene FMX103 (n = 751 i 771). Primarne krajnje točke učinkovitosti u 12. tjednu pokazale su apsolutnu promjenu u odnosu na početnu vrijednost u broju upalnih lezija i udjelu ispitanika s uspjehom liječenja definiranim kao IGA rezultat 0 (potpuno) ili 1 (gotovo potpuno) s najmanje dvostupanjskim smanjenjem (Slika 7). U studiji I, smanjenje broja upalnih lezija u 1,5% FMX103 skupini bilo je značajnije nego u placebo skupini, sa sličnim rezultatima i u studiji II. U studiji I, 52,1% sudionika postiglo je uspjeh u liječenju s FMX103 1,5% pjenom u usporedbi s 43,0% liječenih placebom i u studiji II, ti postotci su iznosili 49,1% naspram 39,0%. Nije bilo ozbiljnih nuspojava povezanih s liječenjem. Većina nuspojava je bila blaga do umjerena, s infekcijom gornjih dišnih putova kao najčešćom nuspojavom sveukupno, a svrbež je bila najčešća kožna nuspojava (Gold i sur., 2020). Potrebne su *head-to-head* studije kako bi se utvrdila relativna učinkovitost lokalnog minociklina u usporedbi s lokalnim ivermektinom, azelatnom kiselinom i metronidazolom (Jones i Stuart, 2021; van Zuuren, 2021; Zhang i sur., 2021).



Slika 7. Fotografije pacijentice koja je sudjelovala u istraživanju na početku liječenja (A) i nakon 12 tjedana primjene FMX103 1,5 % pjene (Gold i sur., 2020).

4.2.1.5.2. MINOCIKLIN GEL

Primjena minociklin gela i dalje se istražuje. Faza IIb randomizirane, dvostruko slijepo placebo kontrolirane studije procjenjivala je učinkovitost i sigurnost primjene 1% i 3% gela minociklina na 270 sudionika tijekom 12 tjedana. Primarna krajnja točka učinkovitosti bila je apsolutna promjena u odnosu na početnu vrijednost u broju upalnih lezija u 12. tjednu. Sekundarne krajnje točke uključivale su razmjere postizanja IGA (engl. *Investigators Global Assessment*) uspjeha u upalnim lezijama (postizanje "potpunog" ili "gotovo potpunog" uspjeha i smanjenje rezultata za dva boda). Također su bile uključene IGA procjene ozbiljnosti lezija i eritema te su pri svakom posjetu pacijenta prikupljeni podaci o sigurnosti i podnošljivosti gela. Nakon 12 tjedana smanjenje broja lezija bilo je najveće u skupini s 1% gelom minociklina; zatim u skupini s 3% gelom minociklina i najmanje kod placeba. Konačni rezultat u usporedbi s placebo bio je značajan, a apsolutne razlike u smanjenju broja lezija iznosile su četiri do pet lezija u skupinama s minociklin gelom. IGA uspjeh je postignut kod 39% sudionika u skupini minociklin 1% gela, 46% u skupini koja je primjenjivala minociklin 3% gel i 31% u skupini placeba. Samo je razlika između minociklin 3% gela i placeba bila statistički značajna. Broj nuspojava povezanih s liječenjem bio je nizak: 3% u skupini minociklin 1% gela, 5% u skupini minociklin 3% gela i 1% u skupini placeba. Autori predlažu daljnju procjenu minociklin gela, koja bi predočila usporedive rezultate s minociklin pjenom (van Zuuren, 2021; Zhang i sur., 2021).

4.2.1.6. KREMA BENZOIL PEROKSIDA UKLOPLJENOG U MIKROČESTICE SILICIJEVOG DIOKSIDA

Benzoil peroksid se široko koristi u liječenju akni s obzirom na njegova antibakterijska svojstva i sposobnost sprječavanja mrtvih stanica kože da zatvore folikule. Primjena kod rozaceje nije istraživana zbog zabrinutosti od iritacije kože. Međutim, uklapanje benzoil peroksida u mikročestice silicijevog dioksida moglo bi ublažiti iritaciju, a provedene su studije kako bi se procijenio njegov učinak na rozaceju.

Faza II randomizirane, dvostruko slijepo placebo kontrolirane studije raspona doza na 90 ispitanika koji boluju od rozaceje tijekom 12 tjedana pokazala je da je 5% krema **benzoil peroksida uklopljenog u mikročestice silicijevog dioksida** premašila 1% kremu benzoil peroksida u postizanju uspjeha u liječenju (dvostupanjsko poboljšanje IGA u usporedbi s početnom vrijednošću).

Potom su provedena dva identična randomizirana, dvostruko slijepa ispitivanja faze III benzoil peroksida uklopljenog u mikročestice (E BPO 5% krema) u liječenju umjerene ili

teške papulopustularne rozaceje. Ispitanici su randomizirani u dvije skupine, jednu koja je primjenjivala aktivnu tvar i drugu koja je koristila placebo, jednom dnevno tijekom 12 tjedana. Primarne krajnje točke učinkovitosti bile su razmjerno postizanje IGA uspjeha 0/1 i apsolutna promjena u broju upalnih lezija. U oba ispitivanja, skupine ispitanika koje su koristile E-BPO 5% kremu postigle su veći udio IGA 0/1 uspjeha u usporedbi s placebo skupinama. Apsolutno srednje smanjenje broja lezija u odnosu na početno stanje bilo je puno značajnije u skupini koja je primjenjivala E-BPO 5% kremu. Najčešće prijavljivane nuspojave bile su blage do umjerene težine, točnije eritem i bol na mjestu primjene. Lokalna podnošljivost (suhoća, ljuštenje, svrbež, toplina/peckanje) E-BPO 5% kreme slična je kao i kod placeba. Tijekom 52-tjedna provedena su dva otvorena ispitivanja faze II na 547 ispitanika kako bi se procijenila dugoročna sigurnost i učinkovitost E-BPO 5% kreme uslijed dnevne primjene. Po postizanju IGA rezultata 0/1, primjena liječenja je zaustavljena, ali je ponovno nastavljena uslijed gubitka globalnog uspjeha. IGA rezultat 0/1 postignut je kod 67,2% sudionika. Za one koji su na početku ovog ispitivanja imali IGA rezultat 0/1, prosječno vrijeme za ponovni početak liječenja bilo je 125 dana. Suprotno tome, oni koji su imali IGA uspjeh od 1 („gotovo potpuno“) imali su prosječno vrijeme za ponovni tretman, odnosno početak liječenja, od 93 dana. Iako je 10 ispitanika doživjelo ozbiljne nuspojave, nijedna nije smatrana povezanom s liječenjem tijekom ispitivanja. FDA je prihvatila na pregled novu primjenu 5% kreme benzoil peroksida uklopljenog u mikročestice silicijeva dioksida za liječenje rozaceje u rujnu 2020. godine (van Zuuren, 2021).

4.2.1.7. OSTALI LIJEKOVI ZA LOKALNU PRIMJENU

Oksimetazolin je strukturni derivat ksilometazolina koji je visoko selektivan agonist $\alpha 1$ -adrenergičnih receptora te djelomično selektivan $\alpha 2$ -agonist (Petrou, 2020; Cline i sur., 2018). Zbog reverzibilnog vazokonstriktorskog učinka oksimetazolina, provedena su ispitivanja njegove djelotvornosti u liječenju eritema kod oboljelih od rozaceje. Američka agencija za hranu i lijekove (engl. *Food and Drug Administration*, FDA) je 2017., na temelju provedenih studija u kojima se uspoređivao učinak 1% kreme oksimetazolina s placebo, odobrila primjenu **oksimetazolin hidroklorid** 1% kreme, jednom dnevno, za liječenje trajnog eritema lica uzrokovanog rozacejom. Krema je kvalificirana kao sigurna, dobro podnošljiva i vrlo učinkovita. Međutim, iako je nova, ne smatra se trajnim rješenjem, jer se crvenilo obično vrati ako se prestane s korištenjem (del Rosso i Tangchetti, 2021; Lester, 2020).

Ciklosporin je inhibitor kalcineurina, koji se koristi kao imunosupresivni lijek (www.halmed.hr). Studija koja je provedena na pacijentima oboljelima od okularne rozaceje uspoređivala je primjenu oftalmičke emulzije ciklosporina i umjetnih suza te su rezultati pokazali veću produkciju suza i poboljšanje kvalitete života kod bolesnika koji su primjenjivali ciklosporin (van Zuuren, 2017). Sukladno tome, FDA je odobrila uporabu kapi za oči s 0,05% ciklosporina, dva puta dnevno, kod keratokonjunktivitisa koji je blaga do umjereno-teška značajka okularne rozaceje. Kao vrlo česta nuspojava oftalmičke primjene ciklosporina navodi se peckanje oka (van Zuuren, 2017).

Topikalni **dapson** je sulfonski antibakterijski lijek s protuupalnim djelovanjem. Nedavno je odobren za akne u Australiji, a u Sjedinjenim Američkim Državama je odobren za rozaceju. Dapson 7,5% gel primjenjuje se jednom dnevno do 12 tjedana. Treba ga izbjegavati kod osoba s poznatim nedostatkom glukoza-6-fosfat dehidrogenaze (Rivero i Whitfeld, 2018).

B244 je lokalni sprej bakterijskog soja *Nitrosomonas eutropha* (*N. eutropha*) D23. Ova bakterija pretvara amonijak i ureu iz znoja u nitrit koji ima antibakterijska svojstva i u dušikov oksid koji regulira upalu i uzrokuje vazodilataciju. B244 u topikalnom spreju za liječenje eritema i teleangiektazija kod rozaceje procjenjivan je tijekom 8 tjedana, u randomiziranom placebo-kontroliranom ispitivanju faze II. Studija je završena 2019. godine, ali nisu objavljeni rezultati (van Zuuren, 2021).

Učinkovitost i sigurnost **omiganan pentahidroklorida**, sintetskog, antimikrobnog peptida, u obliku topikalnog gela procjenjivana je u četiri studije na bolesnicima s rozacejom koji su razvili upalne lezije. Posljednja studija završena je u travnju 2018., međutim, nisu objavljeni rezultati (van Zuuren, 2021).

Topikalni **DMT210 5% gel** razvijen je za regulaciju kožnih proupalnih citokina odgovornih za upale i crvenilo u rozaceji. DMT210 blokira spregnutu receptorsku signalizaciju TLR-2 i G-proteina, što može inhibirati ekspresiju IL-6 i TNF- α . Učinkovitost, sigurnost i podnošljivost doziranja DMT210 5% gela dva puta dnevno procjenjivana je u 12-otjednoj, multicentričnoj, dvostruko slijepoj, placebo-kontroliranoj studiji, faze II na 104 pacijenta s umjerenom do teškom rozacejom. Studija je završena u travnju 2018., ali rezultati nisu objavljeni. Također je u planu razviti i oftalmološku formulaciju za liječenje okularne rozaceje (van Zuuren, 2021).

Topikalna i sistemska primjena **traneksamične kiseline** je konvencionalna metoda liječenja melazme. Nedavna istraživanja su podržala upotrebu traneksamične kiseline i u liječenju rozaceje. Traneksamična kiselina može smanjiti simptome rozaceje regulacijom imunskog odgovora i angiogenezom. U 2013., Kim i suradnici su liječili 6 Korejki s dijagnosticiranom papulopustularnom rozacejom ili rozacejom s iritirajućim kontaktnim dermatitisom natapanjem u otopinu traneksamične kiseline. U svim slučajevima uočeno je značajno smanjenje površine kože zahvaćene eritemom. Dodatno, zapaženo je smanjenje u stupnjevima svrbeži, crvenila i peckanja (ispitano koristeći *visual analog scale*; temelji se na razini boli koju osjeća pacijent) te nisu uočene nikakve značajne nuspojave. Topikalna primjena traneksamične kiseline je korištena i za liječenje eritematoteleangiektazijske rozaceje u druge dvije studije (s 29 pacijenata i 1 pacijentom), a rezultati obje studije impliciraju na obećavajuće terapijske učinke s dobrim sigurnosnim profilom (Zhang i sur., 2021).

Utjecaj topičkog **benzil benzoata** (plus **krotamiton**; antiparazitik) na gustoću *Demodexa* (broj grinja na 1 cm² kože) i kliničke simptome papulopustularne rozaceje i demodikozе je procijenjen u retrospektivnom istraživanju na 394 pacijenta (117 s rozacejom i 277 s demodikozom), sa sličnim rezultatima u obje kohorte pacijenata. Liječenje je bilo učinkovito kod 46% pacijenata te je izliječeno 20% pacijenata, a više doze su bile učinkovitije nego niže. U dodatnoj studiji koja je uključivala 344 pacijenta, *Demodex* gustoća se također normalizirala upotrebom topičkog benzil benzoata (s krotamitom), simptomi su nestali kod više od 80% pacijenata koji su surađivali, a terapija je kod nesuradljivih pacijenata bila manje uspješna i sporija. Više doze su se povezivale s boljom suradljivošću te bržim postizanjem rezultata, što je sugeriralo na to da viša doza benzil benzoata (s krotamitom) može biti korisna kod pacijenata s rozacejom i demodikozom (Zhang i sur., 2021).

Topikalni **retinoidi** obnavljaju kožu oštećenu djelovanjem sunčevog UV zračenja tako što potiču remodeliranje veznog tkiva i suprimiraju ekspresiju TLR2, a to se smatra osnovom njihove djelotvornosti u terapiji rozaceje. Randomizirana, dvostruko slijepa studija, na 22 pacijenta s teškom rozacejom, uspoređivala je lokalnu primjenu **tretinoina**, oralnu primjenu **izotretinoina** u niskoj dozi i kombinaciju obje terapije tijekom 16 tjedana. Sve tri skupine ispitanika pokazale su smanjenje eritema i broja upalnih lezija te nije uočena razlika među skupinama nakon 16 tjedana primjene (Cline i sur., 2018).

4.2.2. SISTEMSKA TERAPIJA

Sistemska liječenje ili kombinacijsku terapiju, preporuka je koristiti u slučajevima srednje do teške papulopustularne rozaceje (Zhang i sur., 2021).

4.2.2.1. ORALNA TERAPIJA

4.2.2.1.1. ANTIBIOTICI

Oralni antibiotici koji se koriste u liječenju papulopustularne rozaceje uključuju **minociklin**, **doksiciklin**, **eritromicin**, **klaritromicin** i **klindamicin**. Njihova učinkovitost u sub-antimikrobnim dozama uglavnom je posljedica njihovih protuupalnih svojstava, a ne izravnog antimikrobnog mehanizma. Iako bakterije mogu pridonijeti ovom obliku rozaceje, dokaza za to nema dovoljno (Rivero i Whitfeld, 2018).

Ozbiljniji očni simptomi mogu se liječiti **oralnim azitromicinom**, protuupalnom dozom **doksiciklina**, kao i drugim **tetraciklinima** (Petrou, 2020).

Cilj oralne terapije je poboljšati rozaceju do točke u kojoj se kontrola postiže lokalnim terapijama. Trajanje liječenja varira od četiri tjedna za suzbijanje simptoma do nekoliko mjeseci za dugotrajnu supresiju bolesti. S nižim dozama, štetni učinci poput glavobolje, fotosenzibilnosti, proljeva i kandidijaze sluznice relativno su rijetki. Antibiotike treba uzimati s hranom (Rivero i Whitfeld, 2018).

4.2.2.1.1.1. TETRACIKLINI

Tetraciklini su bakteriostatski antibiotici širokog spektra djelovanja koji inhibiraju sintezu proteina vežući se za 30S bakterijski ribosom, čime se sprječava vezanje aminoacil tRNA na akceptorsko mjesto na kompleksu mRNA i ribosoma. Također mogu uzrokovati promjene u propusnosti citoplazmatske membrane bakterija što dovodi do izlaska nukleotida i drugih otopljenih tvari iz stanice. Načini na koji tetraciklini ulaze u mikroorganizme su pasivna difuzija i aktivni transport (Scholar, 2007).

Američka Agencija za hranu i lijekove (FDA – engl. *Food and Drug Administration*) je odobrila korištenje kapsula oralnog doksiciklina modificiranog otpuštanja za liječenje upalnih papula/pustula u rozaceji. Doksiciklin modificiranog otpuštanja od 40 mg (srednje do visoko uvjerljivi dokazi) i minociklin (srednje do visoko uvjerljivi dokazi) su preporučeni kao terapija za smanjenje papula/pustula u ažuriranom sistemskom pregledu farmakoloških

intervencija za rozaceju (Zhang i sur., 2021).

Primjena tetraciklina je kontraindicirana u 2. i 3. trimestru trudnoće, zatim kod pacijenata koji su bili podvrgnuti kirurškom zahvatu dvanaesnika, kod osoba koje pate od akloridije kao i s istovremenom primjenom oralnih retinoida. Kod žena koje doje, preporučuje se kratkotrajna primjena (www.medicines.org.uk).

4.2.2.1.1.1. DOKSICIKLIN

Patofiziologija upalnih lezija rozaceje, djelomično je manifestacija procesa posredovanog neutrofilima. Pokazalo se da **doksiciklin**, koji spada u prvu generaciju tetraciklina, inhibira aktivnost neutrofila i nekoliko proupalnih reakcija, uključujući one povezane s endogenim dušikovim oksidom, interleukinom i fosfolipazom A2 (www.medicines.org.uk). Neke studije su pokazale da doksiciklin reducira aktivnost KLK5 (engl. *kallikrein-related peptidase 5*) serinske proteaze tako što indirektno inhibira metaloproteinaze matriksa koje su odgovorne za aktivaciju KLK5, a posljedično i katelicidina (Cline i sur., 2018).

Oralne tablete doksiciklina s produljenim oslobađanjem od 40 mg, obično se propisuju u Sjedinjenim Američkim Državama za liječenje papulopustularne rozaceje, a primjenjuju se jednom dnevno, kao sub-antimikrobna doza koja zadržava protuupalni učinak. Rizik rezistencije kod ove doze manji je nego kod većih doza (Zhang i sur., 2021; McGregor i sur., 2018). U Australiji se propisuje doksiciklin od 50 mg jednom dnevno (raspon 25-100 mg) (Zhang i sur., 2021). Fotosenzibilnost je glavna nuspojava, pa će za vrijeme primjene možda biti potrebno izbjegavanje sunca ili obavezno korištenje kreme za sunčanje, posebno tijekom ljetnih mjeseci (Zhang i sur., 2021).

Lijek se primjenjuje ujutro, natašte, u uspravnom položaju uz dovoljnu količinu vode kako bi se spriječio refluks i erozija jednjaka. Liječenje u prosjeku traje 8 do 12 tjedana, ali ako nakon 6 tjedana nije identificirano poboljšanje, trebalo bi razmotriti ukidanje lijeka (www.medicines.org.uk).

4.2.2.1.1.1.2. MINOCIKLIN

Oralni **minociklin** koristi se "*izvan etikete*" u liječenju rozaceje, ali dokazi za njegovu primjenu su još uvijek ograničeni (van Zuuren i sur., 2021).

Minociklin je vjerojatno učinkovitiji agens od doksiciklina, no mali rizik od rijetkih, ali ozbiljnih nuspojava poput hiperpigmentacije, poremećaja jetre i sindroma sličnog lupusu ograničava njegovu dugotrajnu sistemsku uporabu (van Zuuren i sur., 2021; Rivero i Whitfeld, 2018).

4.2.2.1.1.1.2.1. NISKODOZIRNI ORALNI MINOCIKLIN: DFD-29 KAPSULE S PRODULJENIM OSLOBAĐANJEM

Faza II višecentrične, randomizirane, dvostruko slijepe, kontrolirane studije procjenjivala je učinkovitost DFD-29 kapsula s produljenim oslobađanjem na 205 bolesnika s papulopustularnom rozacejom. Pacijenti su randomizirani u četiri skupine: DFD-29 od 40 mg, DFD-29 od 20 mg, doksiciklin od 40 mg i placebo kapsule, primijenjene jednom dnevno tijekom 16 tjedana. Uspjeh liječenja definiran je kao IGA 0 ili 1 s najmanje dvostupanjskim smanjenjem od početne vrijednosti. Nakon 16 tjedana, uspjeh liječenja bio je najveći kod DFD-29 od 40 mg (66%), zatim doksiciklina od 40 mg (33,3%), DFD29 od 20 mg (31,9%) i placebo (11,5%). Nadalje, DFD29 od 40 mg rezultirao je najvećim ukupnim smanjenjem broja upalnih lezija, a nakon njega po uspješnosti slijede DFD-29 od 20 mg, zatim doksiciklin od 40 mg i placebo. Kvaliteta života, mjerena *RosaQolom*, najviše se poboljšala u skupini koja je uzimala DFD-29 od 40 mg. Česte nuspojave u svim liječenim skupinama bile su nazofaringitis i proljev. Glavobolja je najviše prijavljivana u skupini s DFD-29 od 40 mg u usporedbi s ostalim skupinama. Za potvrđivanje ovih obećavajućih rezultata bit će potrebna daljnja procjena (van Zuuren i sur., 2021).

4.2.2.1.1.2. MAKROLIDNI ANTIBIOTICI

Eritromicin, azitromicin i klaritromicin spadaju u skupinu makrolidnih antibiotika i obično se koriste u pacijenata s rozacejom koji imaju intoleranciju ili rezistenciju na tetracikline ili kada su tetraciklini kontraindicirani (primjerice u trudnoći). Tako se lokalni ili oralni eritromicin ponekad koristi kod trudnica s papulopustularnom rozacejom (Rivero i Whitfeld, 2018).

Azitromicin se uglavnom primjenjuje u dozi od 250 do 500 mg dva ili triput tjedno, a eritromicin u dozi od 250 ili 500 mg jednom ili dvaput dnevno (van Zuuren, 2017).

4.2.2.1.1.3. PRAĆENJE PACIJENATA KOJI UZIMAJU ANTIBIOTSKU TERAPIJU

Ako postoji značajno kliničko poboljšanje u prvih šest tjedana, pacijent će možda morati ostati na terapiji najmanje šest mjeseci. Pacijentima koji šest mjeseci primaju oralne antibiotike sa stabilnom ili poboljšanom rozacejom treba smanjiti dozu do podnošljive. Ako je odgovor neadekvatan, terapija se provodi još šest tjedana i treba procijeniti suradljivost pacijenta. U ovoj je fazi također poželjno razmotriti diferencijalnu dijagnozu. Ako dijagnoza rozaceje ostane, mogu se uvesti alternativni režimi oralnog uzimanja antibiotika ili napraviti zamjena lokalne terapije. Ako ni ovo nije uspješno, treba razmisliti o oralnoj terapiji izotretinoinom ili laserskim/svjetlosnim terapijama (Rivero i Whitfeld, 2018).

4.2.2.1.2. IZOTRETINOIN

Izotretinoin (srednje do visoko uvjerljivi dokazi) je preporučan kao terapija za smanjenje papula/pustula u ažuriranom sistemskom pregledu farmakoloških intervencija za rozaceju (Zhang i sur., 2021).

Riječ je o sintetskom retinoidu čija je primarna indikacija liječenje teškog oblika akni. Zbog svog antioksidativnog, protuupalnog, antifibrotičkog i antiangiogenog djelovanja pokazuje učinkovitost i u liječenju papulopustularne te fimatозne rozaceje gdje reducira broj i veličinu žlijezda lojnica te može odgoditi ili spriječiti razvoj rinofime (Petrou, 2020; Cline i sur., 2018; van Zuuren i sur., 2015). Smatra se da je učinak izotretinoina sekundaran u odnosu na regulaciju lokalnog kožnog imuniteta, iako se ne može isključiti promjena u lipidnom okruženju kože (Rivero i Whitfeld, 2018).

Oralni izotretinoin je obično rezerviran za pacijente koji boluju od teškog oblika papulopustularne rozaceje, a ne podnose ili ne reagiraju na oralne antibiotike (Rivero i Whitfeld, 2018). Primjenjuje se u niskim dozama, od 0,25 do 0,30 mg/kg tjelesne mase, uz hranu, kroz 12 do 16 tjedana. Pustule relativno brzo reagiraju na terapiju, ali su isto tako uočeni i smanjenje eritema te redukcija teleangiektazija (Cline i sur., 2018; van Zuuren., 2017).

Njegova primjena je kontraindicirana kod dojilja, trudnica te žena u reproduktivnoj dobi, kod bolesnika s oštećenjem jetre, hipervitaminozom A, povišenom razinom masnoća te s istodobnom uporabom tetraciklina. Ima brojne nuspojave od kojih su najčešće: nazofaringitis,

suhoća sluznice nosa, krvarenje iz nosa, glavobolja, neutropenija, povišene vrijednosti kolesterola i glukoze u krvi, proteinurija i hematurija (www.mediatelly.co).

Niske doze izotretinoina od 10 mg dnevno mogu biti učinkovite u liječenju refraktorne rozaceje i imati manje neželjenih učinaka (Rivero i Whitfeld, 2018).

Teratogenost i štetni učinci izotretinoina zahtijevaju rutinsko kliničko i laboratorijsko praćenje radi sigurnosti. Stoga se preporučuje upućivanje pacijenata dermatologu (Rivero i Whitfeld, 2018).

4.2.2.1.3. BETA-BLOKATORI

Oralni **beta-blokatori** (antagonisti β -adrenergičnih receptora) bi mogli biti učinkoviti u liječenju perzistentnog eritema i naleta crvenila kod pacijenata koji boluju od rozaceje jer imaju antagonistički učinak na simpatički živčani sustav te cirkulirajuće kateholamine i β -adrenoreceptore što rezultira vazokonstrikcijom kutanih arterija (Cline i sur., 2018).

U sistemskom pregledu koji uključuje 9 studija, Logger i suradnici su zaključili da oralni neselektivni beta-blokatori, pogotovo **karvedilol** (6,25 mg, 2-3 puta dnevno) i **propranolol** (u dozi 20 do 40 mg, 2-3 puta dnevno) mogu biti učinkovita opcija liječenja crvenila lica uzrokovanog rozacejom. U monocentričnom retrospektivnom istraživanju, 5 bijelaca koji pate od rozaceje, primali su terapiju karvedilola titriranog do 12,5 mg dva puta dnevno najmanje 6 mjeseci. Svi pacijenti su imali izvanredna smanjenja eritema, kako samoprocjenom tako i kliničkom procjenom, te su prijavili velika poboljšanja kvalitete života. Potrebno je provesti veliko, prospektivno, kliničko istraživanje kako bi se potvrdio učinak beta-blokatora u liječenju rozaceje. Optimalne doze i dugoročni učinci se također trebaju odrediti (Logger i sur., 2020).

Istraživači također proučavaju potencijalnu upotrebu lijeka **timolola** kao lijeka za rozaceju. Timolol je vrsta beta-blokatora koja se koristi za liječenje glaukoma (Lester, 2020).

Osim beta-blokatora, u nekim se izvorima za liječenje eritema i prolaznog crvenila spominje primjena oralnih lijekova kao što su **mirtazapin** (α antagonist) i **klonidin** (α_2 agonist; 50 μ g, dvaput dnevno) zbog njihovog vazokonstriktorskog učinka. Međutim, prednost nad oralnim imaju lokalni α_2 agonisti jer ciljaju kožu i nose manji rizik od sistemskih nuspojava (Rivero i Whitfeld, 2018; Cline i sur., 2018).

Sigurno je da sve navedene lijekove treba primjenjivati u malim dozama kako bi se izbjegli štetni učinci poput hipotenzije, somnolencije, umora i bronhospazma. Propisuju se pod nadzorom stručnjaka i potrebno je pažljivo praćenje (Rivero i Whitfeld, 2018).

4.2.2.1.4. HIDROSIKLOROKIN

Hidroksiklorokin je lijek protiv malarije koji se široko koristi za liječenje bolesnika sa sistemskim autoimunim bolestima (npr. reumatoidni artritis i sistemski eritematozni lupus). Hidroksiklorokin je imunomodulator koji djeluje smanjenjem proizvodnje proupalnih citokina i modulacijom određenih kostimulacijskih molekula. Nedavno istraživanje na mišjem modelu rozaceje je pokazalo da hidroksiklorokin inhibira proupalne čimbenike kao i proteaze mastocita. U dodatnom ispitivanju na šest odraslih bolesnika s umjerenom do teškom rozacejom liječenih 8 tjedana hidroksiklorokinom od 200 mg dva puta dnevno, uspješnost je iznosila 67% za smanjenje upalnih lezija (dostizanje IGA ocjene 0 ili 1) i 83% za redukciju eritema (dostizanje CEA (engl. *The Clinician's Erythema Assessment*) u rasponu od 0–4; ocjena 0 ili 1). Nije bilo značajnijih nuspojava (van Zuuren i sur., 2021).

Nedavno, multicentrično, randomizirano, dvostruko slijepo *double dummy* (istraživanje u kojem pacijent uzima tabletu s placebo i kapsulu s lijekom A, a drugi pacijent uzima tabletu s lijekom B, a kapsulu s placebo), pilot istraživanje faze IV na 66 bolesnika s rozacejom, uspoređivalo je hidroksiklorokin 200 mg dva puta dnevno s doksiciklinom 100 mg jednom dnevno i placebo jednom dnevno. CEA uspjeh definiran je kao smanjenje za najmanje 1 bod, a IGA uspjeh kao rezultat 0 ili 1. Pedeset osam pacijenata završilo je 8-tjedno ispitivanje, a slična poboljšanja zabilježena su i kod eritema (89,3% za hidroksiklorokin u odnosu na 86,7% za doksiciklin) i papula (82,1% nasuprot 93,3%). U skupini s hidroksiklorokinom, 28,5% sudionika prijavilo je nuspojave u usporedbi s 33,3% u skupini koja je primala doksiciklin. Najčešće nuspojave bile su suha koža (14,3%), suhoća očiju (7,1%) i smušenost (7,1%) u skupini s hidroksiklorokinom te suha koža i nadutost u skupini s doksiciklinom. Hidroksiklorokin ima prednost što je GRAS (engl. *Generally Recognized as Safe*) tijekom trudnoće, ali problem je što dugotrajna uporaba hidroksiklorokina može uzrokovati nepovratnu retinopatiju, dobro poznatu ozbiljnu nuspojavu (van Zuuren i sur., 2021; Zhang i sur., 2021).

4.2.2.1.5. RIFAKSIMIN

Rifaksim je crijevno aktivan, oralni antibiotik koji se slabo apsorbira nakon oralne primjene, registriran za putnički proljev, sindrom iritabilnog crijeva i jetrenu encefalopatiju. Zbog pretpostavljenih povezanosti rozaceje i gastrointestinalnih bolesti, provedena je studija koja je procjenjivala ulogu prekomjernog razmnožavanja bakterija tankog crijeva (SIBO) u bolesnika s rozacejom i pokazala je da je eradikacija SIBO-a s rifaksimonom od 400 mg tri puta dnevno tijekom 10 dana rezultirala potpunim rješavanjem obilježja rozaceje u 78% pacijenata. Kasnija pilot studija imala je za cilj utvrditi prevalenciju SIBO u bolesnika s rozacejom koji posjećuju gastroenterologe. Polovici od 63 pacijenta (51%) dijagnosticiran je SIBO, u usporedbi s 23% kod opće populacije i 5% kod zdravih ispitanika (van Zuuren i sur., 2021).

Randomizirana kontrolirana studija faze II za ispitivanje sigurnosti i učinkovitosti oralnog rifaksimina produljenog oslobađanja u odnosu na placebo na 236 odraslih pacijenata s umjerenom do teškom papulopustularnom rozacejom i pozitivnim testom daha na laktulozu H₂/CH₄ započela je u lipnju 2018. i trebala je završiti u listopadu 2020., ali nisu objavljeni rezultati (van Zuuren i sur., 2021).

4.2.2.1.6. HORMONSKA NADOMJESNA TERAPIJA može se koristiti za nalete crvenila u menopauzi (Rivero i Whitfeld, 2018).

4.2.2.2. TERAPIJA INJEKCIJAMA

Do danas, 2 vrste terapije injekcijama su se pokazale korisne u liječenju rozaceje, a radi se o **botulinum toksinu i inhibitoru interleukina-17, secukinumabu**.

4.2.2.2.1. BOTULINUM TOKSIN-A

Botulinum toksin-A blokira presinaptičko oslobađanje acetilkolina, a smatra se da je upravo acetilkolin odgovoran za vazodilataciju na koži (Hilton, 2019).

U dvostruko slijepoj, placebo-kontroliranoj, randomiziranoj, *split-face* studiji (studija u kojoj slučajnim odabirom jedna strana lica dobije tretman, a druga placebo) sudjelovala su 24 pacijenta koja su nasumično izabrana za farmakološku intervenciju te placebo. Ispitanici su dobivali intradermalne injekcije botulinum toksina i normalne sijalinske kiseline u oba obraza. Kod skupine koja je primila botulinum toksin došlo je do značajnog smanjenja eritemskog indeksa i poboljšanja elastičnosti kože. Izvješće o istraživanju također je pokazalo

da intradermalne injekcije botulinum toksina značajno smanjuju eritem, edem, teleangiektazije i crvenilo te pomlađuju kožu lica (Zhang i sur., 2021; Hilton, 2019).

U drugoj studiji, 20 pacijenata s rozacejom je primalo kombiniranu terapiju pulsirajućeg obojenog lasera i intradermalni botulinum toksin. Takva kombinacija pokazala je sinergistički učinak, bila je visoko učinkovita te prema samoprocjeni pacijenata vrlo zadovoljavajuća s malo nuspojava. Svakako se trošak terapije i potreba za ponavljajućim injekcijama trebaju uzeti u obzir (Zhang i sur., 2021).

Iako navedene studije obećavaju, potrebno je više istraživanja kako bi se potvrdila učinkovitost i sigurnost primjene intradermalnog botulinum toksina-A u liječenju rozaceje (Hilton, 2019).

4.2.2.2.2. BIOLOŠKI LIJEKOVI

4.2.2.2.2.1. SECUKINUMAB (IL-17 INHIBITOR)

Secukinumab je ljudsko monoklonsko protutijelo registrirano za liječenje psorijaze koje se veže na interleukin-17A (IL-17A) i inhibira ga (Lester, 2020).

Amir Ali i suradnici su istraživali ulogu IL-17 u papulopustularnoj rozaceji te otkrili da IL-17 povezuje *Demodex folliculorum* s angiogenezom, teleangiektazijama, upalom i pustulama.

Iako je terapija IL-17 inhibitorima skupa, takvi agensi bi se mogli koristiti kod teških oblika i terapijski-rezistentnih papulopustularnih rozaceja (Amir Ali i sur., 2019).

2019. godine završeno je otvoreno, slijepo ispitivanje, započeto od strane istraživača, sa secukinumabom od 300 mg (*Cosentyx*) jednom tjedno tijekom 5 tjedana, a zatim jednom mjesečno tijekom 2 mjeseca, za liječenje papulopustularne rozaceje. Od 24 regrutirana pacijenta, 17 ih je završilo ispitivanje. Značajno smanjenje papula u 16. tjednu zabilježeno je u obje skupine (medijan smanjenja za 5 lezija) kao i smanjenje u globalnoj ocjeni ozbiljnosti bolesti (GSS – engl. *global severity score*; za 0,3 boda na ljestvici 0–4). Međutim, nije bilo rasprave jesu li ove promjene klinički značajne. Također je primijećeno poboljšanje kvalitete života temeljeno na *RosaQolu* (smanjenje rezultata za 0,6 bodova), s istim upozorenjem u pogledu relevantnosti. Iako su najčešće nuspojave povezane s liječenjem bile infekcije (39% pacijenata koji su primili najmanje 1 dozu su imali najmanje jednu infekciju), kao i kod liječenja psorijaze, nisu navedeni daljnji detalji. Ispitivači su zaključili da su za potvrđivanje njihovih rezultata i evaluaciju učinkovitosti te sigurnosti IL-17 inhibitora potrebna veća,

randomizirana, kontrolirana ispitivanja koja bi uključivala usporedbu skupina (van Zuuren i sur., 2021; Amir Ali i sur., 2019).

4.2.2.2.2. ERENUMAB

Erenumab je ljudsko monoklonsko protutijelo koje se veže na receptor za peptid povezan s kalcitoninom (CGRP) i registrirano je za prevenciju migrene. CGRP je neuropeptid koji modulira nociceptivnu signalizaciju i vazodilataciju. Otvorena studija II. faze za procjenu djelotvornosti i podnošljivosti erenumaba (*AMG 334*) od 140 mg apliciranog supkutano u intervalima od 4 tjedna za trajno crvenilo i „flushing“ rozaceje započela je u lipnju 2020. godine, a očekuje se da će biti završena u kolovozu 2021. godine (van Zuuren i sur., 2021).

4.2.3. KOMBINACIJSKA TERAPIJA

Kombinacijska terapija koja cilja specifične značajke je nužna za učinkovito liječenje, posebno kod pacijenata s teškom rozacejom ili više različitih obilježja rozaceje. Oralna terapija kombinirana s topikalnom terapijom, terapija laserom ili svjetlosna terapija u kombinaciji s topikalnom terapijom i kombinacija topikalnih terapija su dokumentirane u nedavnim publikacijama (Zhang i sur., 2021).

U velikoj kohortnoj analizi 72173 pacijenta kojima je dijagnosticirana rozaceja, Lev-Tov i suradnici su otkrili da je više od 20% pacijenata liječenih topikalnim agensima (n=62074) primilo kombinacijsku topikalnu terapiju. Međutim, kombinirani lijekovi imaju slične mehanizme i zato nisu bili proučavani skupa. Više studija, posebno studija koje se odnose na troškove liječenja i djelotvornost, je potrebno kako bi se identificirala učinkovita terapija prihvatljive cijene za pacijente s rozacejom. Iako je kombinirana terapija uobičajena praksa među dermatolozima i naširoko preporučljiva, postoje samo ograničeni dokazi koji potkrepljuju njenu učinkovitost (van Zuuren i sur., 2021).

Novi uređaj u dermatologiji, frakcijska mikroigličasta radiofrekvencija, se koristi kod terapije rezistentne papulopustularne rozaceje u kombinaciji s pulsirajućim obojenim laserom i oralnim izotretinoinom. Ova nova kombinacija je pokazala zadovoljavajuću učinkovitosti i prihvatljiv sigurnosni profil kod 25 pacijenata koji su sudjelovali u istraživanju (Zhang i sur., 2021).

4.2.3.1. KOMBINACIJA LOKALNOG METRONIDAZOLA I ORALNOG DOKSICIKLINA OD 40 mg S MODIFICIRANIM OSLOBAĐANJEM (DMR)

U randomiziranoj, dvostruko slijepoj studiji s malim uzorkom, veličine (n = 72), DMR se kombinirao s lokalnim metronidazol 1% gelom jednom dnevno u bolesnika s blagom do umjerenom rozacejom i uspoređivao s primjenom samog topikalnog metronidazol 1% gela jednom dnevno. Kombinirani tretman bilježi značajno smanjene upalnih lezija u usporedbi s monoterapijom 1% gelom metronidazola već u 4. tjednu i ova razlika ostaje značajna do 12. tjedna. Poboljšanje i IGA rezultata i eritema u 12. tjednu također je bilo puno veće u skupini koja je primala kombiniranu terapiju što ukazuje na to da upravo takva terapija može biti učinkovita za više od jednog obilježja rozaceje.

Još jedna randomizirana, dvostruko slijepa studija na 40 sudionika s rozacejom je uspoređivala primjenu oralnog doksiciklina od 20 mg dva puta dnevno u kombinaciji s placeboom i metronidazol 0,75% gelom tijekom 16 tjedana. Ti su rezultati bili slični rezultatima prethodno navedene studije (van Zuuren i sur., 2021).

4.2.3.2. KOMBINACIJA TOPIKALNOG BRIMONIDINA I TOPIKALNOG IVERMEKTINA

Topikalni brimonidin (za rješavanje eritema) i topikalni ivermektin (za rješavanje upalnih papula/pustula) su već spomenuti lijekovi registrirani za liječenje rozaceje. Randomizirana, dvostruko slijepa, placeboom kontrolirana studija na 190 sudionika s umjerenom do teškom rozacejom (engl. *Investigator Global Assessment* - globalna procjena istražitelja (IGA) je ocjena 3–4 na skali 0–4, viša je lošija - oni koji imaju i eritem i upalne lezije) procjenjivala je primjenu kombinacije brimonidin 0,33% gela ujutro i ivermektin 1% kreme navečer. Sudionici prve skupine (n = 49) su primali kombinirani tretman 12 tjedana; oni iz druge skupine (n = 46) su primali placebo brimonidina ujutro i ivermektin 1% kremu navečer prva 4 tjedna, nakon čega su nastavili s brimonidin 0,33% gelom ujutro i ivermektin 1% kremom navečer tijekom 8 tjedana; i treća skupina (n = 95) je dobivala placebo brimonidina ujutro i placebo ivermektina navečer. Više sudionika iz prve skupine postiglo je IGA uspjeh (potpuno[0]/gotovo potpuno[1]) u usporedbi s trećom skupinom ili placeboom. Dobrobit brimonidina u kombinaciji s ivermektinom od početka terapije (prva skupina), bila je očita do 4. tjedna s IGA uspjehom od 22,4%; skupina 2 (prva 4 tjedna bez brimonidina, samo uporaba ivermektina) pokazala je uspjeh od 13%, a placebo grupa samo 9,5%. Smanjenje eritema i upalnih lezija i samoprijavljeno poboljšanje bolesti je potvrdilo pozitivan učinak dodatka brimonidin gela ivermektin kremi (van Zuuren i sur., 2021).

4.2.3.3. KOMBINACIJA TOPIKALNOG IVERMEKTINA I ORALNOG DOKSICIKLINA OD 40 mg S PRODULJENIM OSLOBAĐANJEM (DMR)

Topikalni ivermektin i DMR su registrirani za liječenje rozaceje i oboje djeluju na upalnu komponentu. Jedna nedavna randomizirana, dvostruko slijepa studija, faze IIIb/IV, na 273 pacijenata s teškom rozacejom (IGA 4) uspoređivala je primjenu ivermektin 1% kreme i DMR s ivermektin 1% kremom u kombinaciji s placebom. Nakon 12 tjedana, oba režima rezultirala su smanjenjem broja lezija, ali kombinacija ivermektin 1% kreme i DMR-a je bila učinkovitija. Nadalje, prethodno spomenuto kombinirano liječenje imalo je brži početak djelovanja s razlikom zabilježenom od 4. tjedna nadalje, te je više sudionika postiglo IGA uspjeh 0 i 100% smanjenje lezija. Obje skupine su također pokazale poboljšanja u eritemu, peckanju, osjećaju topline, upalama i očnim simptomima. Mali broj nuspojava zabilježen je u obje skupine (van Zuuren i sur., 2021).

4.2.3.4. KOMBINACIJA TOPIKALNOG BRIMONIDINA I TOPIKALNOG OKSIMETAZOLINA

FDA je 2013. odobrila 0,33%-tni brimonidin gel za liječenje rozaceje, navodeći da ublažava simptome rozaceje ciljajući vazomotornu disregulaciju u patogenezi bolesti (Hilton, 2019). Oksimetazolin je topikalni izravni agonist α -receptora. FDA ga je odobrila za liječenje trajnog, neprolaznog eritema lica kod odraslih oboljelih od rozaceje. Pokazalo se da 1%-tna krema oksimetazolina učinkovito reducira trajni eritem lica kada se koristi istovremeno s agensima (topikalni brimonidin gel) koji smanjuju papulopustularne lezije i perilezionalni eritem kod pacijenata s papulopustularnom rozacejom (Hilton, 2019).

Topikalni brimonidin također se preporučuje u kombinaciji s kalijevim titanil fosfatnim laserom za rješavanje difuznog trajnog eritema lica povezanog s rozacejom (Hilton, 2019).

4.2.4. NEFARMAKOLOŠKE INTERVENCIJE

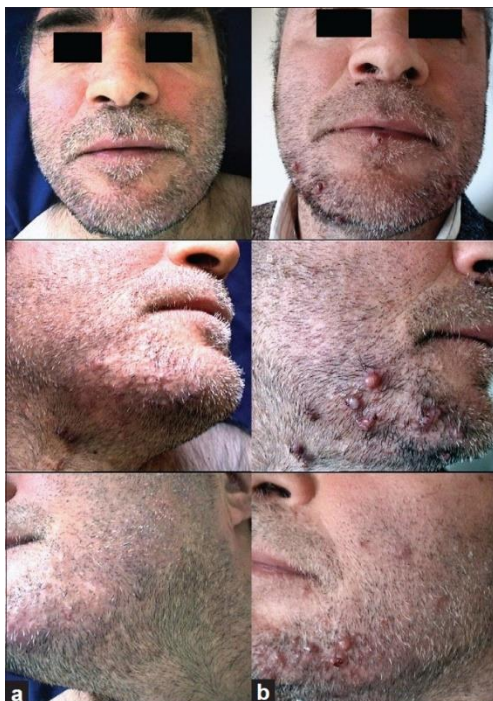Laserska i svjetlosna terapija, uključujući obojene pulsirajuće (PDL) i kalij-titanil-fosfatne (KTP) lasere ili intenzivno pulsirajuće svjetlo (IPL), može pomoći u redukciji klinički značajnih teleangiektazija i refraktornog eritema te tako poboljšati kvalitetu života, ali neće smanjiti učestalost epizoda prolaznog crvenila (Petrou, 2020; Rivero i Whitfeld, 2018). Dakle, u liječenju eritematoteleangiektazijske rozaceje, koriste se različite laserske terapije koje ciljaju krvne žile, točnije hemoglobin, poput obojenog pulsirajućeg lasera s valnom duljinom od 595 nm, zatim Nd:YAG (neodimijem dopirani itrij-aluminij granat) lasera te drugih vaskularnih lasera ili se primjenjuje terapija intenzivnim pulsirajućim svjetlom koje proizvodi valne duljine između 550 i 670 nm, a njih apsorbiraju i melanin i oksihemoglobin (Hilton, 2019; van Zuuren i sur., 2015). Zbog zahtjevnosti ih treba izvoditi iskusan i kvalificiran laserski terapeut, a broj sesija i duljina tretmana razlikuju se za svakog pojedinca (Rivero i Whitfeld, 2018). Uobičajeno trajanje terapije je 1 do 4 tretmana svaka 3 do 4 tjedna. Moguće nuspojave su bol koja se uklanja hlađenjem, prolazno crvenilo, edem, hiper- ili hipopigmentacija te ožiljci. Laserska terapija i IPL se smatraju sigurnima, ali se ne preporučuju trudnicama jer mogu biti bolni i nelagodni (van Zuuren, 2017). U istraživanju koje je provedeno na 40 pacijenata, terapija pro-žutim laserom s valnom duljinom od 577 nm pokazala se kao učinkovita i sigurna za liječenje eritematoteleangiektazijske rozaceje, odnosno facijalnog eritema i teleangiektazija (Zhang i sur., 2021). Bitno je da kod studija s laserima i svjetlosnom terapijom budu izabrani točni parametri jer visoke razine fotodinamičke terapije mogu izazvati rozaceju (kao okidač) (Zhang i sur., 2021).

Retrospektivna studija koja je uključivala 31 pacijenta otkrila je da kombinacija obojenog pulsirajućeg lasera i 1% **oksimetazolinske kreme** sigurno i učinkovito reducira eritem i teleangiektazije (Zhang i sur., 2021).

Otvorena studija koja je uključivala 21 pacijenta procijenila je učinkovitost i tolerabilnost topikalne njege kože i protekcije od sunca u kombinaciji s IPL terapijom. Nakon monoterapije režimom topikalne njege kože (TSCR, engl. *topic skin care regimen*) u trajanju od 12 tjedana, pacijent je dobio jednu dozu IPL terapije, nakon čega je nastavio TSCR monoterapiju sljedećih 6 tjedana. Svi pacijenti su se složili da se nakon TSCR-a smanjilo crvenilo kože, a njih 80% je iskazalo zadovoljstvo nakon završetka terapije (Zhang i sur., 2021).

U praksi je temeljem kliničkih iskustava primijećeno da IPL može poboljšati simptome suhih očiju kod pacijenata s rozacejom nakon tretmana periokularne kože lica. Prilikom tretmana je obavezno korištenje zaštite očiju (Vazirnia i sur., 2020).

Hipertrofirano tkivo uz prisutnost nodula, koje rezultira ireverzibilnim promjenama kože u bolesnika s fimatoznom rozacejom, u slučaju kada izostaje upala, može se korigirati i preoblikovati **ablativnim laserima**, kao što su laser s ugljičnim dioksidom (Graves i sur, 2020) te erbijumski laser, ili **elektrokirurškim uređajima** (Farshchian i Daveluy, 2020; Petrou, 2020; Rivero i Whitfeld, 2018). Liječenje je usmjereno na uklanjanje viška tkiva i oblikovanje izobličienog područja, najčešće nosa. Terapija laserom uzrokuje manje krvarenja u usporedbi s tradicionalnom kirurgijom. Tradicionalni kirurški zahvati, koji uključuju elektrokirurško izrezivanje skalpelom, zahtijevaju veliko iskustvo kirurga jer je potrebna veća preciznost u izvođenju zahvata u usporedbi s laserskim tretmanima (Rivero i Whitfeld, 2018). Moguće nuspojave navedenih postupka su bol, stvaranje ožiljaka i krusti, crvenilo i oteklina te mogu potrajati nekoliko tjedana (van Zuuren, 2017). U jednoj retrospektivnoj studiji na 28 pacijenata, korišten je svinjski ekstracelularni matriks nakon kirurške resekcije rinofime i taj tretman je smanjio broj potrebnih previjanja i vrijeme reepitelizacije kože (Zhang i sur., 2021).



U jednom je istraživanju pacijent s rezistentnom granulomatoznom rozacejom liječen fotodinamičnom terapijom s **gama-aminolevulinskom kiselinom** (ALA-PDT) u 6 tretmana što se pokazalo vrlo uspješnim (Slika 8) (Baglieri i Scuderi, 2011). Također su dvije studije pokazale ALA-ODT kao učinkovitu i sigurnu terapiju eritematoteleangiektazijske i papulopustularne rozaceje, međutim, veličina uzorka u ovim studijama je bila mala jer je sudjelovalo tek 17 i 20 pacijenata (Zhang i sur., 2021).

Slika 8. Fotografije pacijenta s rezistentnom granulomatoznom rozacejom prije (b) i nakon 6 tretmana fotodinamične terapije s gama-aminolevulinskom kiselinom (a) (Baglieri i Scuderi, 2011).

5. ZAKLJUČCI

Rozaceja je kronična upalna bolest kože koja primarno zahvaća središnji dio lica.

Pretpostavlja se da prevalencija rozaceje iznosi od 2 do 10% ukupnog stanovništva i da prvenstveno pogađa osobe svjetlije puti (fototip I i II). Zbog svojih kožnih manifestacija, rozaceja uvelike utječe na kvalitetu života i psihološko stanje pacijenata koji često uslijed stigmatizacije od strane društva gube na samopouzdanju.

Patofiziologija rozaceje nije u potpunosti razjašnjena, ali smatra se da je riječ o multifaktorijalnoj bolesti na čiju pojavu uvelike utječe disregulacija imunosnog odgovora, neurovaskularna hiperaktivnost i genetski te unutrašnji i vanjski čimbenici, kao što su mikroorganizmi i UV zračenje.

Glavna klinička obilježja rozaceje su rekurentni naleti crvenila ili perzistentni eritem, prisutnost upalnih papula i pustula te pojava proširenih krvnih žila lica, odnosno teleangiektazija, hipertrofija lojnih žlijezda (rinofima na području nosa) te okularni simptomi. Na temelju navedenog dijeli se na četiri glavna podtipa: eritematoteleangiektazijska, papulopustularna, fimatозна i okularna rozaceja.

Najuvjerljivije dokaze o učinkovitosti imaju: lokalna primjena 0,33%-tnog gela brimonidina za simptomatsko liječenje perzistentnog eritema, lokalna primjena 1%-tne kreme ivermektina ili 15%-tnog gela te 20%-tne kreme azelatne kiseline za liječenje upalnih papula i pustula, oralna primjena doksiciklina u subantimikrobnoj dozi za liječenje upalnih papula i pustula te oralna primjena izotretinoina u niskim dozama za liječenje teških oblika rozaceje.

Zbog čestog preklapanja podtipova rozaceje, potrebno je kombinirati različite vrste terapija (lokalnu, sistemsku, lasersku te svjetlosnu) kako bi se postigao željeni terapijski odgovor. Zdravstveni djelatnici imaju značajnu ulogu u savjetovanju pacijenata o pravilnoj njezi kože određenim kozmetičkim preparatima, izbjegavanju okidača te adherentnosti prema propisanoj terapiji.

6. LITERATURA

Ahn CS, Huang WW. Rosacea pathogenesis. *Dermatologic clinics*, 2018, 36.2, 81-86.

Amir Ali A, Vender R, Vender R The role of IL-17 in papulopustular rosacea and future directions. *Journal of cutaneous medicine and surgery*, 2019, 23.6, 635-641.

Baglieri F, Scuderi G. Treatment of recalcitrant granulomatous rosacea with ALA-PDT: report of a case. *Indian journal of dermatology, venereology and leprology*, 2011, 77.4, 536.

Baima B, Sticherling M. Demodicidosis revisited. *Acta dermato-venereologica*, 2002, 82.1.

Baldwin H, Alexis AF, Andriessen A, Berson DS, Farris P, Harper J, Tan J. Evidence of Barrier Deficiency in Rosacea and the Importance of Integrating OTC Skincare Products into Treatment Regimens. *Journal of Drugs in Dermatology: JDD*, 2021, 20.4, 384-392.

Baldwin H, Santoro F, Lachmann N, Teissedre S. A novel moisturizer with high sun protection factor improves cutaneous barrier function and the visible appearance of rosacea-prone skin. *Journal of cosmetic dermatology*, 2019, 18.6, 1686-1692.

Basta-Juzbašić A. Dermatovenerologija. Zagreb, Medicinska naklada, 2014, str. 480-488.

Bedenić B. Antibakterijski lijekovi. U: Medicinska mikrobiologija. Uzunović-Kamberović S, urednik, Zenica, Štamparija Fojnica, 2009, str. 221-252.

Can Rosacea Be Cured? New Treatments and Research, 2020.,

<https://www.healthline.com/health/rosacea/research-cure-update>, pristupljeno 10.8.2021.

Ciklosporin alkaloid, 2020., https://halmed.hr//upl/lijekovi/SPC/Ciklosporin-Alkaloid-SPC_2.pdf, pristupljeno 27.8.2021.

Cline A, McGregor SP, Feldman SR. Medical Management of Facial Redness in Rosacea. *Dermatol Clin*, 2018, 36, 151–159.

Culp B, Scheinfeld N. Rosacea: a review. *Pharmacy and Therapeutics*, 2009, 34.1, 38.

Del Rosso JQ, Tanghetti E. Topical Oxymetazoline Hydrochloride Cream 1% for the Treatment of Persistent Facial Erythema of Rosacea in Adults: A Comprehensive Review of Current Evidence. *The Journal of clinical and aesthetic dermatology*, 2021, 14.3, 32.

Efracea 40mg Modified Release Hard Capsules, 2021.,
<https://www.medicines.org.uk/emc/product/6652/smpc#gref>, pristupljeno 27.8.2021.

Farshchian M, Daveluy S. Rosacea. *StatPearls. StatPearls Publishing, Treasure Island (FL)*, 2020.

Gold LS, Del Rosso JQ, Kircik L, Bhatia ND, Hooper D, Nahm WK, Stuart I. Minocycline 1.5% foam for the topical treatment of moderate to severe papulopustular rosacea: results of 2 phase 3, randomized, clinical trials. *Journal of the American Academy of Dermatology*, 2020, 82.5, 1166-1173.

Graves LL, Hoopman J, Finn R. Carbon dioxide laser resurfacing for rhinophyma: a case report and discussion of the literature. *Journal of Oral and Maxillofacial Surgery*, 2020, 78.12, 2296-e1.

Guertler A, Niesert AC, Wilhelm KP, Knuhr K, Brandt M, French LE, Reinholz M. Efficacy and tolerability of a detergent and care component for rosacea patients: A split-face, vehicle-controlled, randomized trial. *Journal of Cosmetic Dermatology*, 2021.

Huynh TT. Burden of disease: the psychosocial impact of rosacea on a patient's quality of life. *American health & drug benefits*, 2013, 6.6, 348.

Ivermectin, 2021., <https://go.drugbank.com/drugs/DB00602>, pristupljeno 25.8.2021.

Jarell AD. Rosacea. *BMJ Best Practice*, 2019, str. 13

Johnson SM, Berg A, Barr C. Recognizing rosacea: tips on differential diagnosis. *Journal of drugs in dermatology: JDD*, 2019, 18.9, 888-894.

Jones TM, Stuart I. Safety and Pharmacokinetics of FMX103 (1.5% Minocycline Topical Foam) in Subjects with Moderate-to-Severe Papulopustular Rosacea under Maximum-use Treatment Conditions. *The Journal of Clinical and Aesthetic Dermatology*, 2021, 14.3, E53.

Katzung BG, Masters SB, Trevor AJ. Basic and clinical pharmacology. New York, McGrawHill Medical, 2012, str. 810, 891, 940-941, 986, 1070.

Lavers I. Rosacea: clinical features and treatment. *Nursing Standard (2014+)*, 2016, 30.31, 52.

Lee GL, Zirwas MJ. Granulomatous Rosacea and Periorificial Dermatitis: Controversies and Review of Management and Treatment. *Dermatol Clin*. 2015, 33.3, 447-55.

Logger JG, Olydam JI, Driessen RJ. Use of beta-blockers for rosacea-associated facial erythema and flushing: a systematic review and update on proposed mode of action. *Journal of the American Academy of Dermatology*, 2020, 83.4, 1088-1097.

Marson JW, Baldwin HE. Rosacea: a wholistic review and update from pathogenesis to diagnosis and therapy. *International journal of dermatology*, 2020, 59.6, 175-182.

McGregor SP, Alinia H, Snyder A, Tuchayi SM, Fleischer A, Feldman SR. A Review of the Current Modalities for the Treatment of Papulopustular Rosacea. *Dermatol Clin*, 2018, 36, 135–150.

Metrosa 7,5 mg/g gel,
<https://mediately.co/hr/drugs/EO3ncgySbPgVVDxwcP0srbKZjr1/metrosa-7-5-mg-g-gel>,
pristupljeno 23.8.2021.

Mirvaso 3 mg/g gel, 2014.,
http://www.ema.europa.eu/docs/hr_HR/document_library/EPAR_-_Summary_for_the_public/human/002642/WC500163123.pdf, pristupljeno 25.8.2021.

National Rosacea Society, 2018., <https://www.rosacea.org/>, pristupljeno 10.7.2018.

New rosacea therapies show promise, 2019., <https://www.dermatologytimes.com/view/new-rosacea-therapies-show-promise>, pristupljeno 12.7.2021.

New treatments help improve rosacea management, 2020., <https://www.dermatologytimes.com/view/new-treatments-help-improve-rosacea-management>, pristupljeno 15.7.2021.

Oussedik E, Bourcier M, Tan J. Psychosocial burden and other impacts of rosacea on patients' quality of life. *Dermatologic clinics*, 2018, 36.2, 103-113.

Pepić I, Filipović-Grčić J. Akne, *Farmaceutski glasnik*, 2006, 613-614.

Rainer BM, Kang S, Chien AL. Rosacea: epidemiology, pathogenesis, and treatment. *Dermato-endocrinology*, 2017, 9.1.

Reinholz M, Ruzicka T, Steinhoff M, Schaller M, Gieler U, Schöfer H, Luger TA. Pathogenesis and clinical presentation of rosacea as a key for a symptom-oriented therapy. *JDDG: Journal der Deutschen Dermatologischen Gesellschaft*, 2016, 14, 4-15.

Rezaković S, Bukvić Mokos Z, Paštar Z. Drug-induced rosacea-like dermatitis. *Acta dermatovenerologica Croatica*, 2016, 24.1, 49-49.

Roaccutane 10 mg meke kapsule, <https://mediately.co/hr/drugs/SWNT5D2OfAyHe7IHA2xQQKzvP7S/roaccutane-10-mg-meke-kapsule>, pristupljeno 26.8.2021.

Rosacea and Quality of Life, 2016., <https://www.medpagetoday.com/resource-centers/advances-in-dermatology/rosacea-and-quality-life/880>, pristupljeno 18.8.2021.

Schaller M, Almeida LMC, Bewley A, Cribier B, Del Rosso J, Dlova NC, Tan J. Recommendations for rosacea diagnosis, classification and management: update from the global ROSacea COnsensus 2019 panel. *British Journal of Dermatology*, 2020, 182.5, 1269-1276.

Schaller M, Almeida LMC, Bewley A, Cribier B, Dlova NC, Kautz G, Tan J. Rosacea treatment update: recommendations from the global ROSacea COnsensus (ROSCO) panel. *British Journal of Dermatology*, 2017, 176.2, 465-471.

Scholar E. Tetracyclines. U: xPharm: The Comprehensive Pharmacology Reference. Enna SJ, Bylund DB, urednici, Amsterdam, Elsevier, 2007, str. 1-4.

Skinoren 20% Cream, 2021., <https://www.medicines.org.uk/emc/product/285/smpc#gref>, pristupljeno 24.8.2021.

Skinoren 200 mg/g krema, <https://mediately.co/hr/drugs/NdscJ4zfFPy5BTvxGrXUth78CHk/skinoren-200-mg-g-krema>, pristupljeno 24.8.2021.

Soolantra 10 mg/g cream, 2020., <https://www.medicines.org.uk/emc/product/6819>, pristupljeno 25.8.2021.

Šitum M. Dermatovenerologija. Zagreb, Medicinska naklada, 2018, str. 270-273.

Tan J, Leyden J, Cribier B, Audibert F, Kerrouche N, Berg M, RISG Committee. Development and evaluation of a rosacea screening instrument (Rosascreen). *Journal of cutaneous medicine and surgery*, 2016, 20.4, 317-322.

Thiboutot D, Anderson R, Cook-Bolden F, Draelos Z, Gallo R., Granstein RD, Tan J. Standard management options for rosacea: the 2019 update by the National Rosacea Society Expert Committee. *Journal of the American Academy of Dermatology*, 2020, 82.6, 1501-1510.

Tišma VS, Poljak-Blaži M. Uloga oksidacijskog stresa i željeza u patofiziologiji rozaceje. *Liječnički vjesnik*, 2011, 133.7-8, 288-291.

Tuchayi SM, Alinia H, Lan L, Awosika O, Cline A, Cardwell LA, Feldman SR. Validity and reliability of a rosacea self-assessment tool. *Dermatologic clinics*, 2018, 36.2, 93-96.

van Zuuren EJ, Arents BW, van der Linden MM, Vermeulen , Fedorowicz Z, Tan J. Rosacea: new concepts in classification and treatment. *American Journal of Clinical Dermatology*, 2021, 1-9.

van Zuuren EJ, Fedorowicz Z, Carter B, van der Linden MM, Charland L. Interventions for rosacea. *Cochrane Database of Systematic Reviews*, 2015, 4.

van Zuuren EJ. Rosacea. *New England Journal of Medicine*, 2017, 377.18, 1754-1764.

Vazirnia A, Wat H, Danesh MJ, Anderson RR. Intense pulsed light for improving dry eye disease in rosacea. *Journal of the American Academy of Dermatology*, 2020, 83.2, e105.

Wolf JE. Rosacea: Diagnosis and management of a complex and significant disorder. *Consultant*, 2016, 56.10, 901-905.

Zhang H, Tang K, Wang Y, Fang R, Sun Q. Rosacea treatment: review and update. *Dermatology and Therapy*, 2021, 11.1, 13-24.

7. SAŽETAK/SUMMARY

SAŽETAK

Rozaceja je kronična upalna dermatoza karakterizirana rekurentnim naletima crvenila, trajnim eritemom te drugim kožnim obilježjima kao što su teleangiektazije, hrapavost, upalne papule i pustule te rjeđe fimatozne promjene. Prvenstveno zahvaća medijalni dio lica, uključujući obraze, nos, bradu i središnji dio čela, ali se ponekad može proširiti i na druge dijelove tijela, obično gornji dio trupa. Pacijenti koji boluju od rozaceje također mogu prezentirati i očne simptome. Najčešće pogađa osobe svjetlije puti, a javlja se između 30. i 50. godine života. Iako je patofiziologija rozaceje još uvijek nerazjašnjena, vjerojatno se radi o multifaktorijalnoj bolesti koju mogu izazvati te pogoršati različiti endogeni i egzogeni čimbenici. Manifestira se u nekoliko kliničkih oblika na temelju kojih se dijeli u četiri podtipa: eritematoteleangiektazijska, papulopustularna, fimatozna te okularna rozaceja. Najuvjerljivije dokaze o učinkovitosti terapije rozaceje imaju lokalna primjena brimonidina, ivermektina i azelatne kiseline te oralna primjena doksiciklina i izotretinoina. Zbog činjenice da zahvaća lice, rozaceja ima negativan utjecaj na kvalitetu života i samopouzdanje oboljelih stoga je neizostavna i primjena dekorativne kozmetike. Uloga zdravstvenih djelatnika je savjetovanje pacijenata o pravilnoj njezi kože prikladnim kozmetičkim proizvodima, pridržavanju propisane terapije te izbjegavanju pogoršavajućih čimbenika, čime mogu značajno pridonijeti poboljšanju kvalitete života i psihičkog stanja bolesnika.

SUMMARY

Rosacea is a chronic inflammatory dermatosis characterized by flushing, persistent erythema and other skin features such as telangiectasia, roughness, inflammatory papules and pustules, and less often phymatous changes. It primarily affects the medial part of the face, including the cheeks, nose, chin, and central part of the forehead, but can sometimes extend to other parts of the body, usually the upper torso. Patients with rosacea may also present ocular symptoms. It most often affects people of lighter skin, and occurs between the ages of 30 and 50. Although the pathophysiology of rosacea is still unclear, it is probably a multifactorial disease that can be caused or exacerbated by various internal and external factors. It manifests itself in several clinical forms on the basis of which it is divided into four subtypes: erythematotelangiectatic, papulopustular, phymatous and ocular rosacea.

Topical use of brimonidine, ivermectin and azelaic acid, as well as oral use of doxycycline and isotretinoin, have the most convincing evidence of the effectiveness of rosacea therapy. Due to the fact that it affects the face, rosacea has a negative impact on the quality of life and self-confidence of patients, so the application of decorative cosmetics is necessary. The role of health professionals is to advise patients on proper skin care with appropriate cosmetic products, adherence to prescribed therapy and avoiding trigger, which can significantly contribute to improving the quality of life and mental state of patients.

Temeljna dokumentacijska kartica

Sveučilište u Zagrebu
Farmaceutsko-biokemijski fakultet
Studij: Farmacija
Zavod za farmaceutsku tehnologiju
Domagojeva 2, 10000 Zagreb, Hrvatska

Diplomski rad

NAČINI PREVENCIJE, LIJEČENJA I PREKRIVANJA KOŽNIH PROBLEMA UZROKOVANIH ROZACEJOM

Nikolina Kvesić

SAŽETAK

Rozaceja je kronična upalna dermatoza karakterizirana rekurentnim naletima crvenila, trajnim eritemom te drugim kožnim obilježjima kao što su teleangiektazije, hrapavost, upalne papule i pustule te rjeđe fimatozne promjene. Prvenstveno zahvaća medijalni dio lica, uključujući obraze, nos, bradu i središnji dio čela, ali se ponekad može proširiti i na druge dijelove tijela, obično gornji dio trupa. Pacijenti koji boluju od rozaceje također mogu prezentirati i očne simptome. Najčešće pogađa osobe svjetlije puti, a javlja se između 30. i 50. godine života. Iako je patofiziologija rozaceje još uvijek nerazjašnjena, vjerojatno se radi o multifaktorijalnoj bolesti koju mogu izazvati te pogoršati različiti endogeni i egzogeni čimbenici. Manifestira se u nekoliko kliničkih oblika na temelju kojih se dijeli u četiri podtipa: eritematoteleangiektazijska, papulopustularna, fimatozna te okularna rozaceja. Najuvjerljivije dokaze o učinkovitosti terapije rozaceje imaju lokalna primjena brimonidina, ivermektina i azelatne kiseline te oralna primjena doksiciklina i izotretinoina. Zbog činjenice da zahvaća lice, rozaceja ima negativan utjecaj na kvalitetu života i samopouzdanje oboljelih stoga je neizostavna i primjena dekorativne kozmetike. Uloga zdravstvenih djelatnika je savjetovanje pacijenata o pravilnoj njezi kože prikladnim kozmetičkim proizvodima, pridržavanju propisane terapije te izbjegavanju pogoršavajućih čimbenika, čime mogu značajno pridonijeti poboljšanju kvalitete života i psihičkog stanja bolesnika.

Rad je pohranjen u Središnjoj knjižnici Sveučilišta u Zagrebu Farmaceutsko-biokemijskog fakulteta.

Rad sadrži: 61 stranica, 9 grafičkih prikaza, 9 tablica i 58 literaturnih navoda. Izvornik je na hrvatskom jeziku.

Ključne riječi: rozaceja, epidemiologija rozaceje, dijagnoza rozaceje, klasifikacija rozaceje, patofiziologija rozaceje, liječenje rozaceje, kvaliteta života kod oboljelih od rozaceje, kliničke manifestacije rozaceje, terapija rozaceje, topikalna terapija rozaceje, sistemska terapija rozaceje, laserski tretmani rozaceje

Mentor: **Dr. sc. Ivan Pepić**, *izvanredni profesor Sveučilišta u Zagrebu Farmaceutsko-biokemijskog fakulteta.*

Ocjenjivači: **Dr. sc. Ivan Pepić**, *izvanredni profesor Sveučilišta u Zagrebu Farmaceutsko-biokemijskog fakulteta.*
Dr. sc. Petra Turčić, *izvanredni profesor Sveučilišta u Zagrebu Farmaceutsko-biokemijskog fakulteta.*
Dr. sc. Lovorka Vujić, *docent Sveučilišta u Zagrebu Farmaceutsko-biokemijskog fakulteta.*

Rad prihvaćen: rujan 2021.

Basic documentation card

University of Zagreb
Faculty of Pharmacy and Biochemistry
Study: Pharmacy
Department of Pharmaceutical Technology
Domagojeva 2, 10000 Zagreb, Croatia

Diploma thesis

METHODS OF PREVENTION, TREATMENT AND COVERAGE OF SKIN PROBLEMS CAUSED BY ROSACEA

Nikolina Kvesić

SUMMARY

Rosacea is a chronic inflammatory dermatosis characterized by flushing, persistent erythema and other skin features such as telangiectasia, roughness, inflammatory papules and pustules, and less often phymatous changes. It primarily affects the medial part of the face, including the cheeks, nose, chin, and central part of the forehead, but can sometimes extend to other parts of the body, usually the upper torso. Patients with rosacea may also present ocular symptoms. It most often affects people of lighter skin, and occurs between the ages of 30 and 50. Although the pathophysiology of rosacea is still unclear, it is probably a multifactorial disease that can be caused or exacerbated by various internal and external factors. It manifests itself in several clinical forms on the basis of which it is divided into four subtypes: erythematotelangiectatic, papulopustular, phymatous and ocular rosacea. Topical use of brimonidine, ivermectin and azelaic acid, as well as oral use of doxycycline and isotretinoin, have the most convincing evidence of the effectiveness of rosacea therapy. Due to the fact that it affects the face, rosacea has a negative impact on the quality of life and self-confidence of patients, so the application of decorative cosmetics is necessary. The role of health professionals is to advise patients on proper skin care with appropriate cosmetic products, adherence to prescribed therapy and avoiding trigger, which can significantly contribute to improving the quality of life and mental state of patients.

The thesis is deposited in the Central Library of the University of Zagreb Faculty of Pharmacy and Biochemistry.

Thesis includes: 61 pages, 9 figures, 9 tables and 58 references. Original is in Croatian language.

Keywords: rosacea, rosacea epidemiology, diagnosis of rosacea, classification of rosacea, pathophysiology of rosacea, rosacea management, quality of life in rosacea, clinical features of rosacea, treatment of rosacea, topical treatment for rosacea, systemic therapy for rosacea, laser treatment for rosacea

Mentor: **Ivan Pepić, Ph.D.** *Associate Professor*, University of Zagreb Faculty of Pharmacy and Biochemistry

Reviewers: **Ivan Pepić, Ph.D.** *Associate Professor*, University of Zagreb Faculty of Pharmacy and Biochemistry
Petra Turčić, Ph.D. *Associate Professor*, University of Zagreb Faculty of Pharmacy and Biochemistry
Lovorka Vujić, Ph.D. *Assistant Professor*, University of Zagreb Faculty of Pharmacy and Biochemistry

The thesis was accepted: September 2021.