

Utjecaj betulina na zacjeljivanje rana

Krajnović Siber, Martina

Professional thesis / Završni specijalistički

2023

Degree Grantor / Ustanova koja je dodijelila akademski / stručni stupanj: **University of Zagreb, Faculty of Pharmacy and Biochemistry / Sveučilište u Zagrebu, Farmaceutsko-biokemijski fakultet**

Permanent link / Trajna poveznica: <https://um.nsk.hr/um:nbn:hr:163:963825>

Rights / Prava: [In copyright](#)/[Zaštićeno autorskim pravom.](#)

Download date / Datum preuzimanja: **2025-02-28**



Repository / Repozitorij:

[Repository of Faculty of Pharmacy and Biochemistry University of Zagreb](#)



SVEUČILIŠTE U ZAGREBU
FARMACEUTSKO-BIOKEMIJSKI FAKULTET

Martina Krajnović Siber

UTJECAJ BETULINA NA
ZACJELJIVANJE RANA

Specijalistički rad

Zagreb 2023.

SVEUČILIŠTE U ZAGREBU
FARMACEUTSKO-BIOKEMIJSKI FAKULTET

Martina Krajnović Siber

**UTJECAJ BETULINA NA
ZACJELJIVANJE RANA**

Specijalistički rad

Zagreb 2023.

Poslijediplomski specijalistički studij: Dermatofarmacija i kozmetologija

Mentorica rada: prof.dr.sc. Marijana Zovko Končić

Specijalistički rad obranjen je dana 25. rujna 2023. godine na Farmaceutsko-biokemijskom fakultetu Sveučilišta u Zagrebu, pred Povjerenstvom u sastavu:

1. izv. prof. dr. sc. Biljana Blažeković
2. prof. dr. sc. Marijana Zovko Končić
3. dr.sc. Nives Pustišek, znanstvena suradnica

Rad ima 37 listova.

Ovaj rad izrađen je na Farmaceutsko-biokemijskom fakultetu Sveučilišta u Zagrebu pod stručnim vodstvom prof.dr.sc. Marijane Zovko Končić. Zahvaljujem se mentorici na stručnoj pomoći prilikom izrade ovog specijalističkog rada. Zahvaljujem se obitelji na potpori i razumijevanju tijekom cijelog puta moga usavršavanja.

SAŽETAK

Cilj istraživanja

Cilj ovog specijalističkog rada je napraviti detaljan pregled i sistematizaciju znanstvenih studija u kojima je ispitan utjecaj betulina iz kore bijele breze na zacjeljivanje rana te obraditi rezultate provedenih istraživanja kako bi se stekao uvid u recentna znanstvena saznanja vezana za njegovu učinkovitost i sigurnost primjene.

Materijali i metode

Pretražene su elektroničke baza podataka PubMed, Scopus, Web of Science. Pretragom su obuhvaćene znanstvene studije koje su ispitivale utjecaj betulina na zacjeljivanje rana. U pretraživanju su korištene ključne riječi: rana (engl. *wound*), opekline (engl. *burn*), betulin, episalvan te oleogel-S10. Glavni kriterij odabira radova uključenih u ovaj rad bilo je ispitivanje učinka na zacjeljivanje rana, opekline ili transplatirano tkivo. Pretragom baze PubMed dobivena su 74 rada od kojih su 22 odgovarala odabranim kriterijima, dok se pretragom baze Scopus i Web of Science dobilo 84 odnosno 46 radova od kojih je 26 odnosno 24 odgovaralo odabranim kriterijima. Nakon uklanjanja duplikata preostalo je 28 istraživanja koja su uključena u ovaj specijalistički rad. Za odabrane znanstvene radove bili su dostupni cjeloviti tekstovi ili iznimno sažeci na engleskom jeziku. Radovi su obrađeni neovisno o datumu objave.

Rezultati

Betulin, u formulaciji oleogela, je ubrzao zacjeljivanje rana uzrokovanih opeklinama drugog stupnja i transplantacijom tkiva, a njegova primjena rezultirala je manje vidljivim ožiljcima. Veliki potencijal pokazao je i u zacjeljivanju rana kod pacijenata oboljelih od Epidermolysis bullose te ranama uzrokovanim CO₂ laserom. Osim u formulaciji oleogela, betulin je pokazao

jednaku učinkovitost i u formulaciji V/U pjene, koja bi u praksi mogla imati prednost zbog jednostavnije primjene i eventualne bolje suradljivosti pacijenata posebno kod kroničnih rana. Na molekularnoj razini betulin djeluje na upalnu fazu zacjeljivanja rana regulacijom upalnih citokina, kemokina i ciklooksigenaze, a utječe i na migraciju keratinocita. Ispitivanjem na stanicama keratinocita i fibroblasta dijabetičara betulin je pokazao potencijal. Slično tomu, oblozi za rane s nanovlaknima polivinil alkohola i triterpenskim ekstraktom i s nanočesticama betulina i cinkova oksida pokazali su pozitivan učinak na zacjeljivanje opekline.

Zaključak

Rezultati znanstvenih istraživanja ukazuju na to da betulin iz kore bijele breze ubrzava zacjeljivanje rana i smanjuje vidljivost ožiljaka. Navedeni rezultati potvrđeni su za nekoliko farmaceutskih oblika.

SUMMARY

Objectives

The aims of this final paper are to make a detailed review and outline of research studies examining the impact of betulin from the birch bark on wound healing and conduct an analysis of the research results so as to gain insight into the recent scientific knowledge related to effectiveness and application safety of betulin.

Materials and methods

The electronic databases PubMed, Scopus, and Web of Science were searched. The research included scientific studies that have been dealing with the impact of betulin on wound healing. The keywords used in the research were: wound, burn, betulin, episalvan, and oleogel-S10. The main criterion for selecting the articles included in this study was the study of the effect on wound healing, burns, or graft tissue. The PubMed Base search resulted in 74 papers out of which 22 met the selected criteria, while the Scopus and Web of Science database search resulted in 84 and 46 papers, out of which 26 and 24 met the selected criteria, respectively. After the removal of the duplicates, there remained 28 studies that were a part of this final paper. For a selection of articles, there were complete texts or summaries in English available. The papers were processed for the research regardless of the date of publication.

Results

Betulin, in the formulation of *oleogel*, accelerated the healing of wounds caused by second-degree burns and tissue transplantation, and its application resulted in less visible scars. It has also shown great potential in wound healing in patients with Epidermolysis bullosa and wounds caused by CO₂ laser. In addition to the formulation of *oleogel*, betulin has shown the same efficacy in the formulation of V/U foam, which could in practice be advantageous due

to simpler application and possibly better patient compliance, especially in chronic wounds. At the molecular level, betulin acts on the inflammation of wound healing by regulating inflammatory cytokines, chemokines, and cyclooxygenase, and affects the migration of keratinocytes, as well. In a study in keratinocyte cells and diabetic fibroblasts, betulin showed healing potential. Similarly, wound dressings with polyvinyl alcohol and triterpene extract nanoparticles and betulin and zinc oxide nanoparticles showed a positive effect on burn healing.

Conclusion

The results of scientific research indicate that betulin from the birch bark accelerates wound healing and reduces the visibility of scars. The above results were confirmed for several pharmaceutical forms.

Sadržaj

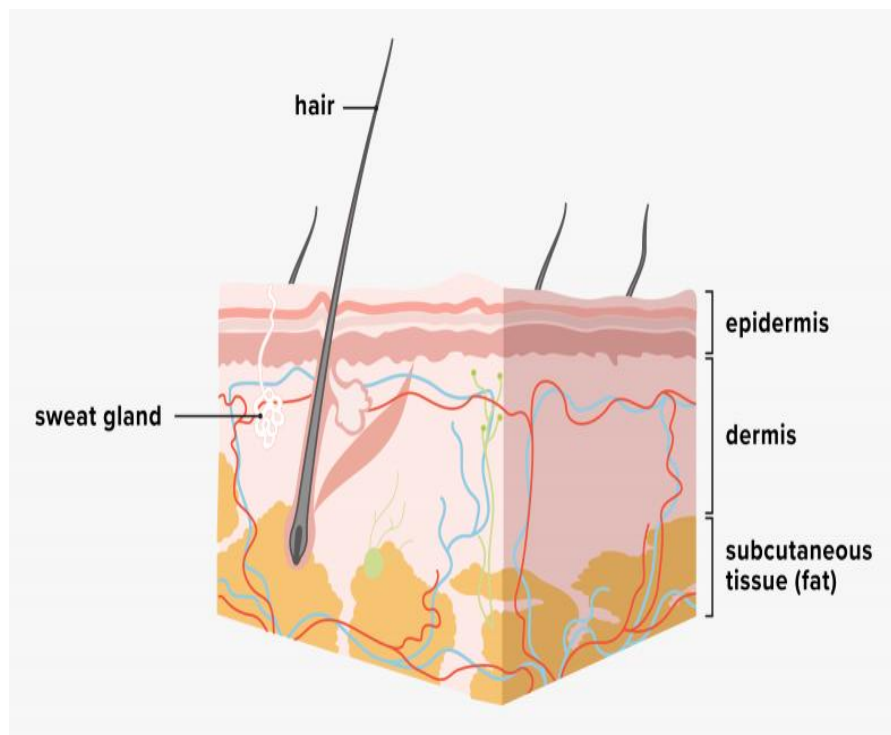
1. Uvod i pregled područja istraživanja	1
1.1. Građa kože.....	1
1.2. Rane i opekline	3
1.3. Bijela breza	7
1.4. Betulin	8
2. Cilj istraživanja	10
3. Materijali i metode	11
3.1. Pregled baze podataka	11
3.2. Učinkovitost betulina na nekliničkim modelima.....	12
3.2.1. <i>Ex vivo</i>	12
3.2.2. <i>In vitro</i>	14
3.2.3. <i>In vivo</i>	16
3.3. Učinkovitost betulina na kliničkim modelima.....	19
3.3.1. Rane transplantiranog tkiva	19
3.3.2. Opekline drugog stupnja	22
3.3.3. Epidermolysisbullosa.....	23
3.3.4. Rane uzrokovane CO ₂ laserom	25
3.3.5. Rane uzrokovane Herpes zoster virusom.....	25
3.4. Mehanizam učinka betulina.....	26
4. Rasprava	28
5. Zaključak.....	31

6. Literatura	32
7. Životopis.....	37

1. Uvod i pregled područja istraživanja

1.1. Građa kože

Koža je najveći ljudski organ. Djeluje kao barijera koja štiti tijelo od štetnih vanjskih utjecaja sprječavajući gubitak vode, elektrolita i drugih važnih sastojaka iz tijela. Sudjeluje u regulaciji tjelesne temperature te ima sekretornu ulogu. Koža je građena od tri glavna strukturna sloja: epidermisa (pokoža), dermisa (corium ili cutis) i potkožnog tkiva (subcutis) (Slika 1). Epidermis kao gornji sloj kože metabolički je vrlo aktivan i može se podijeliti na 5 slojeva: Stratum bazale (temeljni ili bazalni sloj), Stratum spinosum (nazubljeni ili trnasti sloj), Stratum granulosum (zrnasti sloj), Stratum lucidum (svijetli sloj) te Stratum corneum (rožnati sloj) (1).



Slika 1. Građa kože. Preuzeto s:

<https://www.medicalnewstoday.com/articles/subcutaneous-layer#infographic>

Epidermis se neprestano obnavlja u procesu zvanom keratinizacija. To je proces neophodan za održavanje barijerne funkcije kože. Stanice keratinociti iz bazalnog sloja mitotički se dijele i putuju prema površini kože gdje prolaze kroz različite promjene i naposljetku prelaze u mrtve stanice bez jezgri i organela koje se ljušte s površine kože. Proces keratinizacije pod nadzorom je čimbenika rasta. Kod zdravih ljudi proces keratinizacije traje 28-30 dana. Proliferacija stanica je jače izražena tijekom odmaranja ali i kod ozljede kože gdje nakon 24-36 sata dolazi do porasta broja mitotičkih stanica. Osim stanica keratinocita, u bazalnom sloju nalaze se i melanociti koji stvaranjem pigmenta melanina štite kožu od štetnog ultraljubičastog zračenja. Manji broj stanica bazalnog sloja čine Merkelove stanice koje služe kao receptori dodira te Langerhansove stanice koje su dio imunološkog sustava. Bazalna membrana predstavlja granicu između epidermisa i dermisa, sloja kože koji joj daje čvrstoću i elastičnost. Dermis je bogat vezivnim tkivom, krvnim i limfnim žilama, živcima i osjetilnim tjelešcima, žlijezdama te stanicama koje se gibaju unutar dermisa. Stanice prisutne u dermisu su fibroblasti, makrofagi i mastociti. Fibroblasti imaju sposobnost sinteze kolagenskih i elastičnih vlakana. Kada nisu sintetski aktivni fibroblasti prelaze u fibrocite koje čine glavninu stanica dermisa. Kod upalnog procesa fibroblasti se diferenciraju u endotelne stanice koje kao i makrofagi imaju sposobnost fagocitoze. Upalne stanice dermisa prisutne kod upalnih procesa su i limfociti, plazma stanice te neutrofilni i eozinofilni leukociti. Strukturni proteini kolagen i elastin, koji čine vezivno tkivo, i adhezivni proteini fibronektin i laminin uklopljeni su u ekstracelularni matriks. Ekstracelularni matriks služi kao potpora tkivu i predstavlja centar za staničnu diferencijaciju i popravak (1).

1.2. Rane i opekline

Rane se mogu definirati kao svaki poremećaj u strukturi i funkciji kože. Zacijeljivanje rana kompleksan je biološki proces u koji su uključeni brojni stanični i molekularni mehanizmi. Ono započinje neposredno nakon narušavanja integriteta kože i odvija se u nekoliko faza: hemostaza i koagulacija, upalna faza, proliferativna faza i faza remodelacije (2).

Hemostaza i koagulacija

Odmah nakon ozljede dolazi do aktivacije koagulacijske kaskade kako bi se spriječilo iskrvarenje i održala funkcija vitalnih organa. Trombociti iz krvi dolaze u kontakt sa kolagenom i drugim peptidima izvanstaničnog matriksa i pri tome dolazi do aktivacije faktora zgrušavanja i do stvaranja krvnog ugruška odnosno do koagulacije.

Upalna faza

U upalnoj fazi dolazi do fibrinolize odnosno do razgradnje stvorenog ugruška kako bi se omogućila migracija stanica. Trombociti izlučuju faktore rasta (TGF- α , TGF- β , PDGF) koji stimuliraju ulazak upalnih stanica neutrofila i makrofaga u područje rane. Te upalne stanice uklanjaju mrtvo tkivo i bakterije fagocitozom. Tijekom vremena smanjuje se broj neutrofila, a povećava broj makrofaga koji započinu fazu proliferacije.

Faza proliferacije

Makrofagi oslobađaju faktore rasta i citokine stimulirajući tako angiogenezu te proliferaciju i migraciju fibroblasta i stvaranje izvanstaničnog matriksa. Angiogenezu odnosno formiranje novih krvnih žila stimulira i niska razina kisika, hipoksija, koja se javlja kao posljedica ozljede. Proliferacijom i migracijom fibroblasta dolazi do sinteze kolagena koja je najintenzivnija unutar prva dva tjedna od ozljede. Utjecajem keratinocitnog faktora rasta

citokina dolazi do proliferacije keratinocita i formiranja bazalne membrane. Kontrakcijom miofibroblasta dolazi do kontrakcije rane i time se smanjuje veličina rane.

Faza remodelacije

Zvršnu fazu zacjeljivanja predstavlja stvaranje ožiljka i remodelacija koja obuhvaća sintezu i razgradnju kolagena kako bi se pojačala čvrstoća i elastičnost kolagena a time i čvrstoća novonastalog tkiva (2,3).

Rane koje zacjeljuju normalnim putem unutar 30 dana s krajnjom funkcionalnom i strukturnom obnovom nazivamo akutnim ranama. One mogu biti posljedica kirurških zahvata, transplatacije i presađivanje kože, dermoabrazije ili posljedica traume kao što su porezotine, ubodi, ugrizi, nagnječenja, opekline (3).

Kada je zacjeljivanje rane odgođeno ili izostane, govorimo o kroničnim ranama koje rezultiraju poremećaju izvorne strukture tkiva i homeostaze uz popratne komplikacije kao što su infekcija, bol, kontinuirano stanje upale koje dovodi do kaskadnih reakcija tkiva i do nekoordiniranog zacjeljivanja rana koje se stalno vraća na početnu fazu zacjeljivanja. Jedne od takvih rana su dijabetičke rane koje razvije 25 % pacijenata oboljelih od dijabetesa. Rane se najčešće javljaju na stopalima poznate pod nazivom „dijabetičko stopalo“. Proces zacjeljivanje tih rana je otežan zbog poremećaj u cirkulaciji, hipoksije, neuropatije koje su posljedica nekontrolirane hiperglikemije. Smanjena aktivnost neutrofila i makrofaga te usporena diferencijacija i migracija fibroblasta i keratinocita dovodi do usporenog zacjeljivanja rana i potencijalno moguće infekcije rane. Liječenje dijabetičkog ulkusa usmjereno je na smanjenje pritiska, uklanjanje mrtvog tkiva, primjenu absorbirajućih, neadhezivnih i neokluzivnih povoja te drenažu. S obzirom na svega par opcija za liječenje ulkusa povećan je interes za ispitivanjem novih potencijalnih terapija (4,5).

Kronične rane javljaju se i kod bulozne epidermolize, poznate pod nazivom Epidermolysis bullosa (EB). To je rijetka nasljedna bolest uzrokovana mutacijom gena koji kodiraju strukturne proteine važne za održavanje stabilnosti kože. Promjene na koži su prisutne već kod rođenja ili se pojave kratko nakon rođenja. Koža je jako osjetljiva tako da se i na nanjmanji mehanički podražaj pojavljuju hemoragični mjehuri koji pucaju i stvaraju rane koje teško zacjeljuju. Ovisno o dubini zahvaćene kože možemo razlikovati četiri oblika: EB simpleks, junkcijska EB, distrofična EB i Kindlerov sindrom. EB simpleks karakterizira oštećenje kože na razini temeljnog sloja epidermisa. Kod junkcijske EB oštećenje kože je na granici između epidermisa i dermisa dok je kod distrofične EB zahvaćen gornji dio dermisa. Kindlerov sindrom je odnedavno uvršten u nasljedne EB. Liječi se simptomatski, optimalnom njegom s neadhezivnim i nesenzibilizirajućim povojima sprječavajući infekciju rane. Slijedom toga pokazala se potreba za terapijom koja će ubrzati zacjeljivanje rana i na taj način smanjiti rizik od nastanka potencijalnih sekundarnih infekcija (6,7).

Opekline su ozljede kože koje nastaju u kontaktu sa vatrom, vrućim tekućinama, kemikalijama, električnom strujom. Mogu biti blage, srednje teške, teške i kritične ovisno o dobi, dubini ozljede i zahvaćenoj površini (8). Ovisno o dubini možemo razlikovati:

1. Opekline prvog stupnja

Opekline koje zahvaćaju samo epidermis. Uglavnom nastaju nakon nekontroliranog izlaganja sunčevom zračenju. Zacjeljuju nakon 3-5 dana bez vidljivog ožiljka. Liječenje se provodi lokalnim vlaženjem i hlađenjem opekline ozljede, oralnom hidracijom i uzimanjem analgetika po potrebi.

2. Opekline drugog stupnja

Protežu se kroz epidermis i dermis. Ovisno o dubini zahvaćenog dermisa razlikujemo površinske dermalne opekline (IIa) i duboke dermalne opekline (IIb). Površinske dermalne opekline zahvaćaju epidermis u cijelosti i dio dermisa. Karakteriziraju ih

mjehurići nakon kojih se javlja jaka bol. Opekline zacjeljuju nakon 21-og dana bez vidljivih ožiljaka ali su moguće promjene u pigmentaciji kože. Duboke dermalne opekline obuhvaćaju epidermis i dermis u cijelosti. Opeklinska koža je blijeda sa edemom svijetlo crvene do sive boje. Manja je bolnost zbog oštećenih nervnih završetaka. Rana zacjeljuje dulje od 21-og dana ostavljajući oštećeni epitel i hipertrofične ožiljke, a mogući su i funkcionalni poremećaji. U liječenju se preporuča uklanjanje oštećenog tkiva, ekscizija i transplatacija kože.

3. Opekline trećeg stupnja

Opekline zahvaćaju cijeli epidermis i dermis i dosežu do potkožnog tkiva. Površina kože je suha, neelaastična, čvrsta, prošarana smeđim ili tamno crvenim nijansama. Nakon nekoliko sati dolazi do stvaranja edema, imunološkog odgovora te do infekcije i sepse. Liječenje takvih rana uključuje povećanu nadoknadu tekućine, enteralnu ili parenteralnu prehranu te kiruršku eksciziju u nekoliko navrata.

4. Opekline četvrtog stupnja

Subdermalne opekline koje se protežu kroz potkožno tkivo pa sve do mišića i kostiju. Ozljeđeno tkivo je suho, prošarano, crne boje, a ponekad i mumificirano bez osjećaja boli a ni motoričke funkcije. Ponekad je potrebna amputacija ili pokrivanje oštećenog tkiva reznjem (8).

Svaka rana je primarno inficirana i zbog toga vrijeme zacjeljivanja ima važnu ulogu u sprječavanju moguće daljnje infekcije ali i nastanka vidljivog ožiljka. Standardna njega u liječenju opekline drugog stupnja u pogledu obloga za rane (parafnske obloge, hidrofiber, kreme sa srebrom) sprječavaju infekciju rane ali ne utječu znatno na brzinu zacjeljivanja rane. Pacijenti koji se liječe na takav način najčešće razviju hipertrofične ožiljke. Kirurškim liječenjem pokazali su se puno bolji rezultati. Ono uključuje uklanjanje površinskog nekrotizirajućeg tkiva (debridman) opeklinske rane te tretiranje rane postavljanjem kožnog

transplatata. Kožni transplatat je komadić kože određene debljine koji sadrži različite slojeve kože ovisno o dubini same rane. Potiče obnavljanje kože osiguravajući uvijete za nesmetanu regeneraciju (8). Iako se regeneracija kože odvija uredno, kod dubljih rana odnosno dubljih opekline i korištenjem kožnih transplatata dalje postoji rizik od nastanka vidljivih ožiljaka. Iz tog razloga povećan je interes za pronalaskom pripravka koji će ubrzati zacjeljivanje rana i na taj način smanjiti vidljivost ožiljaka (9).

1.3. Bijela breza

Ljekovito bilje se danas široko upotrebljava u alternativnoj i/ili komplementarnoj medicini. Upotreba biljnih lijekova znatno je porasla zbog njihove učinkovitosti, dostupnosti i sigurnosti. Svjetska znanstvena organizacija je izvjestila kako 89-90 % populacije u zemljama u razvoju koristi biljne lijekove u primarnoj zdravstvenoj zaštiti. Ljekovite biljke su bogate različitim fitokemiskim spojevima gdje mnoge od njih čine sekundarni metaboliti kao što su alkaloidi, flavonoidi, terpeni, saponini i dr. Svi oni posjeduju antioksidativna svojstva koja imaju važnu ulogu u istraživanju lijekova kao i direktno terapijsko djelovanje gdje sprječavaju oksidaciju molekula unutar stanice i štite zdrave stanice od oštećenja uzrokovano slobodnim radikalima i samim time preveniraju nastanak većih bolesti (10). Bijela breza (*Betula pendula* Roth.) jedna je od njih, poznata od davnina kao tradicionalna biljka za zacjeljivanje rana kod Sjevernoameričkih indijanaca (11). Listopadno je drvo iz porodice Betulaceae i naziva se još i obična breza (Slika 2). Rasprostranjena je na širokom području Europe i Azije. Raste do visine od 25 m i karakteriziraju ju tanke viseće grane i bijela kora (12). Kora se koristi za izradu biljnih pripravaka jer sadrži pentacikličke triterpene koji dokazano djeluju protuupalno, antiviralno, antimikrobno i hepatoprotektivno (13).

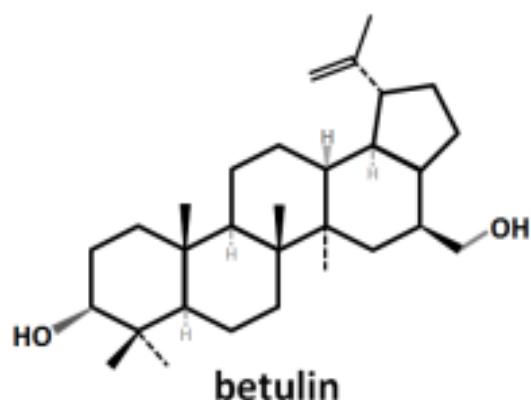


Slika 2. Bijela breza. Preuzeto s

https://en.wikipedia.org/wiki/Betula_pendula#/media/File:B._pendula,_Koivu_Birch,_end_of_August_2.jpg

1.4. Betulin

Betulin je pentaciklički triterpen koji čini 34% prisutnih triterpena u kori bijele breze. On pripada skupini lupanskih triterpena sa dvije polarne skupine na krajevima molekule (Slika 3). S obzirom na malu toksičnost, ispitanu intraperitonealno na miševima, i dobru topljivost u ulju pokazao se kao dobar potencijal za izradu topikalnih pripravaka. Ekstrakcijom sa n-heptanom iz kore bijele breze dobiva se suhi triterpenski ekstrakt (TE) koji sadrži 80% betulina. Ostale komponente prisutne u TE su betulinska kiselina, oleanolna kiselina, lupeol i eritrodiol. TE tvori mazive tiksotropne gelove, oleogelove, u kombinaciji sa uljem. Kako je betulin najviše prisutan u TE, pod pretpostavkom da se otpuštanje drugih triterpena bitno ne razlikuje, u provedenim ispitivanjima ispitivalo se otpuštanje betulina iz oleogelova (14).



Slika 3. Struktura betulina (15).

Na temelju dokazanih kliničkih studija i djelovanja betulina na molekularoj razini Europska agencija za lijekove je 2016. godine odobrila Episalvan® gel (u ispitivanjima pod nazivom Oleogel-S10) kao prvi biljni topikalni lijek za brže zacjeljivanje rana. Gel sadrži 10 % suhog ekstrakata triterpena iz kore breze, među kojim je više od 80 % betulina, uklopljenih u rafinirano suncokretovo ulje 90 % (13). Za izradu gela koristila se fino izrezana i prosijana bijela kora breze vrsta *Betula pendula* Roth. (srebrna breza), *Betula pubescens* Ehrh. (bijela breza) i hibridi obiju vrsta. Lijek je indiciran za liječenje rana koje zahvaćaju djelomičnu debljinu kože u odraslih. S obzirom da nositelj odobrenja nije podnio zahtjev za produženjem odobrenja lijek je trenutno povučen sa tržišta Europske unije (16).

2. Cilj istraživanja

Zacjeljivanje rana kompleksan je i klinički vrlo značajan biološki proces. Betulin, pentaciklički triterpen iz kore breze pokazao je pozitivne učinke na ubrzanje zacjeljivanja različitih vrsta rana, uključujući opekline drugog stupnja i rane transplatiranog tkiva. Istraživanje učinkovitosti betulina u topikalnim pripravcima nužno je za bolji uvid u mogućnosti bržeg zacjeljivanja rana i time smanjenje rizika od mogućih infekcija, boli i nelagode pacijenata zbog estetskog izgleda rane. Stoga je cilj predloženog rada napraviti detaljan pregled i sistematizaciju znanstvenih studija u kojima je ispitan utjecaj betulina na zacjeljivanje rana te obraditi rezultate provedenih istraživanja kako bi se stekao uvid u recentna znanstvena saznanja vezana za njegovu učinkovitost i sigurnost primjene.

3. Materijali i metode

3.1. Pregled baze podataka

Za pisanje ovog specijalističkog rada pretražene su elektroničke baza podataka PubMed, Scopus, Web of Science. Pretragom su se obuhvatile znanstvene studije koje su ispitivale utjecaj betulina na zacjeljivanje rana. U pretraživanju su korištene ključne riječi: rana (engl. *wound*), opekline (engl. *burn*), betulin, episalvan te oleogel-S10. Glavni kriterij odabira radova uključenih u ovaj rad bilo je ispitivanje učinka na zacjeljivanje rana, opekline ili transplacirano tkivo. Pretragom baze PubMed dobivena su 74 rada od kojih su 22 odgovarala odabranim kriterijima, dok se pretragom baze Scopus i Web of Science dobilo 84 odnosno 46 radova od kojih je 26 odnosno 24 odgovaralo odabranim kriterijima. Za odabrane znanstvene radove bili su dostupni cjeloviti tekstovi ili iznimno sažeci na engleskom jeziku. Radovi su obrađeni neovisno o datumu objave.

3.2. Učinkovitost betulina na nekliničkim modelima

3.2.1. *Ex vivo*

Jedna studija ispitala je prodiranja betulina u kožu. Uklanjanjem površinskog sloja kože svinjskog uha i kože debljine 0,2 mm dobila su se dva uzorka kože koja su služila za usporedbu s netretiranom kožom. Temeljem mikroskopske analize, u uzorku kojim se uklanjao površinski sloj potpuno je bio uklonjen rožnati sloj dok su se u uzorku gdje se uklanjala koža određene debljine vidjela veća oštećenja stanica epiderme. Ispitivanje prodiranja betulina iz oleogela kroz pripremljene uzorke kože pokazalo je kako je betulin najbrže prodirao kroz uzorak kojem je uklonjena koža određene debljine ($1.13 \pm 0.5 \mu\text{g}/\text{cm}^2 \times \text{h}$) dok je u uzorku površinski uklonjenog sloja kože prodiranje betulina bilo sporije ($0,44 \pm 0,11 \mu\text{g}/\text{cm}^2 \times \text{h}$). Kroz neoštećenu kožu betulin je također sporije prodirao zbog dobre barijerne funkcije kože ($0,88 \mu\text{g}/\text{cm}^2$). Može se zaključiti kako je prodiranje djelatne tvari obrnuto proporcijalan s debljinom kože (17). Ispitivanje mehanizama učinka TE u zacjeljivanju rana, ispitan na molekularnoj razini, pokazalo je utjecaj TE na aktivaciju upalnih citokina (IL-6) i ciklooksigenaze-2 (COX-2), enzima važnog za stvaranje upalnog odgovora, djelovanjem na protein kinazu p38 MAPK i ljudski antigen R (HuR) (11). S obzirom da struktura oleogela i sama topljivost TE ovisi o ulju u koje služi kao otapalo, jedna studija je ispitala učinak samih ulja u zacjeljivanju rana. Srednjelančani trigliceridi (MCT, Miglyol) pokazali su najveći učinak na zacjeljivanje rana, u usporedbi s kontrolom, dok su ulje kikirikija, jojobe i suncokreta pokazali znatno manji učinak. Parafin (LLP), ricinusovo ulje i bademovo ulje su pokazali najmanju učinkovitost. Dodatkom TE, oleogel TE-MCT nije pokazao značajnije zacjeljivanje rana u usporedbi sa samim MCT. Nasuprot tome, oleogel sa suncokretovim uljem pokazao je bolje zacjeljivanja rane od samoga ulja. Ti rezultati su objašnjeni otpuštanjem samog betulina, glavne komponente TE. Kako je ulje zasićeno betulinom, njegova aktivnost u svim oleogelovima je jednaka stoga koncentracija ulja nije

utjecala na otpuštanje. Slabije otpuštanje betulina iz MCT oleogela može se pripisati maloj viskoznosti ulja, dok je kod suncokretovog i LLP viskoznost veća. Iako je otpuštanje betulina iz oleogela s LLP bilo jednako kao i kod oleogela sa suncokretovim uljem, samo LLP ulje imalo je negativan utjecaj na zacjeljivanje rana koje se nije moglo kompenzirati dodatkom TE (14).

S obzirom da su V/U emulzije vode u ulju (V/U) pokazale dobar potencijal u zacjeljivanju rana (13,18), jedna studija je ispitala učinkovitost pjene bazirane na V/U emulziji kao potencijalne formulacije zbog jednostavnije primjene bez kontakta s kožom i mogućoj boljoj suradljivosti pacijenata posebno kod kroničnih rana. Usporedbom različitih formulacija, oleogela, emulzije i pjene sa istim uljima (suncokretovo ulje, MCT i LLP), pokazalo se kako je oslobađanje betulina bilo gotovo isto (17). Kao potencijalna formulacija u zacjeljivanju rana provedena je studija u kojoj se ispitala učinkovitost emulzija ulja u vodi (U/V) s TE. Zbog manje topljivosti suspendiranih čestica TE u vodenoj fazi, bez obzira na ulje, došlo je do sporijeg otpuštanja betulina i tako se pokazalo kako nisu dobar izbor kao formulacija za zacjeljivanje rana (14).

Na uzorcima svinjskog uha, provedene su dvije studije s oblogama za ranu snanovlaknima polivin alkohola (PVA) i TE. U prvoj studiji, za izradu nanovlakana koristile su se tri različite disperzije: jedna otopina bez TE (F1), jedna s koncentracijom TE 0,2 % (F2) i jedna s koncentracijom TE 2 % (F3). Svaka od disperzija se pomiješala s PVA te su se izradila nanovlakana. Nakon 168 sati mjerenja, prodiranje betulina iz obloge za ranu snanovlaknima disperzije F2 je bilo bolje (22,81 %) u usporedbi s oblogom za ranu snanovlaknima disperzije F3 (7,21 %). Učinak u zacjeljivanju rana ispitan je na uzorku kojeg je činio epidermis i gornji dio dermisa ukupne površine 7,1 mm². Ispitivanje je provedeno na 6 uzoraka: uzorak tretiran s TE-oleogelom, s čistim PVA, s oblogama za ranu s nanovlaknima disperzije F1, disperzije F2 i disperzije F3 te netretirani uzorak. Mikroskopskom analizom uzoraka pokazalo se kako je

obloga F2 pokazala najbolji učinak u vidu epitelizacije tkiva u usporedbi s kontrolom i ostalim testiranim uzorcima (19). Druga studija ispitivala je prodiranje betulina iz nanovlakana različitih molekulskih težina PVA (male molekulske težine (LMW)- 67 kDa, srednje molekulske težine (MMW) -13 kDa i velike molekulske težine (HMW)- 146-186 kDa). Kroz oštećenu kožu betulin je najbrže prodirao iz PVA/TE nanovlakana male molekulske težine PVA dok je kod nanovlakana srednje i velike molekulske težine PVA prodiranje betulina bilo sporije (20).

3.2.2. *In vitro*

Jedna *in vitro* studija ispitivala je ulogu kalcija (Ca) u formiranju stresnih vlakana (RhoA), pomoću TE i lupeola. Koristeći verapamil, kao blokatora Ca receptora, keratinociti su naprije tretirali verapamilom 10 min te nakon toga s TE i lupeolom. S obzirom na reduciranu aktivnost RhoA, zaključilo se kako je Ca uključen u aktivaciju RhoA a time i migraciju stanica keratinocita (11). Kako lipidi keratinocita sudjeluju u procesu diferencijacije, jedna studija je provela ispitivanje utjecaja betulina na lipide keratinocita. Od ukupno identificiranih 611 različitih vrsta lipida u njih 440 uočene su značajne promjene. Smanjena regulacija djelovanjem betulina uočena je kod kolesterola i triacilglicerida dok je povećana regulacija uočena kod glicerofosfolipida, sfingolipida i diacilglicerida. Nastavno tome autori su pretpostavili da se betulin inkorporira u membranu stanica i metabolizira u stanicama keratinocita (21).

Ispitivanje provedeno na stanicama keratinocita i fibroblasta dijabetičkih i nedijabetičkih donora različitih dobnih skupina uspoređivalo je učinak TE i betulina na stanice keratinocita pacijetata oboljelih od dijabetesa (NHK-d) s keratinocitima zdravih ljudi (NHK-nd) te fibroblasta pacijenata oboljelih od dijabetesa (HDF-d) s fibroblastima zdravih ljudi (HDF-nd).

Mjerila se ekspresija gena i proteina važnih za zacjeljivanje rana. Stanice su tretirane šest sati s 1 i 5 µg/mL TE i betulinom u koncentraciji u kojoj je prisutan u TE (0,87 µg/mL i 4,35 µg/mL). Dobiveni rezultati su pokazali kako su stanice fibroblasta i keratinocita dijabetičkih i nedijabetičkih donora dovele do povećane ekspresije mRNA kemokina, protuupalnih citokina i drugih medijatora važnih u zacjeljivanju rana. Također utjecaj na razini proteina (interleukina-8, kemokina (MCP-1) i tumor nekrotizirajućeg faktora alfa) pokazao se jednakim. Razlika je uočena kod citoskeleta stanica gdje su keratinociti pokazali značajnu protruziju stanica, dok je kod fibroblasta došlo do izduženja stanica. U stanicama keratinocita dijabetičkih donora došlo je do aktivacije guanozin-trifosfataze (GTP-aze) ključne za migraciju stanica formiranjem filopodija, lamelipodija i stresnih vlakana. S obzirom na navedeno, TE i betulin predstavljaju potencijal u liječenju dijabetičkih rana koji se treba potvrditi kliničkim ispitivanjima (4).

Provedeno *in vitro* ispitivanje utjecaja U/V nanoemulzija s lecitinom (Lipoid S) i betulinom (NE BET) na primarne stanice kože pokazalo je kako NE BET djeluju na aktivnost fibroblasta i keratinocita, što je značajno utjecalo na zacjeljivanje rane u usporedbi s negativnom kontrolom (nanoemulzijom s lecitinom) i pozitivnom kontrolom (nanoemulzijom s lecitinom i dekspantenolom). Dobiveni rezultati ukazuju na dobar potencijal nanoemulzija na bazi lecitina s betulinom u zacjeljivanju rana (22).

U *in vitro* ispitivanjima otpuštanja betulina iz obloga za ranu s PVA nanovlakanima pokazalo se kako je 44 % betulina oslobođeno iz obloge za ranu s nanovlakanima disperzije F2 dok je 22 % betulina oslobođeno iz obloge za ranu s nanovlakanima disperzije F3. Iako je količina uklopljenog TE u otopini F3 bila veća, zbog visoke koncentracije drugih komponenata (3,2 % fosfolipida, 4 % suncokretovog ulja) TE se sporije otpuštao u usporedbi s F2 (1 % fosfolipida, 0,4 % suncokretovog ulja) gdje je otpuštanje bilo brže zbog hidrofilnijeg matriksa. To je dovelo do zaključka da se regulacijom koncentracije suncokretovog ulja i

fosfolipida može kontrolirati otpuštanje betulina (19). Otpuštanje betulina iz nanovlakana s različitim molekulskim težinama PVA pokazalo se brže iz nanovlakana s najnižom i srednjom molekulskom težinom PVA zbog tanjih nanovlakana iz kojih se betulin mogao brže osloboditi (20).

3.2.3. *In vivo*

Učinak betulina na ekspresiju gena procijenjen je u endotelnim i mišićnim stanicama te fibroblastima *in vivo*. U ispitivanje su bili uključeni štakori s dijabetesom uzrokovanim streptozotocinom kojima su se opekline tretirale betulinskom kiselinom (BA) intraperitonealno (IP) i/ ili lokalno (TOP). Procijenjena je tolerancija glukoze u mišićnom tkivu i fibroblastima, dok su oksidativni stres i upala određeni u endotelnim stanicama i u tkivima rane. Također je procijenjen i učinak BA na proces zacjeljivanja rana. BA je poništila supresiju transportera glukoze tipa 4 (GLUT4) izazvanu hiperglikemijom u mišićnim stanicama i fibroblastima te ublažila netoleranciju na glukozu uzrokovanu dijabetesom i djelomično ublažila dijabetesom posredovan oksidativni stres i upalu u krvožilnom sustavu i tkivima rane. Istodobna primjena BA i IP i TOP značajno je ubrzala zacjeljivanje dijabetičkih rana, dok je primjena BA samo IP ili TOP putem imala značajno manji učinak. Ovi se ispitivanjem pokazao potencijalno značajan učinak BA u zacjeljivanju dijabetičkih rana (23).

Četiri studije ispitivale su učinkovitost cink oksid nanočestica (ZnONPs) s betulinom u zacjeljivanju opeklinskih rana. U prvoj studiji su se koristili oleogelovi sa ZnONPs, koje su se modificirale dodatkom triterpena: betulina, betulinske kiseline (BA), betulindiacetata (BDA) i betulindifosfata (BDP), a u drugoj i trećoj studiji su se koristile ZnONPs s BDP uklopljene u biorazgradiv materijal baziran na bakterijskoj celulozi (BC). Sve studije su se provodile na opeklinskim ranama štakora, uzrokovanim elektromagnetnim zračenjem. Opekline dubine 3-5

mm zahvaćale su područje kože $14,0 \text{ cm}^2 \pm 0,5 \text{ cm}^2$. U prvoj studiji, rane su se tretirale dva puta dnevno u dozi 25 mg/cm^2 . U ispitivanje je bilo uključeno šest grupa štakora, po pet štakora u svakoj grupi: netretirana grupa, grupa oleogel ZnONPs, oleogel ZnONPs-BDA, oleogel ZnONPs-BA, oleogel ZnONPs-BDP i grupa bez opekline. Nakon 10 dana ispitivanja, rane od opekline su se smanjile dvostruko, za 45-55 %, i bile su bez krasta s vidljivom vezivnim tkivom u usporedbi s netretiranom ranom gdje se rana povećala za 10-15 %. Životinje tretirane oleogelovima nisu pokazale nikakve neželjene učinke u vidu promjena ponašanja, gubitka apetita u usporedbi s netretiranom grupom. Ispitivanjem mikrocirkulacije u zoni opeklina pomoću Doppler lasera, pokazan je porast indeksa mikrocirkulacije (MI) za 20-35 % u usporedbi s MI netretirane grupe, odnosno stupanj MI je bio gotovo jednak kao kod neozljeđenog tkiva (24). U druge dvije studije su bile uključene četiri grupe po 12 štakora gdje se prva grupa tretirala filmom BC-ZnONPs, druga s BC-BDP, treća BC-ZnONPs-BDP i četvrta oleogelom ZnONPs-BDP. Nakon 21 dan tretiranja kod grupe tretirane s BC-BDP došlo je do neravnomjernog prijanjanja i urastanja BC-BDP filma na ranu te je učinak na zacjeljivanje bio slab. Također, zarastanje rane je bilo sporo i kod tretiranja s BC-ZnONPs. Kod grupe tretirane BC-ZnONPs-BDP vidljiva je potpuna epitelizacija rane dok je kod grupe s oleogelom ZnONPs-BDP vidljiva djelomična epitelizacija stoga se može zaključiti kako se zacjeljivanje rane dodatkom BC u nanočestice ZnO u kombinaciji s BDP-om pokazalo uspješnije i vremenski brže od oleogela s ZnO nanočesticama. Mikrocirkulacija se normalizirala nakon trećeg dana tretiranja s BC-ZnONPs-BDP (25, 26). U sve tri studije pokazano je kako je tretiranje rana sa ZnONPs i betulinom dovelo do aktivacije antioksidativnih enzima (superoksid dismutaze i katalaze) i time do redukcije oksidativnog stresa, odnosno slobodnih radikala nastalih ranjavanjem. U četvrtoj studiji se ispitivao učinak hidrofilnih i hidrofobnih gel disperzija s ZnONPs i derivata betulina, uz dodatak terpena iz eteričnih ulja lavande i timijana, na zacjeljivanje opeklinskih rana štakora. Također se

ispitivao i njihov utjecaj na aktivnost antioksidativnih enzima: glukoza-6-fosfata (G6PDG), laktat dehidrogenaze (LDH), glutation reduktaze (GR), aldehid dehidrogenaze (AIDH), superoksid dismutaza (SOD) te redoks ravnotežu između koenzima nikotinadenin dinukleotida (NAD⁺) i nikotinadenin dinukleotid fosfat (NADP⁺) i njihovih reduciranih oblika (NADH i NADPH) tijekom 21-og dana tretiranja rane. Dodatak komponenti eteričnih ulja- timola, linalola i drugih monoterpena pospiješilo je solubilizaciju betulina i BDP u disperzijama i pridonijelo smanjenju upale kod opekline. Obje gel disperzije su ubrzale zacjeljivanje rana u usporedbi s netretiranom kontrolnom grupom te povećale aktivnost SOD, LDH, GR, AIDH, G6PDG. Bolja redoks ravnoteža parova koenzima NAD⁺/NADH i NADP⁺/NADPH postignuta je tretiranjem rana hidrofilnim gel disperzijama zbog mogućnosti stvaranja iona cinka (Zn²⁺) koji dokazano utječu na zacjeljivanje rana (27).

Pozitivan učinak na zacjeljivanje rana pokazao je 3-*O*,28-*O*-dinikotinoilbetulin dobiven acilacijom betulina s klor nikotinskom kiselinom. Ispitivanje provedeno na štakorima pokazalo je kako su rane uzrokovane opeklinama nakon deset dana tretiranja s 1% masti s 3-*O*,28-*O*-dinikotinoilbetulinom bolje zacijelile u usporedbi s kontrolom, masti metiluracila. Rana se smanjila za približno 40 % dok se oko 20 % smanjila tretiranjem masti s metiluracilom (28).

Dvije studije su ispitivale učinak oleogelova s betulinom u koncentraciji manjoj od 10 %. U prvoj studiji, provedenoj na koži miševa ozljeđenoj UV zračenjem, betulin u koncentraciji 0,3 % pokazao je značajan utjecaj u pogledu smanjenja eritema, povećanja vlažnosti te epitelizacije kože (29). U drugoj studiji uspoređivao se učinak betulina u koncentraciji od 0,2 %, 0,5 % i 5 %. U ispitivanje je bilo uključeno 170 štakora s dubokim ranama i 15 zečeva s ranama uzrokovanim opeklinama. Učinkovitost zacjeljivanja se procijenjivala na temelju brzine zacjeljivanja rane, vremena otpadanja kraste (kod rana) i smjernenja crvenila (kod opeklina). Najbolji učinak u zacjeljivanju rana u oba slučaja je pokazao pripravak s 0,5 %

betulina. Epitelizacija tkiva kod dubljih rana bila je vidljiva već 7.dan tretiranja dok je kod opekline tretirano područje histološki pokazalo bolje rezultate od područja tretiranog pantenolom (30).

3.3. Učinkovitost betulina na kliničkim modelima

3.3.1. Rane transplantiranog tkiva

Dva rada odnosila su se na drugu fazu kliničke studije provedene na transplatiranom tkivu gdje se uspoređivala učinkovitost, podnošljivost i estetski rezultati Oleogel-S10 u usporedbi s Mepilex (silikonskom oblogom za rane) u zacjeljivanju rane. Prvih 14 dana uključivalo je tretiranje rane, a ostalo vrijeme praćenje pacijenata. Provedeno je na 24 hospitalizirana pacijenta kojima je bila nužna transplatacija tkiva zbog opekline, traume, kroničnog venskog ulkusa ili uklanjanja kožnih melanoma. Jedna trećina je bila ženskih, a dvije trećine muških ispitanika prosječne dobi 65 godina. Veličina tetirane rane bila je između 10-160 cm². Transplatirano je tkivo natkoljenice, debljine oko 0,3 mm, podijeljeno na dvije polovice, distalnu i proksimalu. Jedna polovica je tretirana s Oleogel-S10 apliciranim na oblogu za rane, a druga polovica, koja je služila kao kontrola, je tretirana samo s oblogom za rane (Mepilex). Obloge su se mijenjale u prosjeku 2,3 dana istovremeno, s tim da se svakim mijenjanjem obloge Oleogel-S10 ponovno nanosio na novu oblogu. Rane su fotografirane svakom promjenom obloge te 3 mjeseca od početka tretiranja. Na temelju tih fotografija nakon 14 dana, dva neovisna stručnjaka su procijenila kako je kod 20 pacijenata polovica rane tretirana Oleogel-S10 bolje epitelizirana nego polovica rane tretirane kontrolom dok je kod svega 2 pacijenta procijenjena bolja epitalizacija rane tretirana kontrolom. Za 2 pacijenta bilo je neodlučeno. Neovisno o stručnjacima, pacijenti su procijenili da je nakon tjedan dana tretiranja polovice rane s Oleogel-S10 50 % rane epitelizirano u usporedbi s 20 % rane

tretirane samom oblogom što je dovelo do 90 % odnosno 70 % epitelizacije nakon 2 tjedna. Osjetljivost rane na dodir bila je jednaka na obje polovice rane tijekom 14 dana dok je svrbež rane bio malo izraženiji na polovici rane tretirane Oleogel-S10. Nakon faze tretiranja (14 dana) slijedila je faza praćenja (3 mjeseca) gdje je sudjelovalo 19 pacijenata od njih 24. Slijepom procjenom kod 10 od 19 pacijenata, nakon 3 mjeseca od operacije, polovica rane tretirana Oleogel-S10 bila je bolje epitelizirana od polovice tretirane kontrolom, dok je kod 3 pacijenta bolja epitelizacija rane bila polovica tretirana kontrolom. Kod jednog pacijenta epitelizacija rana je bila jednaka, dok je kod ostalih pet pacijenata bilo neodlučeno. Kod većine pacijenata eritem, pigmentacija i tekstura kože polovice rana tretirane Oleogel-S10 su bile sličnije normalnoj netretiranoj koži u usporedbi s polovicom rana tretiranim kontrolom. Iako je studija rađena na malom broju ljudi, dobiveni rezultati su nedvosmisleni i dobiveni usporedbom s kontrolom kod svakog pacijenta (9, 31).

Četiri rada obađivala su dvije multicentrične studije treće faze: BSG-12 i BSG-12. Studije su ispitivale brzinu epitelizacije rane te učinkovitost i podnošljivost Oleogel-S10 u usporedbi s Mepilex (70 % pacijenata uključenih u ispitivanje) i Allevyn oblogom za rane. BSG-12 studija se provodila u 14 centara i uključivala je 112 pacijenata dok se BSH-12 studija provodila u 18 centara i uključivala 107 pacijenata. Prosječna dob pacijenata je bila oko 53 godine, a 64,2 % su činili muškarci. Veličina tretiranih rana bila je između $81,5 \pm 66,4$ cm², dubine 0,2 - 0,4 mm. Obje studije su se provodile po istom protokolu. Transplantirano tkivo podjeljeno je na dvije polovice, distalnu i proksimalnu i randomizirano. Na jednu polovicu se nanosio Oleogel-S10, u debljini 1 mm, direktno na ranu ili na silikonsku oblogu a na drugu polovicu rane sama silikonska obloga. Svakih 3 do 4 dana, obloge su se mijenjale i rana čistila. Rane su se fotografirale 3 i 12 mjeseci nakon transplatacije. Snimljene fotografije su koristile za slijepu procjenu učinkovitosti tretmana koju su provodili stručnjaci. Slike su se posložile kronološki ali bez ikakvih informacija o tretmanu. Stručnjaci i pacijenti su ocjenjivali

učinkovitost zacjeljivanja rane i podnošljivost tretmana. U periodu praćenja, 3 i 12 mjeseci nakon ozljede, procjenjivao se izgled tretiranog područja kože usporedbom obje polovice rane i u odnosu na netretiranu susjednu kožu. Tijekom studije pratili su se mogući neželjeni učinci. Tretiranje rane je trajalo dok rane nisu zacijelile (≥ 95 % epitelizacije) do maksimalno 28 dana. Slijepom procjenom fotografija tri su stručnjaka procijenila kako je polovica rane tretirana Oleogel-S10 brže zacijelila (15,3 dana) u usporedbi s ranom tretiranom samom oblogom (16,5 dana). Nakon 3 mjeseca od tretiranja rane u ispitivanju je sudjelovalo 183 pacijenta, dok je nakon 12 mjeseci sudjelovalo 149 pacijenta. Na temelju snimljenih fotografija, stručnjaci su ocjenjivali tri parametra: veličinu, izgled i boju ožiljka temeljem bodovanja od 1 (najbolji) do 4 (najgori) što je dovelo do konačnih bodova u rasponu od 3 do 12. Usporedbom srednje vrijednosti rezultata eksperata (6,89 nakon 3 mjeseca, a 4,66 nakon 12 mjeseci) i vremena zacjeljivanja rane dobio se linearan odnos. Time se pokazalo kako kako je koža tretirana Oleogel-S10 po teksturi, boji i pigmentaciji sličnija okolnoj netretiranoj koži od dijela rane tretiranog oblogom za rane i da vidljivost ožiljka ovisi o vremenu zacjeljivanja ožiljka odnosno brža epitelizacija dovodi do manje vidljivog ožiljka. Dva pacijenta su prijavila svrbež i infekciju na polovici rane tretirane s pripravkom Oleogel-S10, dok ozbiljnije nuspojave nisu prijavljene (13,18,32).

Provedena je monocentrična studija u kojoj je ispitana učinkovitost zacjeljivanja transplatiranog tkiva na temelju vremena zacjeljivanja rane i vidljivosti ožiljka nakon tretiranja rane te 3 i 12 mjeseci nakon zatvaranja rane. U ispitivanje je bilo uključeno 32 pacijenta, od kojih 25 muškaraca i 7 žena prosječne dobi 41,8 godina. Prosječna veličina tretirane rane je bila 56,77 cm². Srednje vrijeme zacjeljivanja rane kod grupe tretirane Oleogel-S10 je bila 7 dana, dok je kod kontrolne grupe bilo 8 dana. Usporedbom kvalitete ožiljka pomoću POSAS skale (Patient and Observer Scar Assessment Scale) značajno niže vrijednosti u svim periodima mjerenja je pokazala skupina tretirana s Oleogel-S10 u

usporedbi s kontrolom. Također pokazana je i velika razlika u elastičnosti kože gdje je Oleogel-S10 pokazao bolji učinak (33).

3.3.2. Opekline drugog stupnja

Treća faza kliničke studije ispitivala je utjecaj Oleogel-S10 na zacjeljivanje rana uzrokovanim opelinama 2a stupnja u usporedbi s standardnom njegom za rane oktenidinhidrokloridom (Octenilin gel). U ispitivanje je bio uključen 61 pacijent od kojih je 57 sudjelovalo u liječenju. Većinu pacijenata su činili muškarci (n=42), prosječne dobi 41 godine. Opekline uzrokovne toplinom (vatrom, toplom tekućinom ili parom) bile su površine 210 cm² odnosno obuhvaćale su $5,8 \pm 5,2$ % površine tijela. Rane su podijeljena na dva dijela, distalnu i proksimalnu te randomizirane. Na jednu polovicu rane se nanosio Oleogel-S10 a na drugu Octenilin gel u debljini od 1 mm. Obje polovice su se prekrile vazelinskom gazom. Tretiranje rane je trajalo sve dok rana nije zacijelila (≥ 95 % epitelizacije) do maksimalno 21 dan. Svaki drugi dan rana se čistila, fotografirala i tretiranje se ponavljalo. Rana se fotografirala 3 i 12 mjeseci nakon ozljede. Stručnjaci i pacijenti procjenjivali su izgled tretiranog područja kože usporedbom obje polovice rane i u odnosu na netretiranu susjednu kožu. Tijekom studije pratili su se mogući neželjeni učinci, koncentracija betulina u serumu i mikrobiološki status obje polovice rane. Slijepom procjenom fotografija, kod 35 pacijenata u kojih je uočena razlika u cijeljenju rana, polovica rane tretirana Oleogel-S10 je brže zacijelila (85,7 %) u usporedbi s polovicom rane tretirane s Octenilin gelom (14,3 %). Vrijeme zacjeljenja rane je bilo 7,6 dana za Oleogel-S10, a 8,8 dana za Octenilin. Najveća razlika je uočena šesti dan tretiranja, gdje je postotak epitelizacije polovice rane tretirane Oleogel-S10 bio 78,9 % u usporedbi s 60,9 % epitelizacije polovice rane tretirane Octenilin gelom. Stručnjaci i pacijenti su procijenili bolju ili puno bolju učinkovitost Oleogel-S10 u zacjeljivanju rana za 73,3 % odnosno 71,9 % pacijenata. Nakon 3 i 12 mjeseci praćenja Oleogel-S10 se pokazao boljim u

pogledu teksture, pigmentacije i boje tretirane kože u usporedbi s Octenilin gelom. Dvadeset pacijenta je prijavilo 29 nuspojava tijekom liječenja koji su ocjenjeni kao blagi i umjereno teški, od toga su se tri odnosile na Oleogel-S10. Jedna ozbiljna nuspojava, nekroza tkiva, prijavljena je na polovici rane tretirane Oleogel-S10 pri čemu je uzorak ocjenjen kao nepoznat. S obzirom da nema razlike u mikrobiloškom statusu obje rane, Oleogel-S10 može se usporediti s Octenilinom koji djeluje kao antiseptik protiv gram negativnih i gram pozitivnih bakterija (34).

3.3.3. Epidermolysis bullosa

Provedena je monocentrična pilot studija druge faze koja je ispitivala učinkovitost i prihvatljivost Oleogel-S10 u usporedbi s Mepilex oblogom kod osoba oboljelih od distofične EB. Procjenjivalo se ukupno 12 parova rana od 10 uključenih pacijenata. Raspon godina pacijenata bio je od 6-48. Djeca su namjerno uključena s obzirom da čine veliki postotak oboljelih. Iz ispitivanja su isključene osobe koje su oralno koristile kortikosteroide zadnjih 30 dana prije ispitivanja, osobe koje su imale nekontrolirani dijabetes melitus, dijabetički ulkus ili bolesti koje su mogle utjecati na učinkovitost i sigurnost terapije s Oleogel-S10. Tretirane rane bile su veličine 10-200 cm² podjeljene na dva dijela ili dvije rane slične veličine (≥ 5 cm²) i oblika. Jedna polovica rane (ili jedna usporedna rana) tretirana je Oleogel-S10 u debljini 1 mm i prekrivena Mepilex-om. Druga polovica rane (ili druga usporedna rana) tretirana je samo Mepilex-om. Tretiranje se ponavljalo svakih 24-48 sati sve do 14 dana odnosno do maksimuma 28 dana. Rane su fotografirane na početku tretiranja i pri svakoj promjeni obloga. Stučnjaci su na temelju fotografija jednoglasno ocijenili kako je epitelizacija rana tretirana s Oleogel-S10 bila bolja u 5 od 12 slučajeva (41 %) dok su u 3 od 12 slučajeva mišljenja bila podijeljena. Jedan je stručnjak ocijenio epitelizaciju rana boljom dok su ostala dva stručnjaka procijenili epitelizaciju dobrom. U preostala 4 slučaja procijenili su epitelizaciju jednakom s

polovicom rane tretiranom Mepilex-om. Mjerenjem veličine rane procijenilo se kako su rane tretirane Oleogel S-10 zacjeljivale brže, sedmi dan 69,7 % (Oleogel-S10) nasuprot 57,4 % (Mepilex) odnosno četrnaesti dan 87,7 % (Oleogel S10) nasuprot 79,2 % (Mepilex). S obzirom na specifičnost bolesti EB u 7 od 12 slučajeva je došlo do retraumatizacije rane i povećanja same površine rane za ≥ 5 %, stoga je konačna procjena uspješnosti epitelizacije bila teška za procijeniti. Uzevši u razmatranje period prije ponovnog otvaranja rana procijenjeno je kako je 5 od 12 rana tretiranih Oleogel-S10 je postiglo ≥ 95 % epitelizacije za 10,5 dana u usporedbi s 2 od 12 rana tretiranih Mepilex-om koje su postigle za 14 dana. Pacijenti su procijenili podnošljivost Oleogel-S10 u 97,4% slučajeva dobrom, a u 2,6 % slučajeva prihvatljivom. Ispitivanje je provedeno na malom broju ljudi stoga nije statistički značajno, ali je pokazalo veliki potencijal betulina u zacjeljivanju rana kod osoba oboljelih od distrofične EB (35).

Temeljem toga provedena je treća faza ispitivanja učinkovitosti Oleogel-S10 kod pacijenata oboljelih od EB. Provedena studija (EASE) bila je randomizirana, slijepo procijenjena, kontrolirana placebom. Provodila se u dvije faze. Ukupno je bilo uključeno 192 pacijenta koja su randomizirana na temelju subtipa EB (juvenilna, distrofična EB ili Kindler sindrom) i veličine rane (10-50 cm²). Prvu fazu predstavljala je usporedba zacjeljivanja rana tretiranim s Oleogel-S10 naspram placeba prema omjeru pacijenata koji su postigli potpuno zatvaranje rana unutar 45 ± 7 dana. Oleogel-S10 se nanosio na ranu u debljini od 1 mm i prekrivao oblogom za rane, jednako kao i placebo. Placebo je predstavljalo suncokretovo ulje u konzistenciji jednakoj kao Oleogel-S10 ali bez djelatne tvari. Druga faza uključivala je praćenje rane 24 mjeseca na koju se kontinuirano nanosio Oleogel-S10 i konačno procjenjivala učinkovitost i sigurnost primjene Oleogel-S10. Rezultati studije se iščekuju (36).

3.3.4. Rane uzrokovane CO₂ laserom

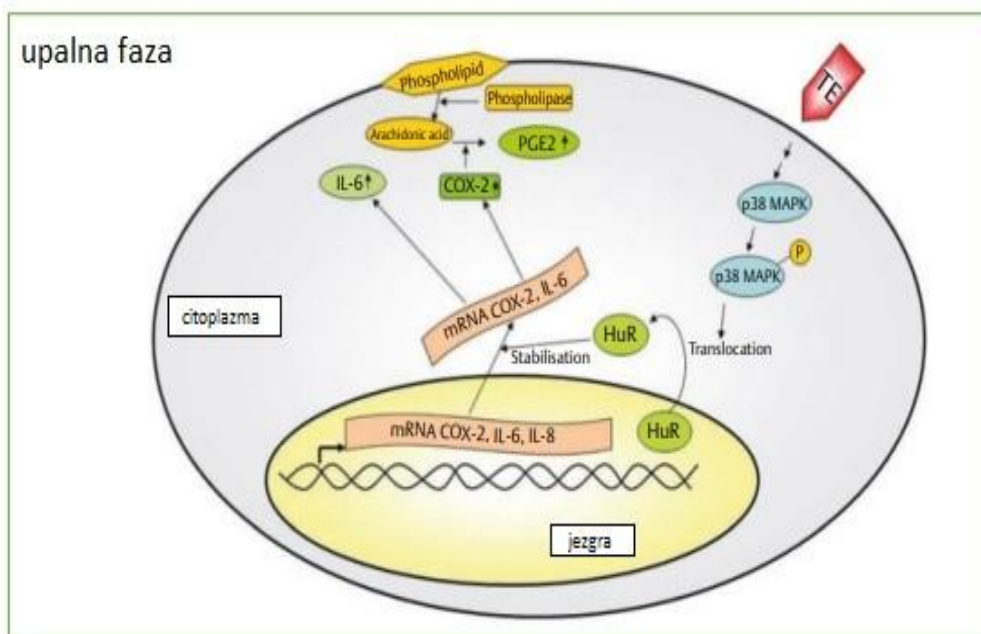
Dva su rada obuhvatila ispitivanje učinkovitosti ImlanCremePur® kreme (emulzije s 45,5 % ulja jojobe, 50 % vode i 4,3 % triterpena iz kore bijele breze) na zacjeljivanje rana uzrokovanih laserom. Rane su bile u ravnini na istom području tijela, iste veličine i dubine. Jedna rana je bila tretirana ImlanCremePur® tri puta na dan 14 dana, druga hidrokolooidnom oblogom, a treća prekrivala suhom kompresom. Eksperiment je uključivao 50 pacijenata, 32 muškarca i 18 žena, prosječne dobi 30 godina. Svih 50 pacijenata je praćeno 14 dana a 25 pacijenata je praćeno 10 tjedana. Slijepom analizom fotografija tretiranih područja u usporedbi s netretiranim dijelom kože, pokazalo je kako je rana tretirana ImlanCremePur® kremom brže zarastala u usporedbi s ranom tretiranom hidrokolooidnom oblogom i naposljetku je koža tretirana ImlanCremePur® kremom bila najsličnija po boji i teksturi normalnoj netretiranoj koži. Rana tretirana suhom kompresom je najslabije zarastala (13,37).

3.3.5. Rane uzrokovane Herpes zoster virusom

Betulin je pozitivno utjecao na zacjeljivanje rane uzrokovane *Herpes zoster* virusom kod imunokomprimitiranog pacijenta. Primjenom ImlanCremePur® uočeno je znatno poboljšanje zacjeljivanja rane u odnosu na oktenidinhidroklorid gel koji se nanosio ranije. Nakon 8 tjedana primjene rana je gotovo potpuno zacijelila s minimalno vidljivim ožiljkom. Iako je ispitivanje provedeno na jednom pacijentu, s obzirom na vidljivu učinkovitost i dobru podnošljivost, betulin je imao dobar potencijal za daljnja istraživanja za navedenu indikaciju (38).

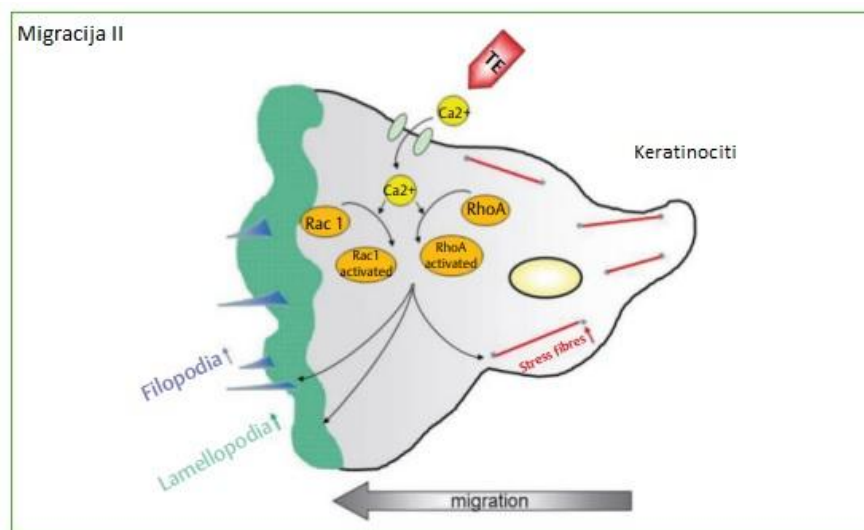
3.4. Mehanizam učinka betulina

TE i betulin djeluju na upalnu i proliferativnu fazu zacjeljivanja rana. U ispitivanju je pokazan utjecaj na aktivaciju protuupalnih citokina, kemokina i COX-2 na razini gena i proteina odnosno na ekspresiju njihove mRNA (Slika 4). Tretiranje keratinocita TE-om u koncentraciji 5 $\mu\text{g}/\text{mL}$ i betulinu koncentraciji 4 $\mu\text{g}/\text{mL}$ dovelo je do jače ekspresije mRNA u kraćem vremenu (za 8 sati), dok je nižim koncentracijama (TE 1 $\mu\text{g}/\text{mL}$) trebalo više vremena za ekspresiju (24 sata) (11).



Slika 4. Utjecaj TE na upalnu fazu (39).

Također se pokazao i učinak na migraciju stanica keratinocita aktivacijom GTP-aze tretiranjem stanica nanomolarnim koncentracijama TE i betulin što je dovelo do polarizacije stanica i formiranja lamelipodija (Rac1), filopodija (Cdc42) te stresnih vlakana (RhoA). TE je doveo do povećanja Ca u stanicama koji kao sekundarni glasnik sudjeluje putem receptora na signalne puteve i na regulaciju Rho GTP-aza (Slika 5.) (11).



Slika 5. TE pospješuje stvaranje lamelipodija, filopodija i stresnih vlakana (39).

4. Rasprava

Zacjeljivanje rana kompleksan je fiziološki proces u koji su uključeni brojni stanični mehanizmi (2). Brzina zacjeljivanja rana ima važnu ulogu u sprječavanju mogućih infekcija i posljedično nastanka vidljivih ožiljaka. Zbog nedostatka pripravaka u njezi rana koji ubrzavaju zacjeljivanje povećao se interes za ispitivanjem novih pripravaka (9). Zbog svoje učinkovitosti betulin, pentaciklički triterpen, izoliran iz kore bijele breze pokazao se kao potencijalni sastojak pripravaka za cijeljenje rana (14). Na temelju provedenih kliničkih studija i djelovanja betulina na molekularoj razini Europska agencija za lijekove je 2016. godine odobrila Episalvan® gel kao prvi biljni topikalni lijek za brže zacjeljivanje rana (16). U ovom radu pregledana su sva dostupna klinička i neklinička ispitivanja utjecaja betulina na zacjeljivanje rana. Nakon pretraživanja u rad je uključeno 28 studija. Na molekularnoj razini, betulin je pokazao utjecaj na ekspresiju mRNA citokina, kemokina i ciklooksigenaze stabiliziranjem p38 MAPK i ljudskog antigena R (HuR-a) i time pokazao svoj učinak u upalnoj fazi zacjeljivanja rana. Također je pokazao utjecaj na formiranje aktinskih filopodija, lamaliodija i stresnih vlakana koji su ključni za migraciju stanica keratinocita (11). Nekliničkim ispitivanjima potvrdilo se kako otpuštanje betulina iz formulacije oleogela ovisi o viskoznosti samoga ulja gdje se suncokretovo ulje pokazalo boljim od srednjelančanih triglicerida i parafina (14). Penetracija betulina kroz jače oštećenu kožu bila je bolja od penetracije kroz netaknutu kožu zbog dobre barijerne funkcije kože (17). Oleogelovi s koncentracijom betulina 0,3 % i 0,5 % pokazali su se uspješnima u zacjeljivanju rana uzrokovanim opeklinama (29, 30). Osim oleogela, pjena bazirana na V/U emulziji pokazala je jednaku učinkovitost u zacjeljivanju rana uz prednost jednostavnije primjene i potencijalno moguće bolje suradljivosti pacijenta s kroničnim ranama (17). Nasuprot tome, U/V emulzije se nisu pokazale kao dobar izbor formulacije (14). Pozitivan učinak na zacjeljivanje rana pokazala je U/V nanoemulzija sa lecitinom i betulinom koja je utjecala na aktivnost

fibroblasta i keratinocita i time na zacjeljivanje rana (22). Također, mast s 3-O,28-O-dinikotinoilbetulinom pokazala je bolje rezultate u zacjeljivanju rana u usporedbi s metiluracilom (28). Kako bi se pronašla obloga za rane s produženim oslobađanjem lijeka te biorazgradivim i biokompatibilnim komponentama, ispitivala se učinkovitost nanovlakana s betulinom. *In vivo* i *ex vivo* ispitivanjem pokazalo se neprekidno otpuštanje i prodiranje betulina iz nanovlakana što je dovelo do bržeg zacjeljivanja rana u usporedbi s TE oleogelom. Regulacijom koncentracije suncokretovog ulja i fosfolipidate debljine vlakana bilo je moguće kontrolirati otpuštanje betulina iz nanovlakana. Viša koncentracija ulja i fosfolipida dovela je do sporijeg otpuštanja betulina kao i deblja vlakana kod kojih je betulin duže putovao kroz polimernu matricu (19). Na debljinu vlakana utjecala je koncentracija te molekulska težina polimera polivin alkohola (PVA). Otopine niže i srednje molekulske težine PVA pokazale su brže oslobađanje betulina zbog tanjih nanovlakana iz kojih se lijek mogao brže osloboditi (20). Studija provedena na stanicama keratinocita i fibroblasta dijabetičkih i nedijabetičkih donora pokazala je utjecaj betulina i triterpenskog ekstrakta na ekspresiju mRNA kemokina, protuupalnih citokina i drugih medijatora važnih u zacjeljivanju rana. U stanicama keratinocita dijabetičkih donora došlo je do aktivacije GTP-aze ključne za migraciju stanica formiranjem filopodija, lamelipodija i stresnih vlakana (4). *In vivo* ispitivanjem na opeklinama štakora s dijabetesom, tretiranje betulinskom kiselinom intraperitonealno i lokalno dovela je do značajnog zacjeljivanja rana (23). Cink oksid nanočestice s betulinom ubrzavale su zacjeljivanje opeklinskih rana kod štakora te aktivirale antioksidativne enzime i time smanjile oksidativni stres. Oleogelovi s cink oksid nanočesticama i triterpenima (betulinom, betulinskom kiselinom, betulindiacetatom, betulindifosfatom) doveli su do smanjenja rane za 45-55 % u usporedbi s netretiranom ranom dok je index mikrocirkulacije u području rane porastao za 20-30 % (24). Cink oksid nanočestice sa betulindifosfatom uklopljene u biorazgradivi materijal baziran na bakterijskoj celulozi pokazale su uspješno i

brže zacjeljivanje rana od oleogela s cink oksid nanočesticama (25, 26). Hidrofobne i hidrofilne gel disperzije s cink oksid nanočesticama uz dodatak eteričnih ulja (lavande i timijana) dovele su do smanjenja upale i bržeg zacjeljivanja rana (27).

Provednim kliničkim studijama ispitivala se učinkovitost zacjeljivanja rana s Oleogel-S10 kod pacijenata transplatiranog tkiva te kod pacijenata s ranama izazvanim opeklinama drugog stupnja. Jedno ispitivanje faze II provedeno je na 24 pacijenta s transplatiranim tkivom. Transplatirano tkivo se podijelilo na dvije polovice. Polovica rane tretirana Oleogel-S10 bila je bolje epitelizirana od polovice tretirane standardnom oblogom za rane (Mepilexom) te su pigmentacija i tekstura kože tretirane Oleogel-S10 bile slične okolnoj netretiranoj koži (9, 33). Provedena ispitivanja faze III uključivala su rane transplatiranog tkiva u kojima je sudjelovalo ukupno 219 pacijenata (broj ispitanika koji se namjeravao liječiti (ITT)= 217) i jedno ispitivanje na 61 pacijentu (ITT=57) s ranama izazvanim opeklinama drugog stupnja. Rane su se podijelile na dva dijela, distalnu i proksimalnu, te randomizirale. Rana tretirana Oleogel-S10 je brže zacijelila (15,3 dana) kod transplatiranog tkiva u usporedbi s Mepilex oblogom (16,5 dana) odnosno u 85,7 % ispitanika usporedbom s Octenilin gelom (14,3 %) kod rana uzrokovanih opeklinama. U oba ispitivanja rane tretirane Oleogel-S10 su bile sličnije okolnoj netretiranoj koži u vidu pigmentacije i boje (13, 18, 32, 33, 34). Provedena mnocentrična pilot studija pokazala je bolju epitelizaciju rana uzrokovanih distrofičnom EB tretiranjem s Oleogel-S10 nego Mepilex oblogom (35). Ekseperimentalne rane uzrokovane CO₂ laserom brže su zacijelile tretiranjem Oleogel-S10 uz manje vidljivi ožiljak u usporedbi s hidrokolidnom oblogom i suhom kompresom (13, 37). Betulin je pokazao pozitivan učinak na zacjeljivanje rane uzrokovane *Herpes zoster* virusom primjenom ImlanCremePur® kod imunokomprimiranog pacijenata gdje je uočeno znatno poboljšanje zacjeljivanja rane u odnosu na uobičajenu njegu (38).

5. Zaključak

Betulin u formulaciji oleogela klinički dokazano ubrzava zacjeljivanje rana uzrokovanih opeklinama drugog stupnja kao i rana tranplatiranog tkiva, a primjena betulina rezultira i manje vidljivim ožiljcima. Učinak betulina temelji se na regulaciji upalnih citokina, kemokina i ciklooksigenaze, a betulin utječe i na migraciju keratinocita. Veliki potencijal pokazuje i primjena betulina kod rana upacijenata oboljelih od Epidermolysis bullose te kod rana uzrokovanim CO₂-laserom. Osim toga, pozitivan učinak je zabilježen i kod imunokomprimitiranih pacijenata u liječenju rana uzrokovanih Herpes zoster virusom. Osim u formulaciji oleogela, betulin pokazuje jednaku učinkovitost i u formulaciji V/U pjene te u obliku obloga za rane s nanovlaknima polivilnalkohola. Nanočestice cinkova oksida s betulinom pokazale su se uspješnima u tretiranju opeklina kako u vidu zacjeljivanja rana tako i u stvaranju uvjeta za zacjeljivanje generalno uz poboljšanje antioksidativnog statusa u tijelu.

6. Literatura

1. Čajkovac M. Kozmetologija. Naklada Slap; 2000, str. 25-31.
2. Huljev D. Prepreke u cijeljenju rane. *Acta Med Croatica*, 2013;67:5-10.
3. Velnar T, T Bailey T, Smrkolj V. The Wound Healing Process: An Overview of the Cellular and Molecular Mechanisms. *J Int Med Res*. 2009;37:1528-42.
4. Wardecki T, Werner P, Thomas M, Templin FM, Schmidt MG, Brandner MJ, Merfort I. Influence of Birch Bark Triterpenes on Keratinocytes and Fibroblasts from Diabetic and Nondiabetic Donors. *J Nat Prod*. 2016;79:1112-1123.
5. Hančević J, Coce F, Božikov V. Dijabetičko stopalo. Medicinska naklada; 2002. str.157-161.
6. Dobrić I i sur. Dermatovenerologija. Grafoplast; 2005, str 182-184.
7. Sušić MS, Husar K, Marinović B i sur. Njega kože i zbrinjavanje rana u bolesnika s nasljednom buloznom epidermolizom. *Acta Med Croatica*. 2014; 68(Supl.1):31-38.
8. Mahić AP i sur. Opeklina. Libertin naklada; 2017, str. 40-43.
9. Metelmann HR, Brandner MJ, Schumann H, Bross i sur. Accelerated Reepithelialization by Triterpenes: Proof of Concept in the Healing of Surgical Skin Lesions. *Skin Pharmacol Physiol*. 2015;28:1-11.
10. Abdulhafiz F, Mohammed A, Kayat F i sur. Xanthine Oxidase Inhibitory Activity, Chemical Composition, Antioxidant Properties and GC-MS Analysis of Keladi Candik (*Alocasia longiloba* Miq). *Molecules*. 2020;25:2658.
11. Ebeling S, Naumann K, Pollok S. i sur. From a Traditional Medicinal Plant to a Rational Drug: Understanding the Clinically Proven Wound Healing Efficacy of Birch Bark Extract. *PLoS One*. 2014;9:e86147.

12. Hulina N. Više biljke-stablašice: sistematika i gospodarsko značenje. Golden marketing, 2011, str.77.
13. Kindler S, Schuster M, Seebauer C i sur. Triterpenes for Well-Balanced Scar Formation in Superficial Wounds. *Molecules*. 2016;21:1129.
14. Steinbrenner I, Houdek P, Pollok S, Brandner MJ, Daniels R. Influence of the Oil Phase and Topical Formulation on the Wound Healing Ability of a Birch Bark Dry Extract. *PLoS One*. 2016;11:e0155582.
15. Šiman P , Filipová A , Alena Tichá A, Niang M, Bezrouk A, Havelek R. Effective Method of Purification of Betulin from Birch Bark: The Importance of Its Purity for Scientific and Medicinal Use. *PLoS One*. 2016;11:e0154933.
16. Sažetak opisa svojstva lijeka.
https://www.ema.europa.eu/en/documents/product-information/episalvan-epar-product-information_hr.pdf; Accessed May 20, 2023.
17. Färber A, Daniels R. Ex vivo Skin Permeation of Betulin from Water-in-Oil Foams. *Skin Pharmacol Physiol*. 2016;29:250-256.
18. Barret PJ, Podmelle F, Lipový B i sur. Accelerated re-epithelialization of partial-thickness skin wounds by a topical betulin gel: Results of a randomized phase III clinical trials program. *Burns*. 2017;43:1284-1294.
19. Mwiiri FK, Brandner JM, Daniels R. Electrospun Bioactive Wound Dressing Containing Colloidal Dispersions of Birch Bark Dry Extract. *Pharmaceutics*. 2020;12:770.
20. Mwiiri FK, Daniels R. Influence of PVA Molecular Weight and Concentration on Electrospinnability of Birch Bark Extract-Loaded Nanofibrous Scaffolds Intended for Enhanced Wound Healing. *Molecules*. 2020;25:4799.
21. Calderón C, Rubarth L, Cebo M, Merfort I, Lämmerhofer M. Lipid Atlas of Keratinocytes and Betulin Effects on its Lipidome Profiled by Comprehensive UHPLC–

- MS/MS with Data Independent Acquisition Using Targeted Data Processing. *Proteomics*. 2020;20:e1900113.
22. Vater C, Bosch L, Mitter A i sur. Lecithin-based nanoemulsions of traditional herbal wound healing agents and their effect on human skin cells. *Eur J Pharm Biopharm*. 2022;170:1-9.
23. Xie W, Hu W, Huang Z, Li M, Hongyu Zhang H, Huang X, Yao P. Betulinic acid accelerates diabetic wound healing by modulating hyperglycemia-induced oxidative stress, inflammation and glucose intolerance. *Burns Trauma*. 2022;10:tkac007.
24. Melnikova N, Vorobyova O, Balakireva A i sur. The New Pharmaceutical Compositions of Zinc Oxide Nanoparticles and Triterpenoids for the Burn Treatment. *Pharmaceuticals*. 2020;13:207
25. Melnikova N, Knyazev A, Nikolskiy V i sur. Wound Healing Composite Materials of Bacterial Cellulose and Zinc Oxide Nanoparticles with Immobilized Betulin Diphosphate. *Nanomaterials (Basel)*. 2021;11:713.
26. Melnikova N, Malygina D, Balakireva i sur. The Effect of Betulin Diphosphate in Wound Dressings of Bacterial Cellulose-ZnO NPs on Platelet Aggregation and the Activity of Oxidoreductases Regulated by NAD(P)+/NAD(P)H-Balance in Burns on Rats. *Molecules*. 2021;26:5478.
27. Melnikova N, Balakireva A, Orekhov D i sur. Zinc Oxide Nanoparticles Protected with Terpenoids as a Substance in Redox Imbalance Normalization in Burns. *Pharmaceuticals (Basel)*. 2021;14:492.
28. Flekhter OB, Karachurina LT, Nigmatullina LR i sur. Synthesis and pharmacological activity of betulin dinicotinate. *Bioorg Khim*. 2002;28:543-50.

29. Pârvănescu RD, Watz CG, Moacă EA i sur. Oleogel Formulations for the Topical Delivery of Betulin and Lupeol in Skin Injuries—Preparation, Physicochemical Characterization, and Pharmaco-Toxicological Evaluation. *Molecules*. 2021;26:4174.
30. Proshin S, Bagaturiya G, Cherivov I, Khaev O, Ochir-Garyaev A. Surgically caused injury and wound-healing properties of betulin (experimental study). *Georgian Med News*. 2020;307:165-169.
31. Metelmann HR, Brandner J, Schumann H, Bross F, Hoffmann M, Podmelle F. Accelerating the aesthetic benefit of wound healing by triterpene. *J Craniomaxillofac Surg*. 2012;40:e150-4.
32. Werdin F, Tenenhaus M, Becker M, Rennekampff HO. Healing Time Correlates With the Quality of Scaring: Results From a Prospective Randomized Control Donor Site Trial. *Dermatol Surg*. 2018;44:521-527.
33. Lipový B, Fiamoli M, Mager R i sur. Oleogel-s10 to accelerate healing of donor sites: monocentric results of phase III clinical trial. *Acta Chir Plast*. 2018;59:129-134.
34. Frew Q, Rennekampff HO, Dziewulski P i sur. Betulin wound gel accelerated healing of superficial partial thickness burns: Results of a randomized, intra-individually controlled, phase III trial with 12-months follow-up. *Burns*. 2019;45:876-890.
35. Schwieger-Briel A, Kiritsi D, Schempp C, Has C, Schumann H. Betulin-Based Oleogel to Improve Wound Healing in Dystrophic Epidermolysis Bullosa: A Prospective Controlled Proof-of-Concept Study. *Dermatol Res Pract*. 2017;9:1-10
36. Kern JS, Schwieger-Briel A, Löwe S, Sumeray M, Davis C, Martinez AE. Oleogel-S10 Phase 3 study “EASE” for epidermolysis bullosa: study design and rationale. *Trials*. 2019;20:350.

37. Metelmann H, Podmelle F, Waite PD, Müller-Debus CF, Hammes S, Funk W. Conditioning in laser skin resurfacing - Betulin emulsion and skin recovery. *J Craniomaxillofac Surg.* 2013;41:249-53.
38. Weckesera S, Laszczykb MN, Müllera ML, Schemppc CM, Schumanna H. Topical Treatment of Necrotising Herpes Zoster with Betulin from Birch Bark. *Forsch Komplementmed.* 2010;17:271-273.
39. Scheffler A. Innovation of the new phytopharmaceutical Episalvan (Betulae cortex refined quantified extract) for wound healing [Entwicklung des neuen Phytopharmakons Episalvan (Betulin) zur Wundheilung]. *Zeitschrift für Phytotherapie* 2017;38:100-106.