

# Poremećaji hiperpigmentacije - terapijske mogućnosti liječenja

---

**Biškić, Nikolina**

**Master's thesis / Diplomski rad**

**2018**

*Degree Grantor / Ustanova koja je dodijelila akademski / stručni stupanj:* **University of Zagreb, Faculty of Pharmacy and Biochemistry / Sveučilište u Zagrebu, Farmaceutsko-biokemijski fakultet**

*Permanent link / Trajna poveznica:* <https://urn.nsk.hr/urn:nbn:hr:163:652438>

*Rights / Prava:* [In copyright](#)/[Zaštićeno autorskim pravom.](#)

*Download date / Datum preuzimanja:* **2024-07-13**



*Repository / Repozitorij:*

[Repository of Faculty of Pharmacy and Biochemistry University of Zagreb](#)



**Nikolina Biškić**

**Poremećaji hiperpigmentacije –  
terapijske mogućnosti liječenja**

**DIPLOMSKI RAD**

Predan Sveučilištu u Zagrebu Farmaceutsko-biokemijskom  
fakultetu

Zagreb, 2018.

Ovaj diplomski rad je prijavljen na kolegiju Farmakologija Sveučilišta u Zagrebu Farmaceutsko-biokemijskog fakulteta i izrađen na Zavodu za farmakologiju pod stručnim vodstvom doc.dr.sc. Petre Turčić.

*Zahvaljujem se svojoj mentorici doc.dr.sc. Petri Turčić na svim uputama i savjetima prilikom izrade ovog diplomskog rada, ali prije svega na prenesenom znanju i kontinuiranom trudu koji je i mene neiscrpno motivirao.*

*Također se zahvaljujem svojoj obitelji na pruženoj potpori tijekom studiranja.*

*Posebnu zahvalu posvećujem svom djedu koji me je svojim primjerom naučio vrijednostima truda i upornosti i bez kojeg danas ne bih bila ovdje gdje jesam.*

# SADRŽAJ

1. UVOD .....	1
1.1. FUNKCIJA I GRAĐA KOŽE .....	1
1.1.1. GLAVNE STANIČNE KOMPONENTE, VLAKNA I KROMOFORI.....	1
1.1.2. SLOJEVI KOŽE .....	2
1.2. PIGMENTACIJA KOŽE .....	3
1.2.1. MEHANIZMI REGULACIJE I KLJUČNE MOLEKULE .....	6
1.3. POREMEĆAJI HIPERPIGMENTACIJE.....	7
1.3.1. MELAZMA .....	7
1.3.2. POSTUPALNA HIPERPIGMENTACIJA .....	8
1.3.3. REAKCIJE NA LIJEKOVE I DRUGE SPOJEVE.....	10
1.3.4. RIEHLOVA MELANOZA.....	11
1.3.5. PIGMENTIRANI LICHEN PLANUS .....	11
1.3.6. PEPELJASTA DERMATOZA.....	12
1.3.7. EGZOGENA OKRONOZA .....	13
1.3.8. PERIORBITALNA HIPERPIGMENTACIJA .....	13
1.3.9. CRNA AKANTOZA.....	14
1.3.10. ADDISONOVA BOLEST.....	15
1.3.11. MRLJE OD SUNCA .....	16
1.3.12. PJEGICE.....	17
2. OBRAZLOŽENJE TEME.....	19
3. MATERIJALI I METODE.....	20
4. REZULTATI I RASPRAVA.....	21
4.1. ZAŠTITA I PREVENCIJA .....	21
4.2. TOPIKALNA TERAPIJA .....	22
4.2.1. HIDROKINON .....	22
4.2.2. MEKVINOL .....	25
4.2.3. ARBUTIN I DEOKSIARBUTIN.....	25
4.2.4. AZELATNA KISELINA.....	26
4.2.5. KOJIČNA KISELINA.....	26
4.2.6. FLAVONOIDI IZ EKSTRAKTA KORIJENA SLADIĆA.....	27

4.2.7. N-ACETIL-GLUKOZAMIN.....	27
4.2.8. NIACINAMID .....	28
4.2.9. VITAMIN C.....	28
4.2.10. PROTEINI IZ SOJE .....	29
4.2.11. TOPIKALNI RETINOIDI .....	30
4.2.12. KORTIKOSTEROIDI.....	30
4.2.13. VITAMIN E.....	31
4.2.14. OSTALI TOPIKALNI AGENSI.....	31
4.3. ORALNA TERAPIJA.....	32
4.3.1. TRANEKSAMIČNA KISELINA .....	32
4.3.2. OSTALI ORALNI AGENSI.....	32
4.4. KEMIJSKI PILING.....	33
4.4.1. ALFA-HIDROKSI KISELINE .....	34
4.4.2. BETA-HIDROKSI KISELINE .....	34
4.4.3. ALFA-KETO KISELINE.....	35
4.4.4. PILING S TRIKLOROCTENOM KISELINOM.....	35
4.4.5. PILING S TRETINOINOM.....	36
4.4.6. KOMBINIRANI I DUBOKI PILINZI .....	36
4.5. TRETMANI LASEROM.....	37
4.6. DERMABRAZIJA I KRIOTERAPIJA.....	37
5. ZAKLJUČCI .....	39
6. LITERATURA .....	41
7. SAŽETAK.....	48

# 1. UVOD

## 1.1. FUNKCIJA I GRADA KOŽE

Koža je ljudski organ najveće površine i kompleksne strukture tkiva. Njezina je glavna funkcija uloga zaštite od vanjskih utjecaja, poput bakterija, virusa, kemijskih spojeva i ultraljubičastog zračenja, ali i od fizičkih ozljeda. Navedene funkcije razlikuju se ovisno o dobi, rasi, spolu i drugim individualnim okolnostima. Također predstavlja važan organ u sintezi vitamina D na poticaj ultraljubičaste svjetlosti, pridonosi regulaciji tjelesne temperature, a završetci živaca čine je i osjetilnim organom. Sastoji se od epidermisa i dermisa, koji se nadovezuju na potkožno masno tkivo, a njihova debljina značajno varira ovisno o dijelu tijela, spolu, dobi i drugim karakteristikama. Razlikuju se i u staničnim komponentama, drugim strukturalnim značajkama te funkciji (Igarashi i sur., 2005).

### 1.1.1. GLAVNE STANIČNE KOMPONENTE, VLAKNA I KROMOFORI

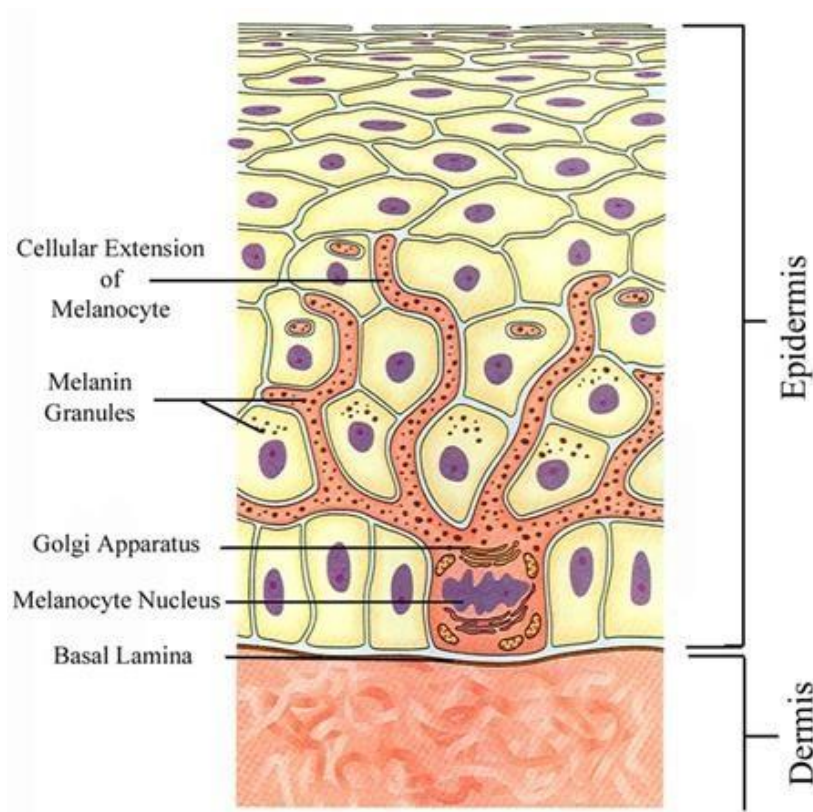
Keratinociti su glavne stanične komponente kožnog sloja epidermisa. Njihova primarna uloga je proizvodnja keratina, proteina koji pridonosi rigidnosti krajnjeg vanjskog sloja kože. Na taj način osiguravaju fizičku i kemijsku zaštitu, ali i zadržavanje vlage. Fibroblasti su stanice dermisa te su odgovorni za proizvodnju kolagenskih i elastinskih vlakana koji osiguravaju čvrstoću, elastičnost i otpornost kože. Ultraljubičasta svjetlost, pušenje ili drugi uzročnici mogu dovesti do njihovih oštećenja, a time i pojave bora ili drugih posljedica ove strukturalne promjene. Kromofori su kemijski spojevi koji mogu apsorbirati svjetlost određenih valnih duljina. Melanin, hemoglobin i karoten glavni su kromofori koji određuju pigmentaciju kao vanjsku manifestaciju kože, budući da ona ovisi o refleksiji i raspršivanju apsorbirane svjetlosti. Ipak, postoje i druge strukturalne komponente i karakteristike koje određuju ili utječu na ovaj vanjski odražaj. Melanin se u koži nalazi u melanocitima epidermisa, a hemoglobin u eritrocitima u krvi kapilara dermisa zbog čega se ti slojevi, s obzirom na doprinos pigmentaciji kože, mogu nazvati melaninskim, odnosno hemoglobinskim slojem (Igarashi i sur., 2005).

### 1.1.2. SLOJEVI KOŽE

Epidermis je vanjski sloj kože koji se sastoji od 4 podsloja, a to su, počevši od najdubljeg: bazalni (*stratum basale*), trnasti (*stratum spinosum*), zrnati (*stratum granulosum*) i rožnati (*stratum corneum*) sloj stanica (Slika 1). Koža na tabanima i dlanovima sadrži i svijetli sloj (*stratum lucidum*) između zrnatog i rožnatog sloja. *Stratum basale* predstavlja jednoslojni red stanica koji oblikuje granicu epidermisa prema dermisu, a osim keratinocita, na toj su razini smješteni i melanociti. Tijekom procesa diferencijacije keratinocita prema gornjim slojevima njihov oblik postaje plosnati. U zrnatom sloju započinje proces keratinizacije tih stanica koje više ne sadrže jezgru i mitohondrije. Rožnati je sloj najdeblji sloj stanica - heksagonalnih korneocita. To su mrtve stanice bez organela ispunjene keratinom. Njihova je glavna uloga prevencija dehidracije kože, za što su važne i druge komponente sloja - intracelularni lipidi, prvenstveno ceramid, te prirodni faktori vlažnosti (*natural moisturizing factor*, NMF).

Dermis je deblji sloj stanica od epidermisa, a sastoji se od 2 podsloja: papilarnog i retikularnog. Sadrži pretežito kolagenska i elastinska vlakna, dok stanične komponente nisu zastupljene kao u epidermisu. Papilarni sloj sadrži više završetaka živaca, kapilara i stanica poput fibroblasta od retikularnog sloja gdje su nakupine vlakana gušće te koji predstavlja prijelaz prema hipodermisu.

Hipodermis je histološki naziv za potkožno masno tkivo, iako se ne svrstava u slojeve kože. Sastoji se od velikog broja masnih stanica koje osiguravaju hranjive tvari krvnim žilama i živčanim završecima (Igarashi i sur., 2005).



**Slika 1.** Prikaz strukture epidermisa i stanične građe melanocita

([www.themanseclinic.com.au](http://www.themanseclinic.com.au))

## 1.2. PIGMENTACIJA KOŽE

Pigmentaciju ljudske kože određuju biomolekule karotenoidi, hemoglobin te, u najvećoj mjeri, pigment melanin kojeg proizvode melanociti u organelima melanosomima (Lin i Fisher, 2007). Za razliku od neuromelanina, jedine vrste melanina u sisavaca koja se ne sintetizira u melanocitima, već u kateholaminergičnim neuronima (Solano, 2014), u koži se procesom zvanim melanogeneza sintetiziraju dvije vrste tog pigmenta - crno-smeđi eumelanin i crveno-žuti feomelanin, i to iz iste ishodne molekule - aminokiseline L-tirozina djelovanjem enzima tirozinaze, a na poticaj ultraljubičastih (UV, *ultraviolet*) radijacijskih zraka. Na taj način melanin pruža koži zaštitu od mogućih štetnih učinaka ultraljubičaste svjetlosti. Apsorbirana energija može također pridonijeti termoregulaciji, no ovaj doprinos ima veći značaj u hladnokrvnih životinja. Navedena dva pigmenta razlikuju se, osim u prisutnosti, odnosno odsutnosti sumpora, i u njihovoj stabilnosti. Feomelanin je značajno manje fotostabilna molekula od eumelanina te mu se pripisuje veća

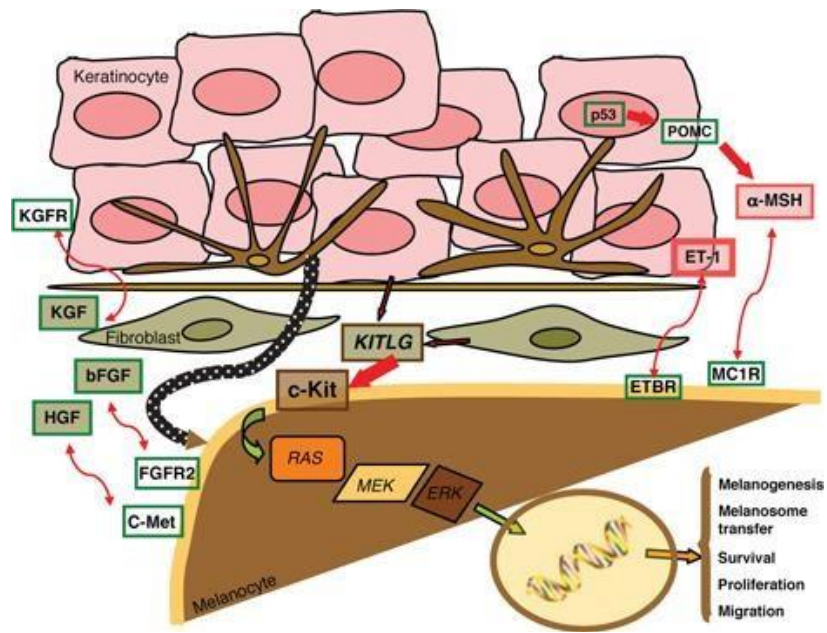


podložnost generiranju reaktivnih kisikovih spojeva (Solano, 2014; Lin i Fisher, 2007), a zastupljeniji je u fototipova manjeg broja Fitzpatrickove skale tipova kože (Bastonini, 2016) koja je prikazana u Tablici 1. Njihova sinteza, odnosno melanogeneza općenito, regulirana je autokrinim i parakrinim signalizirajućim putevima uglavnom potaknutima djelovanjem UV svjetlosti, a koji uključuju keratinocite i melanocite, ali i dermalne fibroblaste (Slika 2). Prije svega nužno je formiranje dendrita na melanocitima čime se uspostavlja interakcija s keratinocitima (Raghunath i sur., 2015). Tako stvorena epidermalna melaninska jedinica sastoji se, prema predloženom modelu iz 1963. godine, od jednog melanocita te otprilike 36 keratinocita (Thingnes i sur., 2012).

**Tablica 1.** Fitzpatrickova skala tipova kože (preuzeto i prilagođeno prema [www.skincancer.org](http://www.skincancer.org); [www.allureaesthetics.wordpress.com](http://www.allureaesthetics.wordpress.com))

<b>FITZPATRICKOV TIP KOŽE</b>	<b>KARAKTERISTIKE</b>	<b>ČESTE FENOTIPSKU ZNAČAJKE</b>
TIP I	uvijek stječe opekline, nikad ne tamni, ima vrlo veliki rizik za fotooštećenje i rak kože	iznimno blijed ten, pjegice; plava ili crvena kosa; obično plave oči
TIP II	skoro uvijek stječe opekline, rijetko tamni, ima veliki rizik za fotooštećenje i rak kože	blijed ten; obično plava, tamnoplava ili crvena kosa; oči plave, zelene boje ili boje lješnjaka
TIP III	ponekad stječe opekline, ponekad tamni, postoji rizik za fotooštećenje i rak kože	svijetli ten koji postupno tamni; kosa i oči bilo koje boje
TIP IV	obično ne stječe opekline, lako tamni, postoji rizik za fotooštećenje i rak kože	tamnoputi/maslinasti ten; obično smeđa kosa i oči
TIP V	rijetko stječe opekline, lako tamni, postoji rizik za fotooštećenje i rak kože	taman ten; tamnosmeđa kosa i oči
TIP VI	nikad ne stječe opekline, postoji rizik za fotooštećenje i rak kože	ten tipičan za Afro-Amerikance; kosa i oči tamno-smeđe do crne boje

▪ Primjena smjernica Zaklade za rak kože preporučuje se svim fototipovima, a to uključuje preparate s faktorom zaštite (minimalno 30+ za I i II te 15+ za III-VI fototipove) i druge metode fotozaštite, samopreglede kože te godišnje konzultacije u dermatologa



**Slika 2.** Prikaz kompleksne parakrine mreže između pojedinih stanica u koži i njenog utjecaja na pigmentaciju (Picardo i Cardinali, 2011)

Ostvarivanje interakcije uvjetuju različite molekule koje luče navedene stanice poput transkripcijskih faktora i izvanstaničnih signalizirajućih proteina te transmembranski receptori, a od kojih tip 2 receptora aktiviranog proteazama (PAR-2, *protease-activated receptor 2*) ima ključnu ulogu prilikom prijenosa melanosoma u keratinocyte fagocitozom, što je nužno za fenotipsku manifestaciju (Raghunath i sur., 2015). Osim distribucije melanosoma, važni faktori su njihov broj, veličina i degradacija te vrsta i količina proizvedenog melanina, ali ne i koncentracija melanocita budući da je njihov broj relativno sličan u različitim etničkim grupama (Bastonini, 2016). Međutim, na ovu prirodenu karakteristiku mogu negativno utjecati toksični kemijski spojevi, primjerice hidrokinon zbog potencijalne melanotoksičnosti ili okolišni faktori, uključujući UV svjetlost, koji mogu imati suprotan učinak (Yamaguchi i sur., 2007). Proces interakcije sa susjednim stanicama različit je kod melanocita koji se nalaze u drugim dijelovima tijela, poput folikula kose, određenih dijelova mozga, oka ili unutarnjeg uha, a prijenos melanosoma nije niti prisutan u posljednja dva primjera (Solano, 2014). Međutim, postoji sličnost u sintezi pigmenta, organelima i faktorima koji navedeni proces reguliraju (Yamaguchi i sur., 2007).

### 1.2.1. MEHANIZMI REGULACIJE I KLJUČNE MOLEKULE

Promatrajući cjelokupan proces na molekularnoj razini, postoje mnogi mehanizmi koji izravno ili posredno utječu na pigmentaciju ljudske kože. Jedan od važnijih faktora u regulaciji melanogeneze jest melanokortinski receptor tipa 1 (MC1R, *melanocortin-1 receptor*), transmembranski G-protein koji određuje omjer sinteze eumelanina i feomelanina ovisno o postojećoj genskoj varijanti, a time i fenotip melanosoma (Sturm, 2009). U divljeg je tipa taj omjer povećan agonističkim djelovanjem alfa-hormona koji stimulira melanocyte ( $\alpha$ -MSH, *alpha melanocyte stimulating hormone*) - produkta prekursora proopiomelanokortina (POMC, *pro-opiomelanocortin*), i adrenokortikotropnog hormona (ACTH, *adrenocorticotropic hormone*), budući da ovaj korak induciranim povećanim stvaranjem cAMP-a, a onda i aktivacijom nizvodnih putova, vodi do povećane transkripcije gena za mikroftalmijski transkripcijski faktor (MITF, *microphthalmia transcription factor*). Transkripcijski faktor MITF odgovoran je za ekspresiju pojedinih gena koji kodiraju proteine neophodne za proces sinteze melanina, uključujući enzim tirozinazu i tirozinazi srodni protein tipa 1 (TRP1, *tyrosinase related protein 1*) (Rees, 2004), ali i onih nužnih za preživljenje melanocita. Na isti faktor posttranslacijski utječe c-Kit ligand (KITLG) aktivacijom signalnih kaskada Ras/MAPK (*mitogen activated protein kinase*) puta kojima, osim na melanogenezu, utječe i na diferencijaciju, preživljenje i migraciju melanoblasta - prekursora melanocita (Lin i Fisher, 2007), što je nužno za njihovu lokalizaciju u epidermisu kojoj slijedi razvoj dendrita te prijenos melanosoma u keratinocyte (Weiner i sur., 2014). Na iste karakteristike utječu i drugi faktori rasta i citokini, primjerice endotelin 1 (ET-1, *endothelin 1*), bazični čimbenik rasta fibroblasta (bFGF, *basic fibroblast growth factor*), faktor rasta matičnih stanica (SCF, eng. *stem cell factor*), faktor rasta hepatocita (HGF, *hepatocyte growth factor*), faktor stimulacije granulocitno makrofagnih kolonija (GM-CSF, *granulocyte-macrophage colony-stimulating factor*) i drugi (Bastonini, 2016) (Slika 2).

### **1.3. POREMEĆAJI HIPERPIGMENTACIJE**

Poremećaji pigmentacije kože mogu se podijeliti prema fenotipu, i to na hipopigmentacije i hiperpigmentacije, prirodene ili stečene te s obzirom na promjenu broja (hipoplazija ili hiperplazija) ili funkcije melanocita. Podjelu je moguće napraviti i prema genotipu, budući da je vanjski odražaj upravo rezultat genetske podloge (Baxter i Pavan, 2013).

Stečene hiperpigmentacije pripadaju skupini poremećaja pigmentacije kože, od kojih je većina povezana s promjenom u intenzitetu sinteze melanina i/ili njegove stanične distribucije te se takve hiperpigmentacije mogu podijeliti na epidermalne i dermalne (Cestari i sur., 2014). Osim izloženosti UV zračenju, jednom od najvažnijih okolišnih faktora, varijacije u pigmentaciji mogu nastati i kao rezultat narušene hormonske ravnoteže, upalnih procesa različitog porijekla, primjene lijeka ili kao posljedica pojedinih kožnih problema ili sistemskih bolesti. No, i genetska predispozicija ima značajnu ulogu kod niza stečenih poremećaja s obzirom da je to jedna od odrednica podložnosti razvoja istih (Baxter i Pavan, 2013). Pigmentirane lezije mogu biti lokalizirane ili difuzne, od kojih se posljednje vežu uz metaboličke uzročnike, malignost, određene lijekove te autoimune, infektivne i druge etiologije (Desai, 2014).

#### **1.3.1. MELAZMA**

Melazma je stečena hipermelanoza koju karakterizira pojava svijetlo do tamno-smeđih, uglavnom simetričnih, mrlja na dijelovima tijela izloženih suncu, i to najčešće na licu što ima veliki utjecaj na kvalitetu života (Handel i sur., 2014), a manje često na vratu, području oko prsne kosti i rukama. Centrofacijalna melazma najučestaliji je tip melazme koji zahvaća lice, i to čelo, nos i gornju usnu, ali ne i obraze koji su zahvaćeni u malarnom tipu, dok se u mandibularnom tipu mrlje javljaju na čeljusti i bradi (Ogbechie-Godec i Elbuluk, 2017).

Postoje razlike u prevalenciji između različitih etničkih grupa, ali istraživanja pokazuju da su najčešće pogođeni fototipovi III-V Fitzpatrickove skale tipova kože, pogotovo oni s pozitivnom obiteljskom povijesti bolesti, i to ponajviše žene. Uglavnom se javlja između drugog i četvrtog desetljeća života te tijekom trudnoće, no u ovom se slučaju povuče u vremenskom periodu do jedne godine nakon rođenja djeteta. Pojavnost je moguća i nakon uzimanja oralnih kontraceptiva ili

hormonske nadomjesne terapije što sve zajedno ukazuje na povezanost hormonske ravnoteže i patofiziologije ovog poremećaja pigmentacije (Handel i sur., 2014).

Naglasak je na estrogenom induciranoj melanogenezi; djelovanje na estrogenske receptore posljedično aktivira PKA put koji povećava ekspresiju proteina koji se veže na element odgovora za cAMP (CREB, *cAMP responsive element binding protein*), MTIF-a te obitelji proteina tirozinaza. Uz spolne hormone i genetsku podložnost, UV zračenje glavni je uzročnik melazme. Povećanu pigmentaciju uzrokuje djelovanjem na melanocyte aktivacijom putova melanogeneze, ali i na keratinocyte koji onda proizvode različite faktore s promelanogeničnim djelovanjem, a koji uključuju bFGF, NGF (*nerve growth factor*), ET-1, ACTH i MSH, budući da su aktivacije navedenih putova i proizvodnja parakrinih faktora znatno povećane u usporedbi s kožom koja je normalno pigmentirana. Na isti način povećanoj pigmentaciji mogu pridonijeti i dermalni fibroblasti, odnosno UV-om posredovana proizvodnja SCF-a (Lee, 2015). Osim zbog već navedenih čimbenika, melazma se može razviti i nakon primjene određene kozmetike ili fotosenzitirajućih lijekova te zbog upalnog procesa ili stresa, uz koji se vežu povišene razine ACTH i MSH, a postoje i istraživanja o njejoj povezanosti s pojedinim endokrinološkim poremećajima i autoimunim bolestima štitnjače, što ukazuje na to da je razvoj melazme uglavnom rezultat upravo kombinacije različitih uzročnih faktora. Mogući su i slučajevi subkličke melazme koju onda mogu aktivirati neki od čimbenika, primjerice inflamacija kože inducirana kozmetičkim zahvatima poput pilinga ili tretmana laserom, budući da su upravo medijatori upale jedni od stimulirajućih faktora melanogeneze u epidermalnoj melaninskoj jedinici (Handel i sur., 2014). Ovo posljednje ukazuje na moguću ulogu hiperpigmentacije uzrokovane upalom u razvoju melazme, no to još nije dovoljno istraženo, a utvrđene su i patofiziološke različitosti (Lee, 2015).

### **1.3.2. POSTUPALNA HIPERPIGMENTACIJA**

Hiperpigmentacija uzrokovana upalom (postupalna hiperpigmentacija) karakterizirana je povećanim odlaganjem melanina u epidermisu, dermisu ili obama slojevima kože, kao posljedica upalom inducirane povećane sinteze pigmenta, hipertrofije ili hiperplazije melanocita (Silpa-archa i sur., 2017). Manifestira se u obliku mrlja različite veličine koje su u ravnini s kožom, a čija pigmentacija varira od crvene do roze, ljubičaste, smeđe ili crne boje ovisno o razvijenosti samog

poremećaja (Yadalla i Aradhya, 2011), a koju određuje stupanj upale, stabilnost melanocita, narušenost granice između epidermisa i dermisa, što može pak dovesti i do gubitka pigmentacije, te fototip kože (Silpa-archa i sur., 2017). Tamnopusnije osobe, odnosno osobe s fototipom većeg broja, podložnije su razvitku ovog poremećaja s obzirom da je kod njih melanin u bazalnom sloju epidermisa prirodno zastupljeniji. Lokalizacija pigmentiranih lezija prati područje upale, što je bitan podatak za diferencijalnu dijagnozu s nekim drugim stanjima koja prate hiperpigmentacije (Cestari i sur., 2014), kao i prisutnost promjene u pigmentaciji i nakon eliminiranja uzroka upale, iako je moguća njihova istovremena prisutnost (Taylor i sur., 2009). Okidači upale mogu biti endogenog i egzogenog porijekla, a to može uključivati različite infekcije, opekotine ili druge traume, nuspojave ili druge posljedice primjene lijekova, dermatološke zahvate i dermatoze poput akni, atopijskog dermatitisa, lupusa, psorijaze i drugo (Silpa-archa i sur., 2017).

Postoje dva mehanizma koja vode do nastanka epidermalnog ili dermalnog tipa ove hipermelanoze. Posljedica epidermalnog upalnog odgovora jest oslobađanje i oksidacija arahidonske kiseline (Yadalla i Aradhya, 2011), sastavnice stanične membrane (Ricciotti i FitzGerald, 2011), kojoj slijedi sinteza niza eikozanida, uključujući prostaglandine E<sub>2</sub> i D<sub>2</sub>, leukotriene B<sub>4</sub>, C<sub>4</sub>, D<sub>4</sub>, E<sub>4</sub> te tromboksan B<sub>2</sub>. *In vitro* pokusima utvrđeno je da neki od njih vode do hipertrofije, odnosno povećanja veličine melanocita ili povećanog razvitka njihovih dendrita, dok leukotrien C<sub>4</sub> djeluje tako da povećava aktivnost enzima tirozinaze. Postoje i drugi medijatori upale koji povećavaju melanogenezu, primjerice ET-1, SCF, bFGF, dušikov oksid (Silpa-archa i sur., 2017), no istraživanja pokazuju da neki od medijatora djeluju upravo suprotno, i to čimbenik nekroze tumora alfa (TNF- $\alpha$ , *tumor necrosis factor alpha*) te interleukini 1 i 6, što ukazuje na nužnost daljnjeg proučavanja upalnog odgovora i njegovog utjecaja na pigmentaciju kože (Yamaguchi i Hearing, 2009). Dok je ovakva vrsta hipermelanoze pretežito svijetlo do tamno smeđe boje, dermalni tip karakteriziran je mrljama sive do crne boje. Razlog tome je dubina zahvaćenog sloja kože, odnosno Tyndallov efekt, budući da se svjetlost kraćih valnih duljina više raspršuje. Do takvog tipa postupalne hiperpigmentacije dolazi ukoliko je narušen sloj bazalnih stanica, budući da makrofagi dermisa onda fagocitiraju melanocite i keratinocite koji sadrže melanin, čime nastaju melanofagi (Silpa-archa i sur., 2017). Terapija ovog poremećaja pigmentacije nije uvijek potrebna, budući da nastale mrlje mogu izblediti s vremenom čija dužina raste s dubinom zahvaćenog sloja kože (Yadalla i Aradhya, 2011). Nema zabilježenih razlika u incidenciji ovog poremećaja pigmentacije između žena i muškaraca (Taylor i sur., 2009).

### 1.3.3. REAKCIJE NA LIJEKOVE I DRUGE SPOJEVE

Hiperpigmentacije mogu nastati kao posljedica izlaganja UV svjetlosti nakon topikalne ili sistemske primjene fotoosjetljivog lijeka ili spoja te zbog kontakta s biljkama čiji sadržani spojevi mogu djelovati fotosenzitirajuće (fitofotodermatitis) (Tablica 2) . Kao rezultat ove reakcije javlja se eritematozna alergijska reakcija, a moguć je i upalni odgovor, što vodi do stvaranja pigmentiranih lezija zbog hiperkeratoze i hiperplazije melanocita. Određeni lijekovi, međutim, mogu direktno, odnosno bez izlaganja sunčevoj svjetlosti, djelovati kao induktori sinteze pigmenta (Stulberg i sur., 2003), i to utjecajem na epidermalne melanocite ili indirektno poticanjem upalne reakcije u koži (Nicolaidu i Katsambas, 2014).

**Tablica 2.** Sažeti pregled lijekova, biljaka, spojeva i metala te pripadnih mehanizama koji mogu biti odgovorni za hiperpigmentacije (prilagođeno prema Cestari i sur., 2014; Nicolaidou i Katsambas, 2014; Krause, 2013; Mohan, 2011)

UZROK	PRIMJERI	MEHANIZAM
Oralno ili topikalno primijenjeni lijekovi	Antimalarici, amiodaron, minociklin, fenotiazini (klorpromazin), triciklički antidepresivi (imipramin, dezipramin), antikonvulzivi, citotoksični lijekovi (5-fluorouracil, bleomicin, doksorubicin, busulfan, ciklofosamid)	<ul style="list-style-type: none"> <li>▪ fototoksična ili fotoalergijska reakcija</li> <li>▪ utjecaj na sintezu melanina koji ne zahtijeva izlaganje svjetlosti (↑MSH, upala)</li> <li>▪ stvaranje kompleksa s metalima (npr. minociklin s željezom)</li> <li>▪ poticanje sinteze i odlaganja nekog drugog pigmenta</li> </ul>
Kontakt s biljkama koje sadržavaju fototoosjetljive derivate kumarina (psoralene) - fitofotodermatitis	Biljne porodice <i>Rutaceae</i> (naranča, limun, limeta, mandarina), <i>Apiaceae</i> (mrkva, celer, komorač, peršin, kopar), <i>Moraceae</i> (smokva)	<ul style="list-style-type: none"> <li>▪ fototoksična ili fotoalergijska reakcija</li> </ul>
Topikalna primjena parfema ili drugih kozmetičkih sredstava s fotoosjetljivim spojevima - tzv. <i>Berloque</i> dermatitis	Mirisni uljevi derivata kumarina bergamota i sličnim spojevima	<ul style="list-style-type: none"> <li>▪ fototoksična ili fotoalergijska reakcija</li> </ul>
Teški metali	Željezo, živa, srebro, zlato, bizmut	<ul style="list-style-type: none"> <li>▪ povećano odlaganje elementa</li> <li>▪ stvaranje kompleksa s lijekom</li> </ul>

Nadalje, mogu se vezati za melanin tvoreći stabilan kompleks čime se otežava prijenos iz makrofaga u dermisu, a uzrok može biti i akumulacija samog lijeka ili elementa, primjerice željeza zbog lijekom induciranih oštećenja krvnih žila te lijekom potaknuta sinteza nekog pigmenta. Moguća je istovremena prisutnost više mehanizama. Histopatološka slika ovisi o uzročniku te može obuhvaćati epidermis i/ili dermis; obično uključuje melanin, neki drugi pigment ili oba pigmenta distribuirana van ili unutar makrofaga dermisa (Nicolaidu i Katsambas, 2014).

Silpa-archa i suradnici svrstavaju fitofotodermatitis u skupinu mogućih uzročnika postupalne hiperpigmentacije, a ističu sličnosti tog poremećaja pigmentacije i s fenotipskim manifestacijama fotoreakcija, nuspojava ili drugih posljedica primjene nekih lijekova (Silpa-archa i sur., 2017).

#### **1.3.4. RIEHLOVA MELANOZA**

Riehlova melanoza (pigmentirani kontakti/kozmetički dermatitis) karakterizirana je smeđe-sivim makulama, i to većinom na licu, a uglavnom se pojavljuje u mladih žena te žena srednje životne dobi. Najčešći su uzročnici senzitivirajuće kemikalije koje su sastavnice kozmetičkih preparata, odnosno razvijeni alergijski kontakti dermatitis (Nicolaidou i Katsambas, 2014) - reakcija stanične preosjetljivosti tipa IV. Posljedica je toga narušavanje dermo-epidermalne granice te fagocitoza melanina od strane makrofaga u dermisu (<https://emedicine.medscape.com>). Znanstveni radovi ukazuju na povezanost ovog poremećaja pigmentacije s raznim alergenima, uključujući boje na bazi katrana, anilinske boje, formaldehid, geraniol kao dio mirisne komponente i drugo (<https://emedicine.medscape.com>). U slučaju fotoosjetljivih spojeva jedan je od mogućih okidača upravo UV svjetlost, ali broj je zabilježenih slučajeva u padu, što je u korelaciji sa sve manjim korištenjem alergena u kozmetici (Nicolaidou i Katsambas, 2014).

#### **1.3.5. PIGMENTIRANI LICHEN PLANUS**

Pigmentirani lichen planus (LPP, *lichen planus pigmentosus*) manje je učestala varijanta upalne kožne bolesti lichen planus (Weston i Payette, 2015). Češće se javlja u tamnopusijih ljudi srednjih godina, a manifestira se u obliku difuznih smeđih do sivo-smeđih makula, i to najčešće na suncu



izloženim dijelovima tijela poput lica i vrata. Histopatološka slika ove bolesti uključuje lihenoidne infiltrate limfocita koji sežu do narušene dermo-epidermalne granice s prisutnim nekrotičnim keratinocitima te melanofagima u površinskom dermisu (Rieder i sur., 2013). Varijanta, odnosno diferencijalna dijagnoza ovog poremećaja pigmentacije jest invertni pigmentirani lichen planus koji zahvaća kožne pregibe poput pazuha i prepona te se pretežito, ali ne isključivo javlja u ljudi svjetlijeg tipa kože (Tabanlıoğlu-Onan i sur., 2017). Etiologija nije utvrđena, ali su predloženi brojni mogući uzročnici, uključujući UV svjetlost, hepatitis C, topikalnu primjenu ulja amle, ulja senfa (Rieder i sur., 2013) i boja na bazi kane te smanjeni metabolizam ugljikohidrata (Weston i Payette, 2015).

### **1.3.6. PEPELJASTA DERMATOZA**

Diskromični perzistentni eritem ili pepeljasta dermatoza (EDP, *erythema dyschromicum perstans/ashy dermatosis*) ima sličnu histopatološku sliku pigmentiranom lichenu planusu, no razlikuje se u lokalizaciji makula koje su simetrično distribuirane i većinski smještene upravo na područjima koja nisu izložena suncu (Silpa-archa i sur., 2017). Također, u ovom su slučaju zahvaćeni dublji slojevi dermisa što rezultira tamnijim pigmentom zbog Tyndallovog efekta (Rieder i sur., 2013). Takve nastale lezije plavo-sive do pepeljasto sive boje uglavnom su u ravnini s kožom, ali one aktivne mogu imati i neznatno uzdignutu eritematoznu granicu. Etiološki faktori nisu utvrđeni, ali postoje izvještaji o povezanosti s mogućim uzročnicima poput ingestije amonijevog nitrata, kontrastnih sredstava (Mohan, 2011), HIV-a, hepatitisa C (Cestari i sur., 2014). Prethodna tri navedena poremećaja pigmentacije imaju kliničku sliku sličnu postupalnoj hiperpigmentaciji, a postoje i međusobna preklapanja, zbog čega takve promjene nemaju univerzalno prihvaćenu definiciju. Keshavamurthy Vinay i suradnici predlažu zajedničku skupinu stečenih dermalnih makularnih hiperpigmentacija (ADMH, *acquired dermal macular hyperpigmentations*) (Vinay i sur., 2017), dok neke od poremećaja ove skupine, primjerice Riehlovu melanozu (pigmentirani kontaktni dermatitis) i pigmentirani lichen planus, pojedini radovi svrstavaju upravo u skupinu hiperpigmentacija uzrokovanih upalom (Silpa-archa i sur., 2017). Razlika je u odsutnosti okom vidljive upale koja je prethodila makulama i/ili narušenosti dermo-epidermalne granice, što je uvijek dio histopatološke slike ADMH (Vinay i sur., 2017).

### **1.3.7. EGZOGENA OKRONOZA**

Egzogena okronoza (*eng. exogenous ochronosis*) je pojava paradoksalne hiperpigmentacije plavo-crne boje, i to na mjestima pretjerano duge primjene hidrokinona (Silpa-archa i sur., 2017) koji se koristi u liječenju hipermelanoza poput melazme, staračkih pjega i drugih, a zabilježene su povezanosti i s terapijama fenolom, rezorcinolom, antimalarikom kininom. Budući da se ovaj poremećaj može zamijeniti s pogoršanim stanjem liječene hiperpigmentacije, ključan korak u prevenciji daljnjeg razvijanja je upravo rano prepoznavanje (Simmons i sur., 2015), ali i zaštita od sunčeve svjetlosti budući da ona može dodatno potaknuti sintezu pigmenta. Podložniji su fototipovi većeg broja Fitzpatrickove skale tipova kože, a korištenje preparata s visokim koncentracijama hidrokinona dulje od šest mjeseci bez vidljivog poboljšanja kliničke slike također je jedna od predispozicija, mada su zabilježeni i slučajevi s hidrokinonom niže koncentracije te periodima primjene različite duljine. Patogeneza nije sasvim jasna, no najprihvaćenija teorija predlaže hidrokinonom potaknutu inhibiciju aktivnosti enzima oksidaze homogentizinske kiseline (HGAO, *homogentisic acid oxidase*), što vodi do pretjerane akumulacije HGA (Martins i sur., 2012) i njenih metaboličkih produkata (Bhattar i sur., 2015), polimerizacije te posljedičnog nastanka i odlaganja takozvanog okroničnog pigmenta u dermisu. Za dijagnozu je nužno isključiti endogenu varijantu poremećaja, koja je nasljedna i ima sistemske posljedice, te utvrditi histopatološku sliku čije karakteristike uključuju narušenu dermo-epidermalnu granicu i prisutnost niti žuto-smeđe (oker, *eng. ochre*) boje oblika banane u papilarnom sloju dermisa (Martins i sur., 2012).

### **1.3.8. PERIORBITALNA HIPERPIGMENTACIJA**

Periorbitalna hiperpigmentacija poremećaj je pigmentacije koji bilateralno zahvaća okoločno područje, a prezentira se u obliku smeđe do tamno-smeđih makula. Može imati utjecaj na kvalitetu života (Sarkar i sur., 2016), pogotovo ukoliko se radi o značajnije većem intenzitetu pigmentacije. Javlja se u oba spola, a ne postoji ni isključivost s obzirom na godine starosti ili rasu (Cestari i sur., 2014).

Etiološki čimbenici su raznoliki te uključuju genetsku, odnosno nasljednu komponentu, vaskularnost, anatomske promjene te promjene koje se tiču samog pigmenta (Silpa-archa i sur., 2017). Histopatološki gledano, postoje tri kategorije - površinska, koja zahvaća epidermis do

bazalnog sloja stanica, srednje duboka i duboka, koja može zahvatiti i retikularni dermis (Vavouli i sur., 2013). Huang i suradnici predlažu podjelu na pigmentirani tip, vaskularni tip - u kojeg se javljaju i nijanse plave, ljubičaste i roze boje, strukturalni te mješoviti tip, s obzirom da izbor i uspješnost terapije ovise o pozadini promjene. U strukturalnog tipa dolazi do anatomskih promjena zbog kojih se stvaraju sjene, poput gubitka potkožnog masnog tkiva, koje u kombinaciji s drugim promjenama povezanima sa starenjem vode do stvaranja dubokog udubljenja ispod oka - tzv. suzne brazde. Dakle, u pozadini nije prisutna promjena vezana za sami pigment (Sarkar i sur., 2016). Faktori koji utječu na vanjski odražaj su primjerice i kvaliteta sna, prisutnost edema u periorbitalnom području te starost kože zbog njenog posljedičnog stanjivanja i smanjenja elastičnosti. Neki od mogućih okidača su i nadražujuće čestice prisutne u zraku, budući da trljanjem očiju može doći do pojave pigmentacije kao rezultata upalnog procesa. Osim atopijskog i alergijskog kontaktnog dermatitisa, i druge dermatoze mogu imati periorbitalnu hiperpigmentaciju kao posljedicu, ali se ona može javiti i zbog primjene nekog lijeka (Cestari i sur., 2014), primjerice latanoprost i bimatoprost - lijekova za liječenje glaukoma, no pigmentacija se povuče nakon prekida terapije (Sarkar i sur., 2016).

### **1.3.9. CRNA AKANTOZA**

Crna akantoza (*acanthosis nigricans*) je dermatoza karakterizirana baršunastim, papilomatoznim plakovima koji obično zahvaćaju područje vrata i kožne pregibe na rukama i nogama. Sinteza melanina je umjereno povećana, ali smeđe-crna boja plakova posljedica je prvenstveno prisutne hiperkeratoze. Unatoč nazivu ovog poremećaja, akantoza - zadebljanje stratum spinosum, obično nije pretjerano izražena (Puri, 2011). Progresija je postupna i suptilna pa poremećaj često bude neprimijećen ili pak zamijenjen s nečistoćom, tim više zbog toga što je asimptomatski, iako nekad može biti popraćen svrbežom (Ng, 2017). Češće se javlja u tamnoputijih osoba te nema značajnih razlika u incidenciji s obzirom na spol, a prevalencija raste s povećanjem godina starosti (Zekayi i sur., 2015).

Istraživanja ukazuju na moguću vezu s malignosti, no sve se veći značaj pridaje poveznicama sa stanjima vezanima uz inzulinsku rezistenciju, poput pretilosti, dijabetesa tipa 2 i sindroma policističnih jajnika, koji su puno češće prisutni kao istovremene dijagnoze (Puri, 2011), te može

poslužiti i kao njihov indikator (Zekayi i sur., 2015). Prelaskom dermo-epidermalne granice inzulin se u većim koncentracijama može vezati za receptor za inzulinu sličan faktor rasta 1 (IGF-1, *insulin-like growth factor 1*) na keratinocitima i dermalnim fibroblastima te time značajno stimulirati njihovu proliferaciju. Razina proteina odgovornih za regulaciju IGF-a smanjena je u pretilih osoba s inzulinskom rezistencijom čime se povećava i njegova plazmatska koncentracija. Kod malignih slučajeva, povećane razine transformirajućeg faktora rasta alfa (TGF- $\alpha$ , *transforming growth factor alpha*) izlučenih od strane tumora mogu biti uzrok hiperplazije keratinocita budući da se navedeni faktor veže na isti receptor kao i epidermalni faktor rasta (EGF, *epidermal growth factor*) koji se prvenstveno nalazi na proliferirajućim stanicama keratinocita u bazalnom sloju te je odgovoran za njihov povećan rast i diferencijaciju. Za isti proces, ali i za povećanu pigmentaciju mogu biti odgovorni i drugi stimulirajući peptidi, primjerice IGF, FGF te  $\alpha$ -MSH (Madhukar Phiske, 2014). Osim zbog već spomenutih stanja, crna akantoza može nastati i kao posljedica hiperinzulinemije potaknute primjenom lijekova poput glukokortikoida, oralnih kontraceptiva, niacina, inzulina te inhibitora proteaze. Kao što se u pretilih osoba lezije obično smanje redukcijom tjelesne mase, i u ovom je slučaju nužno djelovati na pozadinski razlog njihovog nastanka, odnosno prekinuti ili promijeniti terapiju (Puri, 2011).

### **1.3.10. ADDISONOVA BOLEST**

Addisonova bolest primarni je tip insuficijencije nadbubrežne žlijezde karakterizirane nedovoljnom proizvodnjom mineralokortikoida i glukokortikoida. S ciljem poticanja nadbubrežne žlijezde na rad, odnosno zbog mehanizma negativne povratne sprege, hipofiza povećano proizvodi  $\alpha$ -MSH i ACTH čije povećane koncentracije induciraju sintezu melanina u melanocitima te se posljedično stvaraju difuzna hiperpigmentirana područja. Uglavnom zahvaća područja izložena suncu, ali to mogu biti i nabori dlanova, kožni pregibi, oralna mukoza te koža genitalnih područja. Akutna epizoda karakterizirana je simptomima poput ortostatske hipotenzije, slabosti i konfuzije, abdominalnih bolova, dok klinička slika kroničnog oblika bolesti uključuje hiperpigmentacije, opću slabost, gubitak tjelesne mase, bolove u zglobovima i leđima. U oba slučaja prisutni su određeni biokemijski parametri poput hipoglikemije, hiponatrijemije i hiperkalijemije.

Etiologija bolesti najčešće je infektivnog porijekla, što je popraćeno infiltratima koji prodiru u koru nadbubrežne žlijezde, i autoimunog porijekla pri kojemu dolazi do uništavanja adrenalnih stanica (Nieman i Turner, 2006), ali postoje i drugi mogući uzroci poput adrenalne hemoragije ili genetskih poremećaja. Uz autoimunu varijantu ovu bolesti, u istog pacijenta mogu biti prisutne i druge autoimune bolesti, primjerice vitiligo te alopecija areata (Husebye i sur., 2013) zbog istovremenog uništavanja melanocita u koži te folikulu dlake (Nieman i Turner, 2006). Istraživanja uglavnom ukazuju na veću učestalost bolesti u žena nego u muškaraca (Brandão Neto i de Carvalho, 2014; Burton i sur., 2015), ali ne postoji isključivost s obzirom na rasne ili etničke skupine, iako zbog lokacijskih karakteristika hiperpigmentacije mogu biti teže uočljive u tamnopotijih osoba (Nieman i Turner, 2006).

Postoje sličnosti u histopatološkoj slici i distribuciji kožnih manifestacija ove bolesti s hiperpigmentacijom koja nastaje kao posljedica povećanog rada štitnjače, iako je to simptom koji se ne spominje prečesto u literaturi te je zabilježena u niskom postotku slučajeva. No, za razliku od Addisonove bolesti, mukozne su membrane rijetko kad zahvaćene. Mogući uzrok je utjecaj hormona štitnjače na melanocite, odnosno potaknuta proliferacija i aktivacija koji kao posljedicu imaju hiperplaziju melanocita i povećano odlaganje melanina (Dantas i sur., 2017).

Lokacijske sličnosti postoje i u slučaju hiperpigmentacija koje nastaju kao posljedica nedostatka vitamina B12 što često prati određene bolesti poput upalne bolesti crijeva, ali i veganski način prehrane. Pretpostavljeni uzrok je, međutim, povećana sinteza pigmenta melanina, a ne hormonalna promjena te se lezije u potpunosti povuku nadomještanjem zaliha vitamina (Kumar i sur., 2016).

### **1.3.11. MRLJE OD SUNCA**

Mrlje od sunca (*solar lentigines*; drugi nazivi uključuju staračke pjege - *lentigo senilis*, *liver spots*, *aging spots*) i pjegice (*ephelides*) poremećaji su pigmentacije koji se razlikuju u određenim etiološkim, histološkim i drugim karakteristikama, ali također dijele neke značajke (Praetorius i sur., 2014). Obje su vrste lezija snažni indikatori rizika za razvoj raka kože (Bastiaens i sur., 2001).

Mrlje od sunca pigmentirane su lezije svijetlo-žute do tamno-smeđe boje i dijametralne širine od nekoliko milimetara do nekoliko centimetara koje zahvaćaju područja izložena suncu, uključujući lice, vrat i ruke (Praetorius i sur., 2014), zbog čega ove promjene mogu imati značajan utjecaj na kvalitetu života (Cameli i sur., 2015). Za razliku od pjegica, prevalencija mrlja od sunca raste s porastom godina starosti te je veća u muškaraca nego u žena, a veća je i pojavnost samog poremećaja pigmentacije (Bastiaens i sur., 1999). Najčešće se javljaju u bijelaca i azijskoj populaciji, i to uglavnom u fototipova I-III Fitzpatrickove skale fototipova kože, a veća podložnost razvoju ovih promjena pripisuje se fototipovima koji lakše tamne zbog veće aktivnosti melanocitne jedinice. Ključni etiološki čimbenici njihovog nastanka su okolišni faktori, i to prvenstveno kumulativna izloženost ultraljubičastoj svjetlosti tijekom cijelog života, te UV zračenjem uzrokovano oštećenje kože (Praetorius i sur., 2014), na što ukazuju poveznice s dvama od tri pokazatelja takvog tipa oštećenja - elastozom i aktiničnom keratozom (Bastiaens i sur., 2003). No, genetska predispozicija također može imati bitnu ulogu s obzirom da formiranje samih lezija ovisi i o genima koji reguliraju proces pigmentacije. Istraživanja pokazuju da primjerice osobe s varijantnim MC1R alelima imaju veći rizik za razvijanje mrlja od sunca u kasnijoj dobi (Praetorius i sur., 2014). Pojedina istraživanja ukazuju i na moguću bitnu ulogu zagađenosti zraka, budući da spojevi poput poliaromatskih ugljikovodika koji, kao i spojevi nastali apsorbacijom UV svjetlosti, mogu djelovati kao potentni ligandi za AHR (*aryl hydrocarbon receptor*) receptore čija aktivacija vodi do induciranja procesa pigmentacije (Nakamura i sur., 2015). Histološke analize ukazuju na veći broj melanocita u kojima je utvrđena i povećana ekspresija TYR gena za enzim tirozinazu. Veličina melanosoma nije promijenjena, ali su prisutni tzv. polimelanosomi - pigmentirane nakupine melanosoma koje tvore oblik kape iznad jezgre u melanocitima čime osiguravaju efikasnu proizvodnju melanina te prijenos pigmenta u susjedne keratinocite (Praetorius i sur., 2014).

### **1.3.12. PJEVICE**

Pjegice su područja pigmentacije crvene do svijetlo-smeđe boje i širine 1-2 milimetra. Za razliku od zapadne kulture, u azijskoj populaciji smatraju se kozmetičkim nepravilnostima koje zahtijevaju uklanjanje. Zahvaćaju uglavnom lice, ali i vrat, prsište te ruke, s izraženijom pigmentacijom tijekom ljeta. Javljaju se pretežito u fototipova I i II prema Fitzpatrickovoj skali tipova kože te su

genetski predodređene. Njihov je nastanak induciran ultraljubičastom svjetlosti, što se događa u djetinjstvu, i to uglavnom u drugoj ili trećoj godini života. Histološkim analizama utvrđeno je da su melanosomi melanocita u takvim područjima značajnije veći, brojniji te pigmentiraniji u odnosu na melanocite u okolnim područjima kože, ali nije točno utvrđeno što se događa s brojem melanocita, s obzirom da postoje kontradiktorne studije. Postoje brojni geni koji su etiološke odrednice, od kojih je MC1R najznačajniji gen za ovakav fenotip, a čije se brojne varijante zbog posljedičnog izostanka funkcije MC1R receptora i povećane produkcije feomelanina vežu i uz karakteristike poput crvene kose, svijetle puti ili UV-osjetljivosti. Mogu biti uključeni i drugi geni, primjerice gen za interferonski regulatorni faktor 4 (IRF4, *interferon regulatory factor 4*) te TYR gen koji kodira enzim tirozinazu (Praetorius i sur., 2014).

## 2. OBRAZLOŽENJE TEME

Poremećaji hiperpigmentacije čest su uzrok ugovorenih dermatoloških konzultacija, a njihova učestalost varira ovisno o godinama starosti te geografskoj lokaciji, s većom učestalošću u toplijim područjima gdje je koža izloženija suncu. Većina hiperpigmentacijskih promjena rezultat je alternacije mehanizma na nekom koraku melanogeneze, ali postoje i drugi uzroci (Cestari i sur., 2014).

Unatoč velikom broju postojećih terapijskih opcija, brojni radovi ističu da ove kožne promjene i dalje predstavljaju terapijski izazov zbog njihove česte multifaktorijalnosti, nedovoljne adherencije ili informiranosti pacijenata, ali i zbog psihosocijalnih faktora.

Cilj je ovog diplomskog rada predstaviti značajke i mehanizme djelovanja topikalnih, oralnih i proceduralnih terapijskih mogućnosti liječenja te moguće zaštitne i preventivne mjere za niz poremećaja hiperpigmentacije različitih, ali i preklapajućih etiologija te navesti njihove najvažnije epidemiološke, patofiziološke, kliničke i druge karakteristike koje su potrebne za ispravan izbor terapije, adherenciju i suradljivost, a time i pozitivan ishod liječenja.



### 3. MATERIJALI I METODE

Za izradu ovog diplomskog rada korišteni su članci objavljeni u znanstvenim i stručnim časopisima vezani za tematiku rada. Prilikom pretraživanja literature koristile su se bibliografske baze podataka i arhivi časopisa *PubMed*, *PubMed Central (PMC)*, *UpToDate* i *Medscape*, društvena mreža *ResearchGate* te mrežne stranice s relevantnim sadržajem, i to prema ključnim riječima: *human skin*, *skin structure*, *skin pigmentation*, *Fitzpatrick skin type*, *melanin*, *melanogenesis*, *hyperpigmentation*, *acquired hyperpigmentations*, *melasma*, *postinflammatory hyperpigmentation*, *inflammatory mediators pigmentation*, *riehl's melanosis*, *lichen planus pigmentosus*, *lichen planus pigmentosus inversus*, *exogenous ochronosis*, *periorbital hyperpigmentation*, *periorbital hyperpigmentation dark circles*, *acanthosis nigricans*, *addison's disease*, *solar lentigines*, *ephelides*, *photoprotection*, *hydroquinone*, *mequinol*, *arbutine*, *deoxyarbutine*, *azelaic acid*, *liquorice*, *N-acetyl-glucosamine*, *niacinamide*, *vitamin C*, *soy hyperpigmentation*, *vitamin E*, *chemical peeling*, *alpha-hydroxy acid*, *beta-hydroxy acid*, *pyruvic acid*, *trichloroacetic acid*, *tretinoin*, *retinoids*, *dermabrasion*, *cryotherapy*, *laser treatment hyperpigmentation*.

## **4. REZULTATI I RASPRAVA**

Za uspješno tretiranje poremećaja pigmentacije prije svega je nužan pravilan dijagnostički pristup, a to uključuje fizikalni pregled te uvid u kompletnu povijest bolesti budući da to može pomoći u određivanju vrste poremećaja - melazma se primjerice često razvije u trudnoći, pjegice u djetinjstvu, a neke su promjene urođene. Nadalje, uvid u lijekove, dodatke prehrani i druge korištene preparate te izloženost kože UV svjetlosti ili biljkama koje mogu djelovati fotosenzitirajuće razlučit će je li uzrok nuspojava lijeka, odlaganje neke druge tvari u koži te fototoksična ili fotoalergijska reakcija. Sistemski simptomi mogu uputiti na neku bolest u pozadini koja je inducirala nastanak pigmentiranih lezija, poput hipertireoze, Addisonove bolesti ili crne akantoze i drugih stanja povezanih s dijabetesom (Stulberg i sur., 2003).

Ukoliko postoji bolest ili stanje koji su pozadinski uzrok povećane sinteze pigmenta, spomenuti proces može biti spriječen adekvatnim liječenjem tog osnovnog problema. Simptomatsko tretiranje hiperpigmentacije tek je sljedeći korak za razmatranje. Kod promjena uzrokovanih upalom najbolji su terapijski izbor kombinirani preparati koji će uz djelovanje na upalnu komponentu istovremeno pokazati i hipopigmentirajući učinak (Chaowattanapanit i sur., 2017).

Nadalje, ako su uzrok pigmentiranih lezija lijekovi, kozmetički preparati ili teški metali najvažniji korak nakon utvrđivanja uzročnika jest prekid njegovog korištenja budući da je većina ovakvih promjena reverzibilna. Primjerice, prekid izloženosti alergenu neophodan je korak pri liječenju Riehllove melanoze. Velika važnost pridaje se i fotozaštiti koja će spriječiti ponovno javljanje promjena u pigmentaciji ili pogoršanje već postojećih, pogotovo u slučaju fotosenzitirajućih uzročnika (Mohan, 2011).

### **4.1. ZAŠTITA I PREVENCIJA**

UV zračenje nezaobilazan je pokretač procesa sinteze pigmenta melanina, a kod fototipova IV do VI i vidljiva svjetlost može potaknuti isti proces. Upravo je zato nanošenje fotozaštite obavezan korak pri liječenju nastalih pigmentiranih lezija, ali i u prevenciji nastajanja novih. Preporuka su preparati s visokim zaštitnim faktorom, odnosno jednakim ili većim od 30 (Chaowattanapanit i

sur., 2017), i to oni s mineralnim sredstvima zaštite poput titanijevog dioksida i cinkovog oksida. Takvim se preparatima daje prednost, budući da preparati s kemijskim sredstvima zaštite mogu biti uzrok alergijskog ili iritacijskog kontaktnog dermatitisa te tako pogoršati već prisutnu povećanu sintezu pigmenta (Desai, 2014). Fotozaštita, međutim, podrazumijeva i druge metode ili sredstva zaštite - adekvatnu odjeću i šešire s obodom, obitavanje u hladu prilikom jakog sunca, prevlake prozora u automobilu i drugo. U slučaju kozmetičkih zahvata s mogućim hiperpigmentacijskim posljedicama, prevenciju i zaštitu preporučuje se vršiti prije, tijekom i nakon tretmana. Fotozaštita bi se trebala prakticirati najmanje dva tjedna prije zahvata, a kombinacije s preparatima antioksidativnog djelovanja značajno brzo pokazuju rezultate (Chaowattanapanit i sur., 2017).

## **4.2. TOPIKALNA TERAPIJA**

Postoje razni preparati za topikalnu primjenu koji se koriste pri liječenju poremećaja hiperpigmentacije. Aktivne tvari mogu se razvrstati primjerice prema mehanizmu djelovanja, kao što je napravljeno u Tablici 3, a kod većine poremećaja uspješno liječenje često je rezultat upravo kombinirane primjene više spojeva (Chaowattanapanit i sur., 2017).

### **4.2.1. HIDROKINON**

Topikalni preparati s hidrokinonom (1,4-dihidroksibenzen), spojem koji se prirodno nalazi u primjerice kavi, čaju, pšenici i brusnici, obično su prva preporučena linija terapije za liječenje hiperpigmentacija budući da djeluje ciljano na enzim tirozinazu inhibirajući je, a time i prva dva koraka sinteze melanina – konverziju L-tirozina u DOPA-u (L-dihidrofenilalanin) te narednu oksidaciju nastalog spoja, odnosno formiranje L-dopakinona (Gillbro i Olsson, 2011). Nusprodukti hidrokinona nestabilni su te lako oksidiraju pri čemu poprime smeđu boju, a preparat se kao takav više ne smije koristiti (Chaowattanapanit i sur., 2017). Inducirano generiranje reaktivnih kisikovih spojeva i kinona može djelovati degradirajuće na membranske lipide i proteine, uključujući tirozinazu, ali i na melanosome te melanocyte zbog trošenja rezervi glutaciona te inhibicije sinteze DNA i RNA. To su također neki od mogućih depigmentirajućih djelovanja hidrokinona koji ovise o prisutnoj koncentraciji glutaciona i drugih antioksidativnih sustava u epidermisu odgovornih za

reduciranje spomenutih spojeva. Djelovanje je nekih reducirajućih sustava značajnije manje izraženo u osoba svjetlije puti, zbog čega je vjerojatno da su takvi fototipovi u većem riziku od mogućih neželjenih učinaka poput pretjerane melanotoksičnosti (Gillbro i Olsson, 2011).

U SAD-u postoje preparati s koncentracijama hidrokinona od 2%, 4%, ali i višim, od kojih se 2%-tni može nabaviti kao bezreceptni lijek. Na europskom i japanskom tržištu povučen je zbog nuspojava koje uključuju iritacije, kontaktni dermatitis te postupalnu hipopigmentaciju, ali i one dugotrajne poput okronoze – pojavu kontradiktornih hiperpigmentacija zbog dugotrajnog korištenja koncentracija hidrokinona većih od 4% uz značajno izlaganje sunčevoj svjetlosti, no postoje zabilježeni slučajevi i s nižim koncentracijama. Istraživanja ukazuju na veću uspješnost terapije kombiniranih pripravaka, poput Kligmanove formule koja uz hidrokinon sadržava tretinoin i deksametazon, te na manju pojavnost nuspojava (Chaowattanapanit i sur., 2017), ali ne i potpunu isključenost istih. Takve niže koncentracije mogu smanjiti izgled lezija koje zahvaćaju epidermis, no preporučuje se čak i primjerice kod pepeljaste dermatoze, ali rezultati su varijabilni upravo zbog prisutnosti promjena u dermisu (Cestari i sur., 2014).

**Tablica 3.** Prikaz terapijskih opcija za hiperpigmentacije i pripisanih mehanizama djelovanja (preuzeto i prilagođeno prema Chaowattanapanit i sur., 2017; Ogbechie-Godec i Elbuluk, 2017; Ebanks i sur., 2009)

<b>MEHANIZAM DJELOVANJA</b>					
<b>AKTIVNA TVAR</b>	<b>Inhibicija tirozinaze</b>	<b>Inhibicija prijenosa melanosoma</b>	<b>Povećano obnavljanje stanica epidermisa</b>	<b>Antioksidativno djelovanje</b>	<b>Ostalo</b>
Arbutin/deoksiarbutin	+				Inhibiranje sazrijevanja melanosoma
Azelatna kiselina	+				
Glabridin	+			+	
Hidrokinon	+				Melanotoksičnost
Kojična kiselina	+				
Kortikosteroidi					Neselektivna inhibicija melanogeneze uz protuupalno djelovanje
Likviricin	+				Utjecaj na distribuciju melanina
Mekvinol	+				
N-acetil-glukozamin	+				
Niacinamid		+			
Retinoidi	+	+	+		
Sojini proteini		+			Inhibicija UVB inducirane pigmentacije
Traneksamična kiselina				+	Inhibira UV induciranu aktivnost plazmina u keratinocitima
Vitamin C	+			+	
Vitamin E	+			+	
Aloezin	+				
Amla				+	
Bijeli dud (oksiresveratrol)				+	
Ekstrakt sjemenki grožđa (proantocijanidini)				+	

Ekstrakt tratinčice		+		+	
Glutation				+	
Piknogenol				+	
<i>Polypodium leucotomos</i>				+	
Rucinol	+				
Silimarin	+			+	
Zeleni čaj	+			+	
Kemijski piling			+		
Dermabrazija			+		
Terapija laserom					Uništavanje melanina

#### 4.2.2. MEKVINOL

Mekvinol je derivat hidrokinona koji kao supstrat tirozinaze djeluje kompetitivno inhibitorski, ali bez mogućih štetnih učinaka na melanocyte te s manjim brojem nuspojava. Postoje istraživanja s većim brojem ispitanika koja su provedena u svrhu ispitivanja mekvinola kao terapijske mogućnosti uglavnom za mrlje od sunca, a preparati s koncentracijom mekvinola od 2% u kombinaciji s 0,01%-tnom koncentracijom tretinoina pokazuju dobre rezultate (Chaowattanapanit i sur., 2017). Dokazi za djelotvornost kod postupalnih hiperpigmentacija ograničavajući su s obzirom da su provedena tek manja klinička istraživanja koja, međutim, također pokazuju pozitivne rezultate (Davis i Callender, 2010), kao i istraživanje provedeno na muškarcima s dijagnosticiranom melazmom (Keeling i sur., 2008).

#### 4.2.3. ARBUTIN I DEOKSIARBUTIN

Arbutin je glikozilirani derivat hidrokinona (Chaowattanapanit i sur., 2017) koji se dobiva ekstrakcijom lista medvjete. ali mogući izvori su i brusnica, borovnica te kruška (Davis i Callender, 2010). Glikozidna se veza *in vivo* cijepa kontrolirano oslobađajući djelatnu tvar hidrokinon (Picardo i Carrera, 2007). Inhibitor je tirozinaze te sazrijevanja melanosoma na koje ne djeluje toksično. Deoksiarbutin je sintetski oblik veće djelotvornosti koja se u oba slučaja povećava

s koncentracijom, kao i pojavnost nuspojava, uključujući paradoksalnu pojavu hiperpigmentacije (Chaowattanapanit i sur., 2017). Dostupni su preparati s djelatnom tvari u koncentraciji od 3% (Sarkar i sur., 2016). Provedena istraživanja ukazuju na djelotvornost pri liječenju nekih poremećaja hiperpigmentacije u svjetlijih fototipova, dok ne postoji dovoljan broj kliničkih istraživanja koja daju pozitivan rezultat kod ispitanika tamnijih fototipova (Rossi i Perez, 2011; Davis i Callender, 2010). Istraživanje koje su proveli Liang i suradnici 2016. pokazuje potencijal za razvoj formulacija s micelarnim arbutinom koje bi osigurale veću penetraciju djelatne tvari, a time i veću djelotvornost (Liang i sur., 2016).

#### **4.2.4. AZELATNA KISELINA**

Azelatna kiselina djeluje kao direktni inhibitor tirozinaze te inhibitor sinteze DNA i enzima u mitohondrijima u abnormalnim i pretjerano aktivnim melanocitima (Rossi i Perez, 2011), a pokazuje i antibakterijski učinak (Taylor i sur., 2009). Nuspojave uključuju svrbež te blagi osjećaj peckanja (Chaowattanapanit i sur., 2017). Ova djelatna tvar odobrena je za liječenje akni, ali *off label* se koristi za liječenje hiperpigmentacija (Picardo i Carrera, 2007). Istraživanja s preparatima koji sadrže 15% i 20% djelatne tvari pokazale su dobre rezultate kod postupalne hiperpigmentacije različitog porijekla te melazme, a u SAD-u je odobrena za liječenje rozacee (Chaowattanapanit i sur., 2017). Pokazuje i potencijal za liječenje periorbitalne hiperpigmentacije koja je rezultat upalnog procesa s obzirom na uspješno liječenje postupalnih hiperpigmentacija na licu (Sarkar i sur., 2016). Kombinirani preparati azelatne kiseline s primjerice glikolnom kiselinom ili tretinoinom pokazuju bolje rezultate (Picardo i Carrera, 2007).

#### **4.2.5. KOJIČNA KISELINA**

Kojična kiselina je spoj koji proizvode gljivice, odnosno neke vrste rodova *Aspergillus*, *Penicillium* i *Acetobacter*. Inhibira djelovanje tirozinaze djelujući kao kelator bakra u aktivnom mjestu enzima, a u preparatima se može naći u rasponu koncentracija od 1% do 4%. Kombinacije s nekim spojevima pokazuju bolju djelotvornost, uključujući glikolnu kiselinu, a kombinacija 2%-tne kojične kiseline s hidrokinonom u nizu se istraživanja pokazala uspješnom pri liječenju

melazme. Nema dovoljno kliničkih istraživanja da bi se mogla utvrditi djelotvornost kod postupalnih hiperpigmentacija (Davis i Callender, 2010). Eksperimenti na životinjama ukazuju na moguću karcinogenost tako da se koncentracije veće od 1% ne smatraju sigurnima za upotrebu kod ljudi. Nuspojave uključuju dermatitis, pojavu eritema i senzitivizacije (Deri i sur., 2016).

#### **4.2.6. FLAVONOIDI IZ EKSTRAKTA KORIJENA SLADIĆA**

Glabridin je jedan od aktivnih spojeva iz ekstrakta korijena sladića koji sprječava UVB-svjetlošću inducirani proces sinteze pigmenta te djeluje kao inhibitor tirozinaze, ali sprječava i produkciju superoksidnih aniona te ciklooksigenaznu aktivnost čime pokazuje i protuupalno djelovanje (Ebanks i sur., 2009), no potrebno je još istraživanja za utvrđivanje njegovog hipopigmentirajućeg djelovanja (Sarkar i sur., 2013). Likviricin je glikozilirani flavonoid koji utječe na distribuciju (Rossi i Perez, 2011) i uklanjanje melanina čime postiže depigmentirajući učinak. Nema puno istraživanja provedenih u svrhu ispitivanja ovih spojeva kao terapijskih opcija za dermatološka stanja, uključujući postupalne hiperpigmentacije, no ona postojeća pokazuju pozitivne rezultate za liječenje melazme, i to s minimalnim nuspojavama (Davis i Callender, 2010). Istraživanje koje su proveli Zubair i Mujtaba 2009. pokazuje da djelotvornost raste s koncentracijom, odnosno likviricin u koncentraciji od 4% ima bolji učinak od 2%-tnog, ali i manja koncentracija likviricina djelotvornija je od 4%-tnog hidrokinona pri liječenju melazme (Zubair i Mujtaba, 2009).

#### **4.2.7. N-ACETIL-GLUKOZAMIN**

N-acetil-glukozamin je prekursor hijaluronske kiseline koji inhibira glikozilaciju tirozinaze što je jedan od koraka u sintezi melanina, a u preparatima je uglavnom prisutan u koncentraciji od 2%. Za razliku od glukozamina koji također pokazuje depigmentirajuća svojstva, N-acetil-glukozamin je stabilan, što omogućuje formuliranje topikalnih preparata, te pokazuje dobru penetraciju i podnošljivost uz minimalne nuspojave poput blagih do umjerenih iritacija. Koristi se kao monoterapija ili u kombinaciji s niacinamidom za tretiranje hiperpigmentacija na licu, no potrebno je provesti veća klinička ispitivanja kako bi se utvrdila uloga ovog spoja u tretiranju postupalnih hiperpigmentacija u ljudi svih vrsta fototipova (Davis i Callender, 2010).



#### **4.2.8. NIACINAMID**

Niacinamid je aktivni derivat niacina (vitamina B3) koji inhibira prijenos melanosoma iz melanocita u keratinocite, a moguće je i da negativno utječe na signalizirajuće puteve između keratinocita i melanocita koji su bitni za melanogenezu. Na njegovu stabilnost ne utječu svjetlost, vlaga, kiseline, alkalne ili oksidirajuće tvari. Postoji u koncentracijama od 2% do 5% te kao kombinirani pripravak s N-acetil-glukozaminom (Davis i Callender, 2010). Depigmentirajuće djelovanje niacinamida različitih koncentracija ili u kombinacijama utvrđeno je pri tretiranju različitih hiperpigmentacija na licu poput onih kod melazme te postupalnih i UV-induciranih pigmentiranih lezija (Davis i Callender, 2010), uključujući mrlje od sunca (Picardo i Carrera, 2010) i pjegice (Taylor i sur., 2009). Provedena su istraživanja i s drugim kombinacijama, primjerice topikalni preparat 4%-tnog niacinamida s 0,05%-tnim kortikosteroidom dezonidom pokazao je pozitivne rezultate pri liječenju hiperpigmentacija na pazusima, a kombinacija 2%-tnog niacinamida s 2%-tnom topikalnom traneksamičnom kiselinom uspješno je smanjila hiperpigmentacije na licu (Chaowattanapanit i sur., 2017).

#### **4.2.9. VITAMIN C**

Askorbinska kiselina (vitamin C) inhibira melanogenezu keliranjem bakra u aktivnom mjestu tirozinaze (Chaowattanapanit i sur., 2017), enzima koji je odgovoran za hidroksilaciju tirozina u DOPA-u te narednu oksidaciju te molekule u orto-kinon. Inhibiranje posljednjeg koraka pripisuje se značajnim antioksidativnim svojstvima tog vitamina. Niz istraživanja ukazuje na niske razine vitamina C u koži pretjerano izloženoj sunčevom zračenju, štetnim spojevima iz zraka ili drugim mogućim uzročnicima oksidativnog stresa ili upalnog odgovora koji vode do fotostarenja ili drugih oblika kožnih oštećenja koja ne moraju nužno uključivati i promjene u pigmentaciji. Upravo se zato ističu i drugi aspekti fotoprotektivnog djelovanja, ali i potencijalno protuupalno djelovanje, primjerice zbog uloge u održavanju integriteta kožne barijere kod upalnih ili alergijskih bolesti kože.

Vitamin C je jako nestabilan te je vodotopljiv što otežava penetraciju koja se događa pri pH 4, i to ukoliko je prisutan u formi askorbinske kiseline. Upravo se zato u topikalnim preparatima koriste

estri kiseline koji osiguravaju stabilnost od oksidacije te dobru penetraciju nakon koje *in vivo* prelaze u aktivnu askorbinsku kiselinu. Derivati s fosfatnom, palmitatnom i glukozidnom skupinom pokazuju ove karakteristike, ali postoje međusobne razlike (Pullar i sur., 2017). Magnezijev askorbil-fosfat je najstabilniji derivat kojemu se obično daje i prednost. Topikalni preparati imaju visoki sigurnosni profil s minimalnim nuspojavama poput pojave žućkastog obojenja kože na području primjene ili na odjeći koja su posljedica oksidacije vitamina, a budući da se izlaganjem UV svjetlosti troše njegove rezerve, preparate je bolje primjenjivati nakon takvog izlaganja. Efikasnost raste proporcionalno s koncentracijom koja ne smije biti veća od 20% (Telang, 2013), ali uglavnom se koriste koncentracije od 5% do 10% (Davis i Callender, 2010). Bolja djelotvornost ostvaruje se kombinacijom s lipofilnim vitaminom E, pri čemu askorbinska kiselina djeluje i kao regeneratore oksidirane forme vitamina E. Zbog istog razloga ili zbog nestabilnosti vitamina C, česte su i kombinacije s drugim depigmentirajućim spojevima poput onih iz soje ili sladića (Telang, 2013). Neka istraživanja predlažu liposomske formulacije za postizanje dobre penetracije, ali i opskrbe kože tim vitaminom zbog posljedično veće plazmatske koncentracije. Primjena topikalnih formulacija ovog vitamina pokazala se uspješnom pri liječenju niza poremećaja hiperpigmentacije, uključujući melazmu i mrlje od sunca (Pullar i sur., 2017), a pokazuje i potencijal za prevenciju postupalnih hiperpigmentacija (Telang, 2013). Može se primijeniti i kod periorbitalne hiperpigmentacije čiji su uzrok strukturalne promjene budući da vitamin C potiče sintezu kolagena (Sarkar i sur., 2016).

#### **4.2.10. PROTEINI IZ SOJE**

Inhibitori serinske, tripsinske te Bowman-Birk proteaze porijeklom iz soje mogu inhibirati aktiviranje PAR-2 receptora na keratinocitima koji imaju ključnu ulogu prilikom fagocitoze melanosoma od strane keratinocita. Inhibiranjem prijenosa melanosoma ostvaruju hipopigmentirajuće djelovanje, a utvrđen je i povoljan učinak na zaustavljanje UVB svjetlošću inducirano stvaranje pigmentiranih lezija (Chaowattanapanit i sur., 2017). Sojini nenedenaturirani proteini, ali i kombinacije s retinolom, drugim djelatnim tvarima ili faktorom zaštite od sunca formuliraju se u različite kozmetičke preparate, i to prije svega ovlaživače kože (eng. *moisturizer*) koji za svrhu imaju smanjenje intenziteta pigmentiranih lezija, ali i znakova fotostarenja (Davis i Callender, 2010).

#### 4.2.11. TOPIKALNI RETINOIDI

Vitamin A (retinol) lipofilni je vitamin koji se u organizam unosi prehranom, a njegov aktivni oblik je tretinoin. Preparati za topikalnu primjenu mogu sadržavati retinoide u aktivnom obliku, a to uključuje izotretinoin, alitretinoin, adapalen, tazaroten te seletinoid G, dok retinol i njegovi esteri te retinaldehid zahtijevaju *in vivo* konverziju (Sumita i sur., 2017). Uglavnom se koriste koncentracije retinoida od 0,01% do 0,1%, a postoje i razne kombinacije s drugim djelatnim tvarima. Primjerice, tretinoin je dio sastava Kligmanove formule (5%-tni hidrokinon, 0,1%-tni tretinoin, 0,15%-tni deksametazon) i njezinih modifikacija koji se također koriste za tretiranje melazme, postupalnih i drugih hiperpigmentacija, a najbolji su izbor kod hiperpigmentacija koje su posljedica akni zbog sinergističkog protuupalnog i depigmentirajućeg djelovanja. Sigurne su za upotrebu kod svih Fitzpatrickovih fototipova (Chaowattanapanit i sur., 2017).

Aktiviraju receptore retinoinske kiseline (RAR, *retinoic acid receptor*) koji djeluju kao transkripcijski faktori na razini DNA te tako utječu na ekspresiju pojedinih proteina koji su bitne sastavnice kože. Histološkim analizama utvrđena je povećana proizvodnja kolagena tipa I, III i VII te reorganizacija kolagena u dermisu što pridonosi pozitivnim rezultatima kod tretiranja bora te posljedica fotostarenja, a utjecajem na rožnati sloj i drugim modifikacijama epidermisa koje vode do njegove obnove i disperzije melanina postižu glatki izgled kože ujednačenijeg tona (Sumita i sur., 2017). Neki radovi navode i negativan utjecaj na prijenos melanosoma u keratinocyte te inhibiciju transkripcije za tirozinazu.

Nuspojave uključuju eriteme, ljuštenje kože i iritacije - tzv. retinoinski dermatitis (Chaowattanapanit i sur., 2017) koji može imati postupalnu hiperpigmentaciju kao posljedicu, a rizik, koji je veći u tamnijih fototipova, može se smanjiti postupnim povećavanjem koncentracije ovisno o potrebi i učinku te korištenjem krema koje su podnošljivije za kožu od gelova (Davis i Caledner, 2010).

#### 4.2.12. KORTIKOSTEROIDI

Kortikosteroidi svoj depigmentirajući učinak ostvaruju neselektivnom inhibicijom melanogeneze uz protuupalno djelovanje. Dosadašnjim istraživanjima o ovoj vrsti monoterapije za melazmu nisu

utvrđene prednosti dugoročnih korištenja koja mogu prouzrokovati telangiektazije, akne, strije, epidermalnu atrofiju, hipopigmentacije i druge nuspojave (Ogbechie-Godec i Elbuluk, 2017). Kombinirane terapije koriste se s ciljem postizanja sinergističkog učinka i smanjivanja nuspojava (Picardo i Carrera, 2007).

#### **4.2.13. VITAMIN E**

Vitamin E lipofilni je antioksidans kojeg je potrebno unositi prehranom, a alfa-tokoferol njegov je najzastupljeniji oblik u ljudi. Često je u sastavu preparata zbog utvrđenog fotoprotektivnog te depigmentirajućeg djelovanja kao rezultata sprječavanja lipidne oksidacije membrana melanocita, povećanja koncentracije glutationa te inhibicije tirozinaze. Oralni oblici vitamina E pokazali su rezultate kod pojedinih dermatoloških stanja, uključujući melazmu i atopijski dermatitis. Međutim, i dalje nema dovoljno istraživanja koja podupiru djelotvornost topikalne primjene vitamina budući da je nestabilan te lako oksidira što smanjuje njegovu djelotvornost. Taj je problem smanjen formulacijama s esterima, primjerice s feruličnom kiselinom, koji sprječavaju oksidaciju, a penetracija je i dalje moguća. Uglavnom se koriste koncentracije 0,5-1%, i to prvenstveno u *anti-age* kremama, a česte su i kombinacije s vitaminom C (Keen i Hassan, 2016).

#### **4.2.14. OSTALI TOPIKALNI AGENSI**

Oksiresveratrol iz ekstrakta bijelog duda, katehin s konjugiranom galnom kiselinom iz lišća zelenog čaja, elaginska kiselina iz zelenog čaja, jagoda, eukalptusa i aloezin iz biljke aloe flavonoidi su koji pokazuju antioksidativno i protuupalno djelovanje te depigmentirajući učinak koji ipak zahtijeva još istraživanja (Picardo i Carrera, 2007). Osim navedenih spojeva, dio sastava topikalnih preparata mogu biti i sintetički derivat rezorcinola - rucinol, piknogenol, silimarin i drugi spojevi prirodnog porijekla, primjerice iz ekstrakta tratinčice, amle i paprati *Polypodium leucotomos*. Ovisno o spoju, utvrđen je inhibitorski utjecaj na tirozinazu, antioksidativno djelovanje ili obje vrste učinka, no također je potrebno provesti još istraživanja (Chaowattanapanit i sur., 2017).

## **4.3. ORALNA TERAPIJA**

### **4.3.1. TRANEKSAMIČNA KISELINA**

Traneksamična je kiselina inhibitor plazmina te se inače koristi za liječenje poremećenog sustava zgrušavanja, odnosno povećanog gubitka krvi zbog pretjerane fibrinolize. Svoje depigmentirajuće djelovanje ostvaruje inhibiranjem UV-om inducirane aktivnosti plazmina u keratinocitima. Posljedica te inhibicije smanjeno je oslobađanje arahidonske kiseline - prekursora prostaglandina (Chaowattanapanit i sur., 2017) te niža razina MSH. Reduciranjem stvaranja mogućih pokretača melanogeneze, inhibira se i sam proces. Jedno je istraživanje pokazalo i mogući utjecaj na smanjenu sintezu VEGF-a i endotelina 1. Zabilježene nuspojave uključuju osjećaj napuhnutosti, menstrualne tegobe, glavobolju te rjeđe i duboku vensku trombozu (DVT), zbog čega je prije terapije preporučljivo napraviti pretrage za rizične faktore tromboze. Provedena istraživanja pokazuju bolju djelotvornost oralnog od topikalnog oblika, a kombinirane terapije također su imale pozitivne rezultate pri tretiranju melazme (Ogbechie-Godec i Elbuluk, 2017), dok su dokazi djelotvornosti kod postupalnih hiperpigmentacija ograničeni (Chaowattanapanit i sur., 2017).

### **4.3.2. OSTALI ORALNI AGENSI**

Izotretinoin je retinoid čiji je oralni oblik primarno indiciran kod težeg oblika akni, no u istraživanju iz 2005. koje su proveli Winhoven i suradnici opaženo je njegovo depigmentirajuće djelovanje kod postupalnih hiperpigmentacija (Davis i Callender, 2010). Predstavlja jednu od mogućih oralnih terapijskih opcija za crnu akantozu (Cestari i sur., 2014).

Spojevi prirodnog porijekla koji ostvaruju depigmentirajući učinak uglavnom karakterizira antioksidativno i/ili protuupalno djelovanje. Proantocijanidini iz ekstrakta sjemenki grožđa te piknogenol iz ekstrakta kore bora *Pinus pinaster* smanjuju intenzitet pigmentiranih lezija kod melazme, ali nužno je provesti još istraživanja za utvrđivanje djelotvornosti kod postupalnih hiperpigmentacija. Ekstrakt paprati *Polypodium leucotomos* zbog fotoprotektivnog djelovanja pokazuje i potencijal za sprječavanje razvijanja postupalnih hiperpigmentacija. Proučavan je kao mogući dodatak zaštiti od sunca (Chaowattanapanit i sur., 2017) ili postojećoj terapiji za melazmu, kao i antioksidans glutation (Ogbechie-Godec i Elbuluk, 2017).

#### 4.4. KEMIJSKI PILING

Kemijski piling neinvazivni je kozmetički zahvat koji se često koristi za tretiranje pojedinih promjena na koži, uključujući hiperpigmentirane lezije, i to kao sekundarna opcija ili dodatak topikalnim preparatima. Njihovo djelovanje temelji se na stvaranju rane u sloju kože određene dubine s ciljem postizanja rasta i diferencijacije novih stanica, čime se ostvaruje obnovljeni i osvježeni izgled kože te ujednačeni ton zbog ravnomjernije distribucije melanina.

Ovisno o dubini zahvaćenog sloja, pilinzi se mogu podijeliti na površinske, srednje duboke i duboke. Izbor vrste ovisi o poremećaju ili promjeni koji se tretiraju, stanju kože, veličini zahvaćenog područja, ali i o adherenciji pacijenta. Također je bitan fototip, budući da kod ljudi tamnijih fototipova postoji veća opasnost od stvaranja novih područja hiperpigmentacije (Rendon i sur., 2010) ili pogoršanja postojećih te formiranja keloida ili hipertrofičnih ožiljaka. Prije tretmana treba se uzeti u obzir i čitava povijest bolesti te trenutna terapija, kao i prethodna iskustva na sličnim zahvatima (Davis i Callender, 2010). Površinski se piling može primjenjivati kod gotovo svih fototipova, i to primjerice za tretiranje postupalnih hiperpigmentacija, melazme, akni i blažih posljedica fotostarenja. Djeluje na epidermis zaključno s dermo-epidermalnom granicom, a 3-5 dana dovoljno je za epidermalnu regeneraciju. Srednje duboki pilinzi djeluju na papilarni dermis kod diskromija poput mrlja od sunca i površinskih ožiljaka, a duboki na retikularni dermis kod težih posljedica fotostarenja, dubokih bora i ožiljaka. Posljednja dva tipa pilinga zahtijevaju nešto duže vrijeme epitelizacije, a nakon dubokih pilinga potrebno je i značajno više vremena za zacjeljivanje. Karakterizira ih i veća opasnost od razvijanja nuspojava, uključujući postupalne hiperpigmentacije, infekcije (herpes simplex virus), alergijske reakcije i nepravilno zacjeljivanje kože. Površinski su pilinzi generalno sigurni za primjenu, uz mogućnost minimalnih nuspojava poput prolaznog osjećaja peckanja, iritacija i eritema.

Prije bilo kojeg od mogućih tretmana nužno je educirati pacijente o važnosti kontinuirane fotozaštite s ciljem prevencije nekih od mogućih nuspojava, kao i o adekvatnoj njezi kože. Nekad se preporuča i određena vrsta predtretmana koji će osigurati poboljšanje učinka pilinga, poput topikalne primjene retinoida i drugih preparata (Rendon i sur., 2010).

#### **4.4.1. ALFA-HIDROKSI KISELINE**

Alfa-hidroksi kiseline kemijski su spojevi koji uključuju glikolnu, laktatnu (mliječnu), jabučnu, vinsku i citrusnu kiselinu. Najčešće se koriste za površinske pilinge (Prestes i sur., 2013), a nizom istraživanja utvrđena je djelotvornost pojedinih od njih. Šećerna trska glavni je izvor glikolne kiseline koja je i najčešći izbor iz takozvane skupine voćnih kiselina, a u svrhu kemijskih pilinga koristi se u rasponu koncentracija od 20% do 70%. Jačina djelovanja ovisi o koncentraciji, broju nanesenih slojeva i dužini trajanja pojedinog tretmana koja može biti od jedne pa sve do petnaest minuta. Tretman se ponavlja u intervalima od minimalno dva tjedna s postupnim povećanjem korištene koncentracije. Postoji mogućnost razvijanja manjih nuspojava koje uključuju blaži osjećaj pečenja i bockanja, prolazne hiperpigmentacije i eriteme, a čija se vjerojatnost smanjuje pravilnom i pravovremenom neutralizacijom kiseline na kraju svakog tretmana te prikladnom njegom i fotozaštitom kože. Može se primjenjivati kod svih tipova kože, no kod tamnijih fototipova treba pristupati s većim oprezom (Sharad, 2013). S obzirom da glikolna kiselina pokazuje keratolitičko, protuupalno i antioksidativno djelovanje može se koristiti za liječenje akni i ožiljaka od akni, postupalnih hiperpigmentacija, melazme (Sharad, 2013), periorbitalne hiperpigmentacije (Sarkar i sur., 2016), i to u različitim koncentracijama ovisno o indikaciji i potrebi. Kombinacije s različitim topikalnim preparatima i tretmanima također su pokazali pozitivne, pa i bolje rezultate (Sharad, 2013).

Laktatna kiselina je alfa-hidroksi kiselina sa sličnim djelovanjem glikolnoj kiselini. Iako se rjeđe koristi, postoje dokazi djelotvornosti same kiseline (u maksimalnoj koncentraciji od 92%) ili kombiniranih formulacija pri tretiranju melazme (Sarkar i sur., 2012), hiperpigmentacija i ožiljaka nastalih kao posljedica akni (Sachdeva, 2010) te periorbitalne hiperpigmentacije, i to s 3,75%-tnom triklorooctenom kiselinom u posljednjem slučaju (Vavouli i sur., 2013)

#### **4.4.2. BETA-HIDROKSI KISELINE**

Salicilna kiselina jedna je od beta-hidroksi kiselina koja pokazuje keratolitičko, protuupalno, ali i komedolitičko djelovanje budući da zbog svoje lipofilnosti može prodrijeti u psilosebacealnu jedinicu, za razliku od alfa-hidroksi kiselina. To joj omogućuje da smanji i lučenje sebuma što

pridonosi dobrim rezultatima kod tretiranja akni, ali se koristi i kod drugih kožnih promjena, uključujući hiperpigmentacije poput melazme, postupalnih hiperpigmentacija, pjegica i mrlja od sunca. Uglavnom se koriste 20-30%-tne etanolne otopine salicilne kiseline, a tretman se ponavlja u intervalima od 2 do 4 tjedna. Traje 3-5 minuta tijekom kojih se često javlja osjećaj pečenja i bockanja, a bijele nakupine koje nastanu zbog kristalizacije salicilne kiseline označavaju završetak pilinga. Zabilježene nuspojave, koje se uglavnom relativno brzo povuku, uključuju iritacije, pojavu eritema, isušenost i ljuštenje kože te hiperpigmentacije zbog čega je neophodno informirati pacijenta o pravilnoj njezi lica i fotozaštiti. I kod ovog pilinga mogu se preporučiti predtretmani, kao i primjerice antiviralne profilakse. Djelotvornost i sigurnost utvrđeni su kod svih vrsta Fitzpatrickovih fototipova (Arif, 2015).

Derivat salicilne kiseline, lipo-hidroksi kiselina (LHA,  $\beta$ -*lipohydroxy acid*), u koncentracijama do 10% koristi se kao površinski piling za liječenje akni i ožiljaka od akni, posljedica fotostarenja te melazme. Pokazuje još veću lipofilnost što omogućuje snažno komedolitičko djelovanje te ciljaniji keratolitički efekt zbog sporije penetracije, a koji pridonosi postizanju iznimno glatke kože nakon tretmana. Dobro se podnosi budući da ima pH sličan koži te je zabilježeno vrlo malo nuspojava koje uključuju osjećaj pečenja i ljuštenje kože, no postupalne hiperpigmentacije i ožiljci nisu prijavljeni (Rendon i sur., 2010).

#### **4.4.3. ALFA-KETO KISELINE**

Piruvatna (pirogroždana) kiselina po kemijskoj strukturi pripada skupini alfa-keto kiselina. Pokazala je pozitivne rezultate pri liječenju različitih hiperpigmentacijskih poremećaja poput melazme, površinskih ožiljaka, akni te kožnih posljedica fotostarenja. Česte nuspojave uključuju osjećaj pečenja, crvenilo te ljuštenje kože (Jaffary i sur., 2016).

#### **4.4.4. PILING S TRIKLOROCTENOM KISELINOM**

Triklorooctena kiselina (TCA, *trichloroacetic acid*) koristi se kao površinski (koncentracije od 10% do 20%) ili srednje duboki piling (35%) kod različitih poremećaja hiperpigmentacije, ali je i



dio sastava nekih kombiniranih pilinga (Rendon i sur., 2010). Bijeli sloj koji predstavlja završetak pilinga rezultat je denaturacije proteina (Arif, 2015), procesa koji TCA inducira, a čiji efekt raste s koncentracijom, kao i rizik za stvaranje hiperpigmentacija i ožiljaka kao mogućih posljedica tretmana (Picardo i Carrera, 2007). Istraživanja koja su provedena u svrhu uspoređivanja djelotvornosti pilinga s TCA i s GA kod tretiranja melazme pokazala su ili neznačajne razlike ili bolje rezultate TCA pilinga, no relaps je u tom slučaju bio učestaliji, kao i pojavnost nuspojava (Sharad, 2013).

#### **4.4.5. PILING S TRETINOINOM**

Pilinzi s tretinoinom u koncentraciji od 1% do 5% djeluju površinski inducirajući promjene u epidermisu koje kao posljedicu imaju pravilniju distribuciju melanina. Većina tretinoinskog pilinga zadržava se u rožnatom sloju, što je vjerojatno razlog zbog kojeg nema zabilježenih nuspojava poput osjećaja pečenja, bockanja i iritacija ni kod korištenja većih koncentracija o čijoj prednosti i upotrebi postoje različita mišljenja. Uglavnom je ispitivana djelotvornost pri tretiranju melazme, a neka istraživanja pokazuju da svoj učinak ostvaruju brže od topikalnih preparata (Sumita i sur., 2017).

#### **4.4.6. KOMBINIRANI I DUBOKI PILINZI**

Postoje i kombinirani pilinzi, odnosno pilinzi čiji je sastav kombinacija više djelatnih tvari, a koji ostvaruju površinski ili srednje duboki učinak (Rendon i sur., 2010). Jessnerova formula predstavlja etanolnu otopinu rezorcinola, salicilne i laktatne kiseline, a može se koristiti kao površinski piling kod svih tipova kože. Postoje i modifikacije Jessnerove formule, uljučujući Monheitovu formulu s 35%-tnom TCA (Sarkar i sur., 2012) te kombinacije s glikolnom kiselinom koje se koriste kao srednje duboki piling kada se duboki piling ne može primijeniti, ali se želi postići takav učinak. Isti tip učinka ostvaruju Brodyjeva (čvrsta forma ugljikovog dioksida s TCA) i Colemanova (70%-tna GA s TCA) formula.

Duboki pilinzi postižu se uglavnom otopinama na bazi fenola, uključujući Baker-Gordonovu formulu i Hetterov piling s fenolom i crotonovim uljem. Zbog kardiotoksičnosti fenola, ali i mogućih trajnijih hipopigmentirajućih i drugih rizika, tretmani laserom preporučuju se kao alternativne opcije (Rendon i sur., 2010).

#### **4.5. TRETMANI LASEROM**

U kozmetičkoj se dermatologiji u posljednje vrijeme sve više pozornosti pridaje tretmanima laserom (Sarkar i sur., 2016). Njihovo se djelovanje temelji na tome da melanin kao kromofor može apsorbirati termalnu energiju lasera čemu slijedi istiskivanje melanina i destrukcija melanosoma (Ogbechie-Godec i Elbuluk, 2017). Koristi se kod različitih hipermelanoza, uključujući dermalne postupalne hiperpigmentacije, melazmu (Chaowattanapanit i sur., 2017), periorbitalne hiperpigmentacije (Sarkar i sur., 2016) te mrlje od sunca. Budući da melanin može apsorbirati svjetlost širokog raspona valnih duljina, postoje razne vrste lasera koji većinom pokazuju iznimno dobre rezultate. No, ova se vrsta terapije veže i uz veći rizik razvijanja nuspojava poput hiperpigmentacija, hipopigmentacija i eritema te je financijski zahtjevnija, kao i druge proceduralne metode (Ortonne i sur., 2006).

#### **4.6. DERMABRAZIJA I KRIOTERAPIJA**

Dermabrazija je mehanički abrazivni proces kojim se uklanjaju epidermis i površinski dermis, a variranjem pritiska na koži moguće je mijenjati intenzitet tretmana ovisno o potrebnom ili željenom učinku. Koristi se i u kombinaciji s topikalnom terapijom. Moguće nuspojave uključuju hiperpigmentacije i hipopigmentacije koje su uglavnom prolazne, ali i manja područja hemoragije koja se javljaju ukoliko su se tretmanom zahvatili slojevi kože dublji od papilarnog dermisa.

Krioterapija je tehnika koja koristi različite kriogene, i to najčešće tekući dušik, a temelji se na zamrzavanju stanica kojoj slijedi ozljeda tkiva. Melanociti su osobito osjetljivi na takve vrste ozljeda, a temperature od  $-4^{\circ}\text{C}$  do  $-7^{\circ}\text{C}$  na njih mogu djelovati destruktivno. Ovaj tretman jedan je od najčešćih izbora za uklanjanje mrlja od sunca. Tijekom ili nedugo nakon tretmana mogu se javiti

lokalizirani edemi i osjećaj boli, a trajnije nuspojave uključuju hiperpigmentacijske lezije (Ortonne i sur., 2006).

## 5. ZAKLJUČCI

Poremećaji pigmentacije mogu biti stečeni ili urođeni te mogu biti rezultat promjene nekog od koraka melanogeneze, hipertrofije ili hiperplazije melanocita, strukturalnih ili hormonalnih promjena i drugih uzroka. Predstavljaju sve veći problem u današnjem društvu, prvenstveno zbog utjecaja na kvalitetu života.

Stečene hiperpigmentacije poput melazme, postupalnih hiperpigmentacija i drugih promjena sa sličnom etiologijom, periorbitalne hiperpigmentacije te mrlje od sunca češće su vrste poremećaja hiperpigmentacije koje dermatolozi moraju liječiti. Važno je što ranije prepoznati problem te započeti terapiju, no uključenost većeg broja etioloških čimbenika i sličnost fenotipske manifestacije nekih od poremećaja mogu otežati diferencijalnu dijagnozu, a time i pravilan izbor terapije. Uvid u povijest bolesti, korištene lijekove, način prehrane i druge značajke mogu uputiti na pozadinske probleme i bolesti kao moguće induktore procesa sinteze pigmenta, primjerice stanja koja su rezultat sistemskih promjena poput Addisonove bolesti, crne akantoze ili nedostatka vitamina B12, te reakcije na lijek i drugo.

Iznimno je bitno primjenivati preparate s faktorom zaštite od sunca, ali i prakticirati druge metode fotozaštite koji će spriječiti nastajanje novih pigmentiranih lezija i/ili pridonijeti rezultatu prikladnog terapijskog izbora. Unatoč velikom broju dostupnih topikalnih preparata s depigmentirajućim agensima, tretiranje hiperpigmentacije može biti nezadovoljavajuće te i dalje predstavlja izazov dermatolozima. Bolji rezultati često se postižu primjenom kombinacije aktivnih spojeva različitih mehanizama djelovanja. Bitno je da pacijent shvati važnost ustrajnosti korištenja, ali i pravilne primjene lijeka što će osigurati dobre ishode terapije i/ili smanjenu pojavnost mogućih nuspojava. Oralne terapijske opcije postoje, ali nisu prva preporuka za liječenje te zahtijevaju još provedenih istraživanja. Kemijski pilinzi, tretmani laserom te ostale proceduralne metode uglavnom predstavljaju alternativne opcije ili su dodatak postojećoj topikalnoj terapiji, kao što je navedeno u Tablici 4. Znatno brže pokazuju rezultate nego topikalni preparati, no veća cijena, kao i veći rizik za razvijanje nuspojava razlozi su zbog kojeg zdravstveni djelatnik i/ili pacijent mogu dati prednost topikalnoj terapiji čije su mogućnosti, kao i etiologije poremećaja, i dalje predmet istraživanja.

**Tablica 4.** Generalne terapijske smjernice za poremećaje hiperpigmentacije

+	Primjena preparata s faktorom zaštite od sunca i drugih metoda fotozaštite
<b>1. LINIJA TERAPIJE</b>	<ul style="list-style-type: none"><li>▪ Topikalna terapija</li><li>▪ Kombinirana topikalna terapija*</li></ul>
<b>2. LINIJA TERAPIJE</b>	<ul style="list-style-type: none"><li>▪ Površinski kemijski pilinzi</li><li>▪ Manje invazivni tretmani laserom i druge proceduralne metode</li><li>▪ Kombinacije s mogućnostima prve linije terapije*</li></ul>
<b>3. LINIJA TERAPIJE</b>	<ul style="list-style-type: none"><li>▪ Ostale razine intenziteta proceduralnih metoda</li><li>▪ Kombinacije s prvom ili drugom linijom terapije* (npr. tretman laserom s (kombiniranom) topikalnom terapijom/površinskim kemijskim pilingom)</li></ul>

\*Kombinacije se mogu koristiti s ciljem postizanja boljih rezultata sinergističkim učinkom

## 6. LITERATURA

Arif T. Salicylic acid as a peeling agent: a comprehensive review. *Clin Cosmet Investig Dermatol*, 2015, 8, 455-61.

Bastiaens M, ter Huurne J, Gruis N, Bergman W, Westendorp R, Vermeer BJ, Bouwes Bavinck JN. The melanocortin-1-receptor gene is the major freckle gene. *Hum Mol Genet*, 2001, 10(16), 1701-1708.

Bastonini E, Kovacs D, Picardo M. Skin Pigmentation and Pigmentary Disorders: Focus on Epidermal/Dermal Cross-Talk. *Ann Dermatol*, 2016, 28(3), 279–289.

Baxter LL, Pavan WJ. The etiology and molecular genetics of human pigmentation disorders. *Wiley Interdiscip Rev Dev Biol*, 2013, 2(3), 379–392.

Bhattar PA, Zawar VP, Godse KV, Patil SP, Nadkarni NJ, Gautam MM. Exogenous Ochronosis. *Indian J Dermatol*, 2015, 60(6), 537–543.

Brandão Neto RA, Carvalho JF de. Diagnosis and classification of Addison's disease (autoimmune adrenalitis). *Autoimmun Rev*, 2014, 13(4–5), 408–411.

Burton C, Cottrell E, Edwards J. Addison's disease: identification and management in primary care. *Br J Gen Pract*, 2015, 65(638), 488–490.

Cameli N, Abril E, Agozzino M, Mariano M. Clinical and instrumental evaluation of the efficacy of a new depigmenting agent containing a combination of a retinoid, a phenolic agent and an antioxidant for the treatment of solar lentigines. *Dermatology*, 2015, 230(4), 360–366.

Cestari TF, Dantas LP, Boza JC. Acquired hyperpigmentations. *An Bras Dermatol*, 2014, 89(1), 11–25.

Chaowattanapanit S, Silpa-archa N, Kohli I, Lim HW, Hamzavi I. Postinflammatory hyperpigmentation: A comprehensive overview: Treatment options and prevention. *J Am Acad Dermatol*, 2017, 77(4), 607–621.

Dantas TS, Nascimento IV do, Verde MEQL, Alves APNN, Sousa FB, Mota MRL. Multifocal oral melanoacanthoma associated with Addison's disease and hyperthyroidism: a case report. *Arch Endocrinol Metab*, 2017, 61(4), 403–407.

Davis EC, Callender VD. Postinflammatory hyperpigmentation: a review of the epidemiology, clinical features, and treatment options in skin of color. *J Clin Aesthet Dermatol*, 2010, 3(7), 20–31.

Deri B, Kanteev M, Goldfeder M, Lecina D, Guallar V, Adir N, Fishman A. The unravelling of the complex pattern of tyrosinase inhibition. *Sci Rep*, 2016, 6(June), 1–10.

Desai SR. Hyperpigmentation therapy: A review. *J Clin Aesthet Dermatol*, 2014, 7(8), 13–17.

Ebanks JP, Wickett RR, Boissy RE. Mechanisms regulating skin pigmentation: the rise and fall of complexion coloration. *Int J Mol Sci*, 2009, 10(9), 4066–4087.

Gillbro JM, Olsson MJ. The melanogenesis and mechanisms of skin-lightening agents - existing and new approaches. *Int J Cosmet Sci*, 2011, 33(3), 210–221.

Handel AC, Miot LDB, Miot HA. Melasma: A clinical and epidemiological review. *An Bras Dermatol*, 2014, 89(5), 771–782.

Husebye ES, Allolio B, Arlt W, Badenhop K, Bensing S, Betterle C, Falorni A, Gan EH, Hulting AL, Kasperlik-Zaluska A, Kämpe O, Løvås K, Meyer G, Pearce SH. Consensus statement on the diagnosis, treatment and follow-up of patients with primary adrenal insufficiency. *Eur J Intern Med*, 2014, 275(2), 104–115.

Igarashi T, Nishino K, Nayar SK. The Appearance of Human Skin: A Survey. *Found. Trends Comput. Graph. Vis*, 2007, 3(1), 1–95.

Jaffary F, Faghihi G, Saraeian S, Hosseini SM. Comparison the effectiveness of pyruvic acid 50% and salicylic acid 30% in the treatment of acne, *J Res Med Sci*, 2016, 21.

Keeling J, Cardona L, Benitez A, Epstein R, Rendon M. Mequinol 2% / tretinoin 0.01% topical solution for the treatment of melasma in men: a case series and review of the literature. *Cutis*, 2008, 81(2), 179-183.

- Keen MA, Hassan I. Vitamin E in dermatology. *Indian Dermatol Online J*, 2016, 7(4), 311–315.
- Krause W. Drug-induced hyperpigmentation: a systematic review. *J Dtsch Dermatol Ges*, 2013, 11(7), 644–651.
- Kumar P, Sasmal G, Sahoo R. Hyperpigmentation in vitamin B12 deficiency mimicking Addison's disease. *J Indian Acad Clin Med*, 2016, 17(4).
- Kutlubay Z, Engin B, Bairamov O, Tüzün Y. Acanthosis Nigricans: A fold (intertriginous) dermatosis. *Clin Dermatol*, 2015, 33(4), 466–470.
- Lee AY. Recent progress in melasma pathogenesis. *Pigment Cell Melanoma Res*, 2015, 28(6), 648–660.
- Liang K, Xu K, Bessarab D, Obaje J, Xu C. Arbutin encapsulated micelles improved transdermal delivery and suppression of cellular melanin production. *BMC Res Notes*, 2016, 9, 1–6.
- Lin JY, Fisher DE. Melanocyte biology and skin pigmentation. *Nature*, 2007, 445(7130), 843–850.
- Martins VMR, Diogenes de Sausa AR, Portela N de C, Tigre CAF, Goncalves LMS, Filho RJ de L. Exogenous ochronosis: case report and literature review. *An Bras Dermatol*, 2012, 87(4), 633–636.
- Melasma Treatment: Sciton Sydney Laser Summit Part 2, 2014., [www.themanseclinic.com.au](http://www.themanseclinic.com.au), pristupljeno 3.12.2017.
- Mohan KH. Acquired macular hyperpigmentation an overview. *J Pakistan Assoc Dermatol*, 2011, 21, 43–54.
- Ng HY. Acanthosis nigricans in obese adolescents: prevalence, impact, and management challenges. *Adolesc Health Med Ther*, 2017, 8, 1–10.
- Nicolaidou E, Katsambas AD. Pigmentation disorders: Hyperpigmentation and hypopigmentation. *Clin Dermatol*, 2014, 32(1), 66–72.
- Nieman LK, Chanco Turner ML. Addison's disease. *Clin Dermatol*, 2006, 24(4), 276–280.



- Ogbechie-Godec OA, Elbuluk N. Melasma: an Up-to-Date Comprehensive Review. *Dermatol Ther*, 2017, 7(3), 305–318.
- Ortonne JP, Pandya AG, Lui H, Hexsel D. Treatment of solar lentigines. *J Am Acad Dermatol*, 2006, 54(5), 262–271.
- Phiske MM. An approach to acanthosis nigricans. *Indian Dermatol Online J*, 2014, 5(3), 239-249.
- Picardo M, Cardinali G. The genetic determination of skin pigmentation: KITLG and the KITLG/c-Kit pathway as key players in the onset of human familial pigmentary diseases. *J Invest Dermatol*, 2011, 131(6), 1182–1185.
- Picardo M, Carrera M. New and Experimental Treatments of Cloasma and Other Hypermelanoses. *Dermatol Clin*, 2007, 25(3), 353–362.
- Praetorius C, Sturm RA, Steingrimsson E. Sun-induced freckling: ephelides and solar lentigines. *Pigment Cell Melanoma Res*, 2014, 27(3), 339–350.
- Prestes PS, de Oliveira MMM, Leonardi GR. Randomized clinical efficacy of superficial peeling with 85% lactic acid versus 70% glycolic acid. *An Bras Dermatol*, 2013, 88(6), 900–905.
- Pullar JM, Carr AC, Vissers MCM. The roles of vitamin C in skin health. *Nutrients*, 2017, 9(8).
- Puri N. A study of pathogenesis of acanthosis nigricans and its clinical implications. *Indian J Dermatol*, 2011, 56(6), 678–683.
- Rees JL. The Genetics of Sun Sensitivity in Humans. *Am J Hum Genet*, 2004, 75(5), 739–751.
- Rendon MI, Berson DS, Cohen JL, Roberts WE, Starker I, Wang B. Evidence and Considerations in the Application of Chemical Peels in Skin Disorders and Aesthetic Resurfacing. *J Clin Aesthet Dermatol*, 2010, 3(7), 32-43.
- Ricciotti E, FitzGerald GA. Prostaglandins and inflammation. *Arterioscler Thromb Vasc Biol*, 2011, 31(5), 986–1000.
- Rieder E, Kaplan J, Kamino H, Sanchez M, Pomeranz MK. Lichen planus pigmentosus. *Dermatol Online J*, 2013, 19(12).

Riehl Melanosis (Pigmented Contact Dermatitis), 2017., <https://emedicine.medscape.com>, pristupljeno 2.11.2017.

Riehl Melanosis (Pigmented Contact Dermatitis) Clinical Presentation, 2017., <https://emedicine.medscape.com> , pristupljeno 2.11.2017.

Rossi AM, Perez MI. Treatment of Hyperpigmentation. *Facial Plast Surg Clin North Am*, 2011, 19(2), 313–324.

Sachdeva S. Lactic acid peeling in superficial acne scarring in Indian skin. *J Cosmet Dermatol*, 2010, 9(3), 246-248.

Sarkar R, Arora P, Garg VK. Cosmeceuticals for Hyperpigmentation: What is Available?. *J Cutan Aesthet Surg*, 2013, 6(1), 4-11.

Sarkar R, Bansal S, Garg VK. Chemical Peels for Melasma in Dark-Skinned Patients. *J Cutan Aesthet Surg*, 2012, 5(4), 247-53.

Sarkar R, Ranjan R, Garg S, Garg VK, Sonthalia S, Bansal S. Periorbital hyperpigmentation: A comprehensive review. *J Clin Aesthet Dermatol*, 2016, 9(1), 49–55.

Shankar K, Godse K, Aurangabadkar S, Lahiri K, Mysore V, Ganjoo A, Vedamurty M, Kohli M, Sharad J, Kadhe G, Ahirrao P, Narayanan V, Motlekar SA. Evidence-Based Treatment for Melasma: Expert Opinion and a Review. *Dermatol Ther*, 2014, 4(2), 165–186.

Sharad J. Glycolic acid peel therapy - a current review. *Clin Cosmet Investig Dermatol*, 2013, 6, 281–288.

Silpa-archa N, Kohli I, Chaowattanapanit S, Lim HW, Hamzavi I. Postinflammatory hyperpigmentation: A comprehensive overview: Epidemiology, pathogenesis, clinical presentation, and noninvasive assessment technique. *J Am Acad Dermatol*, 2017, 77(4), 591–605.

Simmons BJ, Griffith RD, Bray FN, Falto-Aizpurua LA, Nouri K. Exogenous Ochronosis: A Comprehensive Review of the Diagnosis, Epidemiology, Causes, and Treatments. *Am J Clin Dermatol*, 2015, 16(3), 205–212.

Sofen B, Prado G, Emer J. Melasma and Post Inflammatory Hyperpigmentation: Management Update and Expert Opinion. *Skin Therapy Lett*, 2016, 21(1), 1–7.

Solano F. Melanins: Skin Pigments and Much More - Types, Structural Models, Biological Functions, and Formation Routes. *New J Sci*, 2014, 2014(August), 1–28.

Stulberg DL, Clark N, Tovey D. Common hyperpigmentation disorders in adults: Part I. Diagnostic approach, café au lait macules, diffuse hyperpigmentation, sun exposure, and phototoxic reactions. *Am Fam Physician*, 2003, 68(10), 1955–1960.

Sturm RA. Molecular genetics of human pigmentation diversity. *Hum Mol Genet*, 2009, 18(1), 9–17.

Sumita JM, Bagatin E, Leonardi GR. Tretinoin peel: A critical view. *An Bras Dermatol*, 2017, 92(3), 363–366.

Tabanlıoğlu-Onan D, İncel-Uysal P, Öktem A, Yayla D, Özhamam E, Artüz F. Lichen planus pigmentosus-inversus: A peculiar variant of lichen planus. *Dermatol Sinica*, 2017, 35(4), 210–212.

Taylor S, Grimes P, Lim J, Im S, Lui H. Postinflammatory hyperpigmentation. *J Cutan Med Surg*, 2009, 13(4), 183–191.

Telang PS. Vitamin C in dermatology. *Indian Dermatol Online J*, 2013, 4(2), 143–146.

Thingnes J, Lavelle TJ, Hovig E, Omholt SW. Understanding the melanocyte distribution in human epidermis: An agent-based computational model approach. *PLoS ONE*, 2012, 7(7), 1–10.

Tsatsoulis A, Johnson EO, Kalogera CH, Seferiadis K, Tsolas O. The effect of thyrotoxicosis on adrenocortical reserve. *Eur J Endocrinol*, 2000, 142(3), 231–235.

Usuki A, Ohashi A, Sato H, Ochiai Y, Ichihashi M, Funasaka Y. The inhibitory effect of glycolic acid and lactic acid on melanin synthesis in melanoma cells. *Exp Dermatol*, 2003, 12(2), 43–50.

Vavouli C, Katsambas A, Gregoriou S, Teodor A, Salavastru C, Alexandru A, Kontochristopoulos G. Chemical peeling with trichloroacetic acid and lactic acid for infraorbital dark circles. *J Cosmet Dermatol*, 2013, 12(3), 204–209.

Vinay K, Bishnoi A, Parsad D, Saikia UN, Kumaran MS. Dermatoscopic evaluation and histopathological correlation of acquired dermal macular hyperpigmentation. *Int J Dermatol*, 2017, 56(12), 1395–1399.

Wang L, Xu AE. Four views of Riehl's melanosis: clinical appearance, dermoscopy, confocal microscopy and histopathology. *J Eur Acad Dermatol Venereol*, 2014, 28(9), 1199–1206.

Weiner L, Fu W, Chirico WJ, Brissette JL. Skin as a living coloring book: how epithelial cells create patterns of pigmentation. *Pigment Cell Melanoma Res*, 2014, 27(6), 1014–1031.

Weston G, Payette M. Update on lichen planus and its clinical variants. *Int J Womens Dermatol*, 2015, 1(3), 140–149.

What Is Your Fitzpatrick Skin Type?, 2012., [www.allureaesthetics.wordpress.com](http://www.allureaesthetics.wordpress.com), pristupljeno 3.12.2017.

Where Does Your Skin Fit in? Quiz, 2016., [www.skincancer.org](http://www.skincancer.org), pristupljeno 3.12.2017.

Yadalla HKK, Aradhya S. Post acne hyperpigmentation: A brief review. *Our Dermatol Online*, 2011, 2(4), 230–231.

Yamaguchi Y, Brenner M, Hearing VJ. The regulation of skin pigmentation. *J Biol Chem*, 2007, 282(38), 27557–27561.

Yamaguchi Y, Hearing VJ. Melanocytes and their diseases. *Cold Spring Harb Perspect Med*, 2014, 4(5), 1–18.

Yamaguchi Y, Hearing VJ. Physiological factors that regulate skin pigmentation. *Biofactors*, 2009, 35(2), 193–199.

Zubair S, Mujtaba G. Comparison of efficacy of topical 2% liquiritin, topical 4% liquiritin and topical 4% hydroquinone in the management of melasma. *J Pakistan Assoc Dermatol*, 2009, 19, 158–163.

## 7. SAŽETAK

Pigmentaciju ljudske kože u najvećoj mjeri određuje pigment melanin koji proizvode melanociti u organelima melanosomima, ali utječu i hemoglobin te karotenoidi. Prema fenotipskoj klasifikaciji, hiperpigmentacije su jedna od dvije vrste poremećaja pigmentacije kože. Mogu biti urođene ili stečene, od kojih su posljednje uglavnom vezane za promjenu u intenzitetu sinteze melanina i/ili njegove distribucije, ali postoje i drugi uzroci.

U ovom je diplomskom radu predstavljen pregled terapijskih mogućnosti liječenja češćih, ali i manje čestih poremećaja pigmentacije te dosadašnja razumijevanja njihove patogeneze, histoloških i kliničkih značajki i epidemiologije. To uključuje melazmu, postupalne hiperpigmentacije, skupinu stečenih dermalnih makularnih hiperpigmentacija, crnu akantozu, Addisonovu bolest, mrlje od sunca, pjegice, hiperpigmentacije koje su rezultat primjene lijeka, fitofotodermatitis, periorbitalne i druge hiperpigmentacije. Histološka slika poremećaja može obuhvaćati epidermis, dermis ili oba sloja kože, a promjene se mogu odnositi na pigment melanin, veličinu i broj melanocita, strukturalne i vaskularne značajke kože ili su rezultat odlaganja nekog drugog pigmenta u koži. Etiologija je često multifaktorijalna te može uključivati izloženost UV svjetlosti, upalne procese, primjenu određenih lijekova ili kozmetičkih preparata, narušenost hormonske ravnoteže, ali može biti i posljedica sistemske bolesti ili postojećeg kožnog problema. Genetska predispozicija također može imati utjecaj, budući da određuje vanjski odražaj. Upravo s obzirom na etiološku raznolikost, kod dijagnoze i terapijske preporuke potrebno je razmotriti sve potencijalne aspekte patogeneze, pogotovo kod poremećaja sličnih kliničkih manifestacija.

Terapijske mogućnosti liječenja obuhvaćaju topikalne, oralne, proceduralne te kombinirane terapije. Na uspješnost odgovora na terapiju, ali i na rizik za razvijanje pojedinih nuspojava mogu utjecati faktori poput fototipa kože, spola i pripadnosti određenoj etničkoj skupini, zbog čega te čimbenike treba također uzeti u obzir. Uobičajeni izbori topikalne terapije preparati su koji sadržavaju inhibitore tirozinaze što između ostalog uključuje arbutin, azelatnu kiselinu, likviricin, glabridin i hidrokinon, ali dostupni su i brojni drugi s različitim ili višestrukim mehanizmom djelovanja, primjerice retinoidi i vitamin C. Oralne terapijske opcije obećavajuće su, ali nisu dovoljno istražene. Kozmetičke procedure poput pilinga, tretmana laserom, dermabrazije i krioterapije često se koriste kao druga ili treća linija terapije ovisno o potrebi i indikaciji. Mogu

biti i dodatak postojećoj terapiji, a ove vrste kombinirane terapije, kao i kombinacije topikalnih preparata, obično pokazuju veću uspješnost od monoterapija.

Za većinu postojećih i obećavajućih terapijskih opcija potrebno je nastaviti provoditi istraživanja, kao i ona o etiologiji poremećaja što će pridonijeti razumijevanju tih bolesti, a time i razvijanju novih terapijskih pristupa za ove različito učestale, ali terapijski jednako izazovne poremećaje pigmentacije.

## **SUMMARY**

The pigmentation of human skin is mostly determined by pigment melanin that is produced in melanocyte's organelles called melanosomes, but haemoglobin and carotenoids have an impact as well. According to the classification by phenotype, hyperpigmentations are one of two types of skin pigmentation disorders. They can be congenital or acquired, the latter being mostly associated with alternations in melanogenesis and/or distribution of melanin, but other causes are possible.

This diploma thesis presents an overview of therapy options for hyperpigmentation disorders of both more and less frequent occurrence and up to date understandings of their pathogenesis, histologic and clinical manifestations and epidemiology. That includes melasma, postinflammatory hyperpigmentation, acquired dermal macular hyperpigmentations, *acanthosis nigricans*, Addison's disease, drug induced hyperpigmentations, solar lentigines, phytophotodermatitis, periorbital and other hyperpigmentations. Histologic presentation of a particular disorder might include epidermis, dermis or both skin layers, and the changes may be related to the pigment melanin, size and number of melanocytes, characteristics of the skin's structure and vascularity or they can be the result of some other pigment's deposition in the skin. Etiology is often multifactorial and can include UV light exposure, inflammatory processes, certain medications or cosmetic products, hormonal imbalance, but it can also be the consequence of a systemic disease or an existing skin disorder. Genetic predisposition can have an impact since it determines one's phenotype. Because of multiple possible etiologies, every potential aspect of pathogenesis should be considered before diagnosis or therapeutic recommendation, especially when considering disorders with similar clinical manifestations.

Therapy options include topical, oral, procedural and combination therapies. Factors such as skin phototype, gender and ethnicity might affect the efficacy of the treatment, but also the risk of developing certain side-effects, which is why these factors should be taken into account as well. More commonly used topical treatment options include arbutin, azelaic acid, liquiritine, glabridin and hydroquinone, among other tyrosinase inhibitors, but numerous agents with different or multiple mechanisms of actions are also available, e.g. retinoids and vitamin C. Oral therapy options show promising results, but further research is needed. Chemical peelings, laser treatments, dermabrasion, cryotherapy and other cosmetic procedures are often used as second or third-line therapy, depending on the necessity and indication, but they can be adjuncts to the existing therapy as well. Both these and topical types of combination therapy approaches usually show greater efficacy than monotherapy.

The majority of available and promising therapy options require further research, including the ones regarding disorders' etiology, both of which will lead to better understanding of those conditions, and thus to developing innovative therapy approaches for these variably frequent, but therapeutically equally challenging pigmentary changes.

# TEMELJNA DOKUMENTACIJSKA KARTICA

Sveučilište u Zagrebu  
Farmaceutsko-biokemijski fakultet  
Zavod za farmakologiju  
A. Kovačića 1, 10000 Zagreb, Hrvatska

Diplomski rad

## POREMEĆAJI HIPERPIGMENTACIJE - TERAPIJSKE MOGUĆNOSTI LIJEČENJA

Nikolina Biškić

### SAŽETAK

Pigmentaciju ljudske kože u najvećoj mjeri određuje pigment melanin koji proizvode melanociti u organelima melanosomima, ali utječu i hemoglobin te karotenoidi. Prema fenotipskoj klasifikaciji, hiperpigmentacije su jedna od dvije vrste poremećaja pigmentacije kože. Mogu biti urođene ili stečene, od kojih su posljednje uglavnom vezane za promjenu u intenzitetu sinteze melanina i/ili njegove distribucije, ali postoje i drugi uzroci.

U ovom je diplomskom radu predstavljen pregled terapijskih mogućnosti liječenja češćih, ali i manje čestih poremećaja pigmentacije te dosadašnja razumijevanja njihove patogeneze, histoloških i kliničkih značajki i epidemiologije. To uključuje melazmu, postupalne hiperpigmentacije, skupinu stečenih dermalnih makularnih hiperpigmentacija, crnu akantozu, Addisonovu bolest, mrlje od sunca, pjegice, hiperpigmentacije koje su rezultat primjene lijeka, fitofotodermatitis, periorbitalne i druge hiperpigmentacije. Histološka slika poremećaja može obuhvaćati epidermis, dermis ili oba sloja kože, a promjene se mogu odnositi na pigment melanin, veličinu i broj melanocita, strukturalne i vaskularne značajke kože ili su rezultat odlaganja nekog drugog pigmenta u koži. Etiologija je često multifaktorijalna te može uključivati izloženost UV svjetlosti, upalne procese, primjenu određenih lijekova ili kozmetičkih preparata, narušenost hormonske ravnoteže, ali može biti i posljedica sistemske bolesti ili postojećeg kožnog problema. Genetska predispozicija također može imati utjecaj, budući da određuje vanjski odražaj. Upravo s obzirom na etiološku raznolikost, kod dijagnoze i terapijske preporuke potrebno je razmotriti sve potencijalne aspekte patogeneze, pogotovo kod poremećaja sličnih kliničkih manifestacija.

Terapijske mogućnosti liječenja obuhvaćaju topikalne, oralne, proceduralne te kombinirane terapije. Na uspješnost odgovora na terapiju, ali i na rizik za razvijanje pojedinih nuspojava mogu utjecati faktori poput fototipa kože, spola i pripadnosti određenoj etničkoj skupini, zbog čega te čimbenike treba također uzeti u obzir. Uobičajeni izbori topikalne terapije preparati su koji sadržavaju inhibitore tirozinaze što između ostalog uključuje arbutin, azelatnu kiselinu, likviricin, glabridin i hidrokinon, ali dostupni su i brojni drugi s različitim ili višestrukim mehanizmom djelovanja, primjerice retinoidi i vitamin C. Oralne terapijske opcije obećavajuće su, ali nisu dovoljno istražene. Kozmetičke procedure poput pilinga, tretmana laserom, dermabrazije i krioterapije često se koriste kao druga ili treća linija terapije ovisno o potrebi i indikaciji. Mogu biti i dodatak postojećoj terapiji, a ove vrste kombinirane terapije, kao i kombinacije topikalnih preparata, obično pokazuju veću uspješnost od monoterapija.

Za većinu postojećih i obećavajućih terapijskih opcija potrebno je nastaviti provoditi istraživanja, kao i ona o etiologiji poremećaja što će pridonijeti razumijevanju tih bolesti, a time i razvijanju novih terapijskih pristupa za ove različito učestale, ali terapijski jednako izazovne poremećaje pigmentacije.

Rad je pohranjen u Centralnoj knjižnici Farmaceutsko-biokemijskog fakulteta Sveučilišta u Zagrebu.

Rad sadrži: 50 stranica, 2 slike, 4 tablice i 81 literaturni navod. Izvornik je na hrvatskom jeziku.

Glavne riječi: Pigmentacija kože, liječenje pigmentacija, uzroci pigmentacija, vrste pigmentacijskih poremećaja

Mentor: **Dr. sc. Petra Turčić**, *docent, Sveučilište u Zagrebu Farmaceutsko-biokemijski fakultet*

Ocjenjivači: **Dr. sc. Petra Turčić**, *docent, Sveučilište u Zagrebu Farmaceutsko-biokemijski fakultet.*

**Dr. sc. Dubravka Vitali Čepo**, *izvanredna profesorica, Sveučilište u Zagrebu Farmaceutsko-biokemijski fakultet.*

**Dr. sc. Ivan Pepić**, *docent, Sveučilište u Zagrebu Farmaceutsko-biokemijski fakultet.*

Rad prihvaćen: veljača, 2018.



# BASIC DOCUMENTATION CARD

University of Zagreb  
Faculty of Pharmacy and Biochemistry  
Department of Pharmacology  
A. Kovačića 1, 10000 Zagreb, Croatia

Diploma thesis

## HYPERPIGMENTATION DISORDERS - THERAPY OPTIONS

Nikolina Biškić

### SUMMARY

The pigmentation of human skin is mostly determined by pigment melanin that is produced in melanocyte's organelles called melanosomes, but haemoglobin and carotenoids have an impact as well. According to the classification by phenotype, hyperpigmentations are one of two types of skin pigmentation disorders. They can be congenital or acquired, the latter being mostly associated with alternations in melanogenesis and/or distribution of melanin, but other causes are possible.

This diploma thesis presents an overview of therapy options for hyperpigmentation disorders of both more and less frequent occurrence and up to date understandings of their pathogenesis, histologic and clinical manifestations and epidemiology. That includes melasma, postinflammatory hyperpigmentation, acquired dermal macular hyperpigmentations, acanthosis nigricans, Addison's disease, drug induced hyperpigmentations, solar lentiginos, phytophotodermatitis, periorbital and other hyperpigmentations. Histologic presentation of a particular disorder might include epidermis, dermis or both skin layers, and the changes may be related to the pigment melanin, size and number of melanocytes, characteristics of the skin's structure and vascularity or they can be the result of some other pigment's deposition in the skin. Etiology is often multifactorial and can include UV light exposure, inflammatory processes, certain medications or cosmetic products, hormonal imbalance, but it can also be the consequence of a systemic disease or an existing skin disorder. Genetic predisposition can have an impact since it determines one's phenotype. Because of multiple possible etiologies, every potential aspect of pathogenesis should be considered before diagnosis or therapeutic recommendation, especially when considering disorders with similar clinical manifestations.

Therapy options include topical, oral, procedural and combination therapies. Factors such as skin phototype, gender and ethnicity might affect the efficacy of the treatment, but also the risk of developing certain side-effects, which is why these factors should be taken into account as well. More commonly used topical treatment options include arbutin, azelaic acid, liquiritine, glabridin and hydroquinone, among other tyrosinase inhibitors, but numerous agents with different or multiple mechanisms of actions are also available, e.g. retinoids and vitamin C. Oral therapy options show promising results, but further research is needed. Chemical peelings, laser treatments, dermabrasion, cryotherapy and other cosmetic procedures are often used as second or third-line therapy, depending on the necessity and indication, but they can be adjuncts to the existing therapy as well. Both these and topical types of combination therapy approaches usually show greater efficacy than monotherapy.

The majority of available and promising therapy options require further research, including the ones regarding disorders' etiology, both of which will lead to better understanding of those conditions, and thus to developing innovative therapy approaches for these variably frequent, but therapeutically equally challenging pigmentary changes.

The thesis is deposited in the Central Library of Faculty of Pharmacy and Biochemistry.

Thesis 50 pages, 2 figures, 4 tables and 81 references. Original is in Croatian language.

includes:

Keywords: skin pigmentation, cause of pigmentation disorder, type of hyperpigmentation, hyperpigmentation treatment

Menthor: **Petra Turčić, Ph.D.** *Assistant Professor, University of Zagreb Faculty of Pharmacy and Biochemistry*

Reviewers: **Petra Turčić, Ph.D.** *Assistant Professor, University of Zagreb Faculty of Pharmacy and Biochemistry*

**Dubravka Vitali Čepo, Ph.D.** *Associate Professor, University of Zagreb Faculty of Pharmacy and Biochemistry*

**Ivan Pepić, Ph.D.** *Assistant Professor, University of Zagreb Faculty of Pharmacy and Biochemistry*

The thesis accepted: February, 2018.