

# Primjena dermatika i dermatokozmetičkih pripravaka u trudnica i dojilja

---

Zubović Hunjak, Valnea

Professional thesis / Završni specijalistički

2019

Degree Grantor / Ustanova koja je dodijelila akademski / stručni stupanj: **University of Zagreb, Faculty of Pharmacy and Biochemistry / Sveučilište u Zagrebu, Farmaceutsko-biokemijski fakultet**

Permanent link / Trajna poveznica: <https://urn.nsk.hr/urn:nbn:hr:163:218456>

Rights / Prava: [In copyright](#)/[Zaštićeno autorskim pravom.](#)

Download date / Datum preuzimanja: **2025-01-03**



Repository / Repozitorij:

[Repository of Faculty of Pharmacy and Biochemistry University of Zagreb](#)



SVEUČILIŠTE U ZAGREBU  
FARMACEUTSKO-BIOKEMIJSKI FAKULTET

Valnea Zubović Hunjak

PRIMJENA DERMATIKA I DERMATOKOZMETIČKIH PRIPRAVAKA U  
TRUDNICA I DOJILJA

Specijalistički rad

Zagreb, 2019

Poslijediplomski specijalistički studij: Dermatofarmacija i kozmetologija

Mentori rada: prof. dr. sc. Jelena Filipović-Grčić

Specijalistički rad obranjen je dana 3.6.2019. na Farmaceutsko-biokemijskom fakultetu,

Sveučilišta u Zagrebu pred povjerenstvom u sastavu:

1. prof.dr.sc. Vesna Bačić Vrca

2. prof.dr.sc. Jelena Filipović-Grčić

3. dr.sc. Biserka Cetina-Čižmek, znanstv.savjetnica

Rad ima 38 listova.

## **PREDGOVOR**

Ovaj specijalistički rad je prijavljen na Farmaceutsko-biokemijskom fakultetu Sveučilišta u Zagrebu i izrađen na Zavodu za farmaceutsku tehnologiju pod stručnim vodstvom prof. dr. sc. Jelene Filipović-Grčić.

*Zahvaljujem svojoj mentorici na stručnoj pomoći oko izrade ovog specijalističkog rada. Veliko hvala Zdravstvenoj ustanovi Ljekarni Zubović-Novi Marof i ravnateljici Radenki Zubović, mag. pharm. što mi je omogućila upis poslijediplomskog specijalističkog studija Dermatofarmacija i kozmetologija s ciljem mojeg profesionalnog razvoja.*

## **SAŽETAK**

### **Cilj istraživanja:**

Svrha ovog rada je bolje razumijevanje primjene topikalnih lijekova tijekom trudnoće i laktacije za najčešće dermatološke pojave koje se tada pojavljuju. Sistematizirani su noviji podaci o lijekovima registriranim u Republici Hrvatskoj i ukratko opisan njihov farmakoterapijski učinak te utjecaj na plod tijekom trudnoće odnosno dijete tijekom laktacije. Klinička ispitivanja na trudnicama i dojiljama nisu etički prihvatljiva stoga se svi podaci temelje na iskustvu, prijavljenim nuspojavama ili ispitivanjima na životinjama, ali najvažniji korak je ispravno procijeniti korist koju lijek može imati te mogući rizik po majku ili dijete.

### **Materijali i metode:**

Pri izradi ovog rada korištena je aktualna literatura o primjeni lijekova u vrijeme trudnoće i laktacije, udžbenici iz farmakologije, farmakoterapijski priručnik, registar lijekova u RH, te bibliografska baza podataka PubMed. Prilikom pretraživanja baze podataka PubMed korištene su ključne riječi: *topical drugs during pregnancy and lactation, dermatics and pregnancy, skin in pregnancy, skin changes and pregnancy* te nazivi pojedinih dermatoza ili skupine lijekova povezanih s primjenom u trudnoći i/ili laktaciji.

### **Rezultati:**

Tijekom trudnoće potrebna je dodatna i pravilna njega kože i kose. Preporučuju se blage hidratantne kreme za lice i mlijeko za tijelo bez konzervansa tipa parabena i jakih mirisa. Na suncu je potreban oprez nisu potrebna sunčanja, a tijekom izlaganja potrebno je nositi šešir i na izložene dijelove tijela namazati kreme s mineralnom UV zaštitnom. U većini trudnica koža postaje sjajna i ljepša što se pravilnom njegom može još istaknuti.

## **Zaključak:**

Zbog prilagodbe organizma na promjene koje se događaju tijekom trudnoće neke kožne promjene su neizbježne. Infekcije kože česta su pojava u općoj populaciji pa tako i kod trudnica i dojilja, pigmentacija kože, najčešće na licu, normalna je pojava no pojačat ju može izlaganje suncu pa se preporuča korištenja zaštitne kreme, a spontano se povlači nakon poroda. Strije se pojavljuju u drugoj polovini trudnoće na području trbuha, bokova te grudi zbog povećanja težine i naglog rastezanja kože. Malo je tvari koje će spriječiti njihov nastanak. Cirkulacija se mijenja, pod kožom se povećava što dovodi do pojave crvenila u licu, vidljivijih žila vena na površini kože te hemoroida. Lučenje žlijezda lojnica pojačano je u trudnoći što dovodi do nastanka akni posebice u prvom tromjesečju, kosa i ostale dlake postaju vidljivije za razliku nakon poroda kada kosa otpada.

Upravo zato što je sve pojačano u trudnoći svi preparati nanoseni na kožu puno jače se apsorbiraju u dublje slojeve kože pa tako i sistemsku cirkulaciju što nam daje uputu o većem oprezu.

## **SUMMARY**

### **Objectives:**

The main objective of this research is to better understand the use of topical drugs during pregnancy and lactation for the most common dermatological manifestations occurring at that time. Newer data on medicines registered in the Croatia have been systematized and their pharmacotherapeutic effect and their effect on pregnancy during pregnancy and / or lactation are briefly described. Clinical trials on pregnant women and nursing mothers are not ethically acceptable, so all data is based on experience, reported adverse reactions, or animal testing, but the most important step is to properly assess the benefit the drug may have and the potential risk for the mother or child.

### **Materials and Methods:**

The current literature on the use of medicines during pregnancy and lactation, pharmacology textbooks, pharmacotherapeutic manuals, the register of medicines in the Republic of Croatia and the PubMed bibliographic database were used during this work. When searching the PubMed database these keywords were used: *topical drugs during pregnancy and lactation, dermatics and pregnancy, skin in pregnancy, skin changes and pregnancy*, and the names of certain dermatoses or groups associated with pregnancy and / or lactation.

### **Results:**

During pregnancy, additional and proper skin and hair care is required. Mild hydrating face creams and body milk are recommended with no paraffin preservative and strong odor. There is no need for sunburn in the sun, and during the exposure it is necessary to wear a hat

and apply mineral wrap to the exposed body parts. In most pregnant women, the skin becomes shiny and beautiful, which can be emphasized by proper care.

### **Conclusion:**

Due to adaptation of the body to changes that occur during pregnancy some skin changes are inevitable. Skin infections are common in the general population, so in pregnant women and breastfeeding, skin pigmentation, most commonly on the face, is a normal occurrence, but it can be intensified by exposure to sunlight, so it is recommended to use protective cream and spontaneously withdraw after birth. Strokes appear in the second half of pregnancy in the area of the abdomen, the hips and the breast due to increased weight and sudden stretching of the skin. There are few substances that will prevent their emergence. Circulation changes, under the skin it increases, resulting in redness in the face, more visible vascular veins on the surface of the skin and hemorrhoids. Hemorrhoid gland intensifies in pregnancy leading to acne, especially in the first trimester, hair and other hair becomes more visible in contrast to postpartum when hair falls.

Precisely because it is all intensified during pregnancy, all the preparations applied to the skin are absorbed much more deeply into the deeper layers of the skin, and so is the systemic circulation that gives us more caution.



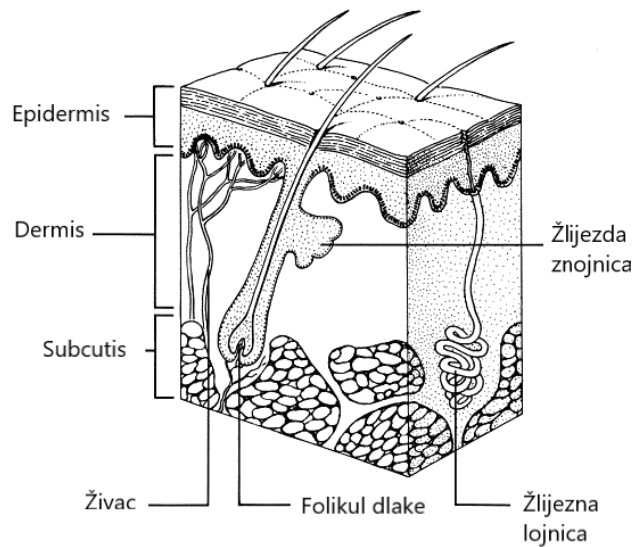
## SADRŽAJ:

|  |    |
|--|----|
| 1. UVOD I PREGLED PODRUČJA ISTRAŽIVANJA.....                         | 1  |
| 1.1. KOŽNE PROMJENE U TRUDNOĆI.....                                  | 4  |
| 1.2. KOŽNE PROMJENE U VRIJEME DOJENJA.....                           | 5  |
| 2. CILJ ISTRAŽIVANJA.....  | 6  |
| 3. MATERIJALI I METODE – SUSTAVNI PREGLED SAZNANJA O TEMI....        | 9  |
| 3.1. INFEKCIJE KOŽE I POTKOŽNOG TKIVA.....                           | 10 |
| 3.1.1. ANTIBIOTICI.....  | 10 |
| 3.1.2. LOKALNI ANITIMIKOTICI.....                                    | 13 |
| 3.1.3. ANTIVIROTICI.....   | 16 |
| 3.1.4. ANTISEPTICI I DEZINFICIJENSI.....                             | 18 |
| 3.1.5. GLUKOKORTIKOIDI.....  | 20 |
| 3.2. DERMATOZE.....  | 22 |
| 3.2.1. DERMATITIS I EKCEM.....                                       | 22 |
| 3.2.2. PAPULOSKVAMOZNI POREMEĆAJI.....                               | 22 |
| 3.2.3. URTIKARIJA I ERITEMI.....                                     | 25 |
| 3.2.4. POREMEĆAJI KOŽE VEZANI UZ ZRAČENJE, OPEKLINE OD<br>SUNCA..... | 26 |
| 3.3. POREMEĆAJ KOSE, NOKTIJU I ŽLIJEZDA LOJNICA.....                 | 26 |
| 3.3.1. ALOPECIJA .....   | 26 |
| 3.3.2. HIRZUTIZAM .....  | 27 |
| 3.3.3. AKNE.....   | 28 |
| 3.3.4. ROSACEA.....  | 30 |
| 3.3.5. POREMEĆAJI ŽLIJEZDA ZNOJNICA.....                             | 30 |
| 3.3.6. SEBOROIČNI DERMATITIS.....                                    | 31 |

|                                   |    |
|-----------------------------------|----|
| 3.4. POREMEĆAJI PIGMENTACIJE..... | 31 |
| 3.5. KOŽNI NAMETNICI.....         | 32 |
| 3.5.1. SVRAB I UŠI .....          | 32 |
| 3.5.2. REPELENTI.....             | 34 |
| 3.6. VARIKOZNE VENE.....          | 34 |
| 4. RASPRAVA.....                  | 36 |
| 5. ZAKLJUČCI.....                 | 37 |
| 6. LITERATURA.....                | 39 |
| 7. ŽIVOTOPIS.....                 | 42 |

## 1. UVOD I PREGLED PODRUČJA ISTRAŽIVANJA

Koža je od vitalnog značaja za naše cjelokupno zdravlje i dobrobit. Osim što djeluje kao prva linija obrane tijela protiv bakterija i virusa, zdrava koža održava ravnotežu tekućina i pomaže u regulaciji tjelesne temperature. Vrlo je osjetljiva i pamtí štetne učinke tokom života. Ona je naš najveći i najvidljiviji organ koji pokriva gotovo 2 m<sup>2</sup> i čini gotovo šestinu naše tjelesne težine. Koža je mjesto ulaska farmakološki aktivnih i neaktivnih tvari koje se nanose na nju. Koža je dinamičan organ koji se stalno mijenja, a sastoji se od tri glavna sloja: epidermis, dermis i potkožno tkivo (*subcutis*) od kojih je svaki sastavljen od nekoliko slojeva. Dodateci kože, adneksi, su nokti, dlake te žlijezde znojnice i lojnice također igraju razne uloge u njezinoj sveukupnoj funkciji. Epidermis je pokriven emulzijom vode i lipida poznatom pod nazivom hidrolipidni film. Taj film, kojeg održavaju izlučevine iz žlijezda znojnica (znoj) i lojnice (loj ili sebum), pomaže zadržati kožu podatnom i djeluje kao dodatna barijera protiv bakterija i gljivica. Glavne strukturne sastavnice dermisa su kolagen i elastin, vlakna vezivnog tkiva koja mu daju snagu i fleksibilnost te su ključni sastavni dijelovi zdrave kože mladenačkog izgleda. Ta vlakna ugrađena su u gelastu međustaničnu tvar (koja sadrži hijaluronsku kiselinu) koja ima visoku sposobnost vezivanja vode i pomaže održavanju volumena kože. Dermis igra ključnu ulogu u zaštiti tijela od vanjskih utjecaja i iritacije, kao i u hranjenju gornjih slojeva kože iznutra. Potkožni sloj ili unutarnji sloj naše kože pohranjuje energiju, dok istovremeno štiti i izolira tijelo (1).



Slika 1. Shematski prikaz poprečnog presjeka i strukture kože (preuzeto i prilagođeno prema <https://myelitis.org/resources/skin-health-prevention-and-treatment-of-skin-breakdown/>)

Koža je od velikog značaja za naše cjelokupno zdravlje i dobrobit. Zdrava koža djeluje poput zaštitne barijere između vanjskog svijeta i unutrašnjosti tijela te je ona naša najbolja i prva obrana protiv svih štetnih vanjskih čimbenika. Dob, životni stil i vanjski čimbenici, poput sunčeva UV zračenja i temperaturnih promjena, utječu na sve strukture kože a posebno na razinu kolagena i elastina i na strukturu međustanične tvari dermisa.

Zdrava, mlada koža ima ujednačenu boju, glatku teksturu, dobro je hidratizirana i primjereno osjetljiva na dodir, tlak i temperaturu. Kad je prirodna barijera kože poremećena, ugroženi su njezina zaštitna funkcija i zdrav izgled. Ona gubi vlagu i elastičnost, a može izgledati i osjećati se suho, grubo i ispucalo i/ili obješeno. Postaje sve osjetljivija na vanjske utjecaje (kao što su sunce i temperaturne promjene) i posebno sklona infekcijama. Uz infekciju se može pojaviti i upala kada počnu djelovati upalne imunološke stanice u pokušaju obnavljanja oštećene barijere i liječenja infekcije. U slučaju stanja poput atopijskog dermatitisa ili svrbeža vlasišta često je potrebno specijalističko liječenje kako bi se prekinuo začarani krug

ponavljajućeg svrbeža i daljnje infekcije i kako bi se pomoglo obnavljanju prirodne barijere kože (3).

Većina pripravaka s namjenom nanošenja na kožu imaju ulogu omekšavanja, vlaženja i uljepšavanja. Takvi pripravci djeluju površinski i ne sadrže farmakološki aktivne tvari. Ostali proizvodi s djelotvornim učinkom mogu sadržavati djelatne tvari koje pomažu u liječenju npr. akni, psorijaze, crvenila, iritacija i slično. Djelotvornost pripravaka ovisi o dozi farmakološki aktivne tvari u proizvodu, učestalosti nanošenja, stanju kože te površini koja se tretira. Ukoliko se tretira veće područje kroz duži vremenski period apsorpcija i utjecaj lijeka se znatno mijenja. S obzirom na manjak podataka o lokalnoj upotrebi lijekova u trudnoći i laktaciji, podaci o njihovoj sistemske upotrebi mogu služiti samo kao orijentir (1).

## 1.1. KOŽNE PROMJENE U TRUDNOĆI

Trudnoću karakteriziraju mnoge fiziološke promjene na koži, kao što su strije i hiperpigmentacije, na kosi i noktima te one na krvnim žilama koje su posljedica djelovanja hormona. Uz to, postojeća stanja kože mogu se poboljšati ili pogoršati zbog imunoloških promjena u trudnoći. Međutim, postoji malo upalnih kožnih dermatosa koje su specifične za trudnoću i koje se vide samo u trudnoći. Iako je većina kožnih dermatosa benigna i rijetka u trudnoći ili tijekom laktacije, trudnice i dojilje kod kojih su kožne dermatoze izraženije trebale bi potražiti pomoć liječnika i potrebno liječenje u svrhu zaštite trudnoće i djeteta . Promjene na koži se dijele na fiziološke i patološke te nespecifične i specifične promjene. Fiziološke promjene su one koje nastaju uslijed hormonskih promjena i stanja krvnih žila. Razlikujemo pigmentacijske promjene, promjene na dlakama i vlasima, noktima, vezivnom tkivu i žlijezdama. Nespecifične se mogu pogoršati ili smirivati u trudnoći kao na primjer kandidijaza, *herpes simplex*, psorijaza i akne. Specifične su one promjene koje se pojavljuju isključivo u trudnoći (3, 4, 5).

Tablica 1. Podjela kožnih bolesti u trudnoći (3).

| <i>Fiziološke promjene</i>  | <i>Patološke promjene</i>  |   |
|---|--|---|
|   | <i>Nespecifične</i>  | <i>Specifične</i>   |
| <ul style="list-style-type: none"> <li>• Promjena pigmentacije</li> <li>• Promjena dlaka i vlasi</li> <li>• Promjena na noktima</li> <li>• Promjena vezivnog tkiva</li> <li>• Promjena krvnih žila</li> <li>• Promjena aktivnosti žlijezda</li> <li>• Kožni tumori</li> <li>• Svrbež</li> </ul> | <ul style="list-style-type: none"> <li>• Kožne promjene se pojačavaju u trudnoći</li> <li>• Kožne promjene se smanjuju u trudnoći</li> </ul> | <ul style="list-style-type: none"> <li>• <i>Pruritus gravidum</i></li> <li>• <i>Herpes gestationis</i></li> <li>• Impetigo</li> <li>• Autoimuni dermatitis</li> <li>• Urtikarija</li> </ul> |

## 1.2. KOŽNE PROMJENE U VRIJEME DOJENJA

Dojenje je nešto manje osjetljivo razdoblje s manje hormonskih promjena kada se status majke počinje vraćati u prvobitno stanje. Kada se dojka mora liječiti odnosno tretirati nekim dermatološkim pripravkom mora se očistiti prije dojenja. Pritom se ne mogu isključiti apsorpcija lijekova odnosno transdermalni prijenos u majčino mlijeko te alergijske reakcije u dojenčeta. Sve navedeno kao i hipersenzibilizacija i toksični učinak nisu klinički dokazani, ali se zbog pojedinačnih slučajeva ne mogu ni isključiti (6).

## 2. CILJ ITRAŽIVANJA

Cilj ovog rada je pridonijeti razumijevanju primjene topikalnih lijekova tijekom trudnoće i laktacije za najčešće dermatološke pojave koje se tada pojavljuju a da bi se moglo procijeniti korist koju lijek može imati te moguće rizike po majku i/ili dijete. Sistematizirani su noviji podaci o lijekovima registriranim u Republici Hrvatskoj (22) te ukratko opisan njihov farmakoterapijski učinak te utjecaj na plod tijekom trudnoće odnosno dijete tijekom laktacije. Klinička ispitivanja na trudnicama i dojiljama nisu etički prihvatljiva stoga se svi podaci temelje na iskustvu, prijavljenim nuspojavama ili ispitivanjima na životinjama.

Opisane su najčešće dermatološke promjene koje se javljaju te klasifikacija lijekova za korištenje u trudnoći prema njihovom riziku za plod, kategorija od A do X (tablica 2.) i sigurnost lijekova u laktaciji, kategorija L1-L5, odnosno oznake *safe*, *not safe* i *unknown* (tablica 3).

Tablica 2. FDA kategorije rizika lijekova u trudnoći (7, 23)

| Kategorija rizika | Opis kategorije  |
|-------------------|--|
| <b>A</b>          | -kontrolirane studije u žena nisu pokazale rizik za fetus u I. tromjesečju, te nema dokaza rizika u II. I III. tromjesečju   |
| <b>B</b>          | -studije na gravidnim životinjama nisu pokazale rizik na fetus, ali nema kontroliranih studija u žena ili su studije na životinjama pokazale štetan učinak koji nije potvrđen u kontroliranim studijama kod žena tijekom I. tromjesečja, te nema dokaza rizika u kasnijim stadijima trudnoće |
| <b>C</b>          | -studije na životinjama pokazale su teratogeni učinak i nema kontroliranih studija u žena ili studije u žena i životinja nisu dostupne; lijek dati samo ako potencijalna korist opravdava mogući rizik na fetus  |
| <b>D</b>          | -postoje dokazi humanog fetalnog rizika, ali korist od primjene lijeka može opravdati mogući rizik (u život opasnim situacijama; teške bolesti za koje nema drugog lijeka, a sama bolest ima veću učestalost malformacija npr. hipertireoza, epilepsija)                                     |



|          |  |
|----------|--|
| <b>X</b> | -studije na životinjama i ženama pokazale su teratogeni učinak ili je dokaz fetalnog rizika potvrđen ljudskim iskustvom; rizik ne opravdava bilo koju moguću korist; kontraindicirani u trudnica ili žena generativne dobi |
|----------|--|

Tablica 3. Klasifikacija sigurnosti lijekova u laktaciji (7)

| <b>Kategorija rizika</b> | <b>Opis kategorije</b>  |
|--------------------------|---|
| <b>L1</b>                | -bez rizika u kontroliranim pokusima  |
| <b>L2</b>                | -proučeni na manjem dijelu žena, sigurni  |
| <b>L3</b>                | -umjereno sigurni, nisu proučavani, ali minimalan rizik kod uzimanja  |
| <b>L4</b>                | -rizični, dokazani neželjeni učinci, razmotriti samo ako je ugrožen život majke, prekinuti dojenje                  |
| <b>L5</b>                | -kontraindicirani, značajan dokumentirani rizik   |
|                          |   |
| <b>safe</b>              | -sigurno za primjenu  |
| <b>not safe</b>          | -nije sigurno za primjenu<br>-izbjegavati ukoliko je moguće<br>- potrebna procjena o sigurnosti i riziku o primjeni |
| <b>unknown</b>           | -nema podataka o sigurnosti primjene  |

U daljnjem tekstu korištene su oznake A, B, C, D i X kraj imena lijekova za označavanje kategorije rizika u trudnoći te oznake S, NS i U za označavanje sigurnosti primjene lijekova u laktaciji.

Opisani su lijekovi za sljedeće dermatološke promjene: infekcije kože i potkožnog tkiva, dermatoze poput dermatitisa, eritema i ekcema, poremećaj kose, noktiju i žlijezda lojnica,

poremećaji pigmentacije, kožni nametnici i varikozne vene. Prikazane su moguće nuspojave lijekova tijekom trudnoće i laktacije te preporuke za njihovo korištenje (24, 25, 28).

Podaci o kategorijama rizika i sigurnosti primjene preuzeti su iz Weiner, 2009 (8).

### 3. MATERIJALI I METODE – SUSATVNI PREGLED SAZNANJA O TEMI

Pri izradi ovog rada korištena je aktualna literatura o primjeni lijekova u vrijeme trudnoće i laktacije, udžbenici iz farmakologije, farmakoterapijski priručnik, registar lijekova u RH, te bibliografska baza podataka PubMed. Prilikom pretraživanja baze podataka PubMed korištene su ključne riječi: *topical drugs during pregnancy and lactation, dermatics and pregnancy, skin in pregnancy, skin changes and pregnancy* te nazivi pojedinih dermatoza ili skupine lijekova povezane s primjenom u trudnoći i/ili laktaciji.

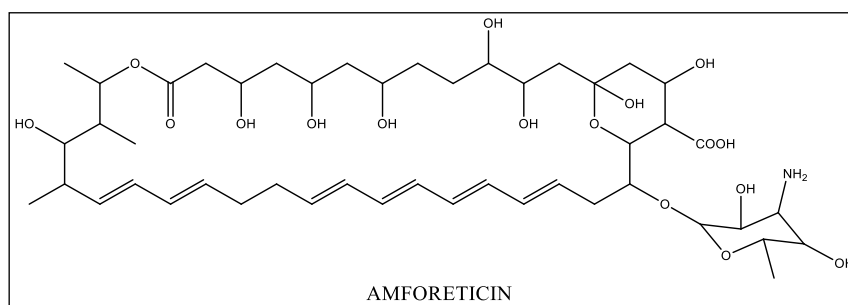
### 3.1. INFEKCIJE KOŽE I POTKOŽNOG TKIVA

Topikalna primjena starijih lijekova je sigurna za terapiju mikoza kod trudnica. Manje su poznati rizični učinci sa sistemskim lijekovima. Svi lokalni antimikotici nemaju ograničenja u korištenju za vrijeme dojenja jer se ne apsorbiraju u majčino mlijeko. Oni antibiotici koji se mogu koristiti sistemski, mogu i topikalno (3).

#### 3.1.1. Antibiotici

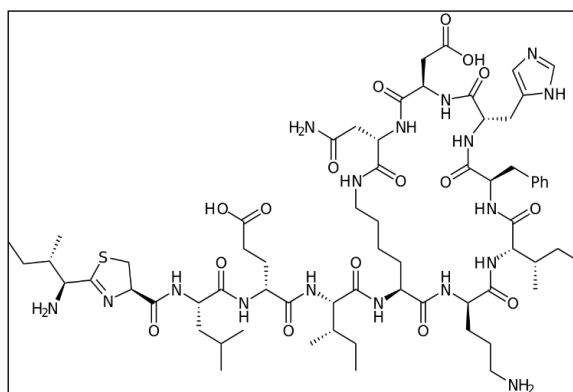
Lokalni antibiotici primjenjuju se u liječenju rana te površinskih infekcija kože, akni, rozaceje te sekundarno inficiranih dermatitisa. Primjenjuju se u obliku kreme, masti, gela ili spreja. Terapija je vrlo učinkovita no zbog učestalosti primjene moguće je stvaranje rezistencija i senzibilizacije te je potrebno izbjegavati lokalnu primjenu antibiotika koji se daju za sistemsko liječenje infekcija (1).

*Amfotericin B* (B) (slika 2.) se može koristiti lokalno ili sistemski kod rezistentnijih oblika mikoza kandidate, kriptokokoza i kokcidiomikoza. Amfotericin B se veže na ergosterol u staničnoj membrani gljivica i ometa njihovu permeabilnost. Prolazi placentu i može se tamo nakupljati kao i u ostalim tkivima te su tako fetus i novorođenče direktno izloženi samom lijeku što može izazvati renalnu disfunkciju. No ipak je premalo zabilježenih slučajeva da bi se moglo zaključiti da je lijek vrlo rizičan za malformacije (6).



Slika 2. Struktura amfotericina

*Bacitracin* (B, S) (slika 3.) se koristi u liječenju lokanih kožnih infekcija te sprječava rast bakterija. Smatra se sigurnim lijekom ukoliko se koristi za manje površinske rane te vremenski ograničeno liječenje u trajanju od tjedan dana. Ukoliko postoji poznata alergijska reakcija na bacitracin tada se preporučuje korištenje neomicina (D) no njegova upotreba u trudnoći nije ispitana (8).

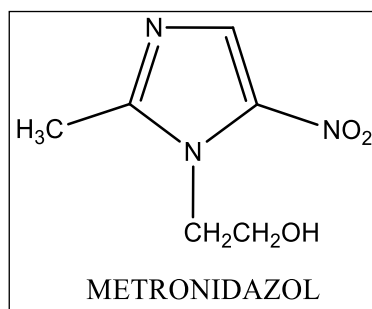


Slika 3. Struktura bacitracina

*Kloramfenikol* (C, U) se široko koristi kao lokalni lijek u terapiji infekcija oka u obliku masti. Ne smije se koristiti u zadnjim tjednima trudnoće zbog mogućnosti pojave „sindroma sivog djeteta“ koji je fatalan za novorođenčad. Nekoliko je prijavljenih slučajeva o korištenju kloramfenikola za vrijeme trudnoće i dojenja te nastalih promjena u strukturi kostiju djeteta no nije poznato je li dijete lijek u toksičnoj dozi primilo isključivo preko majčinog mlijeka pošto se tamo postiže koncentracija od 1% terapijske doze. Zbog toga se smatra kontraindiciranim u vrijeme dojenja i trudnoće (6).

Novija istraživanja pokazuju da lokalno korištenje kloramfenikola u obliku masti za oko ne predstavlja rizik za trudnicu i dijete. Prijavljene nuspojave jednake su kao i u ostatku populacije, odnosno u kontrolnoj skupini (9).

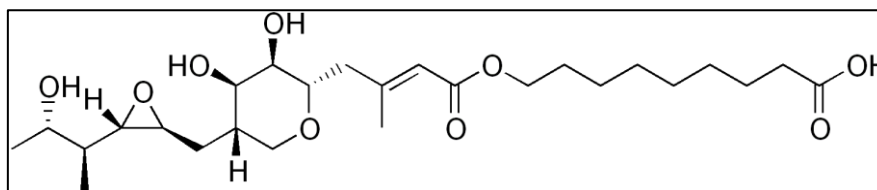
Derivati imidazola - *metronidazol* (C, S) (slika 4.) inhibira sintezu DNA u bakterija i protozoa te se široko koristi u liječenju kod trudnica zbog dobrog djelovanja i sigurnosnog profila. U miševa i štakora nakon peroralne primjene nije bila primijećena fetalna toksičnost. Međutim, pošto reproduktivne studije u životinja ne predviđaju uvijek isti odgovor u čovjeka, te kako je pokazano da je peroralno primijenjen metronidazol u nekih vrsta glodavaca kancerogen, ovaj lijek se može primijeniti u trudnoći jedino ukoliko liječnik procijeni da korist primjene nadmašuje rizik. Nakon peroralne primjene metronidazola tijekom dojenja, on se izlučuje u majčino mlijeko u koncentracijama koje su slične onima nađenim u plazmi. Iako su nakon lokalne primjene metronidazola koncentracije u krvi značajno niže od koncentracija dobivenih nakon peroralne primjene metronidazola u dojilja, potrebno je odlučiti da li prestati s dojenjem ili prekinuti primjenu lijeka, uzimajući u obzir važnost lijeka za majku (10).



Slika 4. Struktura metronidazola

*Mupirocin* (B) (slika 5.) je antibiotik koji se najčešće koristi u liječenju lokalnih infekcija uključujući infekcije uzrokovane bakterijama iz roda stafilokoka.

Ne smatra se sigurnim za korištenje za vrijeme dojenja zbog mogućih alergijskih reakcija te apsorpcije kod djeteta ukoliko se koristi za liječenje ispucale kože dojke (8).

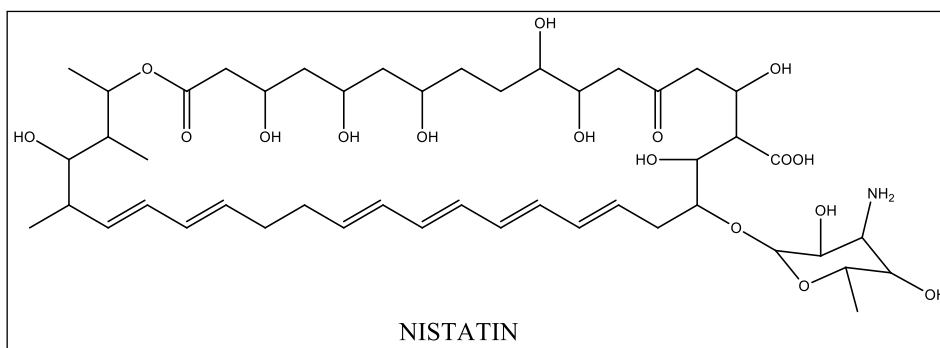


Slika 5. Struktura mupirocina

### 3.1.2. Lokalni anitimikotici

Dermatomikoze su bolesti uzrokovane gljivama koje najčešće zahvaćaju površinske dijelove kože, nokta ili vlasište. Izvor infekcije je najčešće druga osoba ili životinja dok veću predispoziciju za razvoj infekcije imaju osobe s oslabljenim imunitetom, hormonskim disbalansom, pojačanim znojenjem ili oštećenom kožom. Gljive se hrane keratinom te tako omogućuju sebi brži rast i razvoj na pojedinim dijelovima tijela (1).

*Nistatin* (C , S) (slika 6.) je antimikotički lijek djelotvoran protiv infekcija kože i sluznice uzrokovanih kandidom koji se sistemski ne apsorbira. Veže se na ergosterol u membrani stanice gljivica te ometa permeabilnost same membrane. Podaci koji govore o intravaginalnoj upotrebi nistatina tijekom trudnoće ne sadrže zabilješke o embrio ili fetotoksičnosti ovog lijek. Njegova upotreba je dugotrajna zbog slabije učinkovitosti (6).



Slika 6. Struktura nistatina

Zaključak je da ne postoje ograničenja u upotrebi nistatina tijekom trudnoće te je lijek izbora u vrijeme dojenja. Preporuka je izbor topikalnih imidazola u terapiji simptomatske kandidijaze i produženje terapije na 7 dana s manjom dozom (8).

*Mikonazol* (C, U (S samo vaginalna upotreba)) (tablica 8) je antimikotik s imidazolskom strukturom, inhibira biosintezu ergosterola te remeti permeabilnost i funkciju membrane stanice. Sistemska apsorpcija je mala. Iskustva ne govore o štetnim učincima mikonazola u liječenju vaginalnih mikoza tijekom trudnoće stoga je lijek izbora kao topikalni antimikotik (6).

Preporuka: ukoliko je korist veća od rizika osim u trudnica s recidivirajućim kandidijazama (8).

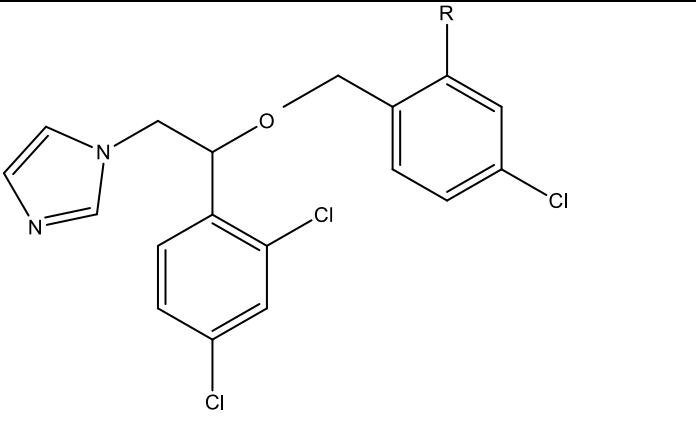
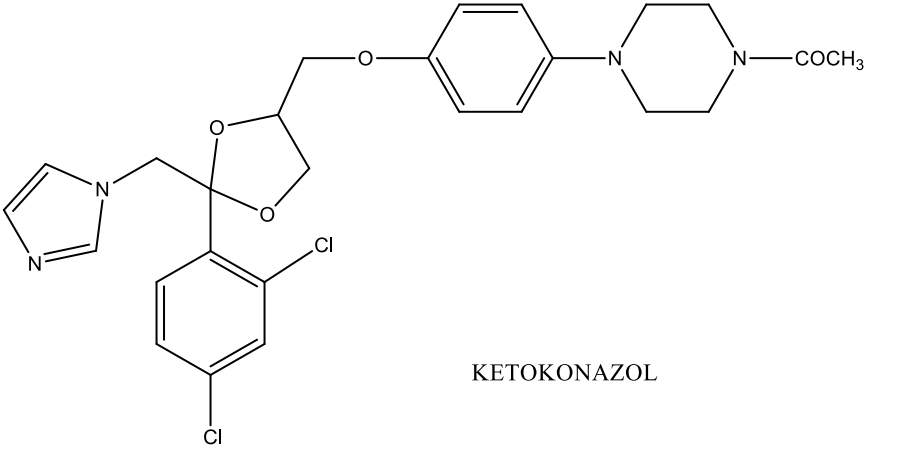
Ostali lokalni antimikotici (C, S)

*Ekonazol, izokonazol i ketokonazol* (tablica 8) su imidazolski derivati, funkcionalno i strukturalno slični mikonazolu. Nema teratogenih nuspojava te zbog kraćeg vremena zastupljenog na tržištu su drugi izbor kod lokalne terapija mikoza u trudnica (6).

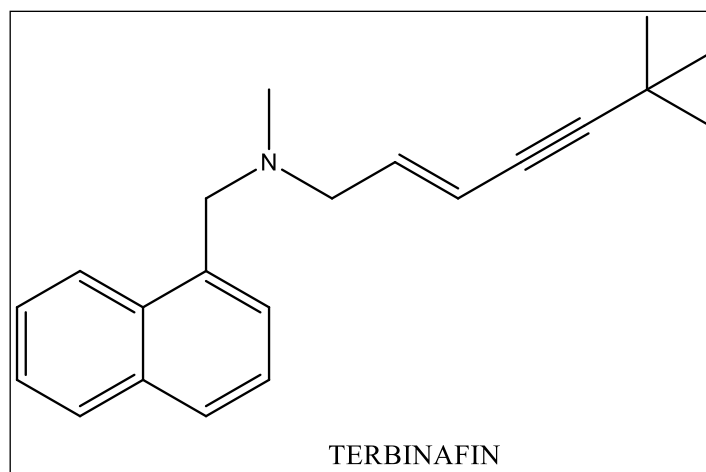
Preporuka: korist opravdana ukoliko je veća od rizika.



Tablica 2. Strukturni prikaz antimikotika derivata imidazola.

|  |     |
|--|-----|
|    | R   |
| MIKONAZOL  | -Cl |
| EKONAZOL   | -H  |
|  <p style="text-align: center;">KETOKONAZOL</p> |     |

*Terbinafin* (B, S) (slika 7.) je lokalni antimikotik kod kojeg nije dovoljno istražena prenatalna toksičnost, no za sada nisu zabilježene nikakve nuspojave. Stoga se ne preporuča upotreba ovog lijeka u vrijeme trudnoće (6).



Slika 7. Struktura terbinafina

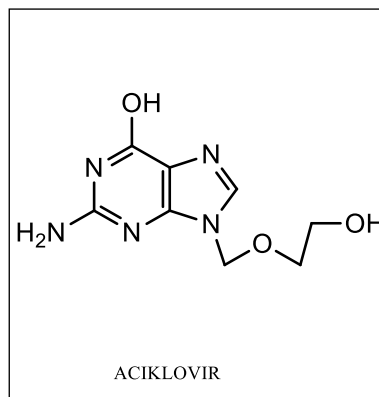
Preporuka: Nije lijek izbora u vrijeme laktacije dok u trudnoći je korist opravdana ako je veća od rizika (8).

### 3.1.3. Antivirolici

*Herpes simplex* virusi (humani herpesvirus 1 i 2) obično uzrokuju recidivirajuće infekcije kože, usne šupljine, usana, očiju i spolovila te se javlja uvijek na istom mjestu kod pacijenta. Virus se prenosi izravnim dodirom s osobom u akutnoj fazi infekcije te virus ulazi kroz mala oštećenja na koži ili sluznici. Preko aksona iz neurona putuje do senzoričkih ganglija gdje se nastani i miruje do ponovne aktivacije nekim podražajem. Dijagnoza se postavlja klinički, a potvrđuje se kultivacijom, PCR–om, direktnom imunofluorescencijom ili serološki. Liječenje je simptomatsko antivirusicima (aciklovir, valaciklovir ili famciklovir) ako se započne na vrijeme te kod rekurentnih i primarnih infekcija 11. Promjene se mogu pojaviti bilo gdje na koži ili sluznicama, ali su najčešće oko ili u usnoj šupljini, na usnama, oko očiju te na spolovilu. Nakon ulaska u organizam unutar 6 sati pojavljuju se prvi simptomi, a to su osjećaj peckanja te kasnije se javljaju nakupine malih mjehurića ispunjenih tekućinom koji kasnije kako infekcija prolazi prelaze u kruste i rane. Veličina nakupina može varirati te se mjehurići mogu spajati. Promjene na nosu, ušima, očima, prstima ili genitalijama znaju biti izrazito bolne zbog

osjetljivosti područja. Rane većinom potpuno zacijele, ali ponavljajuće promjene mogu dovesti do odumiranja tkiva i stvaranja ožiljaka. Zbog osjetljivosti tkiva moguća je sekundarna bakterijska infekcija na zahvaćenim promjena na koži (1, 3, 12).

*Aciklovir* (B, S) (slika 8.) kao topikalni pripravak za liječenje *herpes simplex* virusa koji napada područje oko usana nije pokazao štetne učinke uslijed korištenja tijekom trudnoće.



Slika 8. Struktura aciklovira

Bradavice ili veruke su promjene na koži koje nastaju uslijed infekcije humanog papilomavirusom (HPV). HPV izaziva povećanje broja stanica epitela i različite promjene na zdravim stanicama. Na koži se javljaju kao pojedinačne bradavice ili u nakupinama. Izgled i veličina bradavica ovisi o mjestu gdje se nalaze. Svoju veličinu, oblik i broj mogu mijenjati ovisno o lokalitetu, oštećenju kože i izloženosti vanjskim uvjetima (1).

Liječenje ovisi o vrsti bradavica, mjestu na kojem se nalaze, o dob pacijenta te o tome kako su reagirali na neku drugu terapiju. Većina bradavica spontano se povuče. Međutim u trećini bolesnika se ponovno javljaju na istim ili novim mjestima. Metode kojima se uklanjaju bradavice uključuju krioterapiju odnosno zaleđivanje tekućim dušikom (ova terapija je učinkovita ali je treba ponavljati nakon 2 do 3 tjedna), premazivanje kolodijem ili premazivanje 40%-tnom salicilnom kiselinom koji izazivaju ljuštenje te *podofilintoksinom* (3, 13).

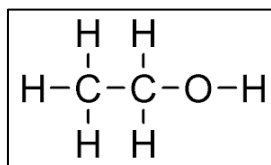
Lokalni tretmani kod pojave kondiloma nije imalo štetne posljedice kod trudnica u odnosu na ostalu populaciju (8).

Preporuka za korištenje antiinfektiva u trudnoći je ista kao i za sistemsko uzimanje lijeka, početi prvo sa onima manjeg rizika. Kloramfenikol se ne preporučuje. Primjena lijekova na kožu i sluznicu je sigurna (6).

#### 3.1.4. Antiseptici i dezinficijensi

Antiseptici se koriste za liječenje zaraženih rana, kada mikroorganizmi zahvate kožu i sluznice. Razlika između dezinficijensa i antiseptika je u koncentraciji djelatne tvari koju sadrže. One s višom koncentracijom su dezinficijensi ili baktericidi dok su oni s nižom antiseptici ili bakteriostatici. Imaju širok spektar djelovanja protiv bakterija, bacila, gljiva i drugih mikroorganizama. Učinak antiseptika i dezinficijensa mora imati jaki bakteriostaticki i baktericidni učinak no i mali sistemski toksični učinak uslijed apsorpcije kako bi ispunili svoju funkciju (6).

*Alkohol - etanol 70 %* - (slika 9.) nema toksičnih učinaka, prvi je izbor za dezinfekciju kože (8).



Slika 9. Struktura etanola

*Hidrogenperoksid* koristi se kod ispiranja inficiranih rana, ali nema pouzdanih podataka o korištenju u trudnoći i dojenju (8).

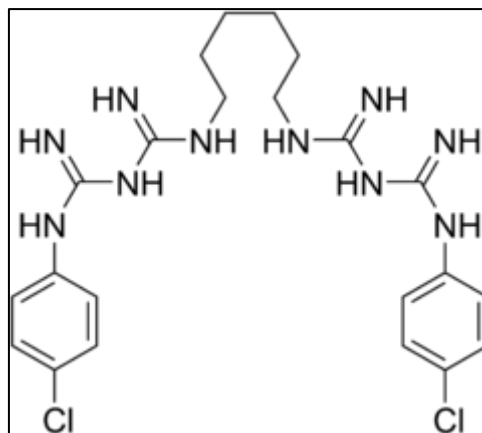
*Benzilperoksid* (C, U) kao topikalni pripravak u tretmanu akni. Oko 5 % se apsorbira i pretvara u benzoatnu kiselinu. U kombinaciji s retinoidima se taj postotak povećava. Zbog toga se ne

preporuča kombinacija u trudnoći, a kao pojedinačna supstanca se mora ograničiti na malo područje (8).

*Povidon jod* se koristi kao lokalni dezinficijens na oštećenoj koži no mora se pripaziti na njegovu apsorpciju jer u većim koncentracijama može dovesti do poremećaja funkcije štitne žlijezde u fetusa. Ako se koristi pri porodu kao dezinficijens može dovesti do trenutnog povećanja razine TSH. Ne preporučuje se kao dezinficijens prvog izbora, korištenje ograničeno na 5 dana i na malo područje (8).

*Klorheksidin* (B, S) u pripravcima za oralnu dezinfekciju u obliku otopina. Jedini siguran za upotrebu kod trudnica za dezinfekciju sluznice. Siguran je i za dezinfekciju prije carskog reza (8).

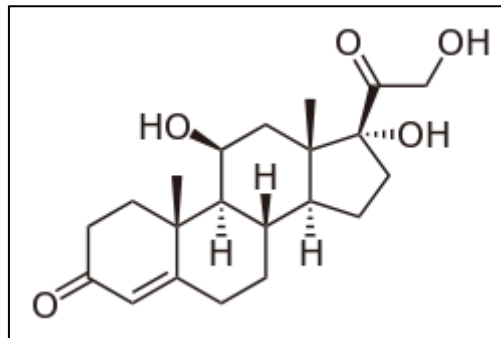
*Heksaklorofen* (C, S) (slika 10.) se za razliku od klorheksidina ne smije koristiti jer je njegova apsorpcija u većim koncentracijama u pripravku puno veća te može dovesti do trovanja. U nekim istraživanjima na životinjama pokazao se teratogen (8).



Slika 10. Struktura heksaklorofen

*Živa* - pripravci žive su strogo zabranjeni u trudnoći (8).

### 3.1.5. Glukokortikoidi



Slika 11. Struktura glukokortikoida

Topikalni kortikosteroidi su lijekovi koji se najčešće primjenjuju lokalno na kožu za liječenje raznih dermatoloških bolesti poput atopijskog dermatitisa, osipa i ekcema zbog svojeg protuupalnog i imunosupresivnog djelovanja. Danas je poznato više od 30 kortikosteroida (analog hidrokortizona) za liječenje raznih kožnih oboljenja. Uspješno liječenje ovisi o točnoj dijagnozi potentnosti lijeka, učestalosti primjene, duljinu liječenja, ispravnosti primjene i nuspojavama koje mogu izazvati. Kortikosteroidi se smatraju sigurnima za korištenje u trudnoći i dojenju bilo kao sistemski lijek, topikalni ili inhalacijski zbog veće koristi koje mogu pridonjeti od rizika koji je jednak u trudnica i ostatka populacije (6, 14, 23).

*Kalcipotriol* (C, U) derivat vitamina D3 u otopini koncentracije 0,005 % ne dovodi do poremećaja homeostaze kalcija u organizmu. Ostali pripravci se uzimaju s oprezom zbog opasnosti od hipervitaminoze. Koriste se kao antimikotici u nekim slučajevima (8).

*Selendisulfid* se koristi kao topikalni antimikotik u pripravcima za terapiju tinea vesicolor, seboroičnog dermatitisa i prhuti. Sigurno korištenje se odnosi na kraći period upotrebe (8).

*Resorcin* se koristi za lokalnu terapiju akni te drugih dermatoza kao baktericid, fungicid, keratolitik, eksfolians te antiprurik, a zbog sigurnosti u lokalnoj upotrebi koristi se i u

proizvodima za uljepšavanje i bojanje kose (8).

U manjim količinama dokazano je izlučivanje topikalnih kortikosteroida u majčinom mlijeku te je stoga potreban dodatan oprez kod trudnica i dojilja. Svi topikalni kortikosteroidi svrstavaju se u kategoriju C opasnosti za primjenu kod trudnica i dojilja (8).

*Betametazon* (C, U) je jedan od najznačajnijih lokalnih kortikosteroida. Kada dolazi samostalno, koristi se u liječenju bolesti kao što su alergijske bolesti kože, odnosno akutni, subakutni i kronični oblici kontaktnog alergijskog dermatitisa, profesionalnog dermatitisa, zatim seboroični dermatitis, atopijski dermatitis (neurodermitis), pelenski osip, intertrigo. Također, koristi se u liječenju akutnih i kroničnih nealergijskih dermatitisa, fotodermatitisa, rendgen-dermatitisa, kod psorijaze, pemfigusa, lišajeva, eritema i slično (8, 23).

Mala je vjerojatnost da je primjena lokalnih kortikosteroida za liječenje bolesti kože tijekom trudnoće povezana sa štetnim posljedicama po majku ili dijete. Upotreba velikih doza ( $\geq 300$  g) sistemskog kortikosteroida tijekom cijele trudnoće, može povećati rizik od rađanja djeteta male porođajne težine. Analizirani su podaci dobiveni od 2658 trudnica u dobi 15-44 godine koje su koristile kortikosteroidi jedan ili više puta u ciklusu u odnosu na 7246 trudnica iste dobi koje nisu bile izložene kortikosteroidima u periodu između 1989. i 2006. godine. Kada su analizirali doze kortikosteroida u sistemskoj cirkulaciji s obzirom na jačinu kortikosteroida (slabi, umjereno jaki, jaki ili vrlo jaki), otkrili su da upotreba jakih ili vrlo jakih kortikosteroida koja je prelazila više od 300 grama kortikosteroida tijekom cijele trudnoće značajno povećava rizik rađanja djeteta vrlo niske porođajne težine. Unatoč tome, ukoliko se koriste kod blažih kožnih promjena te kraće vremensko razdoblje, ostaju lijek izbora (15).

S obzirom na navedeno, preporuka je koristiti kortikosteroidnu terapiju kada je nužno, te nadzirati dozu i razvoj djeteta.

## 3.2. DERMATOZE

### 3.2.1. Dermatitis i ekcem (atopijski, seboreični, alergijski kontaktni, iritantni kontaktni, pruritus)

Ovo je skupina upalnih bolesti na površini kože. Razlog nastanka dermatoza odnosno atopija je u genetici te okolišnim čimbenicima. Nastaje kao alergijska reakcija na više vrsta alergena što posljedično povisuje IgE u organizmu i bolest se manifestira kroz crvenilo, osip te ljuškanje kože (1). Postoji nekoliko vrsta dermatitisa: kronična ili akutna. Trudnice najviše pogađa atopijskog, alergijskog ili seboreičnog dermatitisa. Tijekom trudnoće dermatitis nastaje kao reakcija na hormonske promjene u tijelu, kontakt s alergenima poput prašine, hrane, peludi, kemikalija ili sastojaka kozmetike. Trudnica može razviti dermatitis u bilo kojem stadiju trudnoće. Bolest se mora liječiti jer simptomi sami neće proći (6, 1).

Za olakšanje svrbeža primjenjuju se lokalni antipruriticsi u obliku losiona, uljne kupke te intenzivna njega kože. Kod težih slučajeva koriste se umjerene doze kortikosteroida, imunosupresiva ili fototerapija (6).

*Dimetinden* zaustavlja svrbež blokadom djelovanja histamina kojeg organizam otpušta tijekom alergijske reakcije. Prodiranjem gela u kožu svrbež i nadraženost se brzo ublažavaju, već unutar nekoliko minuta. Ovaj lijek također ima i lokalni anestetički učinak. Siguran je za primjenu u trudnica i dojilja (8).

Kod težih slučajeva koristi se kortikosteroidna terapija u trajanju od sedam do deset dana kako bi se moguće nuspojave smanjile na najmanju moguću mjeru (23).

### 3.2.2. Papuloskvamozni poremećaji (psorijaza, pitirijaza)

Psorijaza je najrasprostranjenija autoimuna bolest, akutna dermatoza, od koje samo u Hrvatskoj



boluje oko 80.000 osoba. Najčešće se manifestira u obliku crvenih žarišta na koži koji svrbe, ljušte se ili krvare no nije uvijek prisutno kod svih. Počinje s malim eritemima u području trupa koji se šire u smjeru širenja rubova stanica kože. Psorijaza je kronična, ne može se izliječiti te ograničava život oboljelima. Oko 30 % oboljelih od psorijaze razvije i tzv. psorijatični artritis. Glavni uzročnik razvoja bolesti nije poznat no jedan on najčešće spominjanih je genetska predispozicija i preosjetljivost na histamin (1).

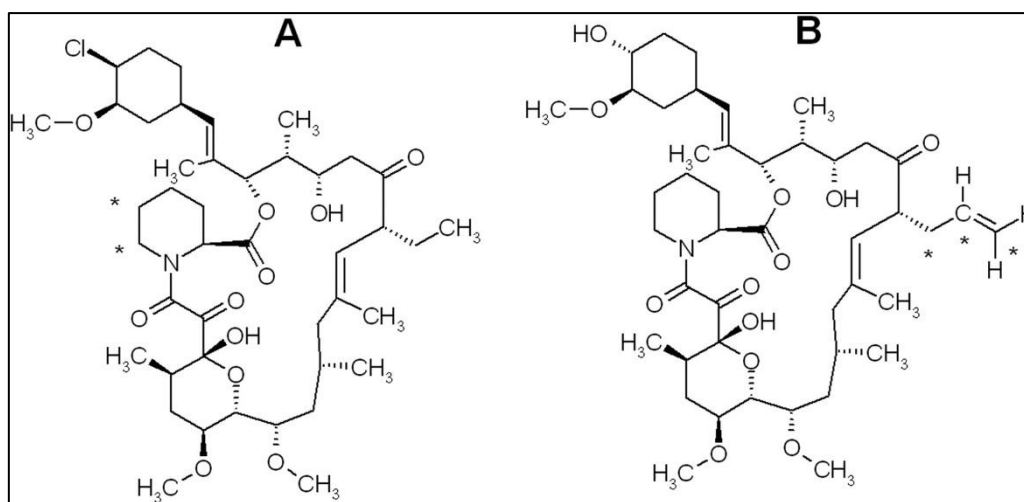
Društvo psorijatičara Hrvatske preporučili su da primarni tretman bude topikalni, odnosno vanjska, lokalna upotreba specijalnih krema, losiona i gelova koji ublažavaju svrbež, iritaciju i crvenilo te ovlažuju kožu. Jedan od njih je petrolejski gel, za kojeg, primjerice, nisu utvrđene nuspojave štetne za bebu ili mamu. Nakon krema i gelova, smiju se koristiti male do umjerene doze steroida lokalnim nanošenjem na kožu, kalcipotriol i preparati koji sadrže salicilnu kiselinu. UVB fototerapija je korisna i sigurna za trudnice te se preporučuje kod težih oblika bolesti. U većini trudnica bolest smanjuje je svoj intenzitet tijekom trudnoće dok kod samo 20 % trudnica i dojilja dolazi do progresije bolesti (16).

*PUVA terapija* - fotokemoterapija za ekstremne slučajeve psorijaze - 8-metoksipsoralen se uzima oralno ili topikalno uz UVA zračenje. Psoralen se uslijed zračenja aktivira te jače veže na DNA te oštećuje stanice. Citotoksičan učinak na zdrave stanice je minimalan. Ova terapija nije preporučena u trudnoći zbog mogućih mutagenih nuspojava. No ukoliko je tretman neizbježan daljnji razvoj ploda treba samo pomnije pratiti (3).

*Pripravci s katranom* široko se koriste u terapiji neurodermitisa no ni jedna studija nije pokazala štetne i teratogene učinke no niti njihovu sigurnu upotrebu u trudnoći (8).

Tacrolimus i pimecrolimus (C, U) (slika 12.) su imunomodulatori i smanjuju upalnu reakciju kože i imaju opravdanu upotrebu ako ni jedan drugi pripravak nije pokazao dovoljno dobar

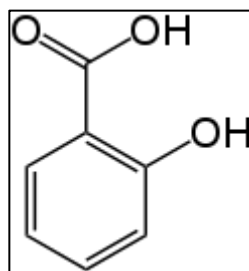
učinak. Najučinkovitiji su za liječenje osjetljivih dijelova tijela poput pregiba i sluznica te ne izazivaju atrofiju kože. Dolaze u obliku masti u koncentraciji 0,03 % i 0,1 %. Nemaju štetni učinak no zbog manjka podataka o upotrebi u trudnoći upotreba je ograničena te stoga se ne preporučuje u trudnoća i dojilja (1).



Slika 12. Struktura tacrolimusa (A) i pimecrolimusa (B)

Kod teških oblika psorijaze također se uzimaju lijekovi: retinoidi (acitretin), imunosupresivi (ciklosporin), citostatici (metotreksat) te u novije vrijeme biološki lijekovi, a koji djeluju tako da mijenjaju biološki odgovor organizma (imunološki sustav). Njih posebno treba pažljivo uzimati u drugom i trećem tromjesečju i uz obavezni nadzor liječnika. Dojilje pak bi spomenute lijekove trebale u potpunosti izbjegavati. Još uvijek nema dovoljno istraživanja koliko su ti lijekovi štetni u vrijeme dojenja pa je najbolje izbjegavati ih te koristiti provjerene topikalne pripravke (8).

*Salicilna kiselina* (D, S) (slika 13.) je blaga kiselina koja u niskim postocima od 3 do 5 % u vazelinu djeluje keraolitički te odstranjuje mrtve stanice kože te djeluje blago protuupalno. Ukoliko se koristi za vlasište preporuča se otapanje u maslinovom ulju (1, 8).



Slika 13. Struktura salicilne kiseline

### 3.2.3. Urtikarija i eritemi

Urtikarije su jedne od najčešćih dermatoza u populaciji. Uzroci nastanka nisu različiti ovisno o obliku koji nastaje. Alergijske urtikarije nastaju uslijed alergijske reakcije i aktivacije antigena. Nealergijske su kontaktne, fizikalne i neimunoso uzrokovane i uzrokovane su otpuštanjem histamina. Trajanje urtikarija može biti akutno ili kronično, ovisno je li trajanje kraće ili duže od šest tjedana (1, 17).

Trudnička urtikarija je česti osip koji svrbi, a pojavljuje se u trudnoći. Njezin je uzrok nepoznat. Na trbuhu se razvijaju crvena područja nepravilnog oblika ponekad s malim mjehurima ispunjenim tekućinom. Osip se širi od trbuha prema ekstremitetima. Osip se obično pojavljuje tijekom posljednjih 2 do 3 tjedna trudnoće, a ponekad tijekom posljednjih nekoliko dana. Međutim, može se pojaviti bilo kada nakon 24. tjedna (18).

Ovisno o patofiziološkom poremećaju i dijagnozi, u liječenju svrbeža u trudnica primjenjuju se kortikosteroidi (lokalno i/ili sistemski), antihistaminici, uljne kupke, hranjive neutralne kreme. Liječenje je često dugotrajno i zahtjevno (14).

*Kamfor i mentol* u pripravcima za hlađenja za smanjivanje otoka i boli u nogama se često koristi i nema štetnih učinaka na majku i dijete (8).

### 3.2.4. Poremećaji kože vezani uz zračenje, opekline od sunca

U trudnoći je koža osjetljivija na sunčeve zrake. Lakše se jave opekline, koje su u trudnoći jače izražene, neke promjene na koži (npr. hiper- i hipo- pigmentacije koje postoje od prije trudnoće) dodatno se istaknu i povećaju, a ponekad ostanu i iza trudnoće. Zato je važno dobro se zaštititi kremama s višim zaštitnim faktorom (svakako višim od onih koji se koriste izvan trudnoće), pokrivalima za glavu, sunčanim naočalama. Naročitu pozornost treba obratiti na inače osjetljivije dijelove tijela, kao što su lice, oči, usnice, dekolte. Također, treba izbjegavati boravak na suncu oko podneva (odnosno između 11-17 sati u našem podneblju), kada je UV-zračenje najjače (1).

Kreme za sunčanje s p-amino benzojevom kiselinom koja se koristila u prijašnjim formulacijama sada je izbačena te se većina pripravaka smatra sigurnima, štoviše korisnima jer smanjuju utjecaj sunčevog zračenja na razvoj karcinoma. Također se preporučuje upotreba fotozaštitnih sredstava s mineralnim filtrima (8).

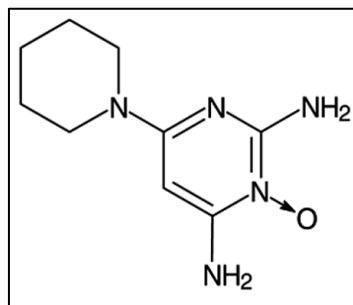
## 3.3. POREMEĆAJ KOSE, NOKTIJU I ŽLIJEZDA LOJNICA

### 3.3.1. Alopecija

Uzroci gubitka kose tijekom trudnoće su različiti te, ovisno o zdravstvenom stanju i načinu života budućih majki tijekom trudnoće, uključuju smanjene razine kalcija, željeza i ostalih mikronutrijenata, hormonske promjene i slabljenje imunološkog sustava. Folikul dlake ostaje bez hranjivih tvari zbog povećane potrebe djeteta. Taj proces može započeti u bilo kojem trenutku. Intenzitet gubitka kose je individualan. Neke žene možda neće primijetiti promjene zbog njihove neznatnosti. Pravilna prehrana te suplementacija vitamina i minerala mogu spriječiti alopeciju u trudnoći (1, 3).

Terapija androgenetske alopecije u žena je lokalna i zasad je jedini odobreni lijek minoksidil. Minoksidil ima vazodilacijsko djelovanje, naime širi krvne žile u vlasištu, čime se omogućuje dotok svježije krvi, odnosno kisika i hranjivih tvari do korijena kose (1).

*Minoksidil* (C, S) (slika 14.) se zbog svojeg sistemskog učinka ne preporučuje trudnicama i dojiljama (8).



Slika 14. Struktura minoksidila

Pripravci za kosu: izbjeljivanje, bojanje i kovrčanje kemikalijama bi trebalo izbjegavati za vrijeme dojenja. Koža na tjemenu je debela te je apsorpcija vrlo mala pa ukoliko se koriste blaži pripravci te se dobro ispiru i ne zadržavaju dugo na tjemenu mogu se smatrati sigurnima za upotrebu. Malo je vjerojatno da kemikalije koje se koriste za tretiranje kose prolaze u majčino mlijeko (6).

### 3.3.2. Hirzutizam

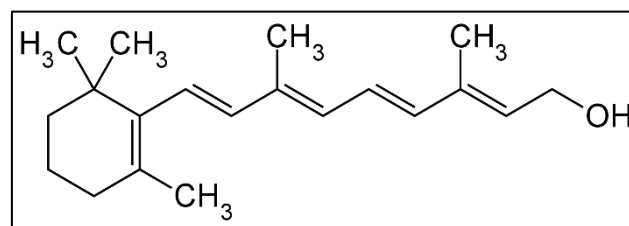
Hirzutizam je pretjerana dlakavost, koja se nalazi u žena na mjestima koja su tipičnija za muškarce. Količina dlaka koja se smatra pretjeranom može ovisiti o etničkoj pripadnosti i kulturi. Rast dlake ovisi o ravnoteži androgenih i estrogenskih hormona. Androgeni potiču rast debelih i tamnih dlaka, dok estrogeni usporavaju rast dlake, odnosno djeluju na stvaranje tanje i svjetlije dlake (3, 6).

### 3.3.3. Akne

Više od polovice trudnica se suočava s problemom akni tijekom trudnoće, stalno ili povremeno. One žene koje su već sklone stvaranju akni će ih vrlo vjerojatno imati i tijekom trudnoće iako je moguća pojava akni i kod žena koje nikad ranije nisu imale tih problema. Razine hormona su najviše u prva tri mjeseca trudnoće i neki izvori tvrde da ako se u tom razdoblju ne pojave problemi, manja je vjerojatnost da će se pojaviti kasnije (iako ne postoje znanstveni dokazi koji to potvrđuju). Akne za vrijeme trudnoće se mogu pojaviti u bilo kojem razdoblju trudnoće, čak i nakon poroda. S druge strane, neke žene s problematičnom kožom su potvrdile smanjenje simptoma za vrijeme trudnoće (17, 19).

*Azelatna kiselina* (oksidacijski produkt oleinske kiseline) ima protuupalno, antibakterijsko i keratolitičko djelovanje. Koristi se i u terapiji akni. 4 - 8 % supstance nanoseno topikalno se apsorbira sistemski. Nema studija koje pokazuju teratogeni učinak no upotreba u prvom tromjesečju se ne preporuča dok u ostatku trudnoće samo u kratkom vremenskom periodu te na ograničenoj površini te ujedno ako druge metode liječenja nisu bile uspješne (1).

*Retinoidi* (za akne i psorijazu) - izotretinoin (derivat vitamina A) (X, NS) (slika 15.)



Slika 15. Struktura vitamina A

Koriste se u terapiji akni, promielocitne leukemije i psorijaze. Retinoična kiselina ima važnu ulogu u tijekom embriološke faze jer kontrolira razvoj mozga fetusa, lica, timusa, srca i leđne moždine. Također potiču proliferaciju epidermalnih stanica. U koži opuštaju sloj keratina

i olakšavaju ljuštenje. Također uzrokuju atrofiju lojnih žlijezda što je ključna uloga u terapiji akni (1).

- acitretin i etretinat se koriste u terapiji psorijaze

- adapalen se koristi kod akni.

Teratogeni učinak retinoida je dugo poznat i dokazan u studijama na životinjama. Topikalna upotreba retinoida u trudnoći povećava rizik od spontanih pobačaja, malformacija embrija (anomalija u razvoju uha, lica, kardiovaskularnog sustava te CNS-a). Apsorpcija retinoida kroz kožu je od 2 - 6 % kod pripravaka koji sadrže 0,05 % retinoida u svom sastavu. Uobičajena dnevna doza je 2 g masti/kreme sa 1 mg aktivne tvari što odgovara 0,05 % no treba imati na umu da upalna stanja kože mogu povećati apsorpciju lijeka (6, 20).

Kontrolna studija koja je uključivala 300 trudnica koje su koristile topikalne pripravke s derivatima retinoida nije pokazala teratogene učinke na plod. Treba uzeti u obzir da studija nije bila strogo kontrolirana zbog etičnosti već kao prikupljanje podataka od strane liječnika (6).

Prekid trudnoće uslijed korištenja topikalnih pripravaka nije potreban zbog malog i gotovo nikakvog rizika od teratogenosti za razliku o sistemske upotrebe. Detaljnije ultrazvučno praćenje razvoja ploda je potrebno (28).

Preporuka u liječenju i tretiranju akni u vrijeme trudnoće i dojenja su lokalni pripravci na prirodnoj bazi, njega kože te pokušaj izbjegavanja pripravaka s djelatnim tvarima ranije navedenima (8).

#### 3.3.4. Rosacea

Rosacea (rozaceja) je učestala kronična kožna bolest koja prvenstveno zahvaća lice dok u rjeđim slučajevima mogu biti zahvaćeni i drugi dijelovi tijela. Osim lica često znaju biti zahvaćene i oči. Pravi uzrok bolesti još nije pronađen no radi se o utjecaju niza faktora okoliša i nasljeđa (1).

*Adapalen* i *tretionin*, te *takrolimus* kao lokalna terapija bazira se na protuupalnom učinku i smanjenju crvenila kože. Njihova upotreba nije preporučena u vrijeme trudnoće zbog pripadnosti u skupinu retinoida koji ukoliko se primjenjuju sistemski imaju teratogeni učinak. Uslijed procjene sigurnosti i rizika topikalne primjene ovih lijekova rizik je veći od sigurnosti zbog postojanja drugih lijekova s istim učinkom (8).

Preporučaju se opće mjere zaštite kao na primjer izbjegavanje alkoholnih losiona ili slična agresivna sredstva za njegu lica jer većina bolesnika ima osjetljivu kožu. Potrebno je što nježnije lice umivati mlakom vodom i sušiti mekim ručnikom. Potrebno je izbjegavati sunce i koristiti sredstva sa zaštitnim faktorom. Kod nelagode lica i crvenila mogu se koristiti oblozi hladne vode. Peeling i slične agresivne metode bolje je izbjegavati (23).

#### 3.3.5. Poremećaji žlijezda znojnice (*miliaria, anhidrosis*)

Stvaranje sebuma mijenja se tijekom života na što utječu androgeni hormoni, genetska predispozicija, neurološke bolesti, lijekovi i slično. Poremećaj rada žlijezda naziva se diseborejom te se manifestira pojačanim ili smanjenim izlučivanjem sebuma. Povećano znojenje tijekom trudnoće zapaženo je u mnogim trudnim majkama, jer zbog hormonske obnove cijelog tijela postoje mnoge promjene koje donose opipljivu nelagodu. Intenzitet hiperhidroze u svakoj trudnoj ženi manifestira se drugačije, neke trudnice bore u znoju noću u snu i problem se može ukloniti tek nakon utvrđivanja uzroka (1).

Ne preporučuje se uporaba dezodoransa za trudnice. Sastav dezodoransa i antiperspiranti



uključuje agresivne soli aluminija, alkohola i triklozana, što šteti budućem djetetu. Takvi lijekovi imaju antibakterijske i dezinficijske učinke, ali začepljuju pore i ograničavaju znojenje. Osim toga, uporaba dezodoransa može izazvati iritaciju na koži (8).

### 3.3.6. Seboroični dermatitis

Seboroični dermatitis (*Keratosis seboroicha*) je kronična upala kože koja se javlja na područjima kože gdje su žlijezdama lojnice najbrojnije i najgušće. Najčešći uzrok nastanka je nasljedni faktor, promjena u hormonskom statusu te prisutnost mikroorganizama a površini kože koji izazivaju iritacije. U liječenju se preporučuje primjena šampona koji sadrže sumpor, selenijev sulfid, cink ili katran odnosno magistralni alkoholni pripravci s dodatkom sumpora, salicilne kiseline i rezorcina (1).

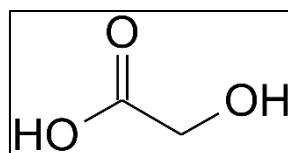
Keratolitici u obliku salicilata ne smatraju se štetnima ako se u pripravcima nalaze u koncentraciji od 2 do 10 % i koriste za omekšavanje zadebljale kože (8).

## 3.4. POREMEĆAJI PIGMENTACIJE

Gotovo sve žene doživljavaju određeni stupanj hiperpigmentacije tijekom trudnoće. Te promjene su obično izraženije u žena tamnije puti.

Melasma je najčešća promjena kože povezana s hiperpigmentacijom u trudnica. Stanje se javlja u do 75 % trudnica. Pojavljuje se na licu, pogotovo na obrazima, nosu, čelu i gornjoj usnici, a ponekad i na drugim dijelovima tijela izloženima suncu, primjerice podlakticama (3, 21).

*Glikolna kiselina* ili hidroksioktenu kiselina (slika 16.) je kiselina koju koriste dermatolozi kod kemijskih pilinga i čest je aktivni sastojak u mnogim topikalnim kremama za hiperpigmentaciju. Nije kontraindicirana u trudnoći (8).



Slika 16. Struktura glikolne kiseline

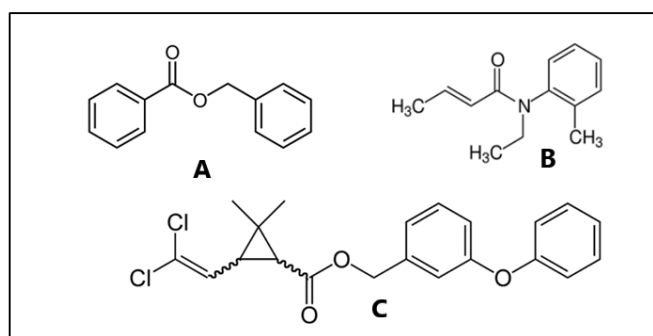
Derivati vitamina C pokazali su se relativno učinkovita u suzbijanju hiperpigmentacije i često se koriste u kombinaciji s drugim aktivnim sastojcima (8).

Retinoična kiselina se pokazala kao učinkovita, no može izazvati nuspojave poput iritacije i pretjerane osjetljivosti na sunce (što je postojeći problem za ljude koji pate od postupalne hiperpigmentacije). Trudnice i dojilje ne bi smjele koristiti retinoičnu kiselinu zbog moguće povezanosti s defektima pri rođenju (8).

### 3.5. KOŽNI NAMETNICI

#### 3.5.1. Svrab i uši

Svrab ili šuga (lat. *scabies*) je zarazna bolest kože popraćena neugodnim svrabom i crvenkastim promjenama na koži. Uzročnik infekcije je grinja pod nazivom *Sarcoptes scabiei var. hominis*, okrugli, mali, često oku nevidljiv člankonožac prilagođen parazitskom načinu življenja na koži čovjeka. Lako se prenosi s čovjeka na čovjeka izravnim dugotrajnijim fizičkim kontaktom, korištenjem odjevnih predmeta, posteljine ili ručnika zaražene osobe (1).

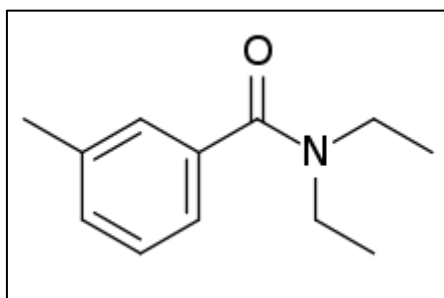


Slika 17. Struktura benzil benzoata (A), krotamitona (B) i permetrina(C)

*Benzil benzoat* (C, S) (slika 17.) je zabranjen kod upotrebe u trudnica zbog neonatalne intoksikacije, encefalopatije, metaboličke acidoze te otkazivanja organa. Ove pojave su nastaje samo kada se koristio za ispiranje venskih katetera. U obliku losiona nema zabilježenih nuspojava. Šamponi s permetrinom (B, S) se smatraju sigurnima što pokazuje studija na 113 trudnica koje su ga koristile u prvom tromjesečju. 1% *klortamitona* se apsorbira kroz kožu uslijed korištenja te se tako smatra sigurnim za upotrebu. Preporuka je da se svrab i uši moraju tretirati te su lijekovi izbora benzil benzoat i kroamiton za svrab i kokosovo ulje i šampon s permetrinom za uši (1).

Dojenje: šamponi s permetrinom i krotamitonom su sigurni za upotrebu kod pojave uši. Kod težih slučajeva može se koristiti lindan 1 % no njegovo zadržavanje na vlasištu je ograničeno na 4 minute. Duže zadržavanje nije preporučeno jer prelazi dopuštenu koncentraciju u majčinom mlijeku te može biti štetno za dojenče. Oralna upotreba je mnogo štetnija od dermalne. Kod pojave svraba koriste se isti pripravci kao i kod uši no primjena je na većoj površini te je apsorpcija kroz kožu mnogo veća. Preporuka je 5% krema s permetrinom. Pripravci koji sadrže lindan se trebaju izbjegavati tijekom dojenja zbog većeg prolaska u mlijeko i koncentracije koja je štetna za dojenče (6).

### 3.5.2. Repelenti



Slika 18. Struktura N,N-dietil-meta-toluamid

*DEET - diethyltoluamid* (slika 18.) se apsorbira 8 - 17 % kroz kožu. Poznato je da majke koje su preventivno koristile klorokin te se mazale DEET-om za zaštitu od komaraca malaričara su rodile djecu s mentalnim retardacijama. Ne preporučuje se upotreba repelenata na bazi DEET-a na veliku površinu tijela (8).

### 3.6. VARIKOZNE VENE

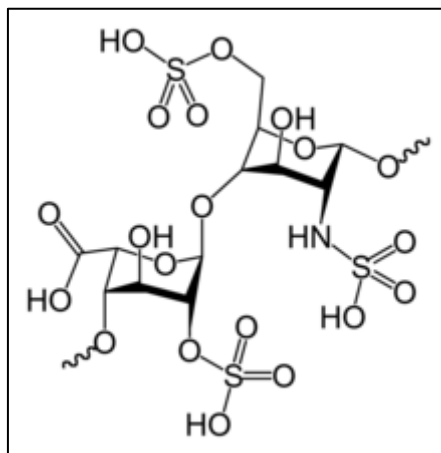
Bolesti vena spadaju u česte bolesti razvijenih zemalja. Kod žena proširenje ili varikozitet vena najčešće nastaje uslijed venskih malformacija, kompresije vena ili hormonskog disbalansa. Počinje asimptomatski, a kasnije se javljaju grčevi, bol, osjećaj težine i svrbež (1).

Trudnice su osobito sklone razvoju varikoznih vena i venske tromboze i pojava proširenih vena u trudnoći posve je normalna i uobičajena. Lošu vensku cirkulaciju i širenje vena uzrokuje povećan tlaku u trbuhu i zdjelici, a hormonske promjene u trudnoći odnosno hormon progesteron dovodi do slabljenja vanjskih stijenki vena. Kako u trudnoći maternica raste tako postepeno sve više pritišće vene u desnoj strani tijela i proporcionalno s tim povećava se tlak i šire vene u nogama (6).

Kod vena je isto kao i kod svih promjena koje se javljaju u trudnoći vrlo važna preventiva jer je to jedino što eventualno može spriječiti ili ublažiti nastanak vena. Najučinkovitiji način su

nošenje kompresivne čarape koje sprečavaju nastanak edema i širenje vena (1).

*Heparin* (B, S) (slika 19.) kao lijek koji se najčešće koristi u topkalmom obliku kod venskih oboljenja, u trudnoći nije strogo zabranjen no ne preporuča se ukoliko ne farmakološke mjere poput kompresivnih čarapa i hladnih obloga ne djeluju (8).



Slika 19. Struktura heparina

#### 4. REZULTATI I RASPRAVA

Zbog prilagodbe organizma na promjene koje se događaju tijekom trudnoće neke kožne promjene su neizbježne. Infekcije kože česta su pojava u općoj populaciji pa tako i kod trudnica i dojilja, pigmentacija kože, najčešće na licu, normalna je pojava no pojačat ju može izlaganje suncu pa se preporuča korištenje pripravaka za zaštitu od UV zračenja, a spontano se povlači nakon poroda. Strije se pojavljuju u drugoj polovini trudnoće na području trbuha, bokova te grudi zbog povećanja tjelesne mase i naglog rastezanja kože. Malo je tvari koje će spriječiti njihov nastanak. Cirkulacija se mijenja, pod kožom se povećava što dovodi do pojave crvenila u licu, vidljivijih žila vena na površini kože te hemoroida. Lučenje žlijezda lojnica pojačano je u trudnoći što dovodi do nastanka akni posebice u prvom tromjesečju, dlačice na tijelu postaju vidljivije a nakon poroda može se javiti ispadanje kose.

U trudnoći je povećana resorpcija topikalno primijenjenih tvari i lijekova zbog čega je potreban povećan oprez pri njihovoj primjeni.

Tijekom trudnoće potrebna je dodatna i pravilna njega kože i kose. Preporučuju se blage hidratantne kreme za lice i mlijeko za tijelo bez konzervansa tipa parabena i jakih mirisa. Ne preporuča se sunčanje a tijekom sunčana vremena je potreban oprez, nošenje šešira, zaštitne odjeće i naočala te zaštita izloženih dijelova tijela pripravcima s mineralnim UV filtrima. U većine trudnica koža postaje sjajna i ljepša što se pravilnom njegom može još istaknuti.

## 5. ZAKLJUČAK

Uz mnoge fiziološke promjene koje se događaju u koži tijekom trudnoće, zna se i za specifične dermatoze trudnoće kao i za nekoliko stanja koja se mogu promijeniti (poboljšati ili pogoršati) tijekom trudnoće npr. atopijski dermatitis i psorijaza. Najčešće promjene povezane s kožom u trudnoći su pigmentacijske promjene i pruritus. Pruritus u trudnoći ne smije se nikada zanemariti jer može biti simptom specifičnih dermatosa trudnoće. Kod pruritusa se savjetuje obilna primjena emolijensa. Do 90 % trudnica dobije strije (*striae gravidarum*), a većina proširene vene ili pogoršanje već postojećih. U trudnoći treba izbjegavati: iako je niska razina vitamina A još uvijek sigurna za uporabu tijekom trudnoće, bolje je izbjegavati vitamin A ili retinol, ili retinoičnu kiselinu, tijekom svih devet mjeseci; sve proizvodi koji sadrže peroksid; proizvode obojene umjetnim bojama i proizvode koji sadrže mirise; proizvode za bojenje kože (kao što su proizvodi za samotamnjenje); pripravke za izbjeljivanje kože, posebno hidrokinon; jake pilinge, jer mogu oštetiti barijeru kože; proizvode i tretmane i sve situacije koje mogu izazvati upalu kože 23, 26.

Sigurnim za korištenje u trudnoći se smatraju: pripravci za UV zaštitu s najmanje SPF 30; hidratantni serumi i kreme posebno koji sadrže hijaluronsku kiselinu i vitamin E; pripravci s visokim antioksidacijskim djelovanjem npr. s vitaminom C; pripravci koji sadrže alfa-hidroksi kiseline - pomoći će u nježnom uklanjanju mrtvih stanica kože i promicanju proizvodnje kolagena, a kožu održavati vlažnom i mekanom.

Većina kožnih bolesti rješava se postpartalno i zahtijeva samo simptomatsko liječenje.

Topikalna terapija rijetko predstavlja toksikološki rizik za nerođeno dijete. Korištenje retinoida kao i topikalnih lijekova s kojima je malo iskustva tijekom primjene u trudnoći treba kritički razmotriti, osobito kada se primjenjuje na velikim dijelovima tijela. Liječenje se treba primjenjivati u skladu s ažuriranim dermatološkim smjernicama i preporukama. Većina kapi

za oči, nos i uho također ne predstavljaju rizik za nerođeno dijete ako se uzimaju u skladu s uputama za liječenje.



## 6. LITERATURA

1. Šitum M. i suradnici. Dermatovenerologija. Zagreb: Medicinska naklada; 2018.
2. Kulczycka L. Dermatological treatment during pregnancy and lactation. Postepy Hig Med Dosw, 2010; 64:67-77.
3. Lipozenčić J. i suradnici. Dermatovenerologija, 3.izdanje. Zagreb, Medicinska naklada; 2008.
4. Ciechanowicz P, Sikora M, Taradaj K, Ruta A, Rakowska A, Kociszewska-Najman B, Wielgoś M, Rudnicka L. Skin changes during pregnancy. Is that an important issue for pregnant women?. Ginekol Pol, 2018; 89(8):449-52.
5. Grunewald S, Staubach P. Dermatological topical and systemic therapy during pregnancy. Hautarzt, 2017; 68(2):127-135
6. Kirtschig G, Schaefer C, Dermatological medications and local therapeutics. u: Drugs During Pregnancy and Lactation (Third Edition). ur: Schaefer C, Peters P, Miller RK. Academic Press, 2015; 467-492.
7. Djelmiš J. i suradnici. Lijekovi u trudnoći i laktaciji. Zagreb, Josip Djelmiš; 2003.
8. Weiner C., Buhimsh C. Drugs for Pregnant and Lactating Women, Saunders; 2009.
9. Thomseth V, Cejvanovic V, Jimenez-Solem E, Petersen KM, Andersen JT. Exposure to topical chloramphenicol during pregnancy and the risk of congenital malformations: a Danish nationwide cohort study. Acta Ophthalmol, 2015 Nov; 93(7): 651-3.
10. Hrvatska agencija za lijekove i medicinske proizvode (HALMED), Baza lijekova <http://www.halmed.hr/Lijekovi/Baza-lijekova/Rozamet-10-mg-g-krema/10490/> ,  
Pristupljeno 7.2.2019.
11. MSD priručnik dijagnostike i terapije. Split, 2014  
<http://www.msd-prirucnici.placebo.hr/msd-prirucnik/infektologija/herpesvirusi/infekcije-herpes-simpleks-virusom>

Pristupljeno 7.2.2019.

12. So-Hee Kang, RPh, Chua-Gocheco A, Bozzo P, and Einarson A, Safety of antiviral medication for the treatment of herpes during pregnancy. Can Fam Physician, 2011 Apr; 57(4): 427–428.

13. Pliva zdravlje

<https://www.plivazdravlje.hr/aktualno/clanak/3412/Bradavice.html>

Pristupljeno 8.2.2019.

14. Lipozenčić J. i suradnici. Update in dermatologic drug therapy. Zagreb, Academy od Medical Sciences of Croatia; 2012.

15. Chi CC, Wang SH, Mayon-White R, Wojnarowska F. Pregnancy outcomes after maternal exposure to topical corticosteroids: a UK population-based cohort study. JAMA Dermatol, 2013; 149(11):1274-80.

16. Društvo psorijatičara Hrvatske, Drugi zdravstveni problemi

<http://www.drustvo-psorijaticara.hr/drugi-zdravstveni-problemi-povezani-sa-psorijazom.html>

Pristupljeno 12.2.2019.

17. Jones SV, Ambros-Rudolph C, Nelson-Piercy C. Clinical Review:Skin disease in pregnancy. BMJ, 2014; 348.

18. MSD priručnik dijagnostike i terapije. Split, 2014

<http://www.msd-prirucnici.placebo.hr/msd-za-pacijente/specificne-bolesti-zena/komplikacije-trudnoce/trudnicka-urtikarija>

19. Bechstein SK, Ochsendorf F. Acne and rosacea in pregnancy. Hautarzt, 2017; 68(2): 111-119.

20. WebMD , Skin problems and treatment – Acne

<https://www.webmd.com/skin-problems-and-treatments/acne/acne-during-pregnancy-treatments-causes#1>

Pristupljeno 17.2.2019.

21. Kar S. Pregnancy and skin. *Obstet Gynaecol India*, 2012; 62(3): 268–275.
22. Bencarić L. Registar lijekova u Hrvatskoj, Udruga poslodavaca u zdravstvu Hrvatske; 2018.
23. Francetić I., i sur. Farmakoterapijski priručnik 6. izdanje. Zagreb, Medicinska naklada; 2010.
24. Koren G. Medication Safety in Pregnancy and Breastfeeding. McGraw-Hill Companies Inc.; 2007.
25. Medicine use during Pregnancy or Breastfeeding  
<https://www.drugs.com/pregnancy/>  
Pristupljeno 29.1.2019. – 22.3.2019.
26. Tunzi M, and Gray G, Common Skin Conditions During Pregnancy. *Am Fam Physician*, 2007 Jan 15;75(2):211-218.
27. Zubović, V. Prikaz odabranih skupina lijekova u trudnoći i laktaciji, Farmaceutsko-biokemijski fakultet, Zagreb; 2014
28. Briggs, GG, Freeman, RK, Yaffe SJ. *Drugs in Pregnancy and Lactation: A Reference Guide to Fetal and Neonatal Risk*. Tenth edition. Philadelphia: Wolters Kluwer/Lippincott Williams & Wilkins Health; 2015.