

# Retinoidi u terapiji kožnih oboljenja

---

Vološčuk, Ivana

Master's thesis / Diplomski rad

2022

Degree Grantor / Ustanova koja je dodijelila akademski / stručni stupanj: **University of Zagreb, Faculty of Pharmacy and Biochemistry / Sveučilište u Zagrebu, Farmaceutsko-biokemijski fakultet**

Permanent link / Trajna poveznica: <https://um.nsk.hr/um:nbn:hr:163:108607>

Rights / Prava: [In copyright](#)/[Zaštićeno autorskim pravom.](#)

Download date / Datum preuzimanja: **2025-04-01**



Repository / Repozitorij:

[Repository of Faculty of Pharmacy and Biochemistry University of Zagreb](#)



**Ivana Vološćuk**

# **Retinoidi u terapiji kožnih oboljenja**

## **DIPLOMSKI RAD**

Predan Sveučilištu u Zagrebu Farmaceutsko-biokemijskom fakultetu

Zagreb, 2022.

Ovaj diplomski rad je prijavljen na Sveučilištu u Zagrebu Farmaceutsko-biokemijskog fakulteta i izrađen u Zavodu za farmakologiju pod stručnim vodstvom izv. prof. dr. sc. Petre Turčić.

*Zahvaljujem se svojoj mentorici, izv. prof. dr. sc. Petri Turčić, na stručnom vodstvu te pruženoj pomoći i savjetima prilikom izrade ovog diplomskog rada.*

*Zahvaljujem se svojoj obitelji na neizmjernej vjeri, snazi, upornosti i podršci koju su mi pružili tokom studija te kojima ovaj rad posvećujem.*

*Također se zahvaljujem svim svojim prijateljima i kolegama koje su mi ovaj dio života ispunile srećom, smijehom i mnoštvom nezaboravljivih iskustava te obogatili uspomene.*

## SADRŽAJ

1. UVOD.....	1
1.1. Strukturne značajke retinoida .....	1
1.2. Podjela i vrste retinoida .....	2
1.3. Biološka pretvorba .....	5
1.4. Retinoidni receptori.....	6
1.4.1. Genomski učinak.....	7
1.4.2. Negenomski učinak .....	8
1.5. Metaboliti i eliminacija.....	9
1.6. Toksičnost retinoida .....	10
1.6.1. Teratogenost.....	10
1.6.2. Nuspojave topikalnih retinoida .....	13
1.6.3. Nuspojave sistemskih retinoida .....	13
2. OBRAZLOŽENJE TEME .....	16
3. MATERIJALI I METODE .....	17
4. REZULTATI I RASPRAVA .....	18
4.1. Akne vulgaris.....	18
4.1.1. Epidemiologija, etiologija i patofiziologija .....	18
4.1.2. Klinička prezentacija akni .....	20
4.1.3. Topikalni retinoidi.....	21
4.1.4. Sistemski retinoidi.....	25
4.2. Psorijaza .....	28
4.2.1. Epidemiologija i etiologija .....	28
4.2.2. Patofiziologija .....	29
4.2.3. Klinička slika i oblici bolesti .....	30
4.2.4. Retinoidna terapija .....	32
4.3. Ihtioza.....	35
4.3.1. Patofiziologija .....	36
4.3.2. Nasljedne ihtioze.....	36
4.3.3. Stečene ihtioze .....	38
4.3.4. Retinoidi u primjeni .....	38
4.4. Darierova bolest.....	41
4.5 Kutani limfom stanica .....	42
4.6 Fotostarenje .....	43
4.6.1. Bore .....	44
4.6.2. Poremećaji hiperpigmentacije.....	46
5. ZAKLJUČCI .....	50
6. POPIS KRATICA, OZNAKA I SIMBOLA .....	52
7. LITERATURA .....	54
8. SAŽETAK/SUMMARY.....	60
TEMELJNA DOKUMENTACIJSKA KARTICA/BASIC DOCUMENTATION CARD	

# 1. UVOD

Vitamin A, odnosno drugim imenom retinol je esencijalna tvar ljudskog organizma. Pod pojmom retinoidi smatramo prirodne i sintetske analoge vitamina A u ljudskom organizmu, kao što su retinal i retinoična kiselina (RA) te njegovi aktivni metaboliti *all-trans retinoična kiselina* (ATRA) i 9-cis retinoična kiselina (9cRA) (Evans i Kaye, 1999). Fiziološki učinci retinoida su brojni, djeluju na razvoj, diferencijaciju, proliferaciju i apoptozu stanica (Das i sur., 2014). Tijekom 1970-ih i 1980-ih, mnoge studije su ustanovile i potvrdile retinoidni učinak na smanjenje kancerogenosti u velikom spektru kožnih, gastrointestinalnih i genitorinarnih tumora (Khalil i sur., 2017). Kao takvi, retinoidi se koriste u sistemske i topikalnoj terapiji raznih kožnih oboljenja, kao što su akne, psorijaza, rak kože, rozacea i starenje kože (Szymanski i sur., 2020).

Većina zemalja članica Europske unije za primjenu ima odobrene retinoide: alitretinoin, adapalen, acitretin, izotretinoin, tretinoin te tazaroten. Republika Hrvatska je odobrila primjenu retinoida u terapiji akni: izotretinoin (kapsule) i adapalen (gel, krema) te za liječenje psorijaze adapalen (kapsule) ([www.hzzo.hr](http://www.hzzo.hr)).

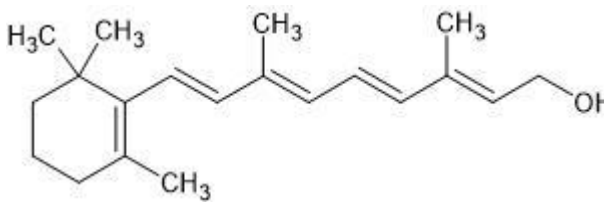
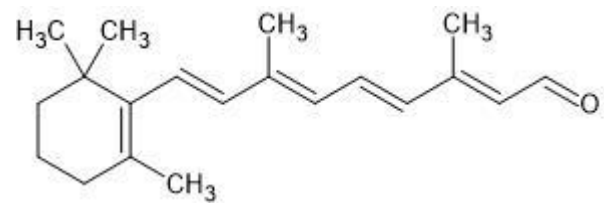
## 1.1. Strukturne značajke retinoida

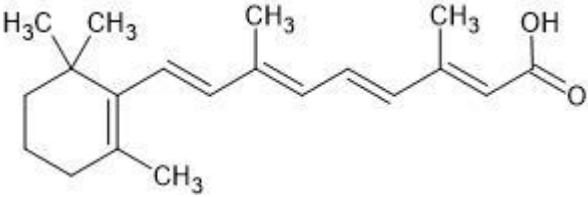
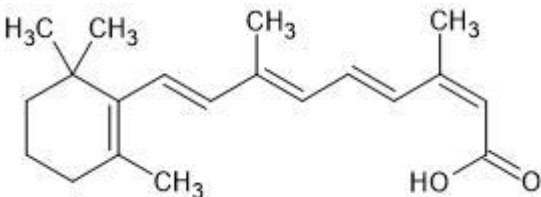
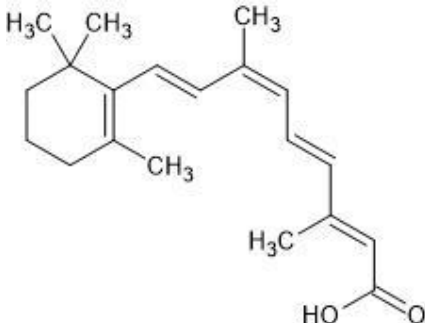
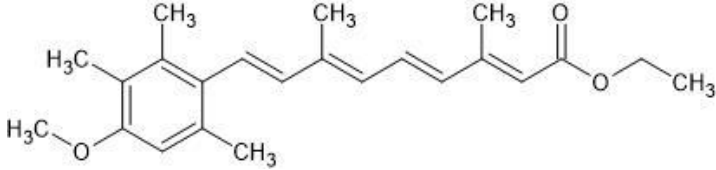
Struktura retinoida se sastoji od tri ključna dijela: trimetilirani cikloheksanski prsten koji predstavlja hidrofobnu grupu molekule, polarna ugljik-kisik funkcionalna jedinica koja je najčešće karboksilna kiselina, te konjugirani tetraenski postranični lanac koji je poveznica između prethodna dva dijela. Svi su dakle retinoidi građeni iz četiri izoprenoidne jedinice povezane kao glava-rep. Molekule sa pretežno alkoholnim i kiselinskim skupinama su topljive u metanolu i etanolu. One molekule koje imaju esterificirane duže lance masnih kiselina su slabo topljive u alkoholima, no dobro topljive u heksanu. Retinoidi nisu stabilni na svjetlosti zbog prisutnosti konjugiranih dvostrukih veza te pod utjecajem svjetlosti, UV zračenja i/ili topline dolazi do oksidacije i izomerizacije (Das i sur., 2014).

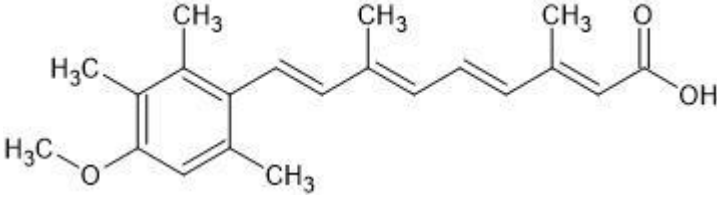
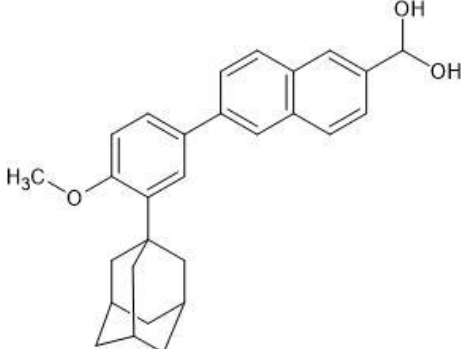
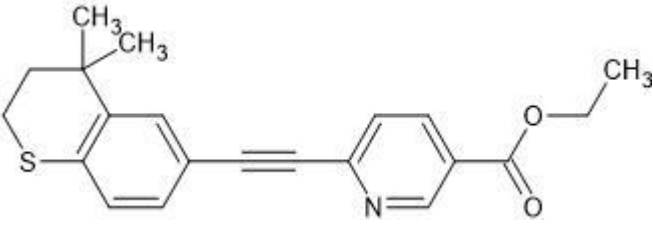
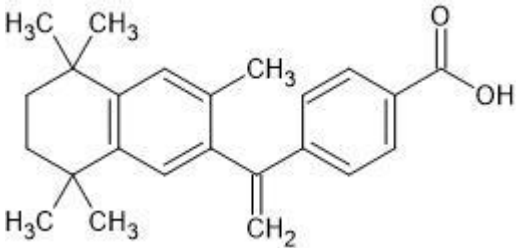
## 1.2. Podjela i vrste retinoida

U prvu generaciju retinoida (nearomatski) ubrajamo retinol, retinaldehid, tretinoin, izotretinoin i alitretinoin. Drugu generaciju čine etretinat i acitretin zbog svoje monoaromatske strukture. Ovakva manipulacija strukture uvodeći aromatski prsten, povećava lipofilnost i bioraspoloživost druge generacije naspram prve (Khalil i sur., 2017). Treća generacija, ujedno i poliaromatska su adapalen i tazaroten. Seletinoid G je jedini koji spada u četvrtu generaciju, a u svojoj strukturi nema aromatske prstene, već piranonski (Mukherjee i sur., 2006). Sistematski prikaz retinoida po generacijama prikazan je u Tablici 1.

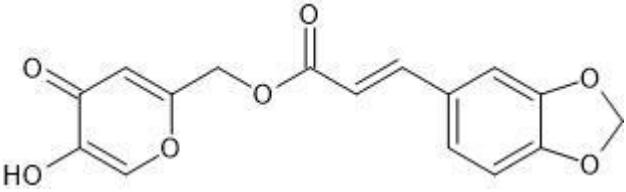
Tablica 1. Shematski prikaz retinoida prema generacijama

	Kemijska struktura	Biološka aktivnost
<b>1. Generacija retinoida – nearomatski retinoidi</b>		
Retinol		Retinol ili vitamin A je vitamin topljiv u mastima. Esencijalni je nutrijent, a u organizmu se veže i aktivira nuklearne retinoidne receptore (RAR) čime postiže učinak na staničnu diferencijaciju, apoptozu, inhibiciju karcinogeneze i druge važne procese (pravilan rast stranica, funkcionalnost i rast tkiva tokom organogeneze, pravilan rad reproduktivnog sustava te modulaciju imunskog odgovora) ( <a href="http://www.pubchem.ncbi.nlm.nih.gov">www.pubchem.ncbi.nlm.nih.gov</a> ).
Retinaldehid		Retinaldehid ili skraćeno retinal je ljudski i mišji metabolit retinola. Karakteriziraju ga sve četiri E (trans) konfiguracije na nezasićenim vezama između ugljika. Svoju fiziološku funkciju očituje kao inhibitor međustanične komunikacije međustaničnih veza (engl. gap junctions) ( <a href="http://www.pubchem.ncbi.nlm.nih.gov">www.pubchem.ncbi.nlm.nih.gov</a> ).

Tretinoin		<p>Tretinoin ili poznatiji kao retinoična kiselina je prirodna karboksilna kiselina retinola. Unutar metabolizma retinola, nastanak retinoične kiseline je ključni korak do djelovanja. Unutar stanične razine, tretinoin se veže za nuklearne retinoične receptore (RAR) čime se induciraju promjene u ekspresiji gena što posljedično dovodi do diferencijacije, smanjenja proliferacije i apoptoze tumorskih stanica. Oralni terapijski oblik tretinoina je poznati teratogen (<a href="http://www.pubchem.ncbi.nlm.nih.gov">www.pubchem.ncbi.nlm.nih.gov</a>).</p>
Izotretinoin		<p>Izotretinoin odnosno 13-cis retinoična kiselina je oblik koji se pojavljuje u prirodi. Najviše se koristi u sistemske terapiji liječenja teških oblika cističnih akni koje ne odgovaraju na drugu terapiju. Svoj fiziološki učinak, kao i tretinoin iskazuje preko nuklearnih retinoičnih receptora. Djeluje protuupalno, imunomodulirajuće te na normalizaciju keratinizacije kože. Najčešće se koristi kao topikalni pripravak. Izotretinoin, kao i drugi retinoidi mogu dovesti do povećanja jetrenih transaminaza, no ne povezuje se s nastankom žutice (<a href="http://www.pubchem.ncbi.nlm.nih.gov">www.pubchem.ncbi.nlm.nih.gov</a>).</p>
Alitretinoin		<p>Alitretinoin je prirodna retinoična kiselina s antineoplastičnim, kemopreventivnim, teratogenim i embriotoksičnim djelovanjem, a koristi se sistemski i topikalno. Djeluje putem aktivacije retinoičnih receptora (RAR i RXR). Aktivni receptori djeluju na apoptozu normalnih ali i tumorskih stanica, diferencijaciju i proliferaciju (<a href="http://www.pubchem.ncbi.nlm.nih.gov">www.pubchem.ncbi.nlm.nih.gov</a>).</p>
<b>2. Generacija retinoida – monoaromatski retinoidi</b>		
Etretinat		<p>Etretinat je sintetski retinoid i prolijevak acitretina. Biološki učinak ostvaruje vežući se na nuklearne retinoične receptore (RAR) te djelujući na proliferaciju i diferencijaciju stanica. U SAD-u se više se koristi komercijalno zbog teratogenosti koja postaje opasna zbog izrazito dugog vremena poluživota etretinata (<a href="http://www.pubchem.ncbi.nlm.nih.gov">www.pubchem.ncbi.nlm.nih.gov</a>).</p>

Acitretin		<p>Acitretin je oralni aktivni metabolit sintetičkog retinoida etretinata. Ima potencijalno antineoplastično, kemoprotektivno, antipsorijatičko te embriotoksično djelovanje. Acitretin aktivira nuklearne retinoične receptore (RAR) što dovodi do proliferacije i diferencijacije stanica te do inhibicije infiltracije tkiva upalnim stanicama. Smatra se da ima i ulogu u smanjenju angiogeneze tumora (<a href="http://www.pubchem.ncbi.nlm.nih.gov">www.pubchem.ncbi.nlm.nih.gov</a>).</p>
<b>3. Generacija retinoida – poliaromatski retinoidi</b>		
Adapalen		<p>Adapalen je spoj sličan retinoidima, a primjenjuje se topikalno. Mehanizam je nepoznat, no smatra se da se veže za nuklearne receptore retinoične kiseline, što uzrokuje ekspresiju gena. Takvim vezanjem ispoljava učinak na simulaciju rasta kože, modulaciju stanične diferencijacije i keratinizaciju folikularnih stanica epidermisa. Adapalen kožu čini osjetljivom na UV zračenje (<a href="http://www.pubchem.ncbi.nlm.nih.gov">www.pubchem.ncbi.nlm.nih.gov</a>).</p>
Tazaroten		<p>Tazaroten je sintetski topički retinoid treće generacije. Djeluje inducirajući aktivnost TIG3 (engl. tazarotene induced gene 3), tumor supresijskog gena. Indiciran je za liječenje psorijaze gdje dovodi do epitelizacije i keratinizacije gornjih slojeva kože i smanjenja proliferacije keratinocita (<a href="http://www.pubchem.ncbi.nlm.nih.gov">www.pubchem.ncbi.nlm.nih.gov</a>).</p>
Beksaroten		<p>Beksaroten je sintetički analog retinoida s djelovanjem na RXR receptore gdje inducira ekspresiju gena što dovodi do promjene u staničnoj diferencijaciji, proliferaciji, apoptozi i tumorskoj regresiji. Ima potencijalno antineoplastično, kemoprotektivno, teratogeno i embriotoksično djelovanje. Primjenjuje se u terapiji kožnih promjena unutar kutanog limfoma T stanica (CTCL) (<a href="http://www.pubchem.ncbi.nlm.nih.gov">www.pubchem.ncbi.nlm.nih.gov</a>).</p>
<b>4. Generacija retinoida – piranonski retinoidi</b>		

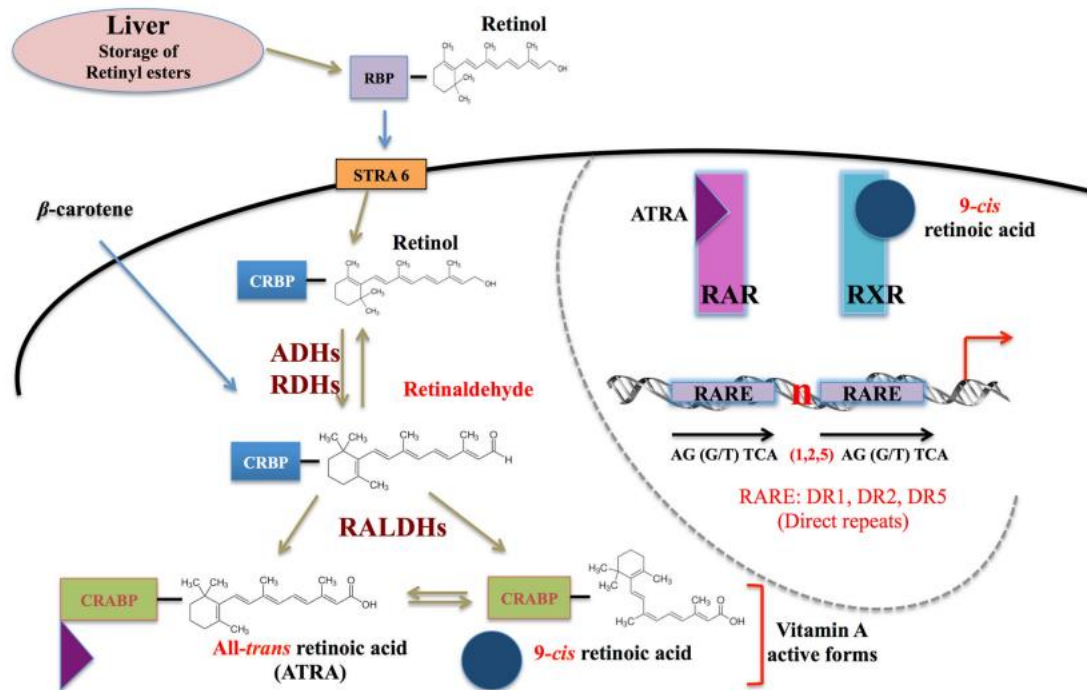


Seletinoid G		<p>Seletinoid G je sintetski retinoid piranonske strukture s agonističkim djelovanjem na RAR<math>\gamma</math> receptore u koži. In vivo istraživanjima na humanim kožnim stanicama dokazano je njegovo djelovanje na inhibiciju UV zrakama inducirane sinteze kolagena (Mukherjee i sur., 2016).</p>
--------------	---	--

### 1.3. Biološka pretvorba

Vitamin A i njegovi biološki aktivni derivati se ne mogu *de novo* sintetizirati u sisavcima već se unose kao beta karoten iz biljne hrane ili esteri iz hrane životinjskog podrijetla, zbog toga za vitamin A kažemo da je esencijalni nutrijent (Szymanski i sur., 2020; Comptour i sur., 2016). Prilikom unosa retinilnih estera hranom, kao takvi se ne mogu apsorbirati iz tankog crijeva stoga se prevode u retinol koji prolazi barijeru stanica te se nakon apsorpcije ponovno skladišti u jetri u esterskim oblicima. Hidroliza estera ide uz enzim retinil ester hidrolazom, a esterifikacija je katalizirana acil koenzim A aciltransferazom i lecitin retinol aciltransferazom. Cirkulirajući retinol je hidrofoban, pa je vezan za RBP (engl. retinol binding protein) u krvotoku. Prilikom ulaska retinola životinjskog podrijetla u stanicu putem STRA6 receptora na membrani stanica, on se odvaja od RBP te se nakon ulaska u stanicu veže za citoplazmatski CRBP1 (engl. cellular retinol binding protein 1). Takav oblik retinola nije biološki aktivan stoga se u reverzibilnoj reakciji oksidira do retinaldehida uz citosolnu alkohol dehidrogenazu ADH i/ili mikrosomalnu retinol dehidrogenazu (RDH). Beta karoten može direktno prijeći u aldehidni oblik bez prethodnog vezanja za STRA6, a do stanica dolazi putem hilomikrona. Nastali aldehid se tada ireverzibilno oksidira putem nekoliko retinal dehidrogenaza (RALDH) do aktivne *all-trans* retinoične kiseline ATRA (tretinoina), koja se izomerizira u 9-cis retinoičnu kiselinu. ATRA i 9cRA su vezani za CRABP (engl. cellular retinoic acid binding protein) do ulaska u jezgru. Navedeni oblici retinola su jedina dva aktivna i kao takvi vezani sa CRABP postaju ligandi za nuklearne RAR, RXR pa čak i neke PPAR receptore gdje ispoljavaju svoj genomski i negenomski učinak na razini transkripcije gena (Mukherjee i sur., 2006). ATRA nasuprot učinka u jezgri se može i oksidirati do metabolita 4-hidroksiretinoične kiseline i 4-oksoretinoične kiseline uz CYP26 (Das i sur., 2014). Ovakva cirkulacija i održavanje homeostaze endogene razine retinola u krvotoku i stanicama je pod kontrolom negativne i

pozitivne povratne sprege. Višak ATRA može potaknuti sam svoj metabolizam inducirajući transkripciju gena za enzim CYP2C9 koji će višak ATRA metabolizirati. Oprečno tomu, manjak ATRA može također i potaknuti transkripciju gena za enzime bitne za njen nastanak kao što su STRA6, CRBP1 i RBP (Slika 1) (Mukherjee i sur., 2006; Comptour i sur., 2016).



Slika 1. Pojednostavljeni prikaz puta retinoida u stanici (preuzeto iz Comptour i sur., 2016)

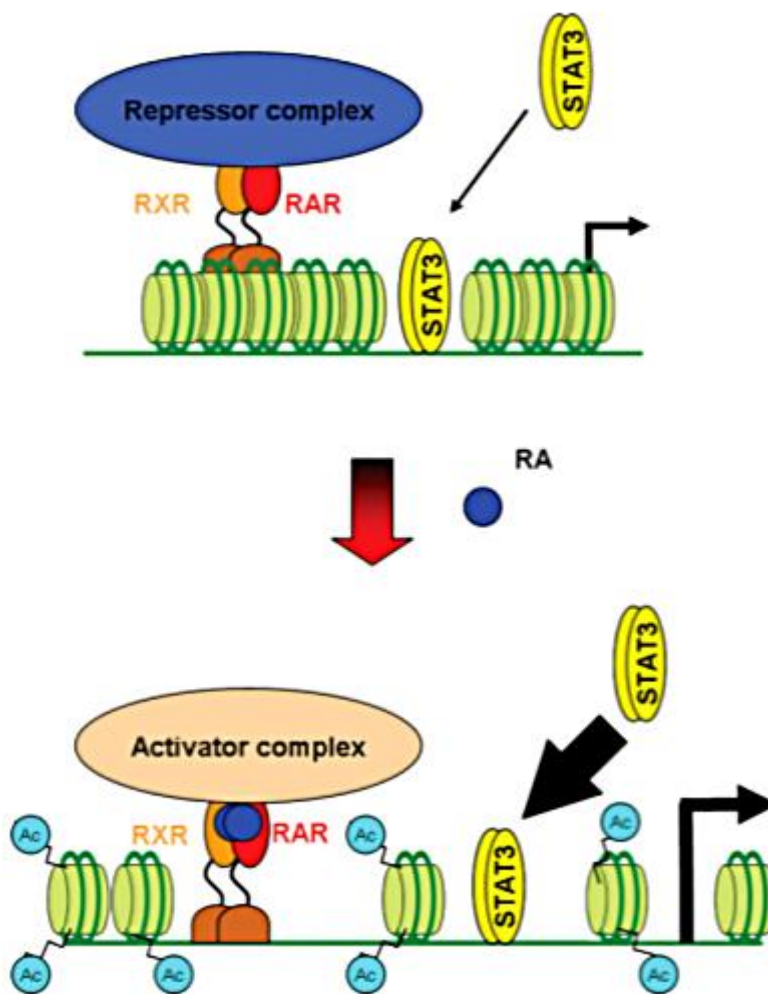
## 1.4. Retinoidni receptori

Retinoidi najveći dio svog učinka provode vežući se za nuklearne receptore steroidne/tiroidne superporodice s kojom dijele strukturne i funkcionalne značajke. Dvije su vrste – RAR (engl. retinoic acid receptor) te RXR (engl. retinoid X receptor). RAR ima izoforme RAR $\alpha$ , RAR $\beta$  i RAR $\gamma$ . Također razlikujemo i izoforme RXR $\alpha$ , RXR $\beta$  i RXR $\gamma$ . Ekspresija različitih izoformi obe vrste nuklearnih receptora je ovisna i o tkivu u kojem se nalaze i o životnoj dobi i stanju organizma pa tako nije ista u svim dijelovima i organima. Ove dvije superporodice slično kao i steroidni receptori sadrže DNA vezujuću domenu i ligand vezujuću domenu (Evans i Kaye, 1999). Dokazano je da sve izoforme RAR i RXR mogu vezati 9cRA, no samo RAR može vezati ATRA. Ligandi koji se vežu samo na RXR nazivamo reksinoidima (Khalil i ur., 2017). Dok je RAR specifičan za put retinoida, RXR sudjeluje i u vezanju nuklearnih liganada siročadi

(engl. orphan nuclear ligands). RXR može djelovati kao homodimer ili heterodimer s RAR kada se na njega veže ATRA. U slučaju heterodimera RAR/RXR, on se veže za sekvence DNA koje nazivamo RARE (engl. retinoid acid response elements) (Slika 1) (Comptour i sur., 2016; Evans i Kaye, 1999).

### **1.4.1. Genomski učinak**

Vežanje retinoida nakon ulaska u jezgru potiče mnoštvo konformacijskih promjena koje dovode do bioloških učinaka. Vežanje liganda ATRA i/ili 9cRA dovodi do konformacijskih promjena na homodimerima i heterodimerima retinoidnih receptora RAR i RXR. Struktura dimera je kompleksna, postoji više izoformi RAR i RXR, a za vežanje i genomski učinak na transkripciju nužno je postojanje barem jedne strukture heterodimera jer je upravo on odgovoran za vežanje strukture ligand-receptor na RARE element unutar genoma. Na heterodimersku aktivnost ne djeluje samo vežanje liganda već i mnoštvo koaktivatora i korepresora. U prisustvu liganda (ATRA i/ili 9cRA), vežu se i koaktivatori, heterodimer se potom veže za RARE sljedove te aktivira histon acetil transferazu (HAT). Kao rezultat, histonski proteini se acetiliraju, što potpomaže otvaranju i razmatanju kromatina. Geni postaju aktivni i dolazi do njihove transkripcije. Ukoliko ligandi nisu prisutni, na heterodimer su vezani korepresori i histon deacetilaza (HDAC) koja blokira transkripciju gena nizvodno od RARE (Slika 2) (Das i sur., 2015; Asano i sur., 2009).



Slika 2. Učinak retinoida na transkripciju gena (preuzeto iz Asano i sur., 2009)

### 1.4.2. Negenomski učinak

Iako je opće poznato i dokazano široko djelovanje RA u jezgri, postoje i čvrsti dokazi za njegovo negenomsko djelovanje. Nekoliko laboratorija je dokazalo kako već nakon nekoliko minuta od unosa RA u staničnu kulturu dolazi do aktivacije kaskade kinaza, pogotovo vidljivo za aktivaciju p38MAPK, a potom i nizvodno Erk u fibroblastima mišje embionalne kancerogene stanice, stanice raka dojke te u stanicama zahvaćenim leukemijom što dovodi do niza fosforilacija (Al Tanoury i sur., 2013). Drugi laboratorij je dokazao i niz retinolacija prevođene RA u oblik retinoil koenzima A u staničnoj liniji humane akutne mijeloidne leukemije HL-60 što rezultira posttranslacijskim promjenama na proteinima unutar stanica (Das i sur., 2014). Takvi učinci su mogući zbog postojanja RAR receptora unutar lipidnih djelova na

membranama navedenih staničnih linija. Za ovakav učinak RA ne mora nužno biti u svom aktivnom obliku kao kiselina, već može potaknuti fosforilacije i posttranslacijske modifikacije preko retinol-RBP kompleksa (AL Tanoury i sur., 2013).

## 1.5. Metaboliti i eliminacija

U Tablici 2. prikazan je sustavni pregled metabolizma, metabolita i puta eliminacije najčešće korištenih retinoida u dermatološkim stanjima.

Tablica 2. Metablizam i biotransformacija retinoida

Retinoid	Mehanizam eliminacije	Metaboliti	Put eliminacije
Retinol	Oksidacija (CYP26) i glukuronidacija	4-hidroksi-retinoična kiselina 4-oksoretinoična kiselina Retinoil $\beta$ glukuronid (Shirakami i sur., 2012)	20-50 % izlučeno putem fecesa i urina
Retinal	Oksidacija (CYP26), dehidrogenacija i glukuronidacija	4-hidroksi-retinoična kiselina 4-oksoretinoična kiselina Retinoil $\beta$ glukuronid (Shirakami i sur., 2012)	20-50 % izlučeno putem fecesa i urina
Tretinoin	Epoksidacija Oksidacija Glukuronidacija	5,6-epoksi-tretinoin 4-hidroksi-tretinoin 4-okso-tretinoin (Hathcock i sur., 1990) Tretinoin-glukuronid	Feces
Izotretinoin	Epoksidacija Oksidacija Glukuronidacija	5,6-epoksi-izotretinoin 4-hidroksi-izotretinoin 4-okso-izotretinoin (Hathcock i sur., 1990) Izotretinoin-glukuronid	Feces
Alitretinoin	Oksidacija	4-okso-alitretinoin (Schmitt-Hoffmann i sur., 2011)	Feces
Etretinat	Hidroliza Izomerizacija Oksidacija Glukuronidacija	Acitretin 13-cis-acitretin (Orfanos i sur., 1997)	Feces
Acitretin	Izomerizacija Oksidacija Glukuronidacija	13-cis-acitretin Acitretin-glukuronid (Orfanos i sur., 1997)	Feces

Adapalen	O-demetilacija Hidroksilacija 25 % glukuronidacija (www.go.drugbank.com)	Adapalen-glukuronid	Feces
Tazaroten	Oksidacija i sulfoksidacija (Duvic, 1997)	Sulfoksid tazarotenske kiseline	Urin i feces
Bekсарoten	Hidroksilacija, oksidacija Glukuronidacija	6 i 7-hidroksi-bekсарoten 6 i 7-okso-bekсарoten Glukuronidi beksarotena (www.fda.com)	Feces
Seletinoid G	Oksidacija (CYP2C9, CYP3A4, CYP2C8)	Hidroksidi seletinoida G (Santhosh i Kidangazhiathmana, 2021)	Urin

## 1.6. Toksičnost retinoida

### 1.6.1. Teratogenost

Jedinstveno svojstvo vitamina A je upravo njegova uska terapijska širina i ciljne vrijednosti u ljudskom organizmu s obzirom da se već manje vrijednosti iznad ili ispod željenih koncentracija retinoične kiseline u cirkulaciji očituju kliničkim manifestacijama. Prekomjerna koncentracija vitamina A i njegovih derivata tokom trudnoće i embriogeneze očituje se značajnim promjenama unutar organogeneze što dovodi do teratogenih učinka. Ta korelacija je dokazana na animalnim modelima miša, štakora, zečeva, hrčaka te pilića (Collins i Mao, 1999). Klinička manifestacija kako hipervitaminoze tako i hipovitaminoze vitamina A i njegovih derivata se prezentira slično (Marx, Naudé i Pretorius, 2006). Sa kliničkog stajališta, teratogenost je velik problem u terapiji ovim lijekovima jer skoro svi poznati retinoidi prolaze placentu i izlučuju u majčino mlijeko, kako je pokazano na animalnim studijima (Orfanos i sur., 1997). Svi retinoidi u svrstani u X kategoriju teratogena prema FDA klasifikaciji u SAD-u.

Derivati vitamina A 13-cis-retinoična kiselina (RA, izotretinoin) koji se koriste za sistemsko liječenje cističnih akni te etretinat koji se koristi za psorijazu su dokazani humani teratogeni. Ta činjenica je posebno zabrinjavajuća obzirom na indiciranu primjenu retinoida u širokom spektru kožnih bolesti i karcinoma. Mehanizmi teratogenosti se mogu svrstati unutar šest poznatih načela (Collins i Mao, 1999).

1. Podložnost teratogenosti retinoida uvelike ovisi o genotipu organizma te o samom međudjelovanju tog genotipa i okolišnih čimbenika. Takvo saznanje, procjenu teratogenog učinka na određeni organizam putem eksperimentalnih modela čini vrlo složenim obzirom da se farmakokinetika i farmakodinamika retinoida jako razlikuje ovisno o vrstama i organizmu (Collins i Mao, 1999).
2. Teratogeni učinak ovisi o razvojnem stadiju embrija ili fetusa u trenutku izlaganja retinoidima. Tijekom prva dva tjedna embrionalnog razvoja, embrij je relativno neosjetljiv na teratogene učinke. Nadalje, tijekom prvog trimestra embrij je jako podložan teratogenom učinku (Collins i Mao, 1999). Tokom daljnjeg tijeka trudnoće stupanj teratogenosti ovisi o kemijskoj strukturi retinoida koji se koristio s obzirom da svaki ima drugačiji afinitet vezanja za nuklearne receptore i CRABP (Comptour i sur., 2016).
3. Teratogeni agensi retinoida djeluju putem specifičnih mehanizama na razvojni stadij stanica i tkiva kako bi pokrenuli patogenezu. Mehanizam teratogenosti retinoida nije poznat, no korisno je razmatrati sam način na koji do njega potencijalno može doći. Ukoliko je teratogenost nereceptorski posredovana, tada se u obzir uzima nekoliko potencijalnih putova do kojih može doći, a jedan od najistaknutijih je fosforilacijski status stanice. Ukoliko je receptorski posredovana, tada je potencijalno moguće govoriti o specifičnim genima, koji su izmijenjeni ovim transkripcijskim faktorima doveli do abnormalnog rasta stanica. Smatra se da patogeneza teratogenosti retinoida uključuje najmanje jedan od navedenih procesa: apoptoza, promijenjena diferencijacija, proliferacija, migracija stanica neuralnog grebena, poremećena stanična indukcija i inducirana upala (Collins i Mao, 1999).
4. Manifestacije toksičnosti tokom embrionalnog razvoja se očituju kao smrt, malformacije, inhibicija rasta, smetnje u funkcionalnosti (Collins i Mao, 1999). U Tablici 3 dan je sistemski prikaz najvažnijih manifestacija toksičnosti kroz organe i organske sustave (Marx i sur., 2006).
5. Priroda utjecaja retinoida na embrij određena je opsegom interakcije samog retinoida između majke i ploda. Bitno je odrediti da li retinoid direktno djeluje na fetus ili je taj utjecaj neizravan, odnosno uvjetovan toksičnim učinkom na majku. Parametri koji su bitni u ovom vidu razmatranja su: biotransformacija, interakcija sa proteinima, molekulska masa, difuzija i aktivni transport, lipofilnost te protok krvi kroz maternicu (Collins i Mao, 1999).
6. Postoji povezanost između načina primjene retinoida i puta same primjene u ovisnosti o toksičnosti. Zapažena je veća teratogenost oralno primijenjenih retinoida s obzirom na one topikalno primijenjene. Dolazi do pitanja, postoji li gornja granična doza iznad koje dolazi do

teratogenosti. Obzirom na komplicirani status vitamina A u organizmu pošto je riječ o esencijalnom nutrijentu, generalno je prihvaćeno da postoji granična koncentracija iznad koje dolazi do embrionalne hipervitaminoze s ispoljavanjem teratogenog učinka (Collins i Mao, 1999).

Tablica 3. Područja anatomije fetusa koja su ugrožena zbog viška i manjka vitamina A (Marx i sur., 2006)

<b>Djelovanje na organski sustav</b>	<b>Suvišak vitamina A</b>	<b>Manjak vitamina A</b>
Kraniofacijalne strukture	Anomalije oka Rascjep nepca Hipoplazija donje čeljusti Defekti vanjskog uha	Defekti oka Nerazvijeno nepce Hipoplazija donje čeljusti
Pluća		Skvamozna metaplazija epitela dušnika i bronhija
Srce	Srčane malformacije	Nedostatak morfogeneze srčanih komora Abnormalni razvoj sinus-atrijskog srčanog zalistka
Udovi	Defekti udova	Skraćenje trupa Nedostatak prstiju Smanjena duljina udova
Središnji živčani sustav	Defekti neuralne cijevi Hidrocefalus Mikrocefalija	Nepotpuno zatvaranje neuralne cijevi Abnormalni razvoj stražnjeg mozga Hidrocefalus
Dijafragma		Hermijacija
Bubrezi	Zastoj razvoja bubrega	Redukcija broja nefrona



### 1.6.2. Nuspojave topikalnih retinoida

Najčešća reakcija na topikalno primijenjene preparate retinoida je retinoična reakcija. Karakterizirana je svrbežom i crvenilom na mjestu primjene te perutanjem kože. Reakcija je češća u terapiji tretinoinom i tazarotenom nego s ostalim retinoidima kao što su izotretinoin, retinol, retinaldehid i adapalen. Smatra se da do ovakve reakcije dolazi uslijed postojanja slobodne karboksilne grupe na polarnom kraju molekule, što je dokazano na CHO stanicama (engl. *Chinese hamster ovary*), odnosno stanicama jajnika kineskog hrčka. Reakcija je zamjećena najvećim opsegom u prvim tjednima terapije zbog otpuštanja velike koncentracije proupalnih citokina (IL-1, TNF $\alpha$ , IL-6 i IL-8). S druge strane, dolazi i do fotosenzibilizacije kože tretirane retinoidima (Mukherjee i sur., 2016). Pacijentima je preporučljivo prvo započeti sa nižim terapijskim dozama topikalnih retinoida pa postupno povećavati do viših koncentracija kako bi se izbjegla retinoična reakcija i razvio određeni stupanj tolerancije. Pacijentima se također preporuča stalna zaštita od UV zračenja, izbjegavanje direktnog sunca te nanošenje preparata sa visokim SPF faktorom, kao i uporaba ovlaživača kože i emolijensa (Mukherjee i sur., 2016; Khalil i sur., 2017).

### 1.6.3. Nuspojave sistemskih retinoida

Nuspojave sistemskih retinoida su ovisne o dozi (Khalil i sur., 2017). Terapija sistemskim retinoidima ima za posljedicu akutne i kronične toksičnosti. Akutne promjene se manifestiraju na sluzokoži u vidu helilitisa (upala usne), kseroze (suhoća kože), suhog nosa i iritacije oka. Opadanje kose je posebno izraženo u terapiji acitretinom, ali nije ireverzibilno nakon prestanka terapije. Zapažena je i povećanja krhkost noktiju te pucanja vrhova prsti. Moguće su i promjene u krvnoj slici kao što je promijenjen broj krvnih stanica, enzima i lipida jetre (DiGiovanna i sur., 2013).

Kronična toksičnost se ispoljava na koštanom sustavu u vidu hiperostoze skeleta, odnosno zadebljanja uzduž kralježnice te kalcifikacija tetiva i ligamenata (DiGiovanna i sur., 2013). Takav učinak je zapažen zbog povećavanja broja osteoklasta tokom sistemske terapije u *in vivo* i *in vitro* modelima (Khalil i sur., 2017).

Neurološke smetnje tokom terapije su najčešće vezane uz pojavljivost glavobolja koje nisu jakog intenziteta. Perzistentne glavobolje, vizualne smetnje te papiloedemi bi trebali ukazati na pojačani oprez zbog mogućeg povećanja intrakranijalnog tlaka. Retinoidi također mogu dovesti do razvoja noćne sljepoće (niktalopije) uslijed inhibicije 11-cis-retinol dehidrogenaze. Taj enzim je od posebne važnosti u ciklusu vida, kako pospješuje nastanak 11-cis-retinala, kromofora čunjića i štapića oka (Khalil i sur., 2017).

Gastrointestinalne smetnje (mučnina, abdominalna bol i dijareja) nisu opažene u većem opsegu. Nužno je prije početka sistemske terapije izvaditi kompletnu krvnu sliku (KKS) kako bi se odredile bazne vrijednosti kolesterola, nivo triglicerida te jetrenih enzima. S obzirom na uobičajen porast jetrenih enzima u drugom do osmom tjednu terapije, te povratak na početne vrijednosti nakon mjesec dana od početka terapije, bitno je znati da su vrijednost u normalnim granicama za pacijenta. Terapija se mora prekinuti ukoliko je porast transaminaza veći od 3x s obzirom na početne vrijednosti. Preporuka je izbjegavati konzumaciju alkohola tokom sistemske terapije retinoidima zbog povećanog rizika od jetrene intoksikacije. U suprotnom, može doći do indukcije metabolizma retinoida te nastanak viših koncentracija metabolita sa fibrogenim i toksičnim učinkom (Khalil i sur., 2017).

Efekt izotretinoina na pojavost depresije je uočena ubrzo nakon njegovog odobrenja za stavljanje na tržište (SAD, 1982. godina), ali je još predmet mnogih debata. U literaturi se navodi više slučajeva o korelaciji između oralne terapije izotretinoinom i psihijatrijskih simptoma (depresija, iritabilnost, agresija, agitacija, suicidalnost, nereguliran san, manija i psihoza). Još uvijek je nejasno, ali smatra se kako izotretinoin sa svojim metabolitom retinoičnom kiselinom u mozgu djeluje na regije odgovorne za depresivne misli (striatum, hipokampus i frontalni korteks). U mnogim slučajevima, psihijatrijske smetnje su se povukle i/ili smanjile nakon prestanka terapije. S obzirom na limitiranost i veličinu studija i kontrolnih grupa sprovedenih na ovu problematiku, potrebno je veće istraživanje kako bi se utvrdila točna korelacija. U međuvremenu, zdravstveni radnici bi trebali obraditi veću pažnju na ovaj aspekt tokom praćenja terapije (Khalil i sur., 2017).

Sustavni prikaz najčešćih nuspojava retinoida navedenih u ovom poglavlju je prikazan u Tablici 4.

Tablica 4. Najčešći neželjeni učinci sistemske terapije retinoidima (Preuzeto i prilagođeno iz Khalil i sur., 2017)

Sustav	Neželjeni učinci	
Sluzokoža	Helilitis Suhoća sluznica Kseroftalmija Kseroza	Pucanje vrhova prsti Gubitak kose Krhkost nokti
Mišićnokoštani	Mialgija Bol u zglobovima Bol u kostima	Hiperostoza skeleta Kalcifikacija tetiva i ligamenata
Živčani	Glavobolja	
Oftalmološki	Noćna sljepoća	
Gastrointestinalni	Mučnina Abdominalna bol Dijareja	Porast jetrenih enzima Porast razina kolesterola i triglicerida
Psihijatrijski	Depresija Iritacija Agresija Agitacija	Suicidalnost Poremećaj u spavanju Manija Psihoza
Teratogeni	Abnormalnosti u centralnom živčanom sustavu, krvožilnom sustavu i licu	

## 2. OBRAZLOŽENJE TEME

Kronične bolesti kože predstavljaju veliki problem u normalnom funkcioniranju. Imaju razoran učinak na psihičko i fizičko zdravlje osobe te utječu direktno i indirektno na sve aspekte života. Posljedice kožnih bolesti se odražavaju ne samo na pacijenta, već i na obitelj i užu okolinu. Stres je vrlo važan faktor u razvijanju i pogoršanju kožnih bolesti, a neka od češćih stanja su upravo psorijaza i akne. S druge strane i genetika igra vrlo važnu ulogu u nastanku kožnih bolesti kao što je ihtioza i psorijaza. Užurbanim načinom života, sve više ljudi umanjuje važnost zdravlja najvećeg organa – kože. Tako, dolazimo do sve češćih problema sa hiperpigmentacijama nastalih sunčevim oštećenjem, akni uzrokovanih stresom i drugim čimbenicima.

Retinoidi su strukturno velika skupina lijekova sa širokim spektrom indikacija koje se još uvijek u današnje vrijeme šire proporcionalno novim spoznajama o njihovim mehanizmima djelovanja. Njihova kompleksnost djelovanja temelji se na različitosti u strukturi, fiziološkom i farmakološkom djelovanju te samim metama, koaktivatorima i korepresorima sa kojima ulaze u interakciju u jezgri stanica. Također, djeluju na širok spektar gena i njihovu ekspresiju, odnosno inhibiciju. Upravo retinoidni učinak na diferencijaciju, proliferaciju, apoptozu, normalizaciju epitelizacije i keratinizacije kože i kožnih keratinocita čine ovu skupinu lijekova izuzetno važnom u liječenju kožnih bolesti. Indicirni su za liječenje akni, psorijaze, kožnih melanoma, ihtioze te se koriste i u smanjenju hiperpigmentacija i bora.

Cilj ovog diplomskog rada je sistematski pregled retinoida, njihovih mehanizama djelovanja i fiziološkog učinka na kožne bolesti.

### 3. MATERIJALI I METODE

U ovom teorijskom diplomskom radu korištena je stručna literatura iz područja farmakologije, dermatologije, dermatofiziologije, patofiziologije kao i stručni članci vezani uz temu retinoida.

Literatura je pretraživana od općih prema specijaliziranim člancima pri čemu su odabrani članci povezani i relevantni za problematiku i tematiku ovog diplomskog rada. Pretraživanje znanstvenih i stručnih članaka u bibliografskim bazama (PubMed, Science Direct, Cochrane library, HALMED, FDA) radilo se pretraživajući ključne riječi; *retinoids, topical retinoids, systemic retinoids, skin disease therapy, acne vulgaris, acne, psoriasis, ichthyosis, skin damage, sun damage, hyperpigmentation, skin wrinkles, extrinsic skin damage, photoaging, cutaneous T cell skin lymphoma, melasma, Darier disease, retinoic acid, retinaldehyde, tretinoine, isotretinoine, alitretinoine, etretinate, acitretine, adapalene, tazarotene, seletinoid G, Accutane, Differin, Epiduo, Renova, Roaccutane, Sona, Tazorac.*

Pri proučavanju relevantnih članaka izdvojeni su najvažniji rezultati, rasprave i zaključci, koji su prikazani ovim diplomskim radom.

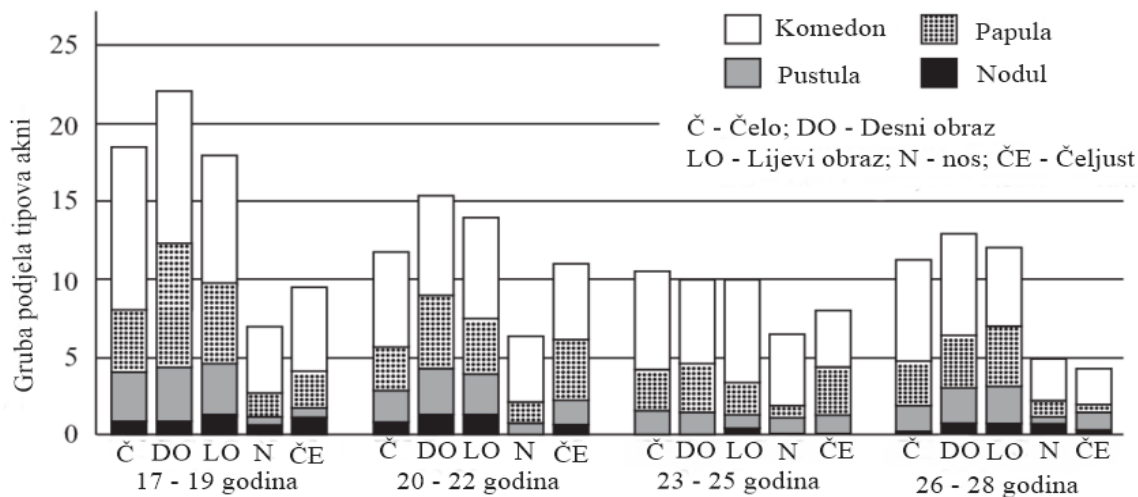
## 4. REZULTATI I RASPRAVA

### 4.1. Akne vulgaris

*Acne vulgaris* (AV) su multifaktorijalna, kronična, upalna bolest kože tipično prepoznatljiva po otvorenim i zatvorenim komedonima, ali i po postojanju papula, pustula i nodula (poznatijima kao ciste) (Zaenglein i sur., 2016).

#### 4.1.1. Epidemiologija, etiologija i patofiziologija

AV se pojavljuju u svim dobnim skupinama, najčešće u tinejdžerskoj dobi, a perzistiraju sve do odrasle dobi (12% žena). Oko 50 milijuna Amerikanaca pati od akni, a čak 87% adolescenata. Same AV nemaju poveznicu sa smrtnošću, no sa sobom nose velike psihološke i fiziološke aspekte kao što su depresija, nisko samopouzdanje te ožiljci. Procjenjuje se kako je direktni godišnji trošak bolesti čak 3 milijarde US dolara (Zaenglein i sur., 2016). Klinička slika akni se s godinama mijenja, a tako i njihova lokalizacija (Slika 3).



Slika 3. Prikaz vrsta akni prema pojavnosti i godinama (Preuzeto i prilagođeno iz Anyachukwu, 2017)

Jedan od važnih čimbenika u etiologiji akni su nasljedni faktori. Nasljeđivanje igra važnu ulogu u oboljevanju, te u čak 70% slučajeva postoji pozitivna obiteljska anamneza. Drugi važan čimbenik je endokrina komponenta. Cirkuirajući androgeni se smatraju velikim faktorom u stvaranju akni (Whiting, 1979). Bakteriološka populacija na koži može zakomplicirati kliničku sliku AV ukoliko se na njoj nađu gram negativne bakterije. Veliki izbor krema, agensa i materijala koji dolaze u doticaj s kožom su komedogeni i mogu dovesti do početka razvoja akni. Nimalo zanemarujući čimbenici su stres i dijeta. Za stres nije dokazano da direktno uzrokuje pojavost akni, no pretpostavlja se da pogoršava stanje već postojećih putem neuralne ekskorijacije. Dijeta također nije direktno uzročno-posljedično povezana sa nastankom AV, no primijećeno je kako uz konzumaciju određene hrane, kao što su mliječni proizvodi, može dovesti do njihove pojavosti.

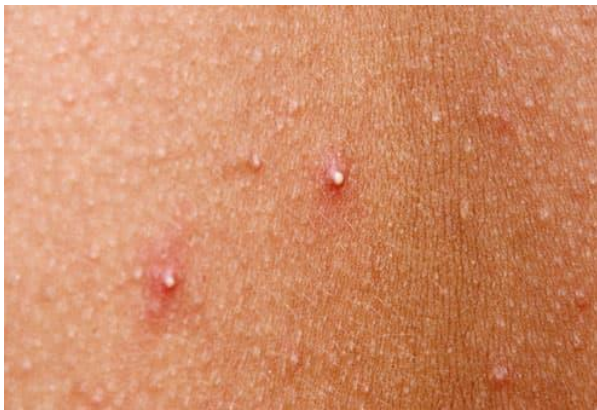Kako je već rečeno, AV je kronična bolest koja svoj početak originira u pilosebacealnoj jedinici kožnog folikula. Razlikujemo četiri poznata mehanizma nastanka patofiziološkog stanja akne, a sva četiri se međusobno isprepliću. Hiperprodukcija sebuma, poremećaj u keratinizaciji i deskvamaciji epidermisa, folikularna kolonizacija *Cutibacterium acnes* (prijašnje poznata kao *Propionibacterium acnes*) te upala. Hiperprodukcija sebuma je rezultat visoke razine androgena ili hipersenzitizacije folikula na normalne razine androgenih hormona. Inflamacijski put je zamijećen kroz sve stadije akni i njenih progresija (Ogé i sur., 2019).

U početku, epitel razvija određeni zrnati sloj te lipide koji se akumuliraju u epitelnim stanicama. Postoji također i redukcija u broju keratinosoma (lamelarnih granula sličnih lizosomima) koji svoje produkte odbacuju u međustanične prostore te otapajući polisaharidni cement. Dolazi do pojačanog staničnog turnover-a što dovodi do pojačanog izlaska rožnatih stanica prema površini; ovakve stanice su slijepljene te se drže zajedno. Folikularni kanal se puni takvim stanicama zbog njihovog otežanog odbacivanja, formira se mikrokomedon koji sprječava normalan prolaz sebuma prema površini. Ovakvi zatvoreni komedoni postupno rastu i može proći do pet mjeseci dok dosegne 2 mm u promjeru i postanu jasno vidljivi kao bijela glava na površini kože. U patofiziologiji akne, mijenja se i sastav lipida kože. Povećana je razina triglicerida, voskova, skvalena i slobodnih masnih kiselina. Navedeni lipidi su komedogeni te mogu dovesti do primarne inflamatorne reakcije. *Cutibacterium acnes* je važan mikrob na koži pacijenta sa aknama. Ova gram pozitivna anaerobna bakterija kolonizira i proliferira u zatvorenim dlačnim folikulima. U njima, dovodi do produkcije slobodnih masnih kiselina cijepajući trigliceride, te također oslobađa inflamatorne medijatore kao što su proteaze i hijaluronidaze (Whiting i sur., 1979).

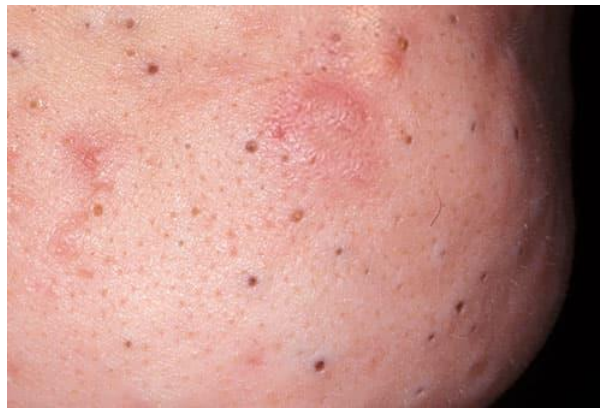#### 4.1.2. Klinička prezentacija akni

Uobičajeno, ne postoji dijagnostičko testiranje na akne. Umjesto toga, sama dijagnoza se oslanja na klinički izgled lezija. Pacijent može imati neupalne i upalne lezije.

Neupalne lezije mogu biti zatvoreni i otvoreni komedoni. U slučaju zatvorenih komedona govorimo o *whiteheads* (prepoznatljivi bijeli vrh koji ima tendenciju rupturirati) (Slika 4). Otvoreni neupalni komedon ima karakterističan crni vrh i nazivamo ih *blackheads* (Slika 5). Obično su nešto veći u promjeru od otvorenih komedona.

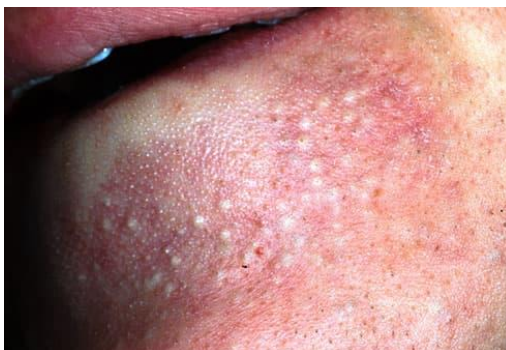

Slika 4. Otvoreni komedoni  
([www.webmd.com](http://www.webmd.com))

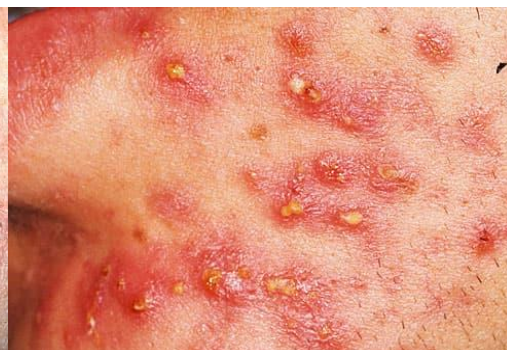

Slika 5. Zatvoreni komedoni  
([www.webmd.com](http://www.webmd.com))

Ukoliko dođe do upalne lezije, tada govorimo o nastanku papula (Slika 6), pustula (Slika 7), nodula (Slika 8) te cista (Slika 9). Ukoliko su prisutni komedoni tada govorimo o *Acne comedonica*. U slučaju *Acne papulopustulose* klinički se prezentiraju papule i pustule u kombinaciji. *Acne nodularis* sa prezentacijom nodula većinom dijagnosticiraju na leđima, dok *Acne conglobata* kao najteži klinički slučaj akni karakteriziraju veliki noduli i ciste koji nakon svog povlačenja ostavljaju kožne ožiljke.

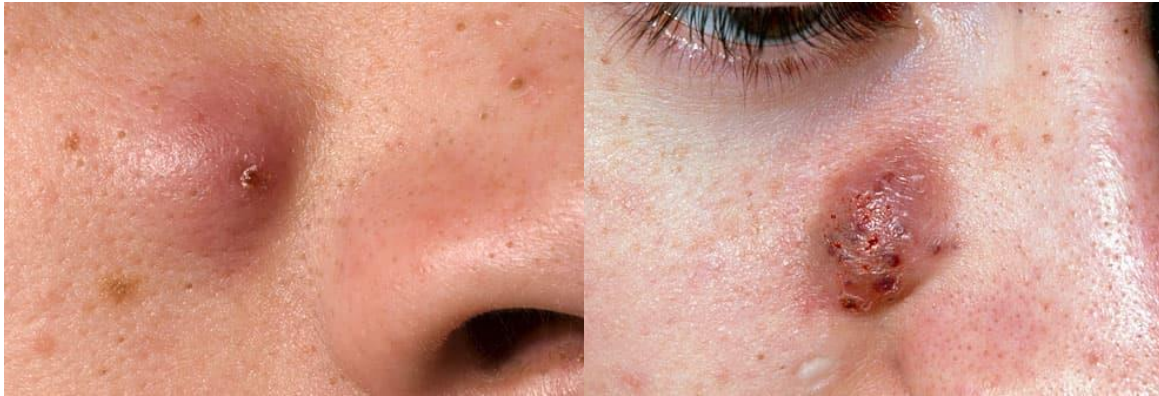

Slika 6. Papula ([www.webmd.com](http://www.webmd.com))



Slika 7. Pustula ([www.webmd.com](http://www.webmd.com))





Slika 8. Nodul ([www.webmd.com](http://www.webmd.com))

Slika 9. Cista ([www.webmd.com](http://www.webmd.com))

### 4.1.3. Topikalni retinoidi

Primjena i uspješnost korištenja topikalnih retinoida na AV je ispitana i dokazana kroz više randomiziranih, dvostruko slijepih studija (Zaenglein i sur., 2016). U terapiji se koriste tri retinoida: tretinoin, adapalen i tazaroten. Svi retinoidi su kontraindicirani u trudnoći uslijed svog teratogenog učinka. Tretinoin i adapeln su kategorije C u trudnoći, dok je tazaroten kategorije X ([www.FDA.com](http://www.FDA.com)).

Lokalni retinoidi su prvi korak u liječenju umjerenih AV, kao monoterapija ili u kombinaciji sa topikalnim i/ili oralnim antibioticima te u kombinaciji s benzoil peroksidom. Djeluju na abnormalnu keratinizaciju epidermisa te antiinflamatorno. Stoga, djeluju na komedogene akne i upalne akne. Topikalni retinoidi izazivaju lokalne reakcije (retinoidnu reakciju) i terapija treba biti prekinuta u slučaju prejake reakcije. Lokalne nuspojave uključuju eritem, crvenilo, svrbež, perutanje kože suhoću i peckanje. Dodatno, zbog stanjivanja *stratum corneum*a dovode i do povećane fotoosjetljivosti na UV zračenje te sunčevu svjetlost. Nuspojave su najizraženije u prva dva tjedna korištenja terapije te se postepeno smanjuju. Tokom slijeda terapije potrebno je nositi prikladan SPF faktor (>30) te izbjegavati direktnu sunčevu svjetlost kako se koža ne bi dodatno iritirala uslijed povećane osjetljivosti. U cilju smanjivanja rizika od nastanka nuspojava, preporučuje se započinjanje terapije s nižim koncentracijama slabijih retinoida, te postupno povećanje do željenog rezultata (Williams i sur., 2012).

Retinoidi zbog svog genomskog učinka, imaju odgođeni početak djelovanja. Pacijente treba upoznati sa činjenicom da je za njihovo vidljivo djelovanje potrebno četiri do šest tjedana, a ukoliko se u tom periodu ne pokaže učinak, moguće je prijeći na više koncentracije pripravka.

Dosljednost u provođenju terapije je ključna i pacijente treba također ohrabrivati da pravilno i kontinuirano provode propisanu terapiju. Nakon dostignutog smanjenja AV, preporuča se nastavak monoterapije lokalnim retinoidima kao terapija održavanja.

## TRETINOIN

Tretinoin je prva linija topikalne retinoidne terapije u liječenju AV. Tu titulu zaslužuje uslijed svojeg djelovanja na smanjenje nastanka i proliferacije komedona, bez nastanka bakterijske rezistencije na koži pacijenata (Kircik, 2014). Tretinoin, odnosno retinoična kiselina se veže za alfa, beta i gama RAR receptore te izaziva stanični odgovor. Najvažniji receptor za efekt epidermalne diferencijacije jest gama RAR receptor, a upravo za njega tretinoin ima najviši afinitet (Zaenglein i sur., 2016). U dodatku na njegovo anti mikrokomedogeno djelovanje te djelovanje na keratinizaciju, tretinoin djeluje još jednim bitnim mehanizmom. Tokom njegovog djelovanja, postupno stanjuje *stratum corneum*, što pospješuje dermalni prijenos antimikrobnih lijekova i njihovu penetraciju i permeaciju. Na ovaj način, kombiniranje tretinoina s drugim antimikrobnim lijekovima (često benzoil peroksid) ima uvelike smisla i učinka jer se djeluje kako na profil mikrobioma na koži, tako i na same procese kožne diferencijacije (Biro i Shalita., 1993).

Tretinoin je dostupan na tržištu SAD-a u obliku 0,025 - 0,1 % (gel, krema ili mikrosfere). Polimerne mikrosfere se koriste za ciljanju dostavu tretinoina u cilju smanjenja njegovog iritacijskog potencijala na koži. Njegovo postepeno otpuštanje iz akrilatne ovojnice mikrosfera stvara kontroliranu dostavu do površine kože i ciljano djelovanje sa smanjenim nuspojavama. Preporučljivo je započeti u nižim koncentracijama te postupno nakon 4-6 tjedana povećavati na sljedeću višu koncentraciju ukoliko efekt ne bude zadovoljavajući, sve do ciljnih rezultata na AV (Biro i Shalita., 1993).

## ADAPALEN

Adapalen je stabilan i brzodjelujući lijek sa djelovanjem na RAR receptore. Spada u treću generaciju retinoida iako nije pravi retinoid već sintetski analog s istim djelovanjem. Primijećeno je njegovo antiinflamatorno i protuupalno djelovanje nakon vezanja za alfa (slabo), beta i gama RAR receptore u jezgri stanica. Vezanje adapalena na gama RAR je 10 puta slabije nego ono mjerljivo za tretinoin. U in vitro studijama, pokazano je djelovanje na inhibiciju 5- i 15-lipooksigenaze. Pretpostavlja se da je specifičan profil vezanja adapalena za RAR receptore odgovoran za njegovu bolju podnošljivost u usporedbi s tretinoinom i manjim profilom

nuspojava. Naime, zbog svog selektivnog afiniteta za receptore (gama koji je najviše odgovoran za djelovanje na AV), adapalena djeluje na diferencijaciju keratinocita, no ne i na proliferaciju, kao ni na aktivaciju neželjenih retinoičnih puteva u stanici nakon vezanja za receptore. Ne treba niti sav iritacijski potencijal na koži pripisati djelovanju putem receptora. Smatra se kako je smanjen iritacijski potencijal adapalena osiguran njegovom neutralnom strukturom koja je manje citotoksična za keratinocite od dugolančane organske kiseline – tretinoina (Jain., 2014). Adapalena je registriran u Republici Hrvatskoj u tri lijeka na recept ([www.halmed.hr](http://www.halmed.hr)). Dobar učinak daje u kombinaciji s benzoil peroksidom uslijed stanjivanja *stratum corneum* te pospješujući njegovu penetraciju. Popis lijekova indiciranih za topikalnu terapiju akni dan je u Tablici 5 ([www.halmed.hr](http://www.halmed.hr)).

Apsorpcija adapalena kroz ljudsku kožu je mala. Nakon primjene radioaktivno obilježenog adapalena štakoru, kuniću i psu (oralno, ip, iv ili dermalno) najviše razine radioaktivnosti su pronađene u jetri, slezeni, nadbubrežnim žlijezdama i jajnicima. Adapalena se metabolizira o-demetilacijom, hidroksilacijom i konjugacijom te se izlučuje putem fecesa ([www.halmed.hr](http://www.halmed.hr)).

Tablica 5. Popis registriranih topikalnih pripravaka adapalena u Republici Hrvatskoj

Naziv lijeka	Djelatna tvar	Indikacija
Epiduo 1 mg/g + 25 mg/g gel	Adapalena, benzoil peroksid	Topikalno liječenje Acne vulgaris kada su prisutni komedoni, papule i pustule
Sona 1 mg/g gel	Adapalena	Blago do umjereno izražene Acne vulgaris, gdje prevladavaju komedoni, papule i pustule
Sona 1 mg/g krema	Adapalena	Blago do umjereno izražene Acne vulgaris, gdje prevladavaju komedoni, papule i pustule
Sona Duo 1 mg/g + 25 mg/g gel	Adapalena, benzoil peroksid, s vodom	Kožno liječenje acne vulgaris kada su prisutni komedoni, papule i pustule

**DOZIRANJE I NAČIN PRIMJENE** – Primijeniti na područja zahvaćena aknama jedanput na dan uvečer prije spavanja, na čistu kožu. Krema se nanosi vrhovima prsti u tankom sloju, izbjegavajući područja oko očiju i usta. Preporuča se da liječnik procijeni uspješnost terapije nakon 3 mjeseca i odluči o daljnjoj primjeni adapalena. Ako bolesnici koriste kozmetičke proizvode, oni ne smiju imati komedogeno i adstringentno djelovanje.

KONTRAINDIKACIJE – Preosjetljivost na djelatnu tvar, trudnoća, žene koje planiraju trudnoću.

POSEBNA UPOZORENJA I MJERE OPREZA – Ne koristiti adapalen pripravke uz druge retinoide. Tijekom primjene terapije ne preporuča se direktno izlaganje sunčevoj i UV svjetlosti uslijed fotoosjetljivosti kože. Pacijenta treba informirati o pravilnom nanošenju zaštite od sunca.

NUSPOJAVE - suha koža, iritacija kože, osjećaj žarenja na koži, eritem, kontaktni dermatitis, neugodan osjećaj na koži, opekline od sunca, svrbež, ekfolijacija kože, akne ([www.halmed.hr](http://www.halmed.hr)).

## TAZAROTEN

Tazaroten je prolijek svog aktivnog oblika – karboksilne kiseline tazarotena. U stanicama, ima afinitet za vezanje na sva tri RAR receptora, no pokazuje nešto veći afinitet za beta i gama. Osnovni terapijski efekt tazarotena na akne je zbog njegovog antiproliferativnog i antiupalnog učinka te učinka na normalizaciju diferencijacije keratinocita.

Na staničnoj razini dovodi do:

- Smanjenje ekspresije hiperkeratinizacijskih keratina K6 i K16 koji su povišeni tokom komedogeneze
- Supresija aktivacije aktivnog proteina 1
- Smanjenje ekspresije TLR2 (engl. *Toll like receptor 2*) i smanjenje vezanja liganada sa *P.acnes*, što smanjuje upalni odgovor
- Povećan epidermalni turn-over te smanjenje u postupalnim hiperpigmentacijama
- Normalizacija epitelizacije i smanjenje hiperkeratinizacije

U usporedbi sa ostalim retinoidima indiciranim za topikalnu terapiju, tazaroten pokazuje najbolji učinak na upalne i neupalne lezije. U Americi, tazaroten je dostupan od 2012. godine u obliku 0,1 % kreme i gela te 0,1 % pjena (Gregoriou i sur, 2014). U Republici Hrvatskoj ne postoji registrirani pripravak tazarotena za ovu indikaciju ([www.halmed.hr](http://www.halmed.hr)).

#### 4.1.4. Sistemski retinoidi

Oralna terapija retinoidima je jedna od terapija sa najboljim ishodom u poboljšanju kvalitete života pacijenata koji pate od teške kliničke slike AV. Preporuke su započinjanje sa sistemskom terapijom ukoliko prethodne topikalne opcije terapije nisu bile uspješne i/ili su akne rekurentne (Sibbald, 2014).

##### IZOTRETINOIN

Oralni izotretinoin je prva linija liječenja teških i umjereno teških AV koje ne odgovaraju na ostalu antibiotsku i lokalnu terapiju. Prepisuje se za kliničku sliku teških papulo-pustula, nodula i cista te *Acne conglobata* koje zahvaćaju veće površine kože lica, leđa i ekstremiteta. Izotretinoin se u SAD-u koristi već 30 godina za ove indikacije i registriran je putem FDA-a. Njegova upotreba se pokazala uspješnom u smanjenju produkcije sebuma, lezija, ožiljkastog tkiva uz dodatan efekt na smanjenje anksioznosti i depresije popraćenom s kliničkom slikom. Ono što ga stavlja kao zadnju opciju u liječenju AV jest upravo njegov profil nuspojava, a od kojih je posebno izražen teratogeni učinak u žena reproduktivne dobi (Sibbald, 2014).

Izotretinoin, odnosno cis izomer trans-retinoične kiseline se *in vivo* konvertira u *all-trans*-retinoičnu kiselinu. Potonji je aktivna efektorska molekula sa učinkom na RAR i RXR. Dokazan je njegov učinak na sebocite, odnosno na smanjenje produkcije sebuma. U sebocitima, dovodi do supresije staničnog ciklusa i apoptoze mehanizmom neovisnim o vezanju za RAR. Apoptoza sebocita inducirana je otpuštanjem TNF-a te s lipokalinom povezanim s neutrofilima gelatinazom (NGAL, engl nucleophile gelatinase-associated lipocalin). NGAL ima važan učinak u urođenoj imunosti i obrani od gram negativnih bakterija. U koži tretiranoj izotretinoinom, pronađene su povišene vrijednosti NGAL, što daje za zaključak simultani učinak na smanjenje kolonizacije kože s *P.acnes* uslijed ova dva mehanizma. Periferna krv s monocitima pacijenata s AV pokazuje povišenje u broju TLR2. Nakon jednog tjedna, izotretinoin smanjuje broj TLR2 na monocitima te njihovo vezanje za *P.acnes*. Nedavno, pokazan je i učinak na regulaciju nivoa određenih hormona u pacijenata na sistemskoj terapiji. Razine luteinizirajućeg hormona (LH), prolaktina, testosterona, adenokortikotropnog hormona, kortizola, IGF-1 (engl. *inzulin grow factor 1*), hormon rasta, T3 i T4 su bile u padu, dok je razina dehidroepiandrosterona bila u porastu. Dok neki smatraju da je ovakva promjena u profilu hormona posljedica mehanizma djelovanja izotretinoina, drugi smatraju da je posljedica nuspojava koje se javljaju tokom njegovog korištenja, a koje su često duže i od 3 mjeseca, no suglasnost oko ove problematike još nije razriješena (Tan i sur., 2016).

Izotretinoin je izrazito lipofilna molekula, stoga njegova biodostupnost uvelike ovisi o konzumaciji uz obrok. Preporuča se uzimanje kapsule izotretinoina uz obrok bogat mastima, kako bi povećali apsorpciju. Biodostupnost oralnog izotretinoina natašte je čak 60% niža nego u stanju sitosti (Tan i sur., 2016., [www.halmed.hr](http://www.halmed.hr)). Veže se za proteine plazme 99%, većinski za albumin. Malo je informacija o distribuciji u tkivima, a volumen raspodjele je nepoznat jer izotretinoin nije dostupan kako intravenski pripravak. Tokom biotransformacije u jetri, nastaju 4-okso-izotretinoin, 4-oksotretinoin, tretinoin, te manje značajni glukuronidi. Nije pokazan značajan učinak izotretinoina na CYP enzime. Nakon biotransformacije, izotretinoin se izlučuje podjednako urinom i fecesom, a poluvrijeme eliminacije iznosi 19 sati. Nakon završetka terapije, endogene vrijednosti retinoida u organizmu se vraćaju na početne u roku od dva tjedna ([www.halmed.hr](http://www.halmed.hr)).

## **NUSPOJAVE IZOTRETINOINA**

- Poremećaji krvi i limfnog sustava - trombocitopenija, anemija, trombocitoza, povećana brzina sedimentacije eritrocita, neutropenija.
- Poremećaji oka - blefaritis, konjunktivitis, suhoća oka, nadraženosť oka, edem papile oćnog ųivca, katarakta.
- Poremećaji jetre i ųući - povišene vrijednosti transaminaza.
- Poremećaji koųe i potkoųnog tkiva - pruritus, eritemski osip, dermatitis, heilitis, suha koųa, lokalizirana ekfolijacija, osjetljivosť koųe (rizik od oštećenja zbog trenja), povećana kolonizacija *Staphilococcus aureus* (dovodi do folikulitisa i furunkulitisa) (Zaenglein i sur., 2016).
- Poremećaji mišićno-koštanog sustava i vezivnog tkiva - artralģija, mijalgija, bol u leđima.
- Poremećaji ųivčanog sustava – glavobolja, benigna intrakranijalna hipertenzija, konvulzije, omamljenosť, omaglica.
- Poremećaji dišnog sustava, prsišta i sredoprsja - nazofaringitis, epistaksa, suhoća sluznice nosa, bronhospazam (u bolesnika sa astmom).
- Poremećaji imunološkog sustava - anafilaktiće reakcije, preosjetljivosť, alergijska koųna reakcija.
- Psihijatrijski poremećaji - depresija, pogoršanje depresije, sklonosť agresiji, anksioznosť, promjene raspoloųenja, samoubojstvo, pokušaj samoubojstva, suicidalne misli, psihotićni poremećaj, neuobićajeno ponašanje.

- Pretrage - povišene vrijednosti triglicerida, kolesterola i glukoze u krvi, snižene vrijednosti lipoproteina visoke gustoće, hematurija i proteinurija.
- Infekcije - gram-pozitivna (mukokutana) bakterijska infekcija ([www.halmed.hr](http://www.halmed.hr)).

INTERAKCIJE – tetraciklini, vitamin A, kontraceptivi, metotreksat, alkohol.

OSNOVNO PRAĆENJE – Test funkcije jetre, lipidogram, test na trudnoću.

KONTINUIRANO PRAĆENJE – Test na trudnoću svakih mjesec dana u žena reproduktivne dobi, test funkcije jetre i jetrenih enzima te lipidogram barem jednom tokom terapije. U slučaju pacijenata koji boluju od šećerne bolesti, alkoholizma, pretilosti ili poremećaja u metabolizmu masti potrebno je češće praćenje masnoća i glukoze u krvi.

Izotretinoin je u Republici Hrvatskoj registriran pod zaštićenim nazivom Roaccutane, 10 mg meke kapsule. To je njegov jedini dozvoljeni oblik na našem tržištu. Indiciran je za teški oblik akni (nodularne ili acne conglobata, te akne koje mogu ostaviti trajne ožiljke), akne otporne na primjenu standardne terapije uz pomoć sistemskih antibakterijskih lijekova i/ili lokalne terapije. Nije indiciran za mlađe od 12 godina niti za pacijente u prepubertetskoj dobi. Liječenje odraslih, adolescenata i starijih od 12 godina započinje se u dozi od 0,5 mg/kg/dan što se ovisno o pacijentu može povisiti i do 1,0 mg/kg/dan. Da bi se postigla remisija bolesti obično je potrebno liječenje provesti u trajanju od jednog ciklusa od 16 do 24 tjedana. U slučaju pojave recidiva moguće je nastaviti terapiju u istim dnevnim ili kumulativnim dozama.

Kontraindiciran je i kod osoba koje pate od hiperavitaminoze A, osoba s oštećenom funkcijom jetre i bubrega, istodobno liječenje s tetraciklinima uslijed povećanog rizika od nastanka intrakranijalne hipertenzije koja je zamijećena u navedenoj kombinaciji lijekova. Izotretinoin je kontraindiciran kod trudnica i dojilja. Upotreba tokom dojenja je kontraindicirana zbog izrazite lipofilnosti lijeka i njegovog prelaska u majčino mlijeko. Kontraindiciran je i kod žena reproduktivne dobi osim ako nisu zadovoljeni svi uvjeti programa za sprječavanje trudnoće. Ima snažan teratogeni učinak kod ljudi te vrlo često izaziva teške i po život opasne urođene mane. Potpuno je neophodno simultano koristiti i oralne kontraceptive kako bi se smanjio rizik od teratogenosti na plod u slučaju začeca. Teratogene malformacije uočene nakon primjene izotretinoina tokom trudnoće su: anomalije živčanog sustava (hidrocefalus, deformacije malog mozga i mikrocefalus), rascljepljeno nepce, facijalna dismofija, anomalije vanjskog uha i oka, kardovaskularne malformacije (kombinirane srčane greške, septalni defekti i transpozicija velikih krvnih žila). Tokom oralne terapije izotretinoinom u muškaraca, nije primijećena

razlika u broju, pokretljivosti i funkciji spermija. Pacijentice po prestanku primjene izotretionina ne smiju mjesec dana kasnije donirati krv zbog rizika od teratogenog učinka na fetus trudne pacijentice primateljice krvi ([www.halmed.hr](http://www.halmed.hr)).

Program iPledge je kompjuterizirani sustav za računanje rizika uspostavljen 2008. godine u SAD-u. Program zahtjeva 2 negativna testa na trudnoću, kao i primjenu 2 oblika kontracepcije 30 dana prije terapije. Unatoč rigoroznosti programa, između 2008. i 2011. godine u SAD-u je prijavljeno 150 trudnoća godišnje tokom oralne primjene izotretinoina. Studija provedena unutar programa pokazuje nepoštivanje dogovorenog oblika kontracepcije, ne korištenje mehaničke kontracepcije i preskakanje uzimanja oralnog kontraceptiva u propisano vrijeme. Dakle, čak i u visoko kontroliranim uvjetima i unatoč programu prevencije, postoji rizik za nastankom trudnoće koji mora biti revidiran. Kad je to moguće, potrebno je savjetovanje dugoročnog oblika kontracepcije koji ne ovisi o adherenciji pacijenta (kao što su dugodjelujući intradermalni kontraceptivi) (Tan i sur., 2016). Ukoliko dođe do trudnoće, pacijenticu je obavezno odmah uputiti liječniku opće medicine i liječniku u području teratologije, kako bi oralna terapija bila odmah prekinuta, a trudnoća nadgledana.

## **4.2. Psorijaza**

Psorijaza je česta, kronična, upalna papuloskvamozna bolest kože koja se javlja u cijelom svijetu, u bilo kojoj dobi te predstavlja značajnu prepreku i opterećenje pojedincu i društvu. Sama bolest je povezana s još nekoliko patoloških stanja kao što su: depresija, psorijatični artritis te kardiometabolički sindrom. Vrlo je ovisna o genetskim faktorima te autoimunim procesima. Najčešći oblik psorijaze jest kronični plak na površini kože (Griffiths i sur., 2021; Rendon i Schäkel, 2019).

### **4.2.1. Epidemiologija i etiologija**

Iako je psorijaza prisutna svuda u svijetu i njena prevalencija jest 2 %, ona uvelike varira ovisno o geografskoj raspodjeljenosti. Pokazuje nižu prevalenciju među azijskim i afroameričkim nacijama, a pojavljuje se čak i do 11 % među bijelcima i skandinavcima (Rendon i Schäkel, 2019). Psorijaza se može prezentirati od rođenja pa sve do kasnih godina. Problematično je određivanje nastupa bolesti s obzirom da pacijenti u početku ne zamjećuju prve kožne lezije dok ne zahvate veći dio kožne regije i odluče se na posjet liječniku. Gruba procjena je primarni



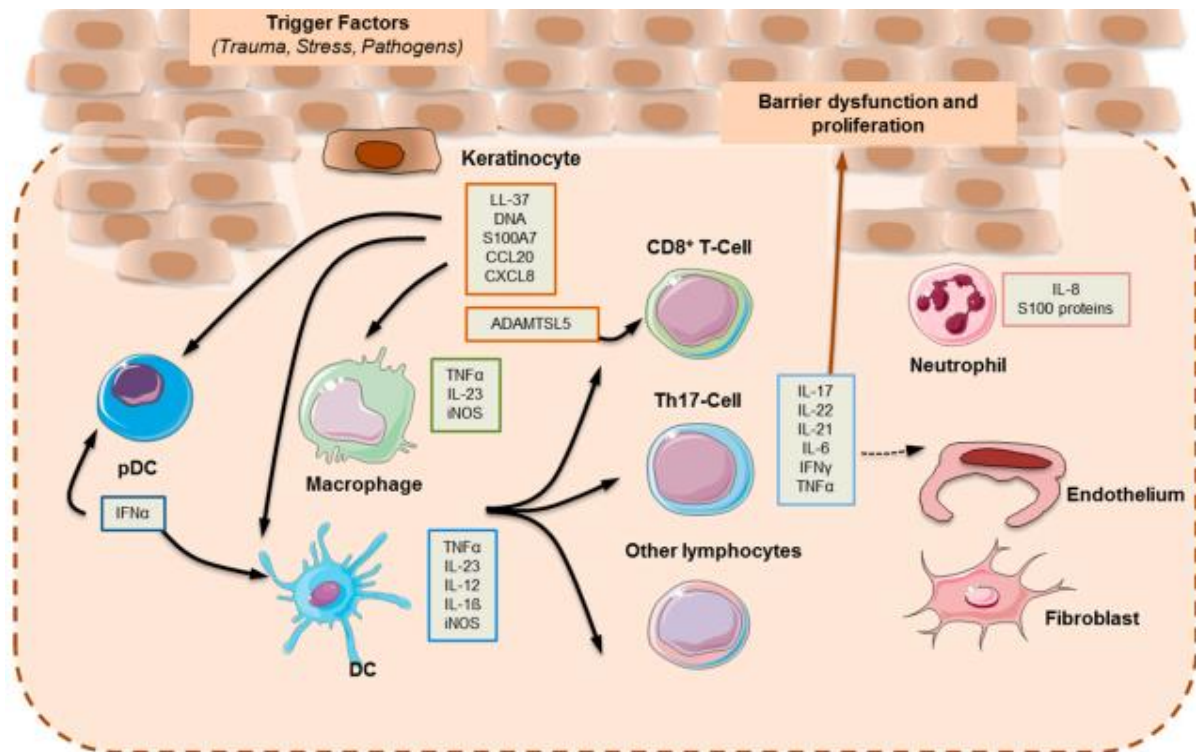
nastanak bolesti u dobi 15 – 20 godina starosti, a svoj sekundarni vrhunac često vidimo u dobi od 55 – 60 godina. Čak 75 % dijagnoza se postavlja pacijentima u četrdesetim godinama (Langley i sur., 2013).

#### **4.2.2. Patofiziologija**

Obilježje psorijaze jest kronična upalna reakcija koja dovodi do nekontrolirane proliferacije keratinocita te disfunkcionalne diferencijacije. Histologija psorijaznog plaka pokazuje akantozu (epidermalna hiperplazija), koja prekriva upalne infiltrate sastavljene od dermalnih dendritičkih stanica, makrofaga, T stanica te neutrofila. Zrnati sloj je stanjen, a kapilare su izdužene i proširene. Neovaskularizacija je također istaknuto obilježje. Proupalni putovi u bolesti se isprepliću, ali ovisno o fenotipu bolesti razaznajemo različite važnije puteve (Rendon i Schäkel., 2019). No, ekspresija psorijaze ovisi i okolišnim čimbenicima. Posebno važni okidači su: stres, infekcija (streptokokna), konzumacija alkohola, pušenje, lijekovi (litij, antimalarici, nesteroidni protuupalni lijekovi (NSAID)) (Griffiths i sur., 2021).

Za upalnu reakciju i njeno održavanje odgovorni su poremećaji u urođenoj i stečenoj imunosti kože. Aktivacija urođene imunosti potaknuta endogenim proupalnim molekulama i citokinima koegzistira s autoinflamatornim reakcijama kod nekih pacijenata. Ova dva procesa u svojem ispreplitanju i koaktivaciji, psorijazu čine autoimunosnom bolesti. Glavna klinička slika se razvija na vanjskoj površini epidermisa, no upala nije ograničena samo na vanjski sloj kožne barijere već se događa u dubljim slojevima dermisa gdje keratinociti ulaze u interakcije s imunostimuliranim stanicama. Patofiziološke faze bolesti se mogu podijeliti u prvu fazu, započetu s traumom i/ili infekcijom i lijekovima te drugu fazu karakteriziranu kroničnom upalnom promjenom. Dendritičke stanice su najbrojnije i najvažnije imunostimulirane stanice u koži. To su posebne stanice koje prezentiraju antigen, a smatra se da unutar bolesti pretjerano prikazuju antigene antimikrobne peptide (AMP) koje luče keratinociti uslijed ozljede ili traume. AMP najviše povezani s psorijazom su LL37, beta defenzini te S100 protein. LL37 vezan za DNA stimulira receptore nalik TLR9 u plazmocitoidnim dendritičkim stanicama (pDC). Aktivacija pDC ključan je korak za razvijanje plaka, a karakteriziran je produkcijom interferona  $\alpha$  (IL $\alpha$ ) te interferona  $\beta$  (IL $\beta$ ) (Rendon i Schäkel., 2019). Posebno važne stanice u patologiji su T stanice, neutrofil i makrofagi. Komunikacija između ovih stanica se provodi putem citokina TNF $\alpha$ , IFN $\gamma$ , IL-17 i IL-22. Oni dovode do hiperaktivacije keratinocita, proliferacije i proizvodnje antimikrobnih proteina, faktora rasta i kemokina. Ove promjene stvaraju

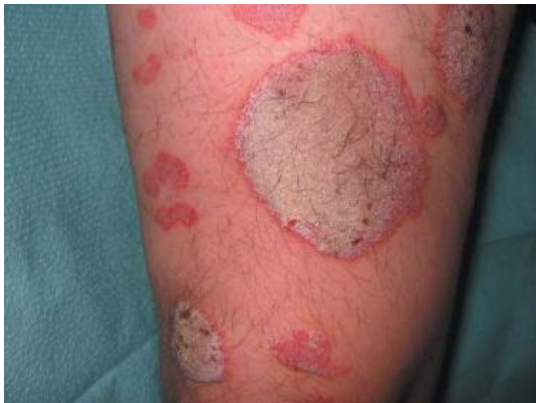karakteristične promjene (angiogeneza, infiltracija neutrofila, povećan broj T stanica) te održavaju sam ciklus upale (Griffiths i sur., 2021). Pozadina patogeneze bolesti je prikazana na Slici 10.



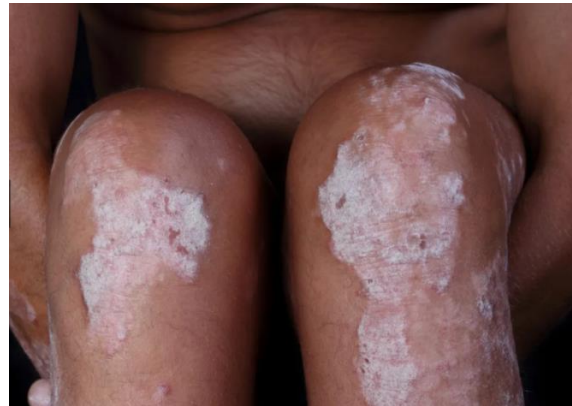Slika 10. Patofiziologija psorijaze (Preuzeto iz Rendon i Schäkel, 2019)

#### 4.2.3. Klinička slika i oblici bolesti

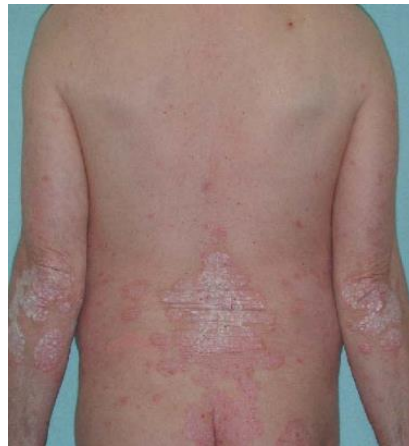Sama bolest ima više fenotipova, no onaj najčešće prezentiran je psorijatični plak odnosno *Psoriasis vulgaris*. Karakterizirana je plakovima s jasno razgraničenim rubovima nježno ružičaste boje, prekrivenih sa srebrnim ljuskicama na bijeloj koži (Slika 11A) te sivih plakova na crnoj koži (Slika 11B). Plakovi mogu biti različite veličine i debljine, što može biti znak aktivne bolesti (mali plakovi) ili preosjetljivosti na neke terapije (tanki plakovi su često fotoosjetljivi). Pojedinačni plak je dinamična struktura. Njegov rub se pomiče prema van i najaktivniji je dio, što može dovesti do središnje čistine i nastanka lezija prstenastog izgleda. Karakteristično obilježje je anatomski simetrija plakova na tjelesnim površinama (Slika 11C). Uobičajena mjesta nastanka lezija uključuju ekstenzorna područja laktova i koljena (Slika 11D), lumbosakralna regija (Slika 11E) te vlasište. Neki od manje čestih oblika psorijaze su: *Psoriasis guttatae*, eritrodermalna psorijaza i pustularna psorijaza (Griffiths i sur., 2021).



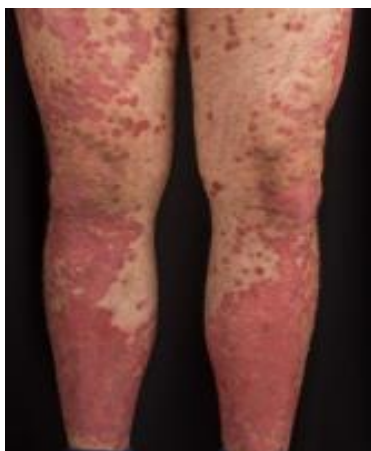Slika 11 A. Lezije na bijeloj koži  
(Preuzeto iz Langley i sur., 2013.)



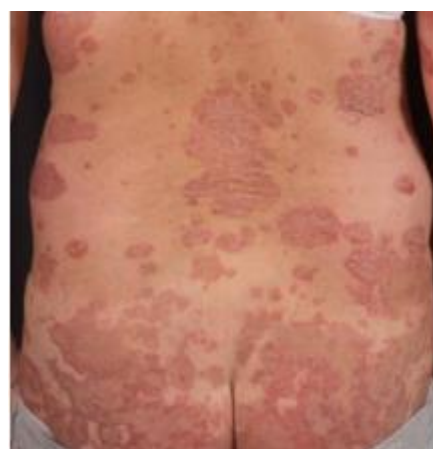Slika 11 B. Lezije na crnoj koži  
(<https://www.healthline.com/>)



Slika 11 C. Simetrične lezije na rukama i lumbosakralnoj regiji  
(Preuzeto iz Langley i sur., 2013)



Slika 11 D. Lezije na nogama i koljenima  
(Preuzeto iz Rendon i Schäkel, 2019)



Slika 11 E. Lezije na lumbosakralnoj  
(Preuzeto iz Rendon i Schäkel, 2019)

#### 4.2.4. Retinoidna terapija

Kronični relapsni tijek bolesti zahtjeva i dugoročnu terapiju. Obzirom na obujam i jačinu bolesti u danom trenutku te komorbiditetima i pristupu ljekarničke njege, bira se prikladna terapija. U slučaju umjerene do jake psorijaze koristi se terapija retinoidima kao jedna od opcija liječenja. Za ovu bolest indicirani su acitretin i tazaroten (Rendon i Schäkel, 2019).

##### ACITRETIN

Acitretin je sintetski retinoid treće generacije, aktivni oblik svog prolijeka etretinata. U današnje vrijeme, aktivno je zamijenio etretinat u dermatološkim poremećajima zbog boljih svojstava farmakokinetike. Tokom posljednjih 20 godina, acitretin je dokazano koristan u brojnim hiperkeratotskim i upalnim dermatozama koje je teško liječiti. Djelotvoran je u monoterapiji i u kombinaciji s drugim lijekovima. Acitretin je druga linija liječenja psorijaze otporne na ostalu terapiju (topikalna, svjetlosna i sistemska terapija).

Acitretin djeluje na stanične citosolne proteine i RAR intranuklearne receptore. Metaboliti acitretina se vežu za RAR i izazivaju indukciju i represiju određenih gena, dovodeći do antiproliferativnog i protuupalnog djelovanja. U psorijazi i ostalim poremećajima keratinizacije, dovodi do normalizacije epitelizacije, diferencijacije i proliferacije keratinocita. Smanjuje izlučivanje leukotriena i produkata dihidroeoikozatetraenske kiseline (DHA) te inhibira kemotaksiju neutrofila u epidermu. Dodatno, ometa esterifikaciju i ugradnju arahidonske kiseline u nefosforirane lipide ljudskih keratinocita te uzrokuje inhibiciju enzima ornitin dekarboksilaze čime se smanjuje sinteza poliamina. Također, inhibira keratinsku produkciju vaskularnog faktora rasta endotela (VEGF) (Sarkar i sur., 2013). Mnogi od citokina povezanih s patofiziologijom nastanka psorijaze, uključujući i IL-17 posredovani su JAK-STAT signalizacijskim putem u stanici. Acitretin u stanici smanjuje ekspresiju STAT1 i STAT3 što posljedično interferira sa staničnom kaskadom signalizacije. Acitretin djeluje i na smanjenje endogenih razina Th1, Th17 te INF $\gamma$  (Heath i sur., 2018).

U Republici Hrvatskoj acitretin je registriran kao Neotigason 10 mg i 25 mg tvrde kapsule. Ovaj lijek nosi znak crnog trokuta, što označava da je lijek pod dodatnim praćenjem i sve sumnje na potencijalne nuspojave se moraju prijaviti HALMED-u ([www.halmed.hr](http://www.halmed.hr)).

Bioraspoloživost oralno primijenjenog acitretina iznosi oko 60 % i veća je kada se primijenjuje uz obrok. Visoko je lipofilan i prodire u tkiva te se vezuje za proteine plazme 99 %. Prelazi

placentarnu barijeru dovoljno da izazove deformacije fetusa. Metabolizira se izomerizacijom u 13-cis-acitretin, glukuronidacijom te cijepanjem bočnog lanca. Poluvrijeme eliminacije iznosi oko 50 sati i 60 sati za njegov glavni metabolit koji je također teratogen. Više od 99 % lijeka se eliminira nakon 36 dana po prestanku terapije. Acitretin se u potpunosti izlučuje putem bubrega i žuči u obliku metabolita podjednakim udjelima ([www.halmed.hr](http://www.halmed.hr)).

**INDIKACIJA** - Teška opsežna psorijaza koja je rezistentna na druge oblike liječenja, palmoplantarna pustulozna psorijaza, teška kongenitalna ihtioza, teška Darierova bolest (folikularna keratoza).

**DOZIRANJE** – Početna doza 25 do 30 mg prva 2 do 4 tjedna za odrasle, nakon procjene početnog razdoblja moguće povećati ili smanjiti dozu. Općenito dnevna doza varira od 25 do 50 mg dnevno tokom 6 do 8 tjedana do smanjenja recidiva. Liječenje kod pacijenata čije su se lezije povukle se može pravovremeno prekinuti. Neotigason je kontraindiciran kod pedijatrijske populacije. Drugu dermatološku terapiju, naročito primjenu keratolitika, potrebno je prekinuti prije primjene Neotigasona. Kapsule Neotigasona se primjenjuju oralno, jedanput dnevno uz obrok ili čašu mlijeka.

**KONTRAINDIKACIJE** – Preosjetljivost na djelatnu tvar, trudnice i dojilje, žene reproduktivne dobi bez prikladne kontracepcije, u bolesnika s teškim oštećenjem jetre i bubrega te bolesnika sa kronično povišenim vrijednostima lipida u krvi.

**INTERAKCIJE** – Tetraciklini (povećan intrakranijski tlak), metotreksat (rizik od hepatitisa), primjena sa ostalim derivatima vitamina A (hiperavitaminoza A).

**POSEBNA UPOZORENJA** – Neotigason ima snažan teratogeni učinak u ljudi te vrlo često izaziva teške i po život opasne urođene malformacije.

**KONTRACEPCIJA** – Korisnice reproduktivne dobi moraju dobiti iscrpne informacije o sprječavanju trudnoće te ih treba uputiti na savjetovanje o kontracepciji. Kao minimalan uvjet, bolesnice reproduktivne dobi moraju koristiti barem jednu visoko učinkovitu mjeru kontracepcije (koja ne ovisi o korisniku) ili dvije komplementarne metode kontracepcije najmanje 30 dana prije početka terapije, tokom čitavog tijeka terapije i najmanje 3 godine nakon prestanka terapije. Potrebno je raditi svaki mjesec test na trudnoću. Rizik za rođenjem djeteta s anomalijama je iznimno visok ako se acitretin uzima prije ili tijekom trudnoće, bez obzira na to koliko se dugo uzima i u kojoj dozi.

**NUSPOJAVE** - Suhoća i upala mukoznih membrana (npr. konjunktivitis, kseroftalmija), suhoća i upala sluznica, suhoća usta, žeđ, heilitis, pruritus, alopecija, ljuštenje kože (cijelog

tijela, osobito dlanova i tabana), koža sklona ozljedama, ljepljiva koža, dermatitis, poremećena struktura dlake, lomljivi nokti, paronihija, eritem, glavobolja, stomatitis, smetnje u probavnom sustavu (npr. bol u abdomenu, proljev, mučnina, povraćanje) ([www.halmed.hr](http://www.halmed.hr)).

## TAZAROTEN

Nedavna dostupnost tazarotena, prvog receptor selektivnog retinoida, pruža prijeko potreban dodatak terapijskoj lepezi lijekova u liječenju blage do umjereno jake plak psorijaze. Tazaroten gel, registriran putem FDA u SAD-u pod imenom Tazorac (0,05 i 0,1% gel) te Zorac (0,05 i 0,1% gel), pruža dobru učinkovitost i kozmetičku prihvatljivost uz minimalan rizik od sistemskih nuspojava. Selektivnost tazarotena za beta i gama RAR receptore sugerira ciljano djelovanje na psorijatične keratinocite, što može pomoći u smanjenju rizika od štetnih utjecaja. Dodatno, rizik od nuspojava je sveden na minimum ograničenjem transkutane apsorpcije tazarotena, brzim metabolizmom u hidrofilne metabolite te brзом eliminacijom. Hidrofilni metaboliti također pružaju dozu sigurnosti primjene pošto se ne nakupljaju u tkivima.

Kako in vivo tako i in vitro studije su pokazale da tazaroten smanjuje hiperekspresiju raznih markera upale djelovanjem putem RAR receptora. Neki od markera kojima smanjuje ekspresiju su: MRP-8 (engl. migration inhibitory factor related protein 8), antileukoproteinaze nastale u koži (SKALP), keratin K6 i K10, onkogeni protein AP1, ornitin karboksilaza te IL-6 (Marks, 1999.).

Rezultati farmakokinetičkih studija pokazuju kako je apsorpcija topikalno primijenjenog tazarotena maksimalno 5%. Nakon dermalne primjene, tazaroten podliježe hidrolizi esterazama do formacije slobodne tazarotenske kiseline te oksidativne biotransformacije do sulfona i sulfoksida. Vrijeme polueliminacije je 18 sati, a izlučuje se podjednako urinom i žuči. Nakon jedostruke dermalne primjene tazaroten gela 0,1 % tokom 10 sati na psorijatični plak, 4,5 % doze je detektirano na površini kože, 2,4 % u dermalnim slojevima, a manje od 1 % u sistemske cirkulaciji.

**INDIKACIJA** – Topikalna terapija blage do umjereno jake plak psorijaze sa zahvaćenošću kožne površine do 10 %.

**DOZIRANJE** – Preporuča se započeti terapiju s nižom dozom gela (0,05%) kako bi se procijenio odgovor kože i podnošljivost prije nego što se prijeđe na 0,1% gel. Tanki sloj gela

nanijeti jedanput dnevno uvečer na područja zahvaćena plakovima. Provoditi terapiju do 12 tjedana.

**KONTRAINDIKACIJA** – Trudnoća i dojenje, žene reproduktivne dobi (Teratogen). Iako je mala sistemska bioraspodijelivost, ona ovisi o jačini barijerne funkcije kože (rane, pucanje kože). Ženama koje su trudne ili planiraju trudnoću kontraindicirana je terapija tazarotonom i trebaju izbjegavati sve retinoide uslijed teratogenosti.

**POSEBNA UPOZORENJA** – Preporuča se prekid terapije uslijed jake kožne reakcije (crvenilo, ljuškavanje, žarenje, svrbež). Pacijenti trebaju izbjegavati UV-A i UV-B svjetlo tokom korištenja tazarotena uslijed povećane fotoosjetljivosti kože.

**NUSPOJAVE** – Pruritus, žarenje, eritem, iritacija, deskvamacija, nespecifični osip, kontaktni dermatitis, osjetljivost kože, upaljena i bolna koža ([www.medicines.org.uk](http://www.medicines.org.uk)).

### **4.3. Ihtioza**

Ihtioze su heterogena skupina bolesti koje dijele jedno zajedničko obilježje, ljuškavu kožu. Samo ime bolesti dolazi od grčke riječi *ichthy* što znači riblja koža. Ne tako davno, svi pacijenti koji su pokazivali ovu karakteristiku su svrstavani u jednu skupinu. U stvarnosti, postoje razlike u raponu od lokalizirane do generalizirane ljuškavosti, bodljikave i ravne ljuške, od sitnih do golemih i plosnatih ljuški, sa mjehurima i crvenilom ili bez njih (Slika 12). Pažljivim pregledom, histopatologijom, genetikom i biokemijom, danas ihtioze možemo razvrstati u razne podskupine i fenotipove.

Ihtioze u svojoj pozadini mogu biti nasljedne i stečene. Specifična dijagnoza unutar bolesti je od velikog značaja kako za prognozu tako i za tretman liječenja. Iako se većina nasljednih ihtioza prezentira odmah ili neposredno nakon rođenja, postoje i oni fenotipovi u kojima će bolest nastupiti tek nakon dužeg vremena (DiGiovanna i Robinson-Bostom, 2003).

### **4.3.1. Patofiziologija**

Stratum corneum je žarišna točka abnormalnosti svih ihtioza. Ovaj sloj kože je najizloženiji i podložan vanjskim utjecajima. Ihtioza može biti manifestacija povećane proizvodnje rožnatog sloja (hiperproliferacija) što se događa kod epidermolitičke hiperkeratoze ili produkt abnormalnog ispadanja korneocita što se događa kod lamelarne ihtioze. Sam stratum corneum građen je od cigli odnosno korneocita i veziva koji ih drži na okupu, lipida izvanstaničnog matriksa. Korneociti su također međusobno povezani i proteinskim strukturama, hemidezmosomima. Unutar samih ihtioza, problem može nastati u krivom omjeru lipida matriksa, što će za posljedicu imati olako otpuštanje korneocita. Problem može nastati i uslijed pretjerane razgradnje hemidezmosoma koji više ne drže stanice udruženima ili hiperprodukcija korneocita koja ubrzava deskvamaciju (Schwayder i Ott, 1991). Standardne biopsije kože obojane s hematoksilinom i eozinom pokazuju malo ili nimalo granuliranog sloja (Stratum granulosum). Na elektronskoj mikroskopiji se vide smanjena i sitna keratohijalinska zrnca. To se dovodi u korelaciju sa smanjenom koncentracijom filagrina u gornjim slojevima epidermisa. Profilagrin, koji je glavni dio keratohijalinskih zrnaca, razlaže se na filagrin i vjeruje se da služi kao skela uz koju se filamenti filagrina poravnavaju za normalnu kožnu funkciju (Schwayder, 1999). Bolest se pogoršava u hladnom i suhom, a poboljšava u vlažnoj okolini. Ponekad, bolest može maskirati svoju progresiju ukoliko se pacijent nalazi u toploj i vlažnoj klimi, pa nagla pogoršanja mogu nastupiti uslijed prelaska na hladno i suho područje (DiGiovanna i Robinson-Bostom, 2003).

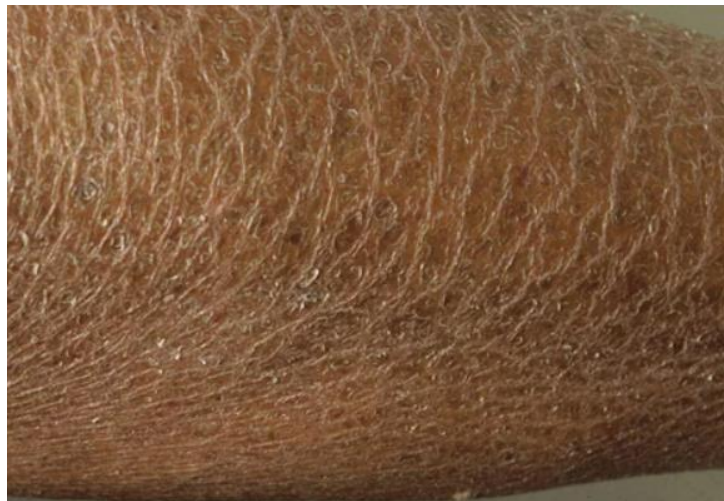### **4.3.2. Nasljedne ihtioze**

Kao što je rečeno, nasljedne ihtioze se mogu prezentirati odmah po rođenju ili nastupiti kasnije u životu. Vrlo bitan čimbenik evaluacije jest obiteljska anamneza. Povijest krvnog srodstva roditelja i nasljeđivanje ihtioza pokazuju recesivno nasljeđivanje. Alternativno, uslijed oboljelog roditelja i brata ili sestre, sugestija ide na autosomno dominantno nasljeđivanje. Pojava ihtioza kod muškaraca koji su povezani sa majčinom stranom obitelji sugerirala bi na X vezanu ihtiozu. Zapravo, ihtioza se može na razne načine prenositi na potomke i vrlo je bitno na vrijeme otkriti i dijagnosticirati bolest u obitelji kako bi terapija za potencijalne nove dijagnoze bila pravovremeno započeta (DiGiovanna i Robinson-Bostom, 2003).



## ICHTHYOSIS VULGARIS (IV)

IV je najčešća ihtioza s incidencijom od 1 u 250 ljudi. Nasljeđuje se autosomalno dominantno. Ako oba roditelja imaju suhu kožu, vrlo su visoke šanse da će i dijete imati suhu i ljuskavu kožu. Prevalencija je viša u područjima suhe klime. Klinička slika je uglavnom blaga, a često dolazi u kombinaciji s atopijom, hiperlinearnošću dlanova (izražene linije na dlanovima uslijed suhoće) i keratosis pilarisom. Patofiziologija se zasniva na abnormalnosti filagrina, keratohijalinskih zrnaca i stanjenim granularnim slojem epidermisa. S obzirom da nema specifičnog dijagnostičkog parametra, ovaj fenotip bi zapravo mogao biti rezultat nekoliko poremećaja s istom molekularnom osnovom. IV je klinički kontinuum koji varira od suhe kože, sve do ljušćenja kože kao kod guštera, popraćeno sa crvenilom i svrbežom. Oni koji su blago pogođeno bolešću, pate od suhe kože obično na potkoljenicama i donjem dijelu leđa. Djeca s jakom kliničkom manifestacijom imaju bijelo ljuskavu kožu od vrata do gležnjeva. Ljuske su slične malim pahuljama mekinja, dlanovi su obično suhi sa izraženim linijama. Na kosi noktima i zubima nisu primijećene promjene. Lice nije zahvaćeno suhoćom zbog funkcije žlijezda lojnica, dok su nabori kože zaštićeni povećanom vlažnošću (DiGiovanna i Robinson-Bostom, 2003; Shwayder, 1999).



Slika 12. Ljuske ihtioze na koži ([www.mayoclinic.org](http://www.mayoclinic.org))

Ostali nasljedni fenotipovi ihtioza:

- a. X vezana recesivna ihtioza (RXLi)
- b. Keratinopatska ihtioza
- c. Klasična lamelarna ihtioza
- d. Klasična kongenitalna ihtioziformna eritrodermija (Shwayder, 1999).

### **4.3.3. Stečene ihtioze**

Stečene ihtioze mogu imati različite etiološke temelje, uključujući neoplastične, infektivne, medikamentozne, endokrine, metaboličke, autoimune i malapsorptivne mehanizme. Najčešći malignitet povezan sa nastankom ihtioze je Hodginkov limfom. Sarkomi, melanomi i druga dermatomaligna stanja su također u uskoj svezi za progresiju ihtioze. Kada se ihtioza razvije uz malignost, obično prati njen tok bolesti u svojoj progresiji. Tako se kožne manifestacije mogu učinkovito očistiti izliječenjem raka, a ujedno mogu biti i marker za povratak recidiva raka. Ihtioza može popratiti određene metaboličke (kronična bolest jetre, bubrežno zatajenje, nedostatak esencijalnih masnih kiselina, insuficijencija gušterače) te endokrine poremećaje (hipotireoza, hiperparatireoidizam, hipopituitarizam). Bolesti vezivnog tkiva (Sistemska lupus eritematosus, dermatomiozitis, eozinofilni fasciitis) su česti okidači u progresiji dermatoznog stanja ljuskave kože (DiGiovanna i Robinson-Bostom, 2003; Shwayder, 1999).

### **4.3.4. Retinoidi u primjeni**

Retinoidi kao skupina lijekova se uvelike koriste u nizu poremećaja kornifikacija i kartinizacije kože. Ovisno o bolesti njihov učinak se može najbolje iskoristiti s obzirom na način primjene i oblika u kojemu se dostavljaju do organizma. Pa tako se topikalna primjena tretinoina, tazarotena i adapalena najčešće primjenjuje za: X vezanu recesivnu ihtiozu, ne-eritrodermalnu autosomalno recesivnu lamelarnu ihtiozu i autosomalno dominantnu ihtiozu vulgaris. Oprečno tome, klinički fenotipovi koji pokazuju favoritabilnost prema sistemske primjeni jest autosomalno recesivna kongenitalna ihtioza (ARCI) kao i drugi fenotipovi koje obilježava najteža klinička slika zabilježena za ihtiotičnu kožu.

#### **TOPIKALNA PRIMJENA**

Lokalni retinoidi u primjeni (tretinoin, tazaroten i adapalen) su pokazali visoku učinkovitost u smanjenju ljuski, digitantnih kontraktura u novorođenčadi te ektopije u kongenitalnoj ihtiozi. Najviše prijavljenih slučajeva ovakvih ishoda bilo je vezano uz terapiju lamelarne ihtioze, iako nisu isključeni niti drugi fenotipovi. Tazaroten je pokazao visoku uspješnost u smanjenju recidiva, ali se ne može govoriti kako je učinkovitiji od drugih retinoida jer prikladna usporedba još nije provedena. Topikalni retinoidi imaju manji rizik od sistemskih nuspojava i k tomu bi trebali biti razmotreni kao primarna retinoidna opcija liječenja u tretiranju blažih do srednje teških kliničkih slika. Kada rizik od sistemskih nuspojava prevladava nad potencijalnim

terapijskim učinkom sistemski retinoidi trebaju biti zadnja opcija u liječenju. Kožne neželjene reakcije uključuju: eritem, pruritus, crvenilo, žarenje, iritaciju i fotoosjetljivost. Pacijenti koji uz ihtiozu pate i od atopijskog dermatitisa i/ili oštećene kožne barijere imaju veći rizik od nastanka nuspojava. U sklopu topikalne terapije nisu zabilježene sistemske nuspojave.

Tokom topikalne primjene tazarotena na većim kožnim površinama, mala no mjerljiva količina lijeka je zabilježena u plazmi, što je dovoljno da se tazaroten svrsta u kategoriju X tokom trudnoće i prilikom topikalne primjene. Nema dokaza da je potrebno sustavno laboratorijsko praćenje koncentracija u plazmi i provođenje mjesečnih testova trudnoće u pacijentica reproduktivne dobi već se terapija treba odmah prekinuti ukoliko nastupi trudnoća.

## **SISTEMSKA PRIMJENA**

Pacijenti sa težom kliničkom slikom bi uz pomoć svog liječnika trebali razmotriti koristi i rizike za uvođenje sistemske retinoidne terapije. Dok neke kliničke analize mogu pomoći u predviđanju učinkovitosti retinoida na bolest, još uvijek nema načina kako bi predvidjeli da će korist prevladat nastale nuspojave. Pacijent ili roditelji maloljetnika moraju dobiti opsežne informacije o mogućim neželjenim učincima te dati svoj informirani pristanak. Razmatranja za započinjanje terapije i da li je pacijent dobar kandidat uključuju: dob, težinu, komorbiditete, duljina trajanja terapije, psihosocijalni učinak i direktne troškove. Retinoidi koji se koriste su acitretin i izotretinoin. Sistemska terapija bi trebala biti tek druga opcija u liječenju, ukoliko: topikalna terapija nije učinkovita u dostatnom opsegu, recidivi još uvijek prisutni, kvaliteta života je ozbiljno ugrožena i/ili je opterećenje bolesti na pacijenta preveliko.

Tijekom terapije, očekuje se opsežno smanjenje ljuskavosti na kožnim površinama. U onih pacijenata koji su imali problema sa pregrijavanjem i povećanom tjelesnom temperaturom zbog izostanka znojenja, ova terapija može povećati znojenje kako se ljuske povlače i žlijezde se oslobađaju. Pozitivni učinci retinoida unutar ihtioze su ovisni o dozi. No naspram ranije provedenih studija doziranja, izotretinoin u ovoj indikaciji ima nešto širi raspon. Pa tako terapija može varirati od 1 mg/kg/dan do 7 mg/kg/dan. Dok su se znakovi ihtioze smanjivali s povećanjem doze, kožna toksičnost (iritacija, lomljivost i suhoća) se povećavala i ograničavala više doziranje. Obzirom na ove rezultate i analizu koristi i rizika, niže doze su se pokazale kao najprihvatljivijima. Pa tako, terapijski okvir za doziranje je sada najčeće 1 mg/kg/dan za izotretinoin te 0,5 mg/kg/dan za acitretin (Tablica 6).

Obzirom da je ihtioza cijeloživotna bolest, tako je i sistemska terapija dugotrajna. Ukoliko se terapija prekine, koža se vraća u svoje pre-medikamentozno stanje te rezultati nestaju. Tako, pacijenti znaju i desetljećima biti na terapiji u prikladnoj dozi. Osim toksičnosti na kost, nijedna druga nuspojava nije ovisna o dugotrajnošću terapije.

Studije na životinjama su pokazale koštane nuspojave ovisne o dozi i trajanju terapije što preslikavamo i na terapiju na ljudima. Opseg nastanka nuspojava ovisi o samom retinoidu; da li je prirodni ili sintetski, kakve je strukture, u kolikoj je dozi i koliko je potentan. Neki od najznačajnijih neželjenih učinaka na kosti maloljetnika i djece jest prerano zatvaranje epifize, kalcifikacija ligamenata i tetiva te potencijalne promjene u koštanoj gustoći. Druga najznačajnija metabolička promjena uslijed terapije su promjene u razinama jetrenih enzima te povišenje nivoa triglicerida i masti. Ovi parametri bi trebala biti praćeni prije, za vrijeme i nakon završetka terapije kako bi se funkcija jetre pomno nadzirala i kako bi spriječili potencijalne dugoročne efekte (Zaenglein i sur., 2020).

Tablica 6. Ljekoviti oblici retinoida za ihtioze i načini primjene (Preuzeto i prilagođeno iz Zaenglein i sur., 2020).

Formulacija	Doziranje	Razmatranja
<b>Sistemska terapija</b>		
Acitretin 10 mg, 25 mg kapsule	Uobičajena doza: 10-25 mg/dan Maksimalna doza: 75 mg/dan	-Započeti s niskom dozom -Kratko poluvrijeme eliminacije -Opres u pacijenata reproduktivna dobi -Izbjegavati trudnoću 3 godine nakon prestanka terapije
Izotretinoin 10, 20, 30, 40 mg kapsule	0,5 – 1 mg/kg/dan	-Regulatorna pravila iPledge programa -Razmotriti odmor od terapije nakon nekog vremena
<b>Topikalna terapija</b>		
Tazaroten 0,05 i 0,1 % krema 0,05 i 0,1 % gel	Dnevno	-Može poboljšati ektopiju -Pratiti zbog iritacije (naročito oko očiju)
Tretinoin 0,025, 0,05 i 0,1 % krema	Dnevno	
Adapalen 0,1 i 0,3 % krema	Dnevno	-Moguća manja iritacija

#### 4.4. Darierova bolest

Darierova bolest (DB) je vrsta nasljednog poremećaja keratinizacije koji pokazuje autosomalno dominantno nasljeđivanje. DB je uzrokovan poremećajem u genu za ATP2A2 koji kodira za kalcijску pumpu endoplazmatskog i sarkoplazmatskog retikuluma (SERCA2). DB se često razvija u djetinjstvu, perzistira kroz adolescenciju, a uzrokuje male papule najčešće u seboreičnim područjima kao što su lice, prsa i leđa. Također mogu nastati i sitne lezije i ljuške na istim područjima. Trenutno ne postoje validirani tretmani za ovo stanje, već se većina slučajeva liječi simptomatski. Unatoč dokazanoj učinkovitosti sistemskih retinoida, oni se izbjegavaju zbog povezanosti sa širokom lepezom neželjenih učinaka (Takagi i sur., 2016).

Jedna od najznačajnijih studija jest retrospektivna studija na 32 pacijenta s DB na odjelu za dermatologiju unutar Hospital das Clínicas, University of São Paulo Medical School tokom 10 godina (Listopad 2007 – Listopad 2017). Studija s primjenom sistemskih retinoida u terapiji DB se pokazala učinkovitom, no dugoročna izloženost za sobom vuče mnoštvo neželjenih reakcija (teratogenost, hepatotoksičnost, hiperlipidemija, smanjena koštana gustoća). Zbog ovih razloga njihova uporaba se izbjegava. U terapiji su se koristili oralno etretinat, acitretin i izotretinoin. Prosječno trajanje terapije variralo je između 50 i 70 mjeseci. Pacijenti se prate i do 2 godine nakon završetka terapije i nije zamijećen povratak recidiva, a unutar samog trajanja liječenja zabilježeno je značajno umanjeње u kožnim papulama i hiperkeratinizaciji. Liječnici procjenjuju uspješnost terapije na 50 do 80 % smanjenja kožnih lezija. Unutar studije, zabilježene su samo blage nuspojave i terapije zbog njih nisu bile prekidane. Takav ishod se pripisao niskim dozama lijekova (0,2 do 0,5 mg/kg/dan) koje su pacijenti primali (Lino Vieira i sur., 2020).

## 4.5 Kutani limfom stanica

Primarni kožni limfomi su heterogena skupina ekстранodalnih ne-Hodginovih limfoma koji su po definiciji, uglavnom ograničeni na kožu u trenutku dijagnoze. Čak približno 75 % primarnih kožnih limfoma potječe od T stanica, od kojih se dvije trećine mogu klasificirati kao Mikoze fungoides (MS) ili Sezary sindrom (SS). Incidencija kožnih limfoma T stanica (CTCL) je u porastu i trenutno iznosi oko 6,4 na milijun ljudi. Incidencija se rapidno povećava s dobi, pa se tako dijagnoza najčešće donosi u dobi od 50 godina, a rizik se četverostruko povisuje do 70-te godine života (Wilcox, 2017). MS i SS su karkterizirani kožnom infiltracijom i cirkularizacijom malignih CD4+ stanica, hiperprodukcijom IL4, IL5 i IL10. U većini ljudi, CTCL ostaje lokaliziran na kožu, no u rijetkim slučajevima može doći do sustavne tumorogeneze i nastanka metastaza. MF/SS terapija ovisi o stadiju bolesti, no sustavna kemoterapija nije od uspjeha. U ranim stadijima koriste se retinoidi topikalno i sustavno. U kasnijim stadijima CTCL cilj je smanjiti tumorsko opterećenje na pacijenta, smanjiti simptome te rizik za nastankom agresivnog sustavnog limfoma i povećati kvalitetu života (Querfeld i sur., 2006).

Beksaroten jest sistetski retinoid četvrte generacija sa djelovanjem na RXR receptore (kolokvijalno nazivan reksinoidom). Reksinoidi utječu na maligne stanice inhibicijom proliferacije tumorskih stanica, promoviranjem do terminalne diferencijacije te indukcijom apoptoze. In vitro studije su pokazale da liječenje beksarotenom uzrokuje apoptozu CTCL staničnih linija. 1999. godine odobren je za liječenje refraktornog CTCL-a u svim fazama u obliku oralne kapsule, a 2000. za rane faze kao topikalna gel formulacija.

Topikalna aplikacija retinoida u ranim stadijima MS-a bez povezanog kožnog tumorskog rizika je dobra početna opcija u liječenju. Beksaroten je ispitan za ovu indijaciju u koncentracijama 0,1 – 1 % u srednjem trajanju liječenja od 10,5 mjeseci. Potpuna remisija bila je u 21 % pacijentata, dok je 63 do 75 % pacijenata imalo zamjetno poboljšanje kožnog stanja. Srednje trajanje nastupljene remisije bilo je 24 mjeseca. Većina pacijenata tolerirala je topikalnu primjenu 1 % gela dvaput dnevno bez značajnijih nuspojava tipičnih za retinoide.

FDA odobrenje sistemske terapije beksarotenom za CTCL potkivano je desetakom studija u kojima je beksaroten davan pacijentima u različitim dozama (300 – 600 mg/dnevno) kao oralna kapsula. Srednje vrijeme do povlačenja bolesti iznosilo je 8 tjedana a bolest se povlačila više od 50 % u 21 % pacijenata. Glavno mjerilo učinkovitosti bio je odgovor na liječenje nakon 16 tjedana. To je mjereno liječničkom ocjenom poboljšanja i rezultatom pet kliničkih znakova (zahvaćeno područje kože, crvenilo, izdignuta područja kože, ljuskavost i boja kože) (Querfeld i sur., 2006). EMA je 2001. godine registrirala beksaroten kao Targetin (kapsula, 75 mg) za

liječenje vidljivih kožnih promjena CTCL-a. Lijek se uzima pod nadzorom liječnika, jedanput na dan uz obrok. Liječenje treba trajati onoliko dugo koliko bolesnik ima koristi od liječenja. Najčešće nuspojave su leukopenija, hipotireoza, hiperlipemija, hiperkolesterolemija, ekfolijativni dermatitis te pruritus ([www.ema.europa.eu](http://www.ema.europa.eu)).

## 4.6 Fotostarenje

Koža, kao i svaki ljudski organ prolazi kroz kronološki proces starenja. Ona je organ najizloženiji vanjskim utjecajima, od kojih je možda i najznačajniji onaj utjecaj koji sunčeva svjetlost na nju ostavlja. Može se reći kako je starenje kože uvjetovano oštećenjima zbog direktnog dodira s vanjskim čimbenicima. Fotostarenje (dermatohelioza) kao i kronološko starenje kože je kumulativan proces, ali suprotno kronološkom starenju, brzina i obujam fotostarenja ovisi o količini izloženosti suncu i samom pigmentu. Individue koje pretežito borave vani, žive u toplijim i sunčanim krajevima te imaju svjetliju boju kože su izloženiji fotostarenju (Fisher i sur., 2019). Osobe tamnije puti, osobito afroamerikanci su fotozaštićeniji zbog povećane količine melanina u keratinocitima naspram ljudi svjetlije puti. Na Fitzpatrickovoj skali za određivanje tipa kože (Tablica 7), osobe više kategorije (tamnopusi), u prosjeku 10 do 15 godina kasnije prezentiraju kožne promjene fotostarenja. Obje, UVA i UVB sunčeve zrake imaju utjecaj na proces fotostarenja, no veći značaj se ipak pridodaje UVA zrakama zbog njihovog prodiranja u dublje slojeve dermisa i jačeg učinka na stanične procese. Kumulativno UVA zračenje uzrokuje oštećenje ekstracelularnog matriksa i manjih krvnih žila. Neizravno oštećuje i DNA, lipide i proteine uslijed stvaranje reaktivnih kisikovih vrsta (ROS). ROS izaziva oksidativno oštećenje staničnih struktura kao što su membrane, mitohondriji i DNA. Endogeni ROS, uključujući i superoksidni anion, hidrogen peroksid i singletni kisik aktiviraju citokine i receptore faktora rasta što dovodi do indukcije transkripcije faktora aktivacije proteina 1 (AP1) te NF- $\kappa$ B. Indukcija AP1 potiče razgradnju kolagena regulacijom matriksnih metaloproteinaza (MMP). Kombinirano djelovanje MMP-ova potiče razgradnju kolagena tipa I i III, dok AP1 inhibira de novo sintezu kolagena smanjenjem ekspresije genotipova prokolagena I i III u dermisu. Aktivacija NF- $\kappa$ B od strane ROS-a regulira i pojačava ekspresiju proupalnih citokina (IL-1B, TNF $\alpha$ ). Ovi citokini nadalje mogu dodatno pojačavati puteve AP1 i NF- $\kappa$ B.

Fotostarenje se manifestira kao kožne promjene u vidu teleangiektazija, mrljastih pigmentacija, grube teksture, gubitka prozirnosti i elastičnosti, žućkaste boje te smanjog turgora. Teži oblici

fotostarenja mogu biti vidljivi kao naglašene izbočine, duboke brazde, kožast izgled, teške atrofije, otvoreni komedoni, milije, dermalno zadebljenje i elastoze. Usporedbe radi, u kronološkom starenju dominiraju primarno fine bore i povećana opuštenost kože. U dodatku s fotostarenjem, treba naglasiti kako UV zračenje može direktno uzorokovati i imunosupresijsku predispoziciju za nastanak raka kože te egzacerbacije za veliki broj infektivnih stanja, stoga je pravilna i obilna fotozaštita neophodna (Han i sur., 2014).

Tablica 7. Fitzpatrikova klasifikacija fototipa kože ([www.dermnetnz.org](http://www.dermnetnz.org))

Tip kože	Obilježja	Mogućnost tamnjenja
I	Blijeda svijetla koža, plave/zelene oči, plava/crvena kosa	Uvijek izgori, nikad ne tamni
II	Svijetla koža, plave oči	Lako izgori, slabo tamni
III	Tamnija bijela koža	Tamni nakon početnog izgorenja
IV	Svijetlo smeđa koža	Minimalno izgara, lako tamni
V	Smeđa koža	Rijetko izgara, vrlo lako tamni
VI	Tamno smeđa ili crna koža	Nikad ne izgara, uvijek lako tamni

#### 4.6.1. Bore

Sa starenjem, tvari koje ljudsku kožu čine glatkom su u padu. Pri tome govorimo o kolagenu, elastinu i hijaluronskoj kiselini. Kod mlade kože nezahvaćene intenzičnim i ekstrizičnim starenjem raspored dermalnog tkiva i dostatna opskrba navedenih tvari održava strukturu kože napetom, čvrstom i s ujednačenim tenom. S vremenom, intrizično starenje u kombinaciji s vanjskim čimbenicima i oksidativnim stresom započinje degradaciju kolagena i elastina, što za sobom povlači fizički vidljive posljedice na koži. 1%-tni godišnji pad kolagena i slabija organizacija dermalnog tkiva uzrokuje gubitak čvrstoće kože i pojavu bora. Za razliku od gubitka volumena i/ili gustoće, bore se lako uoče uslijed svojih jasnih linija i nabora na licu. Uglavnom se najčešće pojavljuju na područjima: čelo (vodoravne linije između obrva), vanjski uglovi očiju (sitne bore koje s vremenom postaju izraženije, bore smijalice), od nosa do usta (nazolabijalne bore) te s vremenom po cijelom licu. Na progresiju bora velik utjecaj imaju i vanjski čimbenici kao što su izlaganje suncu, pušenje i suhoća kože izazvana starenjem. Iako je nastanak bora neizbježan dio starenja kože, njihov nastup i graditet se mogu usporiti i



smanjiti. Velika paleta topikalnih preparata je dostupna kako za prevenciju tako i za nastali problem. Bore se često tretiraju i mehaničkim tretmanima (laser, botoks) (Hubbard i sur., 2014).

Razni prirodni i sintetski retinoidi povećavaju produkciju kolagena, induciraju epidermlnu hiperplaziju i smanjuju atipiju keratinocita i melanocita. Klinički, smanjuju vidljivost finih linija, poboljšavaju teksturu kože, korigiraju ten i elasticitet i smanjuju progresiju fotostarenja. Tretinoin je najšire istražena opcija pri tretiranju kože zahvaćene promjenama fotostarenja. Tretinoin 0,05 % emolijetna krema (Renova) i tazaroten 0,1 % krema (Tazorac) su jedina dva retinoida odobrena od strane FDA za indikaciju fotostarenja. Ostali retinoidi koji se koriste off-label za ovu indikaciju su izotretinoin, adapalen (sintetski derivat retinoida dostupan samo na recept) te retinol i retinolni esteri (dostupni u mnogim OTC kozmeceuticima). Tretinoin krema korištena jedanput dnevno uvečer daje rezultate nakon 3 mjeseca (epidermalna zadebljenja i poboljšanje u finim borama). Nakon 6 mjeseci uočena su poboljšanja u finim i grubim borama, diskromije, hrapavosti i elastičnosti kože. No, nakon 6 mjeseci poboljšanja su limitirana samo na epidermis i nisu primijećene nikakve promjene u dermalnom kolagenu i elastinu (Hubbard i sur., 2014; Mukherjee i sur., 2006).

Ovi topikalni retinoidi mogu izazvati kožne iritacije, crvenilo, ljuskavost, žarenje i dermatitis ukoliko se primijene neprimjerene količine na kožu koja prije nije naviknuta na tretman retinoidima. Pacijentima se treba preporučiti započinjanje terapije (receptno i bezreceptno) u nižim koncentracijama, jedan do dva puta tjedno za početak kako bi se razvila određena kožna tolerancija. Nužno je izbjegavanje UV zračenja i nanošenje obilne fotoprotekcije. Pacijente treba također upoznati sa činjenicom kako je za optimalan rezultat terapije potrebno minimalno 4 mjeseca te da je adherencija bitna, kako većini to predstavlja problem ukoliko rezultati nisu vidljivi u kratkom periodu. Iako je samo tazaroten kategorije X u trudnoći, uporaba ostalih retinoida nije preporučljiva trudnicama i dojiljama (Han i sur., 2014; [www.fda.gov](http://www.fda.gov)).

## 4.6.2. Poremećaji hiperpigmentacije

Hiperpigmentacije su skupine poremećaja karakterizirane pretjeranom ili nereguliranom produkcijom i/ili smještajem melaninskih zrnaca u keratinocitima. Hiperpigmentacije se mogu podijeliti s obzirom na fenotip, ali i na genotip ovisno da li problem nastaje u broju i/ili funkciji melanocita ili je riječ o genetskoj podlozi problema. Stečene hiperpigmentacije pripadaju skupini poremećaja od kojih je većina povezana s promjenom u intezitetu sinteze melanina i/ili njegove distribucije unutar stanice, a kao takve se mogu podijeliti na epidermalne i dermalne. No, poremećaji pigmentacije ne nastaju samo uslijed utjecaja UV zraka, one mogu biti i rezultat hormonskog disbalansa, upalnih procesa razne etiologije, primjene lijekova ili kao posljedica sistemskih bolesti i kožnih promjena (Baxter i Pavan, 2013).

### MELAZMA

Melazma (nekad nazivana kloazma ili maska trudnoće) je čest stečeni poremećaj hiperpigmentacije koji pogađa milijune ljudi diljem svijeta. Prijavljena prevalencija se proteže od 9 % kod Hispanaca u južnim dijelovima SAD-a sve do 40 % u skupinama jugoistočne Azije. Dok je točna patogeneza nepoznata, pretpostavlja se da je stanje uzrokovano biološki aktivnim melanocitima. Upravo se vjeruje da glavnu ulogu u patogenezi ima povećana proizvodnja  $\alpha$  melanocit stimulacijskog hormona ( $\alpha$ MSH). Poznati faktori pogoršanja uključuju trudnoću, UV zračenje, korištenje kombiniranih hormonskih kontraceptiva te izlaganje sunčevoj svjetlosti. UV zračenje pokreće povećanu melanocitnu aktivnost i smatra se glavnim čimbenikom nastanka mrlja. Visoke razine estrogena i progesterona mogu stimulirati proces melanogeneze što se upravo događa u trudnoći, kod žena koje primaju kombiniranu terapiju oralnih kontraceptiva i žena u menopauzi. Estrogen povećava proizvodnju pigmenta pokretajući povećanu ekspresiju melanokortin receptora 1 i gena PDZK1, koji je odgovoran za povećanu transkripciju tirozinaze. Melazma se prezentira kao smeđe mrlje ili mrlje centrofacijalne (najčešći uzorak), malarne, mandibularne regije ili kombinacija svih navedenih. Često se vidi kao bilateralna mrežasta preplanulost, svijetlo do tamnosmeđe boje makula i mrlja osobito na licu (obrazi, čelo i gornja usna). Pregled Woodovom svjetiljkom može poslužiti za lokalizaciju pigmenta mrlja (epidermalno, dermalno, mješovito ili nevidljivo). Sama klinička težina melazme se može kvantificirati upravo putem područja zahvaćenosti i indeksa ozbiljnosti (MASI). Glavna MASI ljestvica se koristi u procjeni primarnog tretmana liječenja. Za izračunavanje MASI rezultata, tri se faktora subjektivno procjenjuju: područje zahvaćenosti,

stupanj tamnjenja i homogenost mrlja. Iako niti jedan tretman ne sprječava nastanak melazme ili povratak recidiva, postoje brojne opcije za smanjenje dispregriranosti poremećaja. Primarne mjere obuhvaćaju izbjegavanje sunca i UV zračenja, pravilna fotoprotekcija te korištenje sredstava koji djeluju na smanjenje melanogeneze i inhibiciju tirozinaze (Rodrigues i Pandya, 2015; Vashi i sur., 2016).

Različiti lokalni retinoidi pokazali su se korisnima u tretiranju smeđih makula i mrlja melazme. Utvrđeni su višestruki mehanizmi djelovanja: učinak na keratinocyte, melanosome, sintezu melanina i inhibiciju sinteze tirozinaze. Tretinoin je nedvojbeno najučinkovitiji retinoid za ovu indikaciju. Prijavljene studije izvještavaju o 32 % poboljšanju MASI rezultata u pacijenata koji su koristili 0,1 % topikalno tretinoin u odnosu na skupinu koja nije tretirana u periodu od 40 tjedana liječenja. Lokalna primjena tretinoina naime će teško biti učinkovitija od kombinirane terapije. Tako se tretinoin kombinira u Kligmanovoj otopini (5% hidrokinoon, 0,1% tretinoin, 0,1% deksametazon), a njome se upravo melazma najčešće i tretira. Upravo je kod adapalena zamijećeno manje kožnih nuspojava u usporedbi s tretinoinom. Topikalnom primjenom 0,1% adapalena MASI rezultat se smanjuje u prosjeku za 37% unutar 14 tjedana liječenja. No, upravo najviše pažnje dobija zbog boljeg profila nuspojava i kraćeg toka provođenja terapije (Vashi i sur., 2016).

## **POSTINFLAMATORNE HIPERPIGMENTACIJE**

Postinflamatorna hiperpigmentacija (PIH) je stečena hipermelanoza epidermisa ili dermisa koja se javlja nakon ozljede ili upale kože. Iako se ova promjena u pigmentaciji može zapaziti kod svih tipova kože, najčešće pogađa populaciju Fitzpatrickove skale IV – VI uslijed povećane reaktivnosti melanina u koži. PIH se često javlja sa tamnim i crnim makulama i mrljama obično na istim kožnim područjima gdje je bila kožna ozljeda. Klinički tijek je kroničan i nepredvidiv, iako je mogućnost rješavanja epidermalnih PIH izgledniji od onih dermalnih. PIH se pojavljuje jednako u oba spola, nevezano za dob. Može imati dubok psihološki značaj i ostaviti trajne posljedice na samopouzdanje jer stanje može potrajati mjesecima i godinama čak i uz pravilno liječenje. PIH se može spriječiti i ublažiti. Kada nastupi, potrebno je potražiti temeljna upalna stanja i tretirati ih kako bi smanjili progresiju PIH kao posljedicu u budućnosti. Ako se upalna stanja ili ozljeda povuku, tretiranje PIH treba biti odmah sljedeći korak u vremenskoj liniji. Aktualni topikalni proizvodi su trenutno zlatni standard za tretiranje PIH, no i mnoštvo kemijskih pilinga i laserskih tretmana daju značajne rezultate.

PIH se manifestira hiperpigmentiranim, asimptomatskim makulama i/ili mrljama unutar područja kože lica koja je bila zahvaćena upalom ili ozljedom. Dok taloženje pigmenata u epidermi uzrokuje tamnosmeđe mrlje, dermalno odlaganje pigmenata karakterizira tamna do sivosmeđa koža. No, bez obzira na lokalizaciju pigmenata, ukoliko se stanje ne tretira, nastale makule i mrlje se mogu proširiti i dodatno potamniti. Izloženost UV zračenju i direktnoj sunčevoj svjetlosti može dodatno pogoršati PIH. Tipično, epidermalne makule će izblediti i nestati kroz nekoliko mjeseci uz pravilan tretman, dok dermalne mogu ostati prisutne duže i liječenje može biti dugotrajnije. Neki od čestih endogenih uzročnika su akne vulgaris, atopijski dermatitis, psorijaza i lichen planus. Nadražujući kontaktni dermatitis, opekline, kemijski piling, terapija neionizirajućim zračenjem i lasersko uklanjanje dlaka su egzogeni čimbenici. Akne vulgaris su najčešći uzročnik s prevalencijom i do 65 %. Rano i agresivno liječenje akni u ranim fazama uvelike smjenjuje rizik od kasnijeg nastupa PIH (Chaowattanapanit i sur., 2017; Kaufman i sur., 2017).

PIH rezultira prekomjerenom proizvodnjom ili abnormalnim oslobađanjem melanina kao odgovor na upalno stanje kože ili ozljedu. Proces započinje oksidacijom arahidonske kiseline kako bi se proizveli eikozanoidi bitni za staničnu signalizaciju. Prostaglandini i leukotrieni, zajedno s citokinima i reaktivnim kisikovim i dušikovim vrstama oslobođenim tokom upalnog procesa, potiču hiperprodukciju melanina i proliferaciju melanocita. Povećanja regulacija ovih metabolita povezana je s višim razinama imunoreaktivne tirozinaze, što rezultira povećanim prijenosom melanina od melanosoma do keratinocita (Kaufman i sur., 2017).

Tretiranje PIH u osoba s kožnim tipom IV do VI po Fitzpatrickovoj skali je često otežano, kako samo liječenje može dovesti i do pogoršanja PIH uslijed iritacije od agresivnih terapijskih metoda. Jedan od najučinkovitijih metoda tretiranja stanja je upravo dati dovoljno vremena koži za pravilan oporavak. Studije upravo pokazuju kako 57 % slučajeva u osoba koje pate od PIH kao posljedica akni stanje se povlači spontano nakon 40 tjedana. No, postoji i velika lepeza mogućnosti topikalnih tretmana za osobe koje se odluče za nešto brže metode liječenja makula i mrlja. Jedan od tih tretmana je upravo uporaba inhibitora tirozinaze, kombinacije topikalnih krema i gelova, kemijskih pilinga i fotoprotekcijskih sredstava. Retinoidi se koriste zbog svog učinka na smanjenje pigmentacije kože, a to je upravo rezultat djelovanja na inhibiciju tirozinaze, indukciju apoptoze melanocita i ubranu regeneraciju epidermalnih stanica.

Tretinoin se smatra inhibitorom transkripcije tirozinaze i inhibitorom faktora konverzije dopakroma, što rezultira prekidom biosinteze melanina. Zapravo, možda najbitniji učinak tretinoina na PIH može biti upravo indukcija procesa deskvamacije što umanjuje količinu

melanina u epidermi. Topikalni tretinoin je dostupan u kremama i gelovima u različitim koncentracijama, te se koristi metodom "start low, go slow". Preporuča se započeti uporabu tretinoina u nižim koncentracijama 1 – 2 puta tjedno te postupno povećavati do viših koncentracija više puta tjedno, ovisno koliko koža tolerira bez izraženih iritacija (Taylor i sur., 2009).

Adapalen 0,1 % krema i Tazaroten 0,1 % gel također imaju obećavajuće rezultate u borbi protiv PIH. Randomizirana, dvostruko slijepa studija tazarotena na 74 ispitanika Fitzpatrikovog kožnog tipa III – VI sa PIH induciranih aknama, pokazali su značajnu redukciju u hiperpigmentacijama, površini zahvaćenosti kože te graditeta stanja sveukupno, u odnosu na netretiranu skupinu. Ispitanici su koristili gel tazarotena jedanput dnevno uvečer uz dnevno nanošenje kreme sa SPF faktorom 50 te nisu prijavili kožne iritacije. Također, otvorena studija adapalena na 65 afroamerikanaca s umjerenim aknama i PIH na licu pokazali su značajno smanjenje broja hiperpigmentiranih makula i gustoće pigmentacija u dvije trećine ispitanika. Većina ispitanika je prijavila nepostojanje iritacija tokom korištenja adapalena (Kaufman i sur., 2017; Taylor i sur., 2009).

## 5. ZAKLJUČCI

- Retinoidi su definirani kao prirodni ili sintetski derivati vitamina A s fiziološkim učinkom na RAR i RXR receptore u organizmu čovjeka. Djelujući na navedene receptore, genomski dovode do indukcije i/ili represije određenih gena pod njihovom kontrolom te mnogim dermalnim učincima. Uz navedeni učinak, u brojnim dermatološkim stanjima djeluju na normalizaciju keratinizacije, epitelizacije te diferencijaciju i poliferaciju keratinocita.
- Akne vulgaris se manifestira makulama, papulama, cistama i nodulima na koži. U liječenju akni često se koriste lokalni retinoidi adapalen (Epiduo, Sona), tazaroten i tretinoin. Djeluju na abnormalnu keratinizaciju epidermisa te antimikrobno. Koriste se kao gel ili krema u različitim koncentracijama, najčešće jedanput uvečer. Često se kombiniraju u pripravcima s topikalnim antibioticima i/ili benzoil peroksidom. Rekurentni tip AV se liječi oralnim retinoidima ukoliko ostale terapijske mogućnosti nisu bile uspješne. Za ovo je indiciran izotretinoin (Roaccutane). Izotretinoin je X kategorije u trudnoći i dojenju te jak teratogen. Uz njegovu primjenu nužna je pravilna oralna i mehanička kontracepcija kako bi se izbjegla potencijalna trudnoća. Sistemski retinoidi uzrokuju mnogo nuspojava od kojih su najizraženije dislipidemije, hiperkolesterolemije i suhoća sluzokože.
- Psorijaza je kronična upalna papuloskvamozna bolest kože obilježena postojanjem kroničnih plakova na površinama kože. Za liječenje psorijaze indicirani su acitretin i tazaroten. Acitretin (kapsule) djeluje antiproliferativno i protuupalno, normalizira epitelizaciju, diferencijaciju te proliferaciju keratinocita. Tazaroten (gel) dodatno djeluje i na inhibiciju hipersekcije markera upale djelovanjem putem RAR receptora. Ova dva retinoida su kontraindicirani u trudnoći i dojenju uslijed teratogenog učinka.
- Ihtioza, odnosno kožna bolest karakterizirana ljuskavom kožom može biti nasljedna ili stečena, a najčešći oblik jest Ichthyosis vulgaris. U topikalnoj terapiji za uklanjanje ljuski koriste se topikalni adapalen, tazaroten i tretinoin, djelujući na hiperproliferaciju keratinocita i keratinizacije epidermisa. U sistemskom režimu liječenja se koriste acitretin i izotretinoin za rekurentne fenotipove. Nisu prva opcija liječenja bolesti zbog rizika od nuspojava, te liječnik u razgovoru s pacijentom mora odvagati potencijalne koristi i rizike.

- Studije ukazuju na potencijalnu korist sistemske retinoidne terapije acitretina, etretinata i izotretinoina u liječenju Darierove bolesti. U objavljenim studijama pacijenti tretirani retinoidima su pokazivali značajno smanjenje znakova bolesti s blagim nuspojavama tipičnima za retinoide.
- U ranim stadijima kutanog limfoma T stanica koriste se topikalni i sustavni retinoidi. Jedan od najznačajnijih retinoida jest beksaroten zbog djelovanja na RXR receptore. Djeluje na maligne stanice inhibicijom proliferacije tumorskih stanica te indukcijom njihove apoptoze.
- Fotostarenje je jedan od najvažnijih procesa ekstrinzičnog starenja kože koji stvara vidljive neželjene promjene na ljudskoj koži. To je kumulativan proces i ubrzava ga izloženost UV svjetlosti. Manifestira se u obliku kožnih promjena (teleangiektazije, mrljaste pigmentacije, gruba tekstura, duboke bore, gubitak elastičnosti i volumena, žućkasta boja).
- Bore nastaju kao posljedica smanjenja elastina, kolagena i hijaluronske kiseline. Kako bi nastanak bora i njihova prezentacija bila što manja, retinoidi se koriste kako bi inducirali epidermalnu hiperplaziju. U SAD-u su registrirani tretinoin i tazaroten u obliku krema. U OTC pripravcima možemo pronaći retinol i njegove estere (palmitat) i adapalen. Off label se koristi i receptni izotretinoin za smanjenje dubokih bora.
- Melazma ili maska trudnoće je poremećaj hiperpigmentacije koji često pogađa trudnice i žene u menopauzi. Manifestira se kao smeđe mrlje centrofacijalne, mandibularne i/ili malarne regije. Lokalni retinoidi su se pokazali izrazito korisnima u liječenju melazme. Posebno je učinkovita Kligmanova otopina (5% hidrokinon, 0,1% tretinoin, 0,1% deksametazon). Tretinoin djeluje na inhibiciju sinteze tirozinaze te sintezu melanina. Ostali retinoidi kao monoterapija su manje učinkoviti od Kligmanove otopine. Melazma se također liječi i adapalenom.
- Postinflamatorne hiperpigmentacije se javljaju kao posljedica upale ili ozljede kože zbog hiperprodukcije melanocita. Tretinon se koristi zbog djelovanja na inhibiciju tirozinaze i faktora konverzije dopakroma, a dostupan je u kremama i gelovima raznih koncentracija. Adapalen 0,1 % krema i tazaroten 0,1 % gel su iznimno učinkoviti za tretiranje PIH.

## 6. POPIS KRATICA, OZNAKA I SIMBOLA

9cRA - 9-cis retinoična kiselina

ADH - alkohol dehidrogenaza

AMP – antigeni antimikrobni peptidi

AP-1 – onkogeni protein AP1

ARCI – autosomalna recesivna kongenitalna ihtioza (engl. Autosomal Recessive Congenital Ichthyosis)

ATP2A2 – engl. ATPase Sarcoplasmic/Endoplasmic Reticulum Ca<sup>2+</sup> Transporting 2

ATRA - trans-retinoična kiselina (engl. All-Trans Retinoic Acid)

AV - Akne vulgaris

CHO - stanice jajnika kineskog hrčka (engl. Chinese Hamster Ovary)

CRABP - stanični vezujući protein (engl. Cellular Retinoic Acid Binding Protein)

CRBP1 - stanični vezujući protein retinola (engl. Cellular Retinol Binding Protein 1)

CTCL - kutani limfom T stanica (engl. Cutaneous T-cell Lymphoma)

CYP – citokrom P-450 (engl. Cytochrome P450)

DHA- dihidroeikozatetraenska kiselina

EMA - Europska agencija za lijekove i medicinske proizvode (engl. European Medicine Agency)

FDA - Američka agencija za hranu i lijekove (engl. Food and drug administration)

HALMED - Hrvatska agencija za lijekove i medicinske proizvode

HAT - histon acetil transferaza

HDAC - histon deacetilaza

IGF-1 - faktor rasta inzulina 1 (engl. insulin grow factor 1)

INF – interferon (engl. Interpheron)

IL – interleukin (engl. interleukin)

IP - intraperitonealno

IV - intravenski

JAK – Janus kinaza (engl. Janus kinase)

KKS - kompletna krvna slika

LH- luteinizirajući hormon

MAO - monoamino oksidaza

MAPK – mitogenom aktivirana protein kinaza (engl. Mitogen-activated Protein Kinase)

MASI – engl. Melasma area and severity index



MMP - matriksne metaloproteinaze (engl. Matrix Metalloproteinase)  
MRP-8 - engl. Migration Inhibitory Factor Related Protein 8  
MS – mikoze fungoides  
NF- $\kappa$ B – nuklearni faktor kapa-B (engl. Nuclear factor kappa B)  
NGAL – engl. nucleophile gelatinase-associated lipocalin  
OTC – bezreceptni lijekovi (engl. Over the Counter)  
pDC - engl. Plasmacytoid Dendritic Cell  
PIH – postinflamatorne hiperpigmentacije  
PPAR - engl. Peroxisome Proliferator-Activated Receptor  
RA - retinoična kiselina  
RAGE- engl. Receptor For Advanced Glycation Endproducts  
RALDH - retinaldehid dehidrogenaza  
RALDH - retinol dehidrogenaza  
RAR - receptor retinoične kiseline (engl. Retinoic Acid Receptor)  
RARE - element odgovora na retinoičnu kiselinu (engl. Retinoid Acid Response Element)  
RBP - protein koji veže retinol (engl. Retinol-Binding Protein)  
RDH - retinol dehidrogenaza  
ROS - reaktivne kisikove specije  
RXLi – X vezana recesivna ihtioza (engl. Recessive X linked ichthyosis)  
RXR - receptor X retinoična kiseline (engl. Retinoic Acid X receptor)  
SERCA – engl. Sarco/Endoplasmic Reticulum Ca<sup>2+</sup>-ATPase  
SKALP - engl. Skin-Derived Antileukoproteinase  
SPF – engl. Sun Protection Factor  
SS – Sezary sindrom  
STAT - engl. Signal Transducer and Activator of Transcription  
STRA6 - protein stimuliran retinoičnom kiselinom (engl. Signaling Receptor And Transporter Of Retinol 6)  
TIG3 - tazarotonom inducirani gen 3 (engl. Tazarotene-Induced Gene 3)  
TLR - engl. Toll like Receptor  
TNF $\alpha$  - faktor nekroze tumora  $\alpha$  (engl. Tumor Necrosis Factor  $\alpha$ )  
US - United States  
VEGF – vaskularni faktor rasta endotela (engl. Vascular Endothelial Growth Factor)  
 $\alpha$ MSH -  $\alpha$  melanocit stimulacijski hormon

## 7. LITERATURA

Al Tanoury Z, Piskunov A, Rochette-Egly C. Vitamin A and retinoid signaling: genomic and nongenomic effects. *J Lipid Res*, 2013, 54, 1761-1775.

Asano H, Aonuma M, Sanosaka T, Kohyama J, Namihira M, Nakashima K. Astrocyte differentiation of neural precursor cells is enhanced by retinoic acid through a change in epigenetic modification. *Stem Cells*. 2009, 27, 2744-2752.

Baxter LL, Pavan WJ. The etiology and molecular genetics of human pigmentation disorders. *Wiley Periodicals*, 2013, 2, 379–392.

Beckenbach L, Baron JM, Merk HF, Löffler H, Amann PM. Retinoid treatment of skin diseases. *Eur J Dermatol*. 2015, 25, 384-391.

Biro DE, Shalita AR. Clinical aspects of topical retinoids. *Skin Pharmacology*, 1993, 53-60.

Blomhoff R, Blomhoff HK. Overview of retinoid metabolism and function, *J Neurobiol*. 2006, 66, 606-630.

Brun PJ, Yang KJ, Lee SA, Yuen JJ, Blaner WS. Retinoids: Potent regulators of metabolism. *International Union of Biochemistry and Molecular Biology*, 2013, 39, 151-163.

Chaowattanapanit S, Silpa-Archa N, Kohli I, Lim HW, Hamzavi I. Postinflammatory hyperpigmentation: A comprehensive overview: Treatment options and prevention. *J Am Acad Dermatol*., 2017, 77, 607-621.

Collins MD, Mao GE. Teratology of retinoids. *Annu Rev Pharmacol Toxicol*. 1999, 39, 399-430.

Comptour A, Rouzair M, Belville C, Bouvier D, Gallot D, Blanchon L, Sapin V. Nuclear retinoid receptors and pregnancy: Placental transfer, functions, and pharmacological aspects. *Cell Mol Life Sci*. 2016, 73, 3823-3337.

Costa CS, Bagatin E, Martimbianco ALC, da Silva EMK, Lúcio MM, Magin P, Riera R. Oral isotretinoin for acne (review). *John Wiley & Sons, Ltd*. 2018, 18, 1-117.

Das BC, Thapa P, Karki R, Das S, Mahapatra S, Liu TC, Torregroza I, Wallace DP, Kambhampati S, Van Veldhuizen P, Verma A, Ray SK, Evans T. Retinoic acid signaling pathways in development and diseases. *Bioorg Med Chem*. 2014, 22, 673-683.

Digiovanna JJ, Mauro T, Milstone LM, Schmuth M, Toro JR. Systemic retinoids in the management of ichthyoses and related skin types. *Dermatol Ther.* 2013, 26, 26-38.

DiGiovanna JJ, Robinson-Bostom L. Ichthyosis: etiology, diagnosis, and management. *Am J Clin Dermatol.* 2003, 4, 81-95.

Duvic M. Tazarotene: a review of its pharmacological profile and potential for clinical use in psoriasis. *Expert Opin Investig Drugs.* 1997, 6, 1537-1551.

Epiduo 1 mg/g + 25 mg/g gel, 2022, sažetak opisa svostava lijeka, <https://www.halmed.hr/upl/lijekovi/SPC/Epiduo-SPC.pdf>, pristupljeno 5.3.2022.

Evans TR, Kaye SB. Retinoids: Present role and future potential. *Br J Cancer.* 1999, 80, 1-8.

Fisher GJ, Kang S, Varani J, Bata-Csorgo Z, Wan Y, Datta S, Voorhees JJ. Mechanisms of photoaging and chronological skin aging. *Arch Dermatol.* 2002, 138, 1462-1470.

Goldhar JN, Yong PY. Photodamaged skin. Update on therapeutic management. *Can Fam Physician.* 1993, 39, 352-6, 359-63.

Gregoriou S, Kritsotaki E, Katoulis A, Rigopoulos D. Use of tazarotene foam for the treatment of acne vulgaris. *Clin Cosmet Investig Dermatol.* 2014, 7, 165-170.

Griffiths CEM, Armstrong AW, Gudjonsson JE, Barker JNWN. Psoriasis. *Lancet.* 2021, 397, 1301-1315.

Han A, Chien AL, Kang S. Photoaging. *Dermatol Clinic.* 2014, 32, 291-299.

Hathcock JN, Hattan DG, Jenkins MY, McDonald JT, Sundaresan PR, Wilkening VL. Evaluation of vitamin A toxicity. *Am J Clin Nutr.* 1990, 52, 183-202.

Hubbard BA, Unger JG, Rohrich RJ. Reversal of skin aging with topical retinoids. *Plast Reconstr Surg.* 2014, 133, 481e-490e.

J. Marx, H. Naudé, E. Pretorius. The Effects of Hypo- and Hypervitaminosis a and Its Involvement in Foetal Nervous System Development and Post-Natal Sensorimotor Functioning – A Review, *The British Journal of Development Disabilities.* 2016, 52, 47-64.

Jain S. Topical tretinoin or adapalene in acne vulgaris: An overview. *J Dermatol Treat.* 2004, 15, 200-207.

Kaufman BP, Aman T, Alexis AF. Postinflammatory Hyperpigmentation: Epidemiology, Clinical Presentation, Pathogenesis and Treatment. *Am J Clin Dermatol*. 2018, 19, 489-503.

Khalil S, Bardawil T, Stephan C, Darwiche N, Abbas O, Kibbi AG, Nemer G, Kurban M. Retinoids: A journey from the molecular structures and mechanisms of action to clinical uses in dermatology and adverse effects. *J Dermatolog Treat*. 2017, 28, 684-696.

Langley RG, Krueger GG, Griffiths CE. Psoriasis: Epidemiology, clinical features, and quality of life. *Ann Rheum Dis*. 2005, 64, ii18 - ii23.

Marks R. The role of tazarotene in the treatment of psoriasis. *Br J Dermatol*. 1999, 140, 24-28.

Heath MS, Sahni DR, Curry ZA, Feldman SR: Pharmacokinetics of Tazarotene and Acitretin in Psoriasis, *Expert Opinion on Drug Metabolism & Toxicology*. 2018, 14, 919-927.

Moise AR., Palczewski K, Noy N, Blaner WS. Delivery of Retinoid-Based Therapies To Target Tissues. *Biochemistry*. 2007, 46, 4449–4458.

Mukherjee S, Date A, Patravale V, Korting HC, Roeder A, Weindl G. Retinoids in the treatment of skin aging: An overview of clinical efficacy and safety. *Clin Interv Aging*. 2006, 1, 327-348.

Neotigason 10 mg tvrde kapsule, 2017., sažetak svojstava o lijeku, <https://www.halmed.hr/upl/lijekovi/SPC/Neotigason-SPC-zajednicko-za-IB-C-I-3z-Art-5-i-IB-C-I-1a.pdf>, pristupljeno 5.3.2022.

Oge LK, Broussard A, Marshall MD. Acne Vulgaris: Diagnosis and Treatment. *Am Fam Physycian*. 2019, 100, 475-484.

Orfanos CE, Zouboulis CC, Almond-Roesler B, Geilen CC. Current use and future potential role of retinoids in dermatology. *Drugs*. 1997, 53, 358-388.

Poon F, Kang S, Chien AL. Mechanisms and treatments of photoaging. *Photodermatol Photoimmunol Photomed*. 2015, 31, 65-74.

Purdy S, de Berker D. Acne vulgaris. *BMJ Clinical Evidence*. 2011, 1714.

Querfeld C, Nagelli LV, Rosen ST, Kuzel TM, Guitart J. Bexarotene in the treatment of cutaneous T-cell lymphoma. *Expert Opin Pharmacother*. 2006, 7, 907-915.

Rendon A, Schäkel K. Psoriasis Pathogenesis and Treatment. *Int J Mol Sci*. 2019, 20, 1475.

Riahi RR, Bush AE, Cohen PR. Topical Retinoids: Therapeutic Mechanisms in the Treatment of Photodamaged Skin. *Am J Clin Dermatol*. 2016, 17, 265-276.

Roaccutane 10 mg meke kapsule, sažetak opisa svojstava lijeka, 2016, <https://www.halmed.hr/upl/lijekovi/SPC/Roaccutane-SPC.pdf>, pristupljeno 5.3.2022.

Rodrigues M, Pandya AG. Melasma: Clinical diagnosis and management options. *Australas J Dermatol*. 2015, 56, 151-163.

Santhosh P, Kidangazhiathmana A. Trifarotene - The latest retinoid. *Indian J Dermatol Venereol Leprol*. 2021, 8, 742-745.

Sarkar R, Chugh S, Garg VK. Acitretin in dermatology. *Indian J Dermatol Venereol Leprol*. 2013, 79, 759-771.

Schubert M, Gibert Y. Retinoids in Embryonic Development. *Biomolecules*. 2020, 10, 1278.

Shirakami Y, Lee SA, Clugston RD, Blaner WS. Hepatic metabolism of retinoids and disease associations. *Biochim Biophys Acta*. 2012, 1821, 124-36.

Shwayder T. Ichthyosis in a nutshell. *Pediatric Review*. 1999, 20, 5-12.

Sibbald D. Acne Vulgaris. U: Pharmacotherapy: A Pathophysiologic Approach, 9 edition. DiPiro JT, Talbert RL, Yee GC, Matzke GR, Wells BG, Posey LM, urednici, SAD, McGraw-Hill Education, 2014.

Sona 1 mg/ml gel, sažetak opisa svojstava o lijeku 2020, <https://www.halmed.hr/upl/lijekovi/SPC/Sona-SPC.pdf>, pristupljeno 5.3.2022.

Szymański Ł, Skopek R, Palusińska M, Schenk T, Stengel S, Lewicki S, Kraj L, Kamiński P, Zelent A. Retinoic Acid and Its Derivatives in Skin. *Cells*. 2020, 9, 2660.

Takagi A, Kamijo M, Ikeda S. Darier disease. *J Dermatol*. 2016, 43, 275-279.

Tan J, Boyal S, Desai K, Knezevic S. Oral Isotretinoin: New Developments Relevant to Clinical Practice. *Dermatol Clin*. 2016, 34, 175-184.

Targetin, 2018., [https://www.ema.europa.eu/en/documents/overview/targetin-epar-medicine-overview\\_hr.pdf](https://www.ema.europa.eu/en/documents/overview/targetin-epar-medicine-overview_hr.pdf)., pristupljeno 5.3.2022.

Taylor S, Grimes P, Lim J, Im S, Lui H. Postinflammatory hyperpigmentation. *J Cutan Med Surg*. 2009, 13, 183-91.

Tazorac 0,025 % gel, , sažetak opisa svojestava o lijeku, 2011., [https://www.accessdata.fda.gov/drugsatfda\\_docs/label/2011/020600s008lbl.pdf](https://www.accessdata.fda.gov/drugsatfda_docs/label/2011/020600s008lbl.pdf), pristupljeno 5.3.2022.

Titus S, Hodge J. Diagnosis and treatment of acne. *Am Fam Physician*. 2012, 86, 734-740.

Shwayder T, Ott F. All About Ichthyosis. *Pediatric Clinics of North America*. 1991, 38, No 4.

Vahlquist A, Rollman O. Clinical pharmacology of 3 generations of retinoids. *Dermatologica*. 1987, 175, 20-27.

Vashi NA, Wirya SA, Inyang M, Kundu RV. Facial Hyperpigmentation in Skin of Color: Special Considerations and Treatment. *Am J Clin Dermatol*. 2017, 18, 215-230.

Vieira ML, de Paula Samorano L, da Matta Rivitti-Machado MC, de Oliveira ZNP. Darier disease: Long-term treatment with systemic retinoids at a tertiary hospital. *J Dtsch Dermatol Ges*. 2020, 18, 628-630.

Weindl G, Roeder A, Schäfer-Korting M, Schaller M, Korting HC. Receptor-selective retinoids for psoriasis: Focus on tazarotene. *Am J Clin Dermatol*. 2006, 7, 85-97.

Whiting DA: Acne (Clinical Review). *West J Med*. 1979, 131, 551-557.

Wilcox RA. Cutaneous T-cell lymphoma: 2017 update on diagnosis, risk-stratification, and management. *Am J Hematol*. 2017, 92, 1085–1102.

Williams HC, Dellavalle RP, Garner S. Acne vulgaris. *Lancet*. 2012, 379, 361-372.

Zaenglein AL, Levy ML, Stefanko NS, Benjamin LT, Bruckner AL, Choate K, Craiglow BG, DiGiovanna JJ, Eichenfield LF, Elias P, Fleckman P, Lawley LP, Lewis RA, Lucky AW, Mathes EF, Milstone LM, Paller AS, Patel SS, Siegel DH, Teng J, Tanumihardjo SA, Thaxton L, Williams ML; Use of Retinoids in Ichthyosis Work Group. Consensus recommendations for the use of retinoids in ichthyosis and other disorders of cornification in children and adolescents. *Pediatr Dermatol*. 2021, 38, 164-180.

Zaenglein AL, Pathy AL, Schlosser BJ, Alikhan A, Baldwin HE, Berson DS, Bowe WP, Graber EM, Harper JC, Kang S, Keri JE, Leyden JJ, Reynolds RV, Silverberg NB, Stein Gold LF, Tollefson MM, Weiss JS, Dolan NC, Sagan AA, Stern M, Boyer KM, Bhushan R. Guidelines of care for the management of acne vulgaris. *J Am Acad Dermatol*. 2016, 74, 945-73.

Zorac 0,05 % gel, 2018., <https://www.medicines.org.uk/emc/product/6762/smpc#gref.>, pristupljeno 5.3.2022.

Zouboulis CC, Ganceviciene R, Liakou AI, Theodoridis A, Elewa R, Makrantonaki E. Aesthetic aspects of skin aging, prevention, and local treatment. *Clin Dermatol.* 2019, 37, 365-372.

## 8. SAŽETAK/SUMMARY

### SAŽETAK

Retinoidi su prirodni i sintetski analozi vitamina A, esencijalnog nutrijenta ljudskog organizma. Retinoidi se obzirom na strukturne značajke dijele u četiri generacije, no biološka aktivnost unutar generacija je ista. Retinoidi uglavnom svoje djelovanje ostvaruju vežući se za nuklearne receptore steroidne/tiroidne superporodice. Dvije su vrste receptora na koje djeluju – RAR te RXR. Prilikom ulaska u stanicu i jezgru, retinoidi potiču biološke učinke nakon vezanja za određenu izoformu receptora što potiče konformacijske promjene genoma i dovodi do pojačane ekspresije ili inhibicije transkripcije gena. Svoj negenomski učinak mogu ispoljavati i aktivacijom kaskade kinaza što dovodi do posttrasnalskijskih promjena na unutarstaničnim proteinima. Genomskim učinkom na transkripciju dovode do raznih učinaka na organizam, a posebno utječu na keratinocite i hiperpigmentacije. Zbog ovog učinka indicirani su za liječenje hiperkeratoznih dermatoloških promjena na koži i poremećaja hiperpigmentacije. Koriste se za liječenje akni, psorijaze, ihtioze, promjena povezanih sa fotostarenjem (bore, melazma, posinflatatorne hiperpigmentacije), Darierove bolesti i kutanog limfoma T stanica. Fiziološki učinak retinoida dovodi do normalizacije diferencijacije keratinizacije i epitelizacije epidermisa, normaliziraju povećanu proliferaciju keratinocita te djeluju antiinflamatorno, antimikrobno i protuupalno. Dodatno, u određenim stanjima mogu djelovati i antitumorski potičući apoptozu prokancerogenih keratinocita. Najčešće sistemske nuspojave oralno primijenjenih retinoida obuhvaćaju teratogenost, hiperlipidemiju, hiperkolesterolemiju i suhoću sluzokože. Žene reproduktivne dobi treba informirati o teratogenom djelovanju sistemski primijenjenog retinoida. Nužno je primijeniti odgovarajući režim kontracepcije za vrijeme terapije. Topikalna primjena može izazvati pruritis, svrbež, crvenilo, eritem te perutanje kože na mjestu primjene. Pacijentima se preporuča pravilna uporaba krema sa SPF faktorom tokom korištenja terapije kako bi se umanjile neželjene reakcije.



## SUMMARY

Retinoids are natural and synthetic analogues of vitamin A, an essential nutrient of the human body. Retinoids are divided into four generations due to their structural features, but the biological activity within the generations is the same. Retinoids spend most of their effect binding to steroid / thyroid superfamily nuclear receptors. There are two types of receptors they act on - RAR and RXR. Upon entering the cell and nucleus, retinoids promote biological effects upon binding to a particular receptor isoform which induces conformational changes in the genome and leads to enhanced expression or inhibition of gene transcription. They can also exert their non-genomic effect by activating the kinase cascade, which leads to posttranslational changes in intracellular proteins. The genomic effect on transcription leads to various effects on the organism, and in particular affects keratinocytes and hyperpigmentation. Due to this effect, they are indicated for the treatment of hyperkeratotic dermatological changes in the skin and hyperpigmentation disorders. They are used to treat acne, psoriasis, ichthyosis, changes associated with photoaging (wrinkles, melasma, post-inflammatory hyperpigmentation), Darier's disease and cutaneous T-cell lymphoma. The physiological effect of retinoids leads to the normalization of the differentiation of keratinization and epithelialization of the epidermis, normalize the increased proliferation of keratinocytes and have anti-inflammatory, antimicrobial and anti-inflammatory effects. In addition, in certain conditions, they may have antitumor activity by stimulating the apoptosis of procarcinogenic keratinocytes. The most common systemic side effects of orally administered retinoids include teratogenicity, hyperlipidemia, hypercholesterolemia, and mucosal dryness. Women of childbearing potential should be informed of the teratogenic effects of systemically administered retinoids. It is necessary to apply an appropriate contraceptive regimen during therapy. Topical application may cause pruritus, redness, erythema and flaking of the skin at the site of application. Patients are recommended to use SPF factor creams correctly during the use of therapy in order to reduce side effects.

# Temeljna dokumentacijska kartica

Sveučilište u Zagrebu  
Farmaceutsko-biokemijski fakultet  
Studij: Farmacija  
Zavod za farmakologiju  
Domagojeva 2, 10000 Zagreb, Hrvatska

Diplomski rad

## RETINOIDI U TERAPIJI KOŽNIH OBOLJENJA

Ivana Vološčuk

### SAŽETAK

Retinoidi su prirodni i sintetski analozi vitamina A, esencijalnog nutrijenta ljudskog organizma. Retinoidi se obzirom na strukturne značajke dijele u četiri generacije, no biološka aktivnost unutar generacija je ista. Retinoidi uglavnom svoje djelovanje ostvaruju vežući se za nuklearne receptore steroidne/tiroidne superporodice. Dvije su vrste receptora na koje djeluju – RAR te RXR. Prilikom ulaska u stanicu i jezgru, retinoidi potiču biološke učinke nakon vezanja za određenu izoformu receptora što potiče konformacijske promjene genoma i dovodi do pojačane ekspresije ili inhibicije transkripcije gena. Svoj negenomski učinak mogu ispoljavati i aktivacijom kaskade kinaza što dovodi do posttranslacijskih promjena na unutarstaničnim proteinima. Genomskim učinkom na transkripciju dovode do raznih učinaka na organizam, a posebno utječu na keratinocite i hiperpigmentacije. Zbog ovog učinka indicirani su za liječenje hiperkeratoznih dermatoloških promjena na koži i poremećaja hiperpigmentacije. Koriste se za liječenje akni, psorijaze, ihtioze, promjena povezanih sa fotostarenjem (bore, melazma, posinflatorne hiperpigmentacije), Darierove bolesti i kutanog limfoma T stanica. Fiziološki učinak retinoida dovodi do normalizacije diferencijacije keratinizacije i epitelizacije epidermisa, normaliziraju povećanu proliferaciju keratinocita te djeluju antiinflamatorno, antimikrobno i protuupalno. Dodatno, u određenim stanjima mogu djelovati i antitumorski potičući apoptozu prokancerogenih keratinocita. Najčešće sistemske nuspojave oralno primijenjenih retinoida obuhvaćaju teratogenost, hiperlipidemiju, hiperkolesterolemiju i suhoću sluzokože. Žene reproduktivne dobi treba informirati o teratogenom djelovanju sistemski primijenjenog retinoida. Nužno je primijeniti odgovarajući režim kontracepcije za vrijeme terapije. Topikalna primjena može izazvati pruritis, svrbež, crvenilo, eritem te perutanje kože na mjestu primjene. Pacijentima se preporuča pravilna uporaba krema sa SPF faktorom tokom korištenja terapije kako bi se umanjile neželjene reakcije.

Rad je pohranjen u Središnjoj knjižnici Sveučilišta u Zagrebu Farmaceutsko-biokemijskog fakulteta.

Rad sadrži: 61 stranica, 12 grafičkih prikaza, 7 tablica i 69 literaturnih navoda. Izvornik je na hrvatskom jeziku.

Ključne riječi: retinoidi, topikalni retinoidi, sistemski retinoidi, akne vulgaris, psorijaza, ihtioza, hiperpigmentacije, fotostarenje, kutani limfom stanica, melazma, Darierova bolest

Mentor: **Dr. sc. Petra Turčić**, *izvanredna profesorica Sveučilišta u Zagrebu Farmaceutsko-biokemijskog fakulteta.*

Ocjenjivači: **Dr. sc. Petra Turčić**, *izvanredna profesorica Sveučilišta u Zagrebu Farmaceutsko-biokemijskog fakulteta.*

**Dr. sc. Lidija Bach-Rojecky**, *redovita profesorica Sveučilišta u Zagrebu Farmaceutsko-biokemijskog fakulteta.*

**Dr. sc. Anita Hafner**, *redovita profesorica Sveučilišta u Zagrebu Farmaceutsko-biokemijskog fakulteta.*

Rad prihvaćen: lipanj 2022.

## Basic documentation card

University of Zagreb  
Faculty of Pharmacy and Biochemistry  
Study: Pharmacy  
Department of Pharmacology  
Domagojeva 2, 10000 Zagreb, Croatia

Diploma thesis

### RETINOIDS IN THE TREATMENT OF SKIN DISEASES

Ivana Vološčuk

#### SUMMARY

Retinoids are natural and synthetic analogues of vitamin A, an essential nutrient of the human body. Retinoids are divided into four generations due to their structural features, but the biological activity within the generations is the same. Retinoids spend most of their effect binding to steroid / thyroid superfamily nuclear receptors. There are two types of receptors they act on - RAR and RXR. Upon entering the cell and nucleus, retinoids promote biological effects upon binding to a particular receptor isoform which induces conformational changes in the genome and leads to enhanced expression or inhibition of gene transcription. They can also exert their non-genomic effect by activating the kinase cascade, which leads to posttranslational changes in intracellular proteins. The genomic effect on transcription leads to various effects on the organism, and in particular affects keratinocytes and hyperpigmentation. Due to this effect, they are indicated for the treatment of hyperkeratotic dermatological changes in the skin and hyperpigmentation disorders. They are used to treat acne, psoriasis, ichthyosis, changes associated with photoaging (wrinkles, melasma, post-inflammatory hyperpigmentation), Darier's disease and cutaneous T-cell lymphoma. The physiological effect of retinoids leads to the normalization of the differentiation of keratinization and epithelialization of the epidermis, normalize the increased proliferation of keratinocytes and have anti-inflammatory, antimicrobial and anti-inflammatory effects. In addition, in certain conditions, they may have antitumor activity by stimulating the apoptosis of procarcinogenic keratinocytes. The most common systemic side effects of orally administered retinoids include teratogenicity, hyperlipidemia, hypercholesterolemia, and mucosal dryness. Women of childbearing potential should be informed of the teratogenic effects of systemically administered retinoids. It is necessary to apply an appropriate contraceptive regimen during therapy. Topical application may cause pruritus, redness, erythema and flaking of the skin at the site of application. Patients are recommended to use SPF factor creams correctly during the use of therapy in order to reduce side effects.

The thesis is deposited in the Central Library of the University of Zagreb Faculty of Pharmacy and Biochemistry.

Thesis includes: 61 pages, 12 figures, 7 tables and 69 references. Original is in Croatian language.

Keywords: *retinoids, topical retinoids, systemic retinoids, acne vulgaris, psoriasis, ichthyosis, hyperpigmentation, photoaging, cutaneous T cell skin lymphoma, melasma, Darier disease*

Mentor: **Petra Turčić, Ph.D.** Associate Professor University of Zagreb Faculty of Pharmacy and Biochemistry

Reviewers: **Petra Turčić, Ph.D.** Associate Professor University of Zagreb Faculty of Pharmacy and Biochemistry  
**Lidija Bach-Rojecky, Ph.D.** Full Professor, University of Zagreb Faculty of Pharmacy and Biochemistry  
**Anita Hafner, Ph.D.** Full Professor, University of Zagreb Faculty of Pharmacy and Biochemistry

The thesis was accepted: June 2022.