

# Dijagnostička točnost UK-NEQAS smjernica za određivanje hematogenih pigmenata u cerebrospinalnoj tekućini kod sumnje na subarahnoidalno krvarenje

---

Klišanin, Iva

Master's thesis / Diplomski rad

2022

Degree Grantor / Ustanova koja je dodijelila akademski / stručni stupanj: **University of Zagreb, Faculty of Pharmacy and Biochemistry / Sveučilište u Zagrebu, Farmaceutsko-biokemijski fakultet**

Permanent link / Trajna poveznica: <https://um.nsk.hr/um:nbn:hr:163:877220>

Rights / Prava: [In copyright](#) / [Zaštićeno autorskim pravom.](#)

Download date / Datum preuzimanja: **2024-07-19**



Repository / Repozitorij:

[Repository of Faculty of Pharmacy and Biochemistry University of Zagreb](#)



**Iva Klišanin**

**Dijagnostička točnost UK-NEQAS smjernica za  
određivanje hematogenih pigmenata u  
cerebrospinalnoj tekućini kod sumnje na  
subarahnoidalno krvarenje**

**DIPLOMSKI RAD**

Predan Sveučilištu u Zagrebu Farmaceutsko-biokemijskom fakultetu

Zagreb, 2022.

Ovaj diplomski rad je prijavljen na kolegiju Specijalna područja kliničke biokemije Farmaceutsko-biokemijskog fakulteta Sveučilišta u Zagrebu i izrađen u suradnji s Odjelom za opću kliničku biokemiju i analitiku cerebrospinalne tekućine Kliničkog zavoda za laboratorijsku dijagnostiku Kliničkog bolničkog centra Zagreb pod stručnim vodstvom prof. dr. sc. Dunje Rogić, spec. med. biokemije.

*Zahvaljujem prof. dr. sc. Dunji Rogić, spec. med. biokemije i Ani Turčić, spec. med. biokemije i lab. medicine na stručnom vodstvu, savjetima i pomoći tijekom izrade diplomskog rada.*

*Hvala mojim kolegama i prijateljima koji su mi uljepšali studiranje i obogatili ovo razdoblje. Posebno hvala mojoj obitelji na podršci i motivaciji.*

*Zahvaljujem Bogu za sve navedene, i sve koji su vjerovali u mene. S vama sve ima smisao.*

# Sadržaj

1. UVOD.....	1
1.1. Središnji živčani sustav .....	1
1.2. Krvno-moždana i krvno-likvorska barijera .....	1
1.3. Cerebrospinalna tekućina ili likvor .....	2
1.3.1. Punkcija likvora.....	3
1.3.2. Izgled i boja likvora.....	5
1.3.3. Sastav likvora .....	6
1.3.4. Analiza likvora .....	8
1.4. Subarahnoidalno krvarenje (SAH).....	8
1.4.1. Patofiziologija i klinička slika subarahnoidalnog krvarenja.....	9
1.4.2. Dijagnostika subarahnoidalnog krvarenja .....	9
1.4.1. Određivanje hematogenih pigmenata u likvoru.....	10
2. OBRAZLOŽENJE TEME .....	12
3. MATERIJALI I METODE .....	13
3.1. Uzorci i populacija .....	13
3.2. Metode.....	13
3.2.1. Određivanje hematogenih pigmenata u likvoru.....	13
3.2.2. Određivanje proteina u likvoru.....	15
3.2.3. Određivanje ukupnih proteina u plazmi .....	15
3.2.4. Određivanje bilirubina u plazmi .....	16
3.2.5. Digitalna subtrakcijska angiografija .....	16
3.3. Statističke metode .....	17
4. REZULTATI.....	18
5. RASPRAVA .....	22
6. ZAKLJUČCI.....	26
7. POPIS KRATICA, OZNAKA I SIMBOLA.....	27
8. LITERATURA .....	28
9. SAŽETAK/SUMMARY.....	31
9.1. SAŽETAK.....	31
9.2. SUMMARY .....	32

# 1. UVOD

## 1.1. Središnji živčani sustav

Središnji živčani sustav (SŽS) svojom je građom i funkcijom najsloženiji organ ljudskog tijela. Sastoji se od preko stotinu milijardi živčanih stanica, tj. neurona i svake minute prima milijune pojedinačnih informacija, obrađuje ih i određuje na koji će način tijelo na njih odgovoriti (Guyton i Hall, 2017). Zbog svoje jedinstvenosti i kompleksnosti izuzetno je podložan različitim vanjskim i unutarnjim poremećajima (Sertić i sur., 2008). Čine ga mozak i kralježnična moždina koji su zaštićeni lubanjom i kralježnicom koje čine tvrdi koštani oklop, trima vezivnim ovojnicama (*pia mater*, *arachnoidea mater*, *dura mater*), a uronjeni su u cerebrospinalnu tekućinu ili likvor, koji ispunjava njihove unutarnje šupljine i obavlja njihovu vanjsku površinu (Čvorišćec i Čepelak, ured., 2009).

## 1.2. Krvno-moždana i krvno-likvorska barijera

SŽS zaštićen je nizom anatomskih i funkcionalnih barijera, a pojam barijera obuhvaća specifičnu dvosmjernu izmjenu na dodirnim plohamo krvi i likvora, odnosno krvi i samog živčanog tkiva. Sustav krvno-moždane i krvno-likvorske barijere čine specijalizirane stanice koje odvajaju SŽS od periferije, štite ga od djelovanja štetnih mehaničkih, kemijskih i infektivnih čimbenika te služe za očuvanje njegove osjetljive homeostaze. Krvno-moždanu barijeru čine endotelne stanice dubokih moždanih kapilara, a njihovi su rubovi spojeni čvrstom elektrostatičkom vezom (engl. *tight junction*) kojom je ograničen ulazak nepotrebnih tvari kroz moždane kapilare. Većina površine moždanih kapilara obavijena je stanicama glatkih mišića te završnim nožicama astrocita, za koje se smatra da su zaslužni za stvaranje čvrstog spoja u SŽS-u (Čvorišćec i Čepelak, ured., 2009). Endotel moždanih kapilara zaslužan je za izrazito nizak intracelularni prolazak vodotopljivih tvari i makromolekula, što se očituje i u niskoj koncentraciji proteina i ostalih molekula u likvoru. Tome doprinose i mali broj pinocitnih vakuola, povećana količina mitohondrija i specifičnih enzimskih sustava, koji omogućuju razgradnju tvari koje kroz njih prolaze (Sertić i sur., 2015). S druge strane, krvno-likvorska barijera smještena je u području koroidnih spletova moždanih komora. U kapilarama koroidnog spleta endotelne su stanice povezane slabim vezama i sadrže brojne pinocitne vakuole, ali površinu moždanih komora oblaže jednoslojni kubični epitel, gdje stanice ponovno povezuju čvrste elektrostatske veze, koje čine osnovu krvno-likvorske barijere regulirajući propusnost tvari (Čvorišćec i Čepelak, ured., 2009).

Za očuvanje homeostaze SŽS-a izuzetno je važan konstantan sastav likvora, kojeg nadziru procesi izmjenjene tvari između mozga, krvi i likvora, a u tome najvažniju ulogu imaju krvno-moždana i krvno-likvorska barijera. U SŽS ulaze samo prijeko potrebne tvari, putem olakšane difuzije, aktivnim transportom i sekrecijom. Način prolaska određene molekule ovisi o njezinim karakteristikama poput polarnosti, veličine i strukture. Olakšana difuzija se odvija pomoću proteina-nosača niz koncentracijski gradijent i za nju nije potreban utrošak energije. Na taj način se odvija ulazak glukoze, aminokiselina, malih peptida i sl. Selektivni, o energiji ovisan transport uz koncentracijski gradijent olakšava visoka gustoća mitohondrija cerebralnog endotela, a može biti posredovan prijenosnicima, primjerice za askorbinsku kiselinu, ili receptorom posredovana endocitoza, npr. za inzulin. U nekim slučajevima dolazi i do nastanka složenih kanala u čijem stvaranju sudjeluje stanična membrana koja omogućuje transendotelni prelazak makromolekula, stanica i zaraznih klica. Nadalje, prolazak tvari i staničnih elemenata može se odvijati i paracelularno, pri čemu dolazi do razdvajanja transmembranskih proteina koji sudjeluju u stvaranju čvrstih elektrostatičkih veza među endotelnim stanicama. Na ovaj način se odvija brzi ulazak neutrofila u likvor u ranoj fazi bakterijskih meningitisa te nagli porast koncentracije ukupnih proteina u likvoru. S druge strane, razvoj upale i povećanje propusnosti krvno-moždane i krvno-likvorske barijere imaju i zaštitni karakter, jer omogućuju ulazak komponenata imunskog sustava u SŽS i tako doprinose ograničavanju i suzbijanju zaraze (Čvorišćec i Čepelak, ured., 2009).

Budući da krvno-likvorska barijera odjeljuje likvor od krvožilnog sustava, likvor je dio SŽS-a (Čvorišćec i Čepelak, ured., 2009). No, kako između likvora i izvanstanične tekućine živčanog tkiva ne postoji prava barijera te tvari slobodno difundiraju između tih dvaju odjeljaka, tako likvor može služiti kao svojevrsno ogledalo SŽS-a (Barac i sur., 1992).

### 1.3. Cerebrospinalna tekućina ili likvor

Cerebrospinalna tekućina ili likvor je bistra, bezbojna tekućina koja ispunjava moždane komore, središnji kanal kralježnične moždine i prostor između moždanih ovojnica pije i arahnoidne odnosno subarahnoidni prostor. Moždane komore su sustav od četiri unutarnje šupljine u mozgu povezane uskim kanalima. Unutar svake moždane komore nalazi se koroidni splet koji svojim slobodnim krajem izlazi u komoru te na svojoj površini ima brojne resice koje između ostalog pomažu gibanju likvora. Površinski dio krvnih žila koroidnog spleta prekriven je jednoslojnim, kubičnim epitelom podrijetlom iz endimskih stanica koje oblažu površinu moždanih komora i taj je površinski sloj izrazito sekrecijski aktivan u stvaranju likvora.

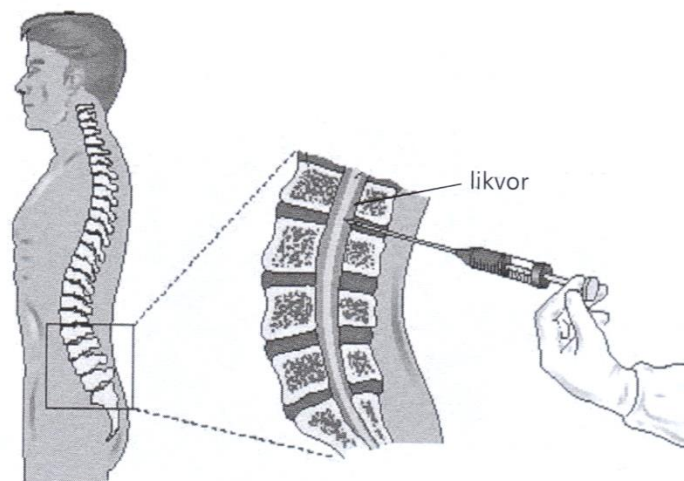
Općeprihvaćena je hipoteza da 70% volumena likvora nastaje sekrecijom iz koroidnog spleta (Čvorišćec i Čepelak, ured., 2009). Ostatak likvora nastaje difuzijom ekstracelularne tekućine mozga u likvorske prostore (Sertić i sur., 2015). Likvor iz moždanih komora prelazi u veliku cisternu (*cisterna magna*), giba se duž subarahnoidnog prostora oko kralježnične moždine i moždanih polutki te apsorpcijom preko arahnoidnih resica dolazi do venskih sinusa tvrde moždane ovojnice, dure mater. Dio moždane izvanstanične tekućine uključujući i likvor otječe i u limfni sustav, pretežito glave i vrata, što ima velik značaj za razumijevanje imunologije mozga (Čvorišćec i Čepelak, ured., 2009).

Likvor je tekućina koja se neprekidno stvara i resorbira pa se njegov cjelokupni volumen tijekom 24 sata izmijeni 3-4 puta (Čvorišćec i Čepelak, ured., 2009). Kod djece do tri godine života količina likvora varira od 60 do 100 mL, dok kod odraslog čovjeka volumen likvora iznosi 100-160 mL (Sertić i sur., 2015).

Mozak i kralježnična moždina uronjeni su u likvor, stoga je osnovna uloga likvora pružanje mehaničke zaštite mekim strukturama mozga i kralježnične moždine i osiguravanje stabilnog kemijskog okoliša unutar SŽS-a, održavanje homeostaze. Osim toga, likvor ima i važnu ulogu u njegovom funkcioniranju. Unutar SŽS-a ne postoji razvijen limfni sustav, stoga je likvor taj koji omogućuje uklanjanje različitih metaboličkih produkata mozga i kralježnične moždine. Također, sudjeluje u regulaciji cerebralne cirkulacije i intrakranijalnog tlaka. Likvor ima i nutritivnu ulogu za avaskularna područja mozga te služi kao intracerebralni transportni medij za različite neurohormone i neuropeptide koji imaju ulogu kemijskih glasnika (Topić i sur., 2018; Sertić i sur., 2015).

### 1.3.1. Punkcija likvora

Prostor između moždanih ovojnica arahnoidne je i pije, tj. subarahnoidni prostor ispunjen je likvorom. Najveće proširenje tog prostora na bazi mozga je cisterna magna. Kaudalni kraj subarahnoidnog prostora kralježnične moždine proširen je u lumbalnu cisternu koja je ispunjena lumbalnim likvorom, a klinički je značajan jer se iz njega postupkom lumbalne punkcije, uvođenjem igle najčešće između slabinskih kralježaka L4 i L5, dobiva likvor za laboratorijske i kliničke pretrage (Slika 1). U tom prostoru nema tkiva kralježnične moždine stoga nema opasnosti od njenog oštećivanja prilikom punkcije (Sertić i sur., 2015).



Slika 1. Shematski prikaz lumbalne punkcije likvora (Čvorišćec i Čepelak, ured.,2009)

Likvor se uzima lumbalnom punkcijom pomoću sterilne kanile. Sastav likvora se mijenja s visinom likvorskog kanala pa se pri punkciji treba uzeti uvijek otprilike isti volumen, oko 15 do 20 mL. Prvih nekoliko kapi se odbaci, a zatim se likvor skuplja u čistu, sterilnu epruvetu, odnosno frakcionirano u više epruveta ako se traže različite vrste pretraga. Najprije se uzima uzorak za mikrobiološke pretrage, zatim za citološke te posljednje za biokemijske i serološke pretrage. Prilikom punkcije moguće je primijetiti krvarenje. U tom slučaju likvor treba obavezno skupljati frakcionirano dok se ne razbistri i ne obezboji, a prva frakcija ne smije prelaziti 5 mL. Za neke analize uz uzorak likvora potrebno je dostaviti i krv radi određivanja koncentracijskih kvocijenata, primjerice za određivanje glukoze, albumina i imunoglobulina. Uz svaki materijal koji se šalje u laboratorij treba slati i jasno ispunjenu uputnicu koja sadržava opće podatke o bolesniku, volumen uzetog likvora, primjedbu ako je opaženo krvarenje pri punkciji, podatke o terapiji i sve drugo što može biti važno za interpretaciju nalaza. Obično je na raspolaganju ograničena količina materijala pa pretrage likvora treba obavljati vrlo pažljivo i misliti na to da se ne može provesti ponovna punkcija da bi se dobio uzorak za ponavljanje analiza. Također potrebno je pažljivo rukovanje uzorkom jer je likvor često vrlo zarazan (Čvorišćec i Čepelak, ured., 2009).

Za primjenu postupka lumbalne punkcije moraju postojati čvrste kliničke indikacije te je ona zlatni standard u dijagnostici akutnih neuroloških poremećaja, posebice u mlađoj životnoj dobi. U nekim stanjima pregled likvora ključan je u postavljanju dijagnoze i ne mogu ga zamijeniti slikovne tehnike poput kompjutorizirane tomografije (CT-a). Najčešće indikacije za lumbalnu punkciju i analizu likvora su klinička sumnja na meningitis, konvulzije s




temperaturom, klinička sumnja na subarahnoidalno krvarenje uz normalan nalaz CT-a, klinička sumnja na povećani intrakranijalni tlak, dijagnoza i diferencijalna dijagnoza ostalih akutnih, subakutnih i kroničnih bolesti SŽS-a koje su povezane sa zloćudnom infiltracijom u SŽS, intratekalnom sintezom antitijela i slično (Čvorišćec i Čepelak, ured., 2009).

### 1.3.2. Izgled i boja likvora

Pretrage likvora započinju makroskopskim pregledom kako bi se utvrdili njegov izgled i boja. Normalni je likvor bistar i bezbojan, osim likvora novorođenčadi koji može biti blago ksantokroman. Svaka druga promjena boje ili замуćenje likvora znak su patološkog procesa unutar SŽS-a. Ponekad pri traumatskoj punkciji u likvor može dospjeti nešto krvi, što se naziva artificijelno krvarenje i opaža kao crvenkasto obojenje likvora, a pri centrifugiranju takvog uzorka supernatant najčešće ostaje bezbojan i bistar (Čvorišćec i Čepelak, ured., 2009).

Pri krvarenjima u SŽS-u poput subarahnoidalnog krvarenja pojavljuje se eritrokromni tj. ružičasto ili crveno obojeni likvor koji se centrifugiranjem ne razbistri niti obezboji. U nekim slučajevima u likvoru je moguće dokazati tek hemoglobin i njegove razgradne produkte i takav je uzorak obično ksantokroman tj. žuto obojen, bez prisutnosti eritrocita (Slika 2). No, ksantokromija može biti i posljedica izrazite hiperbilirubinemije u krvi, što je čest slučaj kod novorođenčadi, jer slobodni bilirubin mnogo lakše difundira kroz sustav barijera u SŽS, ili može biti posljedica ulaska velike količine plazmatskih proteina u likvorski prostor u stanjima poput tumora SŽS-a koji ometaju normalno gibanje i resorpciju likvora. Kod melanosarkoma SŽS-a zbog prisutnosti melanina može se naći i smeđe obojeni likvor (Čvorišćec i Čepelak, ured., 2009).



Slika 2. Ksantokromija cerebrospinalne tekućine nakon centrifugiranja (desno) u usporedbi s vodom (lijevo) (van Gijn i sur., 2007)

U slučaju prisutnosti krvi u likvoru, u dijagnostici intrakranijskih krvarenja problem može nastati zbog kontaminacije likvora perifernom krvlju tijekom punkcije. Ponekad je već tijekom punkcije moguće razlučiti potječe li krv od artifičijelnog (tj. traumatskog) ili patološkog krvarenja. Kada se likvor skuplja u više epruveta, ako je riječ o artifičijelnom krvarenju može se primijetiti da je sadržaj krvi u prvoj epruveti najveći i da se primjesa krvi u svakoj novoj frakciji likvora smanjuje, a pregledaju li se eritrociti, morfološki su jednaki kao u perifernoj krvi (Sertić i sur., 2008). Ako krv potječe od krvarenja u SŽS-u, zamućenost i boja likvora jednaki su u svim epruvetama pri frakcioniranom prikupljanju, a eritrociti često gube svoj bikonkavni oblik te su slabije obojeni jer je hemoglobin djelomično difundirao iz eritrocita (Čvorišćec i Čepelak, ured., 2009).

Zamućenje likvora makroskopski se opaža ako je u likvoru prisutno mnogo leukocita ili bakterija. Bijelo zamućeni likvor čest je nalaz kod meningokoknog meningitisa, a žuto zamućeni kod teških infekcija moždanih ovojnica. Ukoliko je u likvoru visoka koncentracija ukupnih proteina, uključujući i fibrinogen, opaža se ksantokromija te se najčešće pojavljuje kod tumora kralježnične moždine koji ometaju normalnu izmjenu likvora (Sertić i sur., 2015; Čvorišćec i Čepelak, ured., 2009).

### 1.3.3. Sastav likvora

Kemijski sastav likvora uglavnom je sličan sastavu krvne plazme, jer likvor nastaje prolaskom vode i niskomolekularnih spojeva kroz sustav barijera. Temeljna razlika je u koncentraciji proteina i lipida koji su u likvoru sadržani u mnogo manjim koncentracijama, te u malom broju staničnih elemenata u odnosu na krv. Također, likvor sadržava manje glukoze, kalija i kalcija te više klorida nego serum. Ipak, osmotski tlak i točka leđišta seruma i likvora su jednaki budući da viša koncentracija klorida u likvoru nadomješta manju koncentraciju aniona proteina (Čvorišćec i Čepelak, ured., 2009). Oko 80% proteina u likvor dolazi ultrafiltracijom krvne plazme kroz kapilarne stijenke u koroidnim spletovima, dok ostalih 20% nastaje sintezom unutar SŽS-a tj. intratekalno, od čega je većina srodna onima u krvi, a manje od 5% proteina u likvoru su tzv. nervno specifični proteini. Ulazak plazmatskih proteina u likvor kroz sustav barijera ovisi o veličini proteina, odnosno o hidrodinamskom radijusu, tj. volumenu molekule, gdje u većini slučajeva hidrodinamski radijus korelira s molekulskom masom proteina (Sertić i sur., 2015). Likvor sadrži i aminokiseline koje služe kao supstrati za sintezu proteina u SŽS-u, a općenito ih je manje u likvoru nego u serumu. Njihovo određivanje od velikog je značaja u dijagnostici metaboličkih bolesti. Likvor sadrži i mnoge enzime, čija je

aktivnost u likvoru niža nego u serumu, zatim neurotransmitore te njihove metabolite, neurohormone, neuropeptide i dr. Lipidne spojeve normalni likvor sadržava tek u tragovima, manje od 20 mg/L ukupnih lipida. Većina neutralnih lipida i fosfolipida je krvnog podrijetla i pretežno su vezani za plazmatske proteine, za razliku od gangliozida koji su u likvoru pretežito moždanog podrijetla i od velike su važnosti u razvoju, izgradnji i funkcioniranju živčanog sustava (Čvorišćec i Čepelak, ured., 2009). Broj staničnih elemenata u normalnom likvoru znatno je manji u odnosu na krv, u jednom mikrolitru nalazi se do pet stanica, od čega su 70-100% limfociti, a 0-30% monociti. Granulocita i eritrocita u normalnom likvoru nema, kao ni hematogenih pigmenta. Glukoza u likvoru potječe iz krvi i u SŽS ulazi procesom olakšane difuzije, a njena koncentracija u likvoru u odraslih normalno iznosi oko 60% serumske vrijednosti. Ona ovisi o koncentraciji glukoze u serumu, stoga je njena promjena pokazatelj metaboličkih promjena i imunološke aktivnosti (Topić i sur., 2018). Laktat u likvoru pokazatelj je anaerobne glikolize u mozgu te njegova koncentracija u likvoru ne ovisi o koncentraciji u krvi. Osjetljiv je pokazatelj bakterijske infekcije u SŽS-u pa je određivanje njegove koncentracije korisno u dijagnostici i diferencijalnoj dijagnostici različitih bolesti SŽS-a (Sertić i sur., 2015; Čvorišćec i Čepelak, ured., 2009).

Promjene koje se događaju u krvnoj plazmi odražavaju se i na sastav likvora budući da su krvna tekućina i likvor odijeljeni polupropusnom membranom. Stoga se u stanju hiperglikemije koncentracija glukoze povećava i u likvoru, iako sporije i manje nego u krvi. U uremiji raste koncentracije ureje u likvoru, u hiperbilirubinemiji odnosno ketonemiji raste koncentracija bilirubina odnosno ketonskih spojeva u likvoru. Porast propusnosti barijera i smanjenje brzine izmjene likvora uzrokuju povećanje koncentracije tvari krvnog podrijetla u likvoru, npr. albumina, antitijela, komponenti komplemента, nekih lipidnih spojeva i dr. Zato se u likvorskoj dijagnostici za procjenu tih spojeva najčešće koriste kvocijenti koncentracija (Čvorišćec i Čepelak, ured., 2009).

Sastav likvora također ovisi i o mjestu uzorkovanja likvora (moždane komore, cisterna magna, lumbalna vreća) te se mijenja ovisno o količini uzetog likvora. Primjerice, u lumbalnom likvoru koncentracija ukupnih proteina se smanjuje s povećanjem volumena uzetog likvora iz lumbalne vreće, dok se s druge strane koncentracija metabolita dopamina i serotonina povećava. Sastav likvora znatno ovisi i o životnoj dobi, stoga je važno dobivene rezultate uspoređivati s odgovarajućim referentnim intervalom (Čvorišćec i Čepelak, ured., 2009).

#### 1.3.4. Analiza likvora

Razvoj likvorske dijagnostike započeo je nakon uvođenja lumbalne punkcije 1891. godine te je najprije bila ograničena samo na morfološke pretrage i ispitivanje proteina. Brojanje stanica u Fuchs-Rosenthalovoj komori ili reakcija na globuline po Pandyju neke su od pretraga koje su sačuvane i danas, a razvojem osjetljivijih i specifičnijih analitičkih metoda proširena je i paleta analita koji se mogu odrediti u likvoru što likvorsku dijagnostiku čini neizostavnoj u dijagnostici i praćenju bolesti SŽS-a. Ipak, prilikom interpretacije nalaza važno je u obzir uzeti da se sadržaj likvora mijenja iz sata u sat, od jedne do druge punkcije te je ovisan i o volumenu i mjestu uzimanja. Danas likvorska dijagnostika obuhvaća citološke, biokemijske i mikrobiološke pretrage te pretrage molekularne dijagnostike i proteomike, a razvrstane su u nekoliko programa: hitni program koji obuhvaća hitne analize za probiranje manifestacija bolesti ili za isključenje dijagnoze, zatim osnovni program pretraga koje smanjuju dijagnostičku nesigurnost i omogućuju diferencijalnu dijagnozu, te prošireni program koji sadrži specijalne pretrage koje se u praksi primjenjuju rjeđe, ali ciljano i podupiru konačnu dijagnozu i/ili daju prognostičku informaciju (Čvorišćec i Čepelak, ured., 2009).

#### 1.4. Subarahnoidalno krvarenje (SAH)

Veživne ovojnice ovijaju, štite i pregrađuju tkivo SŽS-a. Prostor između mekih ovojnica mozga i leđne moždine, pije i arahnoidne, ispunjen je likvorom i naziva se subarahnoidalni prostor. Kroz njega prolaze velike krvne žile mozga, stoga se krvarenje iz tih žila naziva subarahnoidalno krvarenje (engl. *subarachnoid haemorrhage*, SAH) (Čvorišćec i Čepelak, ured., 2009). Subarahnoidalno krvarenje može se podijeliti na traumatsko i netraumatsko ili spontano. Traumatski SAH nastaje vanjskom traumom glave uslijed koje dolazi do pucanja krvnih žila smještenih u subarahnoidalnom prostoru, a pritom razlikujemo arterijski i venski traumatski SAH (Strikić, 2017). Uzrok spontanog SAH-a najčešće je ruptura cerebrovaskularne aneurizme, a u znatno manjem broju slučajeva radi se o perimezencefaličkom krvarenju, venskom krvarenju s blažim kliničkim tijekom i boljim ishodom (Sertić i sur., 2015). Ostali i rjeđi uzroci SAH-a mogu biti razni vaskulitisi i vaskulopatije, tumori mozga, disekcija karotidne ili vertebralne arterije, ruptura malih kortikalnih arterija, tromboza venskih sinusa, spinalne AV malformacije, koagulacijski poremećaji ili predoziranje opijatima, a ponekad uzrok ostaje nepoznat pa govorimo o idiopatskom spontanom SAH-u. Incidencija SAH-a u Europi je od 10 do 15 slučajeva na 100 000 stanovnika i zahvaća populaciju svake životne dobi (Gavranić i sur., 2011). Iako pojavnost

raste sa sve starijom životnom dobi, polovica pacijenata mlađa je od 55 godina (van Gijn i sur., 2007). SAH je bolest izrazito visokog mortaliteta i morbiditeta, smrtnost iznosi do 40% unutar prvih 30 dana, a tek trećina bolesnika nakon preboljelog SAH-a može nastaviti sa životnim aktivnostima jednako kao i prije bolesti (Sertić i sur., 2015).

#### 1.4.1. Patofiziologija i klinička slika subarahnoidalnog krvarenja

Nakon ruptur aneurizme i krvarenja u subarahnoidni prostor, dolazi do naglog povišenja intrakranijalnog tlaka, sniženja moždanog protoka krvi i krvne opskrbe moždanog tkiva te promjena u metabolizmu mozga, ishemije i hipoksije. Kompenzacijskim mehanizmima poput povećanog odvođenja likvora, mozak može regulirati i normalizirati intrakranijalni tlak i moždani protok krvi. No, ako se to ne dogodi, dolazi do razvoja trajnih ishemijskih i hipoksičnih promjena koje se očituju neurološkim ispadima i različitim stupnjevima poremećaja svijesti te letalnim ishodom (Gavranić i sur., 2011). Klinička slika SAH-a karakterizirana je iznenadnom i naglom glavoboljom koja se često opisuje kao najintenzivnija glavobolja u životu, zatim kratkotrajnim poremećajem svijesti, mučninom i povraćanjem te žarišnim neurološkim ispadima. Moguća je pojava krvarenja na očnoj pozadini, koje je uzrokovano naglim povećanjem tlaka i pritiskom na vene oka (van Gijn i sur., 2007). Ovisno o opsegu i težini SAH-a, posljedično može doći i do niza sistemskih poremećaja: kardiovaskularnih, respiratornih, hematoloških, gastrointestinalnih. Težina kliničke slike određuje tijek i ishod bolesti (Gavranić i sur., 2011).

#### 1.4.2. Dijagnostika subarahnoidalnog krvarenja

Uz uzimanje detaljne anamneze i klinički pregled, za postavljanje dijagnoze subarahnoidalnog krvarenja potrebne su i slikovne dijagnostičke pretrage, gdje je metoda izbora za rano otkrivanje SAH-a kompjutorizirana tomografija (CT) mozga. Uspješnost detekcije subarahnoidalnog krvarenja CT-om ponajviše ovisi o opsegu samog krvarenja te vremenskom odmaku od pojave simptoma (van Gijn i sur., 2007). Krvarenje se CT-om može dokazati u 98% slučajeva unutar prvih 12 sati, odnosno u 95% slučajeva unutar prva dva dana od početka krvarenja. S vremenom se smanjuje osjetljivost metode pa se tako nakon sedam dana od početka krvarenja CT-om ono može vidjeti kod samo 50% pacijenata. U slučajevima s negativnim CT nalazom gdje na temelju kliničke slike i dalje postoji sumnja na SAH, potrebno je napraviti lumbalnu punkciju i određivanje hematogenih pigmenata u likvoru, budući da u 2-3% takvih slučajeva krvarenje bude naknadno dokazano. Spektrofotometrijskom

analizom likvora moguće je detektirati prisutnost bilirubina u uzorku 12 sati do 2 tjedna od pojave krvarenja. Nakon pozitivnog nalaza dobivenog CT-om ili lumbalnom punkcijom, pacijent se upućuje na digitalnu subtrakcijsku angiografiju (DSA) ili CT angiografiju (CTA) kako bi se postavila konačna dijagnoza te istodobno utvrdilo ishodište krvarenja i proveo odgovarajući terapijski postupak (Cruickshank i sur., 2008). DSA je referentna metoda za postavljanje dijagnoze SAH-a koja omogućuje prikaz promjena krvnih žila s velikom točnošću. Izvodi se uz lokalnu anesteziju, primjenom kontrastnog sredstva u femoralnu arteriju kroz kateter. To je invazivna radiološka metoda stoga postoji rizik od mogućih komplikacija. Prilikom uvođenja žice vodilje i katetera može doći do rascijepa stijenke ili puknuća krvne žile, stvaranja ugruška i krvarenja (Fleury i sur., 2021). Zbog primjene lokalnog anestetika i jodnog kontrastnog sredstva, moguće su alergijske reakcije koje uključuju crvenilo kože, osip, svrbež, mučninu, povraćanje ili otežano disanje, a iako rijetko, moguće su po život opasne anafilaktičke reakcije. Kod pacijenata s postojećom bubrežnom insuficijencijom i dijabetesom primjena veće količine kontrastnog sredstva može dodatno oštetiti bubrežnu funkciju (Andreucci i sur., 2014). Također, zbog izlaganja štetnom ionizirajućem zračenju, povećava se rizik od kasnijeg nastanka zloćudnih tumora, a u većim dozama može uzrokovati oštećenje tkiva u obliku crvenila kože, otpadanja kose ili katarakte (www.who.int).

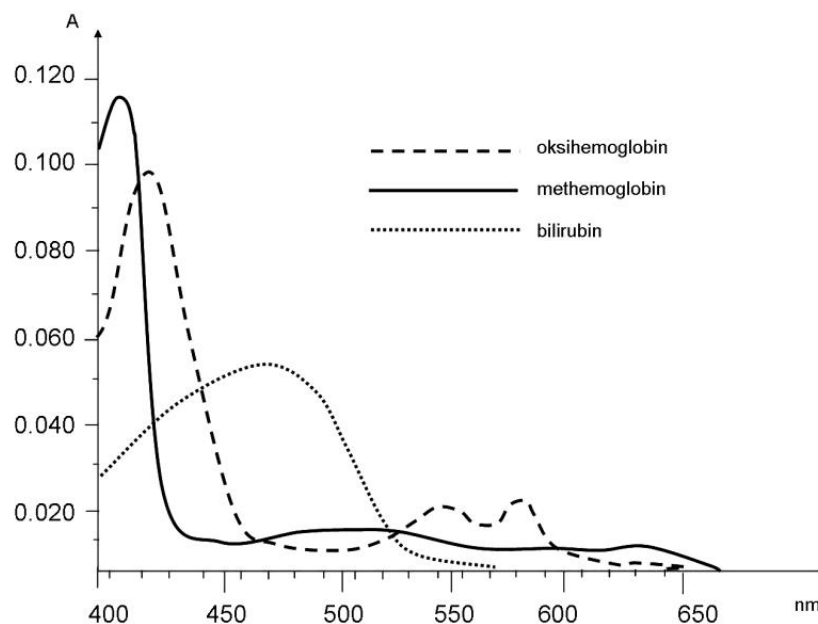
#### 1.4.1. Određivanje hematogenih pigmenata u likvoru

Određivanje hematogenih pigmenata u likvoru indicirano je pri sumnji na SAH kada je nalaz CT-a negativan ili nedovoljno informativan (Tumani i sur., 2020). Izvodi se spektrofotometrijskom analizom, snimanjem apsorpcijskog spektra likvora u području valnih duljina 350-600 nm, unutar kojeg derivati hema apsorbiraju svjetlost različitih valnih duljina što rezultira karakterističnim spektrima (Topić i sur., 2018). Zbog visoke osjetljivosti metode, dokazivanje je moguće i u uzorcima likvora koji se makroskopski čine bezbojnim (Sertić i sur., 2015).

Krvarenjem eritrociti dospijevaju u likvor, gdje podliježu lizi i fagocitozi. Njihovim raspadom oslobođeni oksihemoglobin pretvara se u bilirubin te vrlo rijetko u methemoglobin. Pri tumačenju rezultata važno je poznavati dinamiku pojave pigmenata u likvoru nakon krvarenja. Pozitivan nalaz bilirubina u likvoru pokazatelj je intrakranijskog krvarenja budući da bilirubin može nastati isključivo *in vivo*, formira se unutar 9-15 sati od krvarenja, a perzistira i do 2 tjedna (Cruickshank i sur., 2008). No, bilirubin će u likvoru biti povišen i u slučajevima povišene koncentracije ukupnih proteina u likvoru te bilirubina u serumu, jer bilirubin iz

sistemske cirkulacije u likvor prelazi vezan za albumin. Stoga je uz snimanje apsorpcijskog spektra potrebno paralelno odrediti koncentraciju proteina u likvoru te serumske koncentracije proteina i bilirubina (Topić i sur., 2018). S druge strane, pozitivan nalaz oksihemoglobina otežava zaključivanje, jer može upućivati na svježije krvarenje ili biti posljedica lize eritrocita *in vitro* nakon traumatske lumbalne punkcije. Oksihemoglobin u uzorku može interferirati s detekcijom bilirubina stoga se preporuča prilikom lumbalne punkcije likvor prikupljati frakcionirano, idealno u četiri konsektivna uzorka, te provesti spektrofotometrijsku analizu najmanje krvave, obično posljednje frakcije (Cruickshank i sur., 2008). Također, lumbalnu punkciju treba napraviti minimalno 12 sati od pojave simptoma kako bi prošlo dovoljno vremena za razgradnju hemoglobina (Petzold i sur., 2006).

Spektrofotometrijskom analizom dobiva se apsorpcijski spektar kojeg je potrebno interpretirati i utvrditi prisutnost ili odsutnost hematogenih pigmenata. Za interpretaciju je važno poznavati karakteristične apsorpcijske spektre oksihemoglobina koji ima apsorpcijski vršak na 415 nm i još dva mala apsorpcijska vrška između 525 i 600 nm, zatim bilirubina koji ima apsorpcijski vršak između 430 i 470 nm, te methemoglobina s apsorpcijskim vrškom između 403 i 410 nm (Slika 3) (Cruickshank i sur., 2008).



Slika 3. Apsorpcijski maksimumi hematogenih pigmenata u vidljivom dijelu spektra (400-700 nm): oksihemoglobina na 415 nm i između 525 i 600 nm, methemoglobina između 403 i 410 nm i bilirubina između 430 i 470 nm (Topić i sur., 2018)

## 2. OBRAZLOŽENJE TEME

Subarahnoidalno krvarenje je spontano arterijsko krvarenje u subarahnoidni prostor, obično uzrokovano rupturom cerebralne aneurizme. Težina kliničke slike određuje tijek i ishod bolesti te ovisi o opsegu krvarenja, stoga je važno pravovremeno postaviti ispravnu dijagnozu. Metoda izbora je kompjutorizirana tomografija (CT) kojom se krvarenje može dokazati u 98% slučajeva unutar prvih 12 sati od početka krvarenja, no nakon tjedan dana osjetljivost metode smanjuje se na 50%. Potvrдна metoda je digitalna subtrakcijska angiografija koja ima svoje rizike, stoga je kod pacijenata s opravdanom kliničkom sumnjom na SAH, a s negativnim nalazima dobivenim slikovnim tehnikama, indicirana lumbalna punkcija i određivanje hematogenih pigmenata u cerebrospinalnoj tekućini, kako bi se potvrdila ili isključila sumnja na SAH. Prodorom krvi u likvor te raspadom eritrocita oslobađa se oksihemoglobin koji se metabolizira u bilirubin. Prisutnost ovih pigmenata u uzorku likvora moguće je dokazati spektrofotometrijski, a dobiveni apsorpcijski spektar važno je točno interpretirati, za što su dostupne različite metode. Cilj ovog istraživanja bio je ispitati dijagnostičku točnost UK-NEQAS metode i računskih formula za određivanje hematogenih pigmenata u likvoru pri sumnji na SAH i usporediti ih s vizualnom metodom očitavanja hematogenih pigmenata iz spektra.



## 3. MATERIJALI I METODE

### 3.1. Uzorci i populacija

U prospektivnoj studiji su analizirani konsekutivni uzorci likvora zaprimljenih u sklopu rutinske laboratorijske obrade u razdoblju od siječnja 2021. do ožujka 2022. g. Ispitivani uzorci likvora dobiveni su lumbalnom punkcijom kod pacijenata sa sumnjom na subarahnoidalno krvarenje. Svi uzorci uzorkovani su u KBC Zagreb i obrađeni u Kliničkom zavodu za laboratorijsku dijagnostiku. Uzorci su centrifugirani 10 minuta pri 3500 okretaja/min koristeći Centrifuge MPV-223e (MPW MED.INSTRUMENTS, Varšava, Poljska), te je iz supernatanta napravljena spektrofotometrijska analiza hematogenih pigmenata. Svi su uzorci obrađeni anonimizirano, a retrospektivno su iz BioNET laboratorijskoga informacijskog sustava (LIS) (In2, Zagreb, Hrvatska) uzimani podaci o dobi, spolu i dijagnozi te koncentracija ukupnih proteina u likvoru i plazmi te ukupnog bilirubina u plazmi za pacijente s pozitivnim nalazom bilirubina u likvoru.

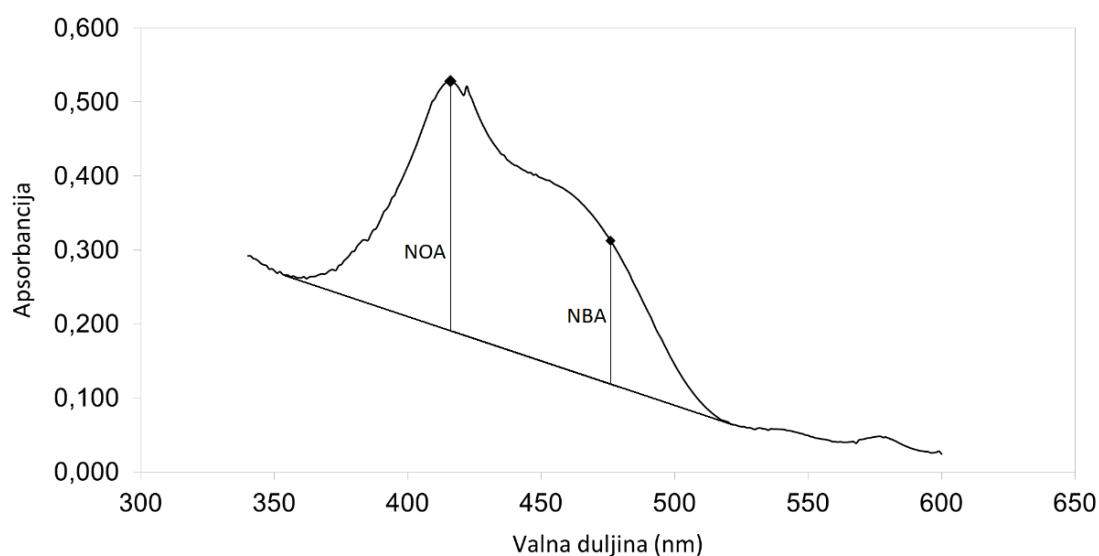
### 3.2. Metode

#### 3.2.1. Određivanje hematogenih pigmenata u likvoru

Hematogeni pigmenti u likvoru određuju se spektrofotometrijski na Lambda 20 UV/VIS spektrofotometru (Perkin-Elmer, Waltham, Massachusetts, SAD) s programskim paketom za snimanje i pohranjivanje spektara. Spektrofotometrija je metoda koja se temelji na apsorpciji svjetlosti koja prolazi kroz tekući uzorak u kojem se nalazi analit od interesa. Zasniva na sposobnosti tvari u uzorku da apsorbira svjetlost određene valne duljine i mjerenju količine svjetlosti koju taj uzorak apsorbira. UV/VIS spektrofotometar je uređaj za analizu spektra elektromagnetskog zračenja, a sastoji se od izvora zračenja, selektora valnih duljina (filter, monokromator), nosača uzorka (kvarcna kiveta duljine 1 cm), detektora zračenja i sustava za obradu i prikaz podataka.

Za interpretaciju dobivenih apsorpcijskih spektara korištene su tri metode. Vizualnom metodom očitavani su bilirubin i oksihemoglobin iz spektra tako da se pozitivan nalaz bilirubina označava u slučaju prisutnosti apsorpcijskog vrška u području valnih duljina između 430 i 470 nm pod uvjetom da je maksimalna apsorbancija veća od 0,02, a pozitivan nalaz oksihemoglobina u slučaju prisutnosti apsorpcijskog vrška u području valnih duljina između 410 i 418 nm. U suprotnome rezultat bilirubina, odnosno oksihemoglobina u likvoru je negativan. Druga metoda, prema UK-NEQAS smjernicama, omogućava izračun ukupne

apsorbancije bilirubina (engl. *net bilirubin absorbance*, *NBA*) i ukupne apsorbcije oksihemoglobina (engl. *net oxyhaemoglobin absorbance*, *NOA*). Povlači se linija koja tvori tangentu na krivulju spektra u točkama minimuma u područjima valnih duljina između 350 i 400 nm te 430 i 530 nm. Tangenta predstavlja baznu liniju, stoga se NBA dobije mjerenjem razlike apsorbcije od linije do vrha krivulje spektra na valnoj duljini od 476 nm, a NOA izračunom razlike apsorbcije od linije do vrška krivulje u području valnih duljina 410-418 nm (Slika 4). Granična vrijednost za NBA iznosi  $NBA \geq 0,007$ , a za NOA  $\geq 0,1$ .



Slika 4. Apsorpcijski spektar supernatanta centrifugiranog likvora s označenom ukupnom apsorbcijom oksihemoglobina (NOA) i bilirubina (NBA) iznad tangente

Treća metoda je korekcijska metoda u slučaju pozitivnog NBA prema UK-NEQAS-u (korigirani NBA). Omogućuje korekciju za koncentracije ukupnih proteina u likvoru i serumu te koncentraciju bilirubina u serumu, a računa se prema formuli:

$$PA = \frac{\text{koncentracija ukupnih proteina u likvoru } \left(\frac{\text{g}}{\text{L}}\right)}{\text{koncentracija ukupnih proteina u serumu } \left(\frac{\text{g}}{\text{L}}\right)} \times \text{koncentracija bilirubina u serumu } \left(\frac{\mu\text{mol}}{\text{L}}\right) \times 0,042$$

$$\text{korigirani NBA} = \text{izmjereni NBA} - PA$$

gdje PA označava predviđenu apsorbciju likvora. Rezultati se tumače kao pozitivan ili negativan jednako kao u prethodno opisanoj metodi (korigirani NBA  $\geq 0.007$ ) (Cruickshank i sur., 2008).

### 3.2.2. Određivanje proteina u likvoru

Mjerna metoda za određivanje koncentracije ukupnih proteina u likvoru je turbidimetrija i izvodi se na automatskom analizatoru Alinity c (Abbott Laboratories, Chicago, Illinois, SAD). Temelji se na primjeni benzetonijskog klorida kao tvari za denaturaciju proteina prisutnih u uzorku likvora. Denaturacijom proteina nastaje suspenzija i zamućenje u otopini. Prolaskom svjetlosti kroz otopinu dolazi do njenog raspršenja i smanjena njezinog intenziteta. Turbidimetrijom se mjeri količina apsorbirane svjetlosti pri 404 nm koja je izravno proporcionalna koncentraciji proteina. Analizator automatski izračunava koncentraciju ukupnih proteina u uzorku pomoću kalibracijske krivulje koja je uspostavljena na temelju standarda poznate koncentracije ukupnih proteina.

Za određivanje koncentracije ukupnih proteina u likvoru koristi se Alinity Urine/CSF Protein Reagent Kit 07P59 koji sadrži:

- R1 – aktivne komponente: karbonatni pufer (100 mmol/L), natrijev klorid (140 mmol/L); konzervans: natrijev azid (0,05%)
- R2 – benzetonijski klorid (20 g/L)

### 3.2.3. Određivanje ukupnih proteina u plazmi

Koncentracija ukupnih proteina u plazmi određuje se fotometrijom s biuret reagensom na automatskom analizatoru Alinity c (Abbott Laboratories, Chicago, Illinois, SAD). Metoda je zasnovana na činjenici da polipeptidi koji sadrže najmanje dvije polipeptidne veze reagiraju s biuret reagensom. Ioni bakra sadržani u reagensu u alkalnoj sredini koordinatnim vezama tvore kompleks s dušikovim atomima u proteinima, pritom ne čineći razliku između dušika u albuminima ili globulinima. Intenzitet obojenja koje nastaje prilikom reakcije mjeri se fotometrijski i proporcionalan je koncentraciji proteina. Analizator automatski izračunava koncentraciju ukupnih proteina u uzorku pomoću kalibracijske krivulje koja je uspostavljena na temelju standarda poznate koncentracije ukupnih proteina.

Za određivanje koncentracije ukupnih proteina u plazmi koristi se Alinity c Total Protein2 Reagent Kit 04T81 koji sadrži:

- R1 – aktivna komponenta: bakrov (II) sulfat pentahidrat (6,600 g/L).

### 3.2.4. Određivanje bilirubina u plazmi

Mjerna metoda za određivanje koncentracije ukupnog bilirubina u plazmi je fotometrija s diazonijevom soli i izvodi se na automatskom analizatoru Alinity c (Abbott Laboratories, Chicago, Illinois, SAD). Temelji se na reakciji bilirubina koji se u prisutnosti surfaktanta veže s diazo-reagensom, pri čemu nastaje obojeni spoj azobilirubin. Diazo-reakcija ubrzava se dodatkom surfaktanta koji povećava topljivost. Uslijed nastanka azobilirubina dolazi do porasta apsorbancije pri 548 nm koji je izravno proporcionalan koncentraciji ukupnog bilirubina u uzorku i mjeri se fotometrijski. Analizator automatski izračunava koncentraciju ukupnog bilirubina u uzorku pomoću kalibracijske krivulje koja je uspostavljena na temelju standarda poznate koncentracije ukupnog bilirubina.

Za određivanje koncentracije ukupnog bilirubina u plazmi koristi se Alinity c Total Bilirubin Reagent Kit 04V51 koji sadrži:

- R1 – aktivne komponente: surfaktanti (4,53%), HCl (9,33 g/L)
- R2 – aktivne komponente: (0,81 g/L), HCl (5,563 g/L), natrijev nitrit (0,345 g/L), surfaktant (1,96%).

### 3.2.5. Digitalna subtrakcijska angiografija

U slučaju pozitivnog nalaza dobivenog CT-om ili lumbalnom punkcijom, pacijent se upućuje na digitalnu subtrakcijsku angiografiju (DSA), referentnu metodu za dijagnozu SAH-a, kojom se s velikom točnošću prikazuju promjene krvnih žila. Ta radiološka metoda je zlatni standard u slikovnoj dijagnostici intrakranijalnih aneurizmi, a korištenjem tehnike trodimenzionalne rotacije mogu se prepoznati i najmanje aneurizme. Postupak DSA je složen i izvodi se uz lokalnu anesteziju. U femoralnu arteriju ulazi se iglom, a kroz iglu žicom vodiljom, preko koje se u žilu uvodi kateter, te se uklanja žica. Kroz postavljeni kateter pušta se kontrastno sredstvo koje je vidljivo rendgenskim zrakama. Angiografijom se snimaju krvne žile, a slika se obrađuje subtrakcijom tako da se snimka prije kontrasta „oduzima“ od kontrastne snimke, tj. „brišu“ se ostale strukture koje prekrivaju krvne žile ispunjene kontrastom, a vidljive ostaju samo krvožilne strukture SŽS-a. Izvor krvarenja će se vidjeti kao rasipanje kontrastnog sredstva izvan krvožilnog sustava (Jeans, 1990).

### 3.3. Statističke metode

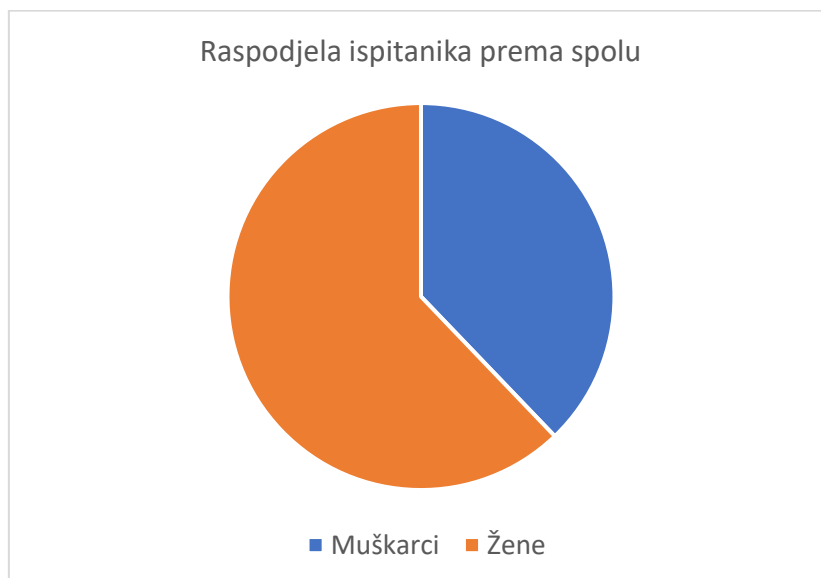Podaci su prikazani i statistički obrađeni koristeći računalni program Microsoft® Excel® za Microsoft 365 MSO (Microsoft, USA) i statistički program MedCalc® Statistical Software version 20.110 (MedCalc Software Ltd, Ostend, Belgium; <https://www.medcalc.org>; 2022). Dijagnostičke karakteristike testa ispitane su računajući specifičnost, osjetljivost, negativnu (NPV) i pozitivnu (PPV) prediktivnu vrijednost, a za testiranje statističke značajnosti razlike osjetljivosti i specifičnosti između metoda korišten je McNemarov test. Kriterij za statističku značajnost je  $P < 0,05$ . Rezultati su kategorizirani kao pozitivan/negativan, a podudarnost metoda ispitana je Cohenovim kappa koeficijentom ( $\kappa$ ). Vrijednosti kappa koeficijenta su u rasponu od -1 do 1, gdje veća vrijednost kappa koeficijenta pokazuje bolje slaganje između dvije skupine kvalitativnih podataka, a vrijednost  $\kappa = 1$  označava savršeno slaganje rezultata kada obje metode daju isti rezultat. U Tablici 1 prikazana je interpretacija vrijednosti kappa koeficijenta (McHugh, 2012). Pomoću istih programa konstruirane su i tablice i grafovi za prikaz rezultata.

Tablica 1. Interpretacija vrijednosti kappa koeficijenta (preuzeto i prilagođeno prema McHugh, 2012)

Vrijednost kappa koeficijenta	Stupanj podudaranja	Postotak podudarnih rezultata
0 – 0,20	Nema podudaranja	0 – 4 %
0,21 – 0,39	Minimalno	4 – 15 %
0,40 – 0,59	Slabo	15 – 35 %
0,60 – 0,79	Umjereno	35 – 63 %
0,80 – 0,90	Snažno	64 – 81 %
> 0,90	Izvršno	82 – 100 %

## 4. REZULTATI

U istraživanju je uključeno 37 pacijenata odrasle dobi, 23 žene i 14 muškaraca (Slika 5). Dob ispitanika bila je u rasponu od 21 do 94 godine, s medijanom od 64 godine.



Slika 5. Raspodjela ispitanika prema spolu

Od ukupno 37 pacijenata, 3 su imala dijagnozu subarahnoidalnog krvarenja koja je potvrđena digitalnom subtrakcijskom angiografijom. Svim trima metodama im je detektiran bilirubin u likvoru. Vizualnom metodom bilirubin je detektiran kod još 6 pacijenata, UK-NEQAS metodom izračuna NBA kod 7, a metodom s korekcijom NBA kod 4 pacijenta bez SAH-a. Nije bilo lažno negativnih rezultata (Tablica 2).

Tablica 2. Rezultati detekcije bilirubina vizualnom metodom, izračunom NBA i s korekcijom NBA za dijagnozu SAH-a

Bilirubin	Vizualna metoda	NBA	Korigirani NBA
Stvarno pozitivan	3	3	3
Lažno negativan	0	0	0
Lažno pozitivan	6	7	4
Stvarno negativan	28	27	30

Oksihemoglobin je detektiran vizualnom metodom i UK-NEQAS metodom izračuna NOA kod 2 pacijenta sa SAH-om. Vizualnom metodom detektiran je kod 7, a metodom izračuna NOA kod 4 pacijenta bez SAH-a.

Izračunate su dijagnostičke karakteristike metoda detekcije bilirubina: osjetljivost, specifičnost, pozitivna (PPV) i negativna (NPV) prediktivna vrijednost, za dijagnozu SAH-a, te su prikazane u Tablici 3. McNemarovim testom utvrđeno je da postoji statistički značajna razlika između specifičnosti vizualne metode dokazivanja bilirubina i UK-NEQAS metode ( $P < 0,001$ ) te vizualne metode i UK-NEQAS metode s korekcijom NBA ( $P < 0,001$ ).

Tablica 3. Dijagnostičke karakteristike metoda detekcije bilirubina za dijagnozu SAH-a

	Vizualna metoda	NBA	Korigirani NBA
Osjetljivost	100,00 %	100,00 %	100,00 %
95% CI	29,24 – 100,00 %	22,24 – 100,00 %	29,24 – 100,00 %
Specifičnost	82,35 %	79,41 %	88,24 %
95% CI	65,47 – 93,24 %	62,10 – 91,30 %	72,55 – 96,70 %
PPV	33,33 %	30,00 %	42,86 %
95% CI	19,48 – 50,82 %	18,13 – 45,34 %	23,00 – 65,31 %
NPV	100,00 %	100,00 %	100,00 %
95% CI	/	/	/

CI, interval pouzdanosti (engl. *confidence interval*); PPV, pozitivna prediktivna vrijednost; NPV, negativna prediktivna vrijednost

Rezultati podudarnosti vizualne metode detekcije bilirubina i UK-NEQAS metode izračuna NBA te metode s korekcijom NBA prikazani su u Tablicama 4 i 5. Slaganje rezultata dobivenih vizualnom i metodom izračuna NBA je 36/37 (97,3%), što odgovara vrlo visokom slaganju rezultata. Slaganje rezultata dobivenih vizualnom metodom i korekcijom NBA također je vrlo visoko i iznosi 35/37 (94,6%). Kappa ( $\kappa$ ) koeficijent za UK-NEQAS metodu izračuna NBA iznosi 0,93, odnosno 0,84 za metodu s korigiranim NBA, što upućuje na izvrsno, odnosno snažno podudaranje rezultata.

Tablica 4. Podudarnost dokazivanja bilirubina vizualnom i UK-NEQAS metodom izračuna NBA

		NBA		Ukupno
		Negativan bilirubin	Pozitivan bilirubin	
Vizualna metoda	Negativan bilirubin	27	1	28 (75,7%)
	Pozitivan bilirubin	0	9	9 (24,3%)
	Ukupno	27 (73,0%)	10 (27,0%)	37
Kappa koeficijent (95% CI)		0,93 (0,79-1,00)		

CI, interval pouzdanosti (engl. *confidence interval*)

Tablica 5. Podudarnost dokazivanja bilirubina vizualnom i metodom s korigiranim NBA

		Korigirani NBA		Ukupno
		Negativan bilirubin	Pozitivan bilirubin	
Vizualna metoda	Negativan bilirubin	28	0	28 (75,7%)
	Pozitivan bilirubin	2	7	9 (24,3%)
	Ukupno	30 (81,1%)	18 (18,9%)	37
Kappa koeficijent (95% CI)		0,84 (0,63-1,00)		

CI, interval pouzdanosti (engl. *confidence interval*)

Izračunate su dijagnostičke karakteristike metoda detekcije oksihemoglobina: osjetljivost, specifičnost, pozitivna (PPV) i negativna (NPV) prediktivna vrijednost, za dijagnozu SAH-a, te su prikazane u Tablici 6. McNemarovim testom utvrđeno je da nema statistički značajne razlike između specifičnosti vizualne metode detekcije oksihemoglobina i UK-NEQAS metode izračuna NOA ( $P=0,25$ ).



Tablica 6. Dijagnostičke karakteristike metoda detekcije oksihemoglobina za dijagnozu SAH-a

	Vizualna metoda	NOA
Osjetljivost	66,67 %	66,67 %
95% CI	9,43 – 99,16 %	9,43 – 99,16 %
Specifičnost	79,41 %	88,24 %
95% CI	62,10 – 91,30 %	72,55 – 96,70 %
PPV	22,22 %	33,33 %
95% CI	9,20 – 44,64 %	12,87 – 62,87 %
NPV	96,43 %	96,77 %
95% CI	84,38 – 99,27 %	85,77 – 96,34 %

CI, interval pouzdanosti (engl. *confidence interval*); PPV, pozitivna prediktivna vrijednost; NPV, negativna prediktivna vrijednost

Rezultati podudarnosti vizualne metode detekcije oksihemoglobina i UK-NEQAS metode izračuna NOA prikazani su u Tablici 7. Slaganje rezultata dobivenih vizualnom i UK-NEQAS računskom metodom vrlo je visoko i iznosi 34/37 (91,9%). Kappa ( $\kappa$ ) koeficijent za računsku metodu iznosi 0,75 što upućuje na umjereno podudaranje rezultata.

Tablica 7. Podudarnost dokazivanja oksihemoglobina vizualnom i UK-NEQAS metodom izračuna NOA

		NOA		Ukupno
		Negativan oksihemoglobin	Pozitivan oksihemoglobin	
Vizualna metoda	Negativan oksihemoglobin	28	0	28 (75,7%)
	Pozitivan oksihemoglobin	3	6	9 (24,3%)
Ukupno		31 (83,8%)	6 (16,2%)	37
Kappa koeficijent (95% CI)		0,75 (0,49-1,00)		

CI, interval pouzdanosti (engl. *confidence interval*)

## 5. RASPRAVA

Iznenadna i jaka glavobolja čest je razlog dolaska pacijenata u odjele hitne medicine, a zbog svoje nespecifičnosti stvara izazov u postavljanju ispravne dijagnoze, budući da njen uzrok može biti čitav niz različitih stanja. Iako je u većini slučajeva riječ o primarnim glavoboljama, najčešće migrenama, neophodno je na temelju kliničke slike i detaljnog fizikalnog pregleda isključiti potencijalno životno ugrožavajuća stanja (Doretti i sur., 2019). Pritom je važno razmotriti mogućnost subarahnoidalnog krvarenja, koje može zahtijevati hitnu neurokiruršku intervenciju, a propuštena ili prekasno postavljena dijagnoza može imati teške posljedice. Pri postavljanju dijagnoze subarahnoidalnog krvarenja, spektrofotometrijsko dokazivanje hematogenih pigmenata u likvoru nužan je korak kod pacijenata s negativnim nalazima dobivenim slikovnim tehnikama, a kod kojih i dalje postoji klinička sumnja na SAH. Više studija je pokazalo važnost lumbalne punkcije u tim slučajevima i njen doprinos ukupnom broju dijagnosticiranih pacijenata sa SAH-om (Martin i sur., 2015; O'Neill i sur., 2005). Referentna metoda za potvrdu bolesti, digitalna subtrakcijska angiografija, jako je invazivna, no nužno potrebna nakon pozitivnog nalaza CT-a ili lumbalne punkcije. Kako nijedan pacijent ne bi bio propušten, a s druge strane kako bi bilo što manje lažno pozitivnih rezultata kako se pacijenti ne bi nepotrebno podvrgnuli invazivnoj pretrazi, cilj je koristiti što točniju metodu određivanja hematogenih pigmenata u likvoru, stoga smo u ovom istraživanju ispitali dijagnostičku točnost UK-NEQAS smjernica i računskih formula za određivanje hematogenih pigmenata u likvoru pri sumnji na SAH i usporedili ih s vizualnom metodom očitavanja hematogenih pigmenata iz spektra.

Ovim radom je pokazana visoka osjetljivost svih triju metoda za detekciju bilirubina, dok je specifičnost metoda za SAH manja, u rasponu 79-88%, što je očekivan rezultat budući da je bilirubin u likvoru prisutan i u drugim stanjima gdje je došlo do krvarenja, primjerice kod prethodnih traumatskih punkcija ili postoperativno. Ispitali smo i dijagnostičke karakteristike metoda detekcije oksihemoglobina, koje su pokazale nižu osjetljivost i specifičnost za SAH. Prisutnost oksihemoglobina u likvoru općenito otežava zaključivanje i nije specifičan nalaz kod SAH-a. Ono može biti posljedica traumatske punkcije ili upućivati da se radi o svježem krvarenju i značiti da je uzorak likvora uzet prerano, manje od 12 sati nakon pojave simptoma. Prema smjericama Cruickshank i sur. (2008) prisutnost oksihemoglobina bez bilirubina izvještava se kao nedovoljan dokaz u prilog SAH-a, ali u slučaju  $NOA \geq 0,1$  zbog moguće interferencije u detekciji bilirubina, SAH se ne može isključiti. U svom radu Rodriguez (2020) predlaže metodu izračuna NBA koja bi smanjila interferenciju oksihemoglobina s UK-NEQAS

metodom detekcije bilirubina, tako da se NBA korigira za iznos apsorpcije vršaka oksihemoglobina pri 540 ili 577 nm.

Metoda detekcije hematogenih pigmenata prema UK-NEQAS smjernicama s korekcijom NBA pokazala je statistički značajno veću specifičnost za dijagnozu SAH-a u odnosu na vizualnu metodu, bez gubitka osjetljivosti, što rezultira manjim brojem lažno pozitivnih rezultata, a time doprinosi i smanjenju nepotrebnog izvođenja DSA i izlaganja pacijenata rizicima te metode, dok visoka osjetljivost testa omogućava da se nijedan pacijent ne propusti. Uloga kliničara je da temeljem ostale obrade, dostupnih informacija i kliničke slike, utvrdi postoji li sumnja na subarahnoidalno krvarenje. Clarin i sur. (2022) provedu slično istraživanje u kojemu su usporedili UK-NEQAS metodu s Eqalis metodom, prema kojoj bilirubin detektira mjerenjem apsorpcije likvora na 415 nm, te ukoliko premašuje 0,025 snima se cijeli apsorpcijski spektar od 350 do 600 nm i vizualno interpretira s obzirom na prisutnost vršaka na 415 i 455 nm koji odgovaraju oksihemoglobinu i bilirubinu. Također su pokazali jednaku osjetljivost metoda i statistički značajno veću specifičnost UK-NEQAS metode i manji broj lažno pozitivnih nalaza.

Podudarnost UK-NEQAS metode izračuna NBA i NOA te metode s korekcijom NBA sa vizualnom metodom očitavanja bilirubina i hemoglobina iz apsorpcijskog spektra ispitana je statističkom obradom prikupljenih podataka usporedbe koristeći Cohenov kappa test te je interpretirana vrijednost kappa koeficijenta. Pokazano je izvrsno podudaranje rezultata UK-NEQAS metode izračuna NBA s rutinski korištenom vizualnom metodom te snažno podudaranje rezultata metode s korigiranim NBA s vizualnom metodom, dok je podudaranje rezultata umjereno između vizualne i računske metode detekcije oksihemoglobina.

UK-NEQAS smjernice nalažu izračun NBA i NOA, uz korekciju NBA u slučajevima pozitivnog NBA. U ovom istraživanju usporedili smo i samo računsku metodu prema UK-NEQAS-u bez korištenja NBA korekcije, jer u kliničkoj praksi ponekad nisu dostupni podaci o serumskim koncentracijama ukupnih proteina i bilirubina koji su potrebni za korekciju. Tom metodom dobivena su tri lažno pozitivna rezultata detekcije bilirubina više nego s korekcijom NBA. U ta tri slučaja povišeni bilirubin u likvoru koji je detektiran u apsorpcijskom spektru posljedica je povišene koncentracije ukupnih proteina u likvoru i/ili bilirubina u serumu, stoga je potrebno kad god je moguće odrediti koncentraciju proteina u likvoru i serumske koncentracije proteina i bilirubina, i time u obzir uzeti mogućnost hiperbilirubinemije i/ili oštećenja i povećanja propusnosti krvno-moždane barijere. U svojoj studiji, Falconer i sur. (2015) promatrali su specifičnost spektrofotometrijske detekcije bilirubina u likvoru za

dijagnozu SAH-a i kako na nju može utjecati povišena koncentracija ukupnih proteina u likvoru. Utvrdili su veću specifičnost metode u slučajevima koncentracije ukupnih proteina  $<1$  g/L i manji broj lažno pozitivnih rezultata te pad specifičnosti s porastom koncentracije proteina.

U još četiri slučaja dobiveni su lažno pozitivni rezultati detekcije bilirubina. U slučaju jednog pacijenta bez SAH-a svim trima metodama detekcije bilirubina dobiven lažno pozitivan rezultat i detektiran je oksihemoglobin vizualno i računski. Pacijent je prethodno tri puta punktiran te je prethodna punkcija bila traumatska, što je uzrok prisutnosti oksihemoglobina u likvoru te lažno pozitivnih rezultata. Kod drugog pacijenta s lažno pozitivnim rezultatom bilirubina, također dobivenim svim trima metodama, takav rezultat posljedica je cerebralnog infarkta zbog tromboze cerebralnih arterija. Dva lažno pozitivna rezultata detekcije bilirubina dobivena su u uzorcima pacijenata koji su prethodno operirani, što je uzrokovalo prisutnost hematogenih pigmenata. U oba slučaja pozitivan rezultat bilirubina dobiven je svim trima metodama detekcije. Ova metoda nije prikladna u slučaju sumnje na SAH kod prethodno operiranih pacijenata. McCarron i sur. (2015) u svojem su radu pregledavajući podatke pacijenata kojima je spektrofotometrijskom analizom dokazana povišena koncentracija bilirubina u likvoru istražili ostale uzroke takvog nalaza izuzev SAH-a. Utvrdili su kako lažno pozitivni rezultati mogu biti posljedica bakterijskog i virusnog meningitisa, encefalitisa, hepatičke encefalopatije i bilirubinemije, prethodnih i traumatskih punkcija i slično.

Usporedbom rezultata dobivenih ovim istraživanjem vidljivo je kako su oni komplementarni rezultatima drugih sličnih istraživanja (Wulff i sur., 2020; Carpenter i sur., 2016, Alons i sur., 2013).

Ograničenje ove studije je veličina uzorka na kojemu je provedeno ispitivanje te mali broj pacijenata sa SAH-om, zbog niske prevalencije SAH-a u populaciji i malog broja zahtjeva za ovom pretragom. Dijagnoza SAH-a se u većini slučajeva postavi već na temelju nalaza slikovnih tehnika. Pacijenti u kratkom vremenu od pojave simptoma zatraže medicinsku pomoć i tada krvarenje bude vidljivo CT-om, stoga nema indikacije za lumbalnu punkciju. U studiji provedenoj u Birminghamu na znatno većem broju ispitanika s kliničkom sumnjom na SAH i negativnim nalazom CT-a, također je konačan broj potvrđenih slučajeva SAH-a iznimno nizak, svega 0,4% ukupnog broja pacijenata (Bakr i sur., 2017).

Spektrofotometrijsko određivanje hematogenih pigmenata u likvoru kod sumnje na SAH je hitna pretraga koja se izvodi 24 sata dnevno. Kod vizualne metode detekcije pigmenata iz apsorpcijskog spektra, za interpretaciju dobivenog spektra potrebno je iskustvo promatrača

te je ta metoda podložna varijabilnosti između analitičara. Nagy i sur. (2013) pokazali su kako za dijagnozu SAH-a različita izvedba i metoda interpretacije apsorpcijskog spektra centrifugiranog likvora između laboratorija može značiti različiti tretman bolesnika. Zbog malog broja zahtjeva za ovom pretragom, ovim je istraživanjem obuhvaćen mali broj uzoraka u dugom vremenskom razdoblju, stoga bi korištenje algoritma prema UK-NEQAS smjernicama standardiziralo postupak analize i interpretacije spektra te smanjilo vrijeme izrade nalaza.

Možemo zaključiti kako metoda detekcije hematogenih pigmenata u cerebrospinalnoj tekućini prema UK-NEQAS smjernicama ima zadovoljavajuće dijagnostičke karakteristike za postavljanje dijagnoze subarahnoidalnog krvarenja. Ova metoda omogućava standardizaciju postupka interpretacije apsorpcijskog spektra likvora i smanjuje mogućnost pogreške analitičara.

## 6. ZAKLJUČCI

Primjenom računske metode prema UK-NEQAS smjernicama za određivanje hematogenih pigmenata u cerebrospinalnoj tekućini kod sumnje na subarahnoidalno krvarenje i usporedbom s vizualnom metodom detekcije hematogenih pigmenata iz apsorpcijskog spektra može se zaključiti sljedeće:

- Računska metoda prema UK-NEQAS smjernicama ima izvrsne dijagnostičke karakteristike za dijagnozu subarahnoidalnog krvarenja
- Najbolje karakteristike testa za dijagnozu SAH-a ima metoda korigiranog NBA prema UK-NEQAS-u
- Ova metoda pruža točnu i učinkovitu interpretaciju apsorpcijskih spektara uzoraka likvora i standardizira postupak interpretacije spektra
- U usporedbi sa vizualnom metodom, daje manje lažno pozitivnih rezultata i pokazuje veću specifičnost za SAH

## 7. POPIS KRATICA, OZNAKA I SIMBOLA

AV – arteriovenska (malformacija)

CI – interval pouzdanosti (engl. *confidence interval*)

CT – kompjutorizirana tomografija (engl. *computed tomography*)

CTA – kompjutorizirana tomografija - angiografija (engl. *computed tomography-angiography*)

DSA – digitalna subtrakcijska angiografija

NBA – ukupna apsorbancija bilirubina (engl. *net bilirubin absorbance*)

NOA – ukupna apsorbancija oksihemoglobina (engl. *net oxyhaemoglobin absorbance*)

NPV – negativna prediktivna vrijednost

PA – predviđena apsorbancija

PPV – pozitivna prediktivna vrijednost

SAH – subarahnoidalno krvarenje (engl. *subarachnoid haemorrhage*)

SŽS – središnji živčani sustav

## 8. LITERATURA

Alons IM, Verheul RJ, Ponjee GA, Jellema K. Optimizing blood pigment analysis in cerebrospinal fluid for the diagnosis of subarachnoid haemorrhage--a practical approach. *Eur J Neurol*, 2013, 20 (1), 193-197.

Andreucci M, Solomon R, Tasanarong A. Side effects of radiographic contrast media: pathogenesis, risk factors, and prevention. *Biomed Res Int*, 2014, 2014: 741018

Babić T, Barac B, Trbojević-Čepe M. Indikacije i ograničenja neuroloških dijagnostičkih pretraga. U: Neurologija. Barac B i suradnici, Zagreb, Naprijed, 1992, str. 50-130.

Bakr A, Silva D, Cramb R, Flint G, Foroughi M. Outcomes of CSF spectrophotometry in cases of suspected subarachnoid haemorrhage with negative CT: two years retrospective review in a Birmingham hospital. *Br J Neurosurg*, 2017, 31 (2), 223-226.

Carpenter CR, Hussain AM, Ward MJ, Zipfel GJ, Fowler S, Pines JM, Sivilotti ML. Spontaneous Subarachnoid Hemorrhage: A Systematic Review and Meta-analysis Describing the Diagnostic Accuracy of History, Physical Examination, Imaging, and Lumbar Puncture With an Exploration of Test Thresholds. *Acad Emerg Med*, 2016, 23 (9), 963-1003.

Clarín M, Petersson A, Zetterberg H, Ekblom K. Detection of subarachnoid haemorrhage with spectrophotometry of cerebrospinal fluid - a comparison of two methods. *Clin Chem Lab Med*, 2022, 60 (7), 1053-1057.

Cruickshank A, Auld P, Beetham R, Burrows G, Egner W, Holbrook I, Keir G, Lewis E, Patel D, Watson I, White P, UK NEQAS Specialist Advisory Group for External Quality Assurance of CSF Proteins and Biochemistry. Revised national guidelines for analysis of cerebrospinal fluid for bilirubin in suspected subarachnoid haemorrhage. *Ann Clin Biochem*, 2008, 45 (3), 238-244.

Doretti A, Shestarić I, Ungaro D, Lee JI, Lymperopoulos L, Kokoti L, Guglielmetti M, Mitsikostas DD, Lampl C, School of Advanced Studies of the European Headache Federation (EHF-SAS). Headaches in the emergency department – a survey of patients' characteristics, facts and needs. *J Headache Pain*, 2019, 20 (1): 100

Falconer HL, Walker SA, Peter Ashby J. Specificity of elevated cerebrospinal fluid bilirubin in the investigation of subarachnoid haemorrhage. *Ann Clin Biochem*, 2015, 52 (3), 404–406.



Fleury AS, Durand RE, Cahill AM, Zhu X, Meyers KE, Otero HJ. Validation of computed tomography angiography as a complementary test in the assessment of renal artery stenosis: a comparison with digital subtraction angiography. *Pediatr Radiol*, 2021, 51(13), 2507-2520.

Gavranić A, Šimić H, Škoro I, Stanković B, Rotim K, Kolić Z. Subarahnoidalno krvarenje. *Medicina Fluminensis*, 2011, 47 (2), 143-156.

Guyton AC, Hall JE. Organizacija živčanoga sustava, osnovne funkcije sinapsa, neurotransmitori. U: Medicinska fiziologija – udžbenik. 13. izdanje. Andreis I, Kukolja Taradi S, Taradi M, urednici, Zagreb, Medicinska naklada, 2017, str. 577-592.

Ionizing radiation, health effects and protective measures, 2016., <https://www.who.int/>, pristupljeno 27.06.2022.

Jeans WD. The development and use of digital subtraction angiography. *Br J Radiol*, 1990, 63 (747), 161-168.

Martin SCG, Teo MKCH, Young AMH, Godber IM, Mandalia SS, St George EJ, McGregor C. Defending a traditional practice in the modern era: The use of lumbar puncture in the investigation of subarachnoid haemorrhage. *Br J Neurosurg*, 2015, 29 (6), 799-803.

McCarron MO, Lynch M, McCarron P, McCluskey G, McKee J, McVerry F, O'Kane MJ. Clinical and diagnostic findings in patients with elevated cerebrospinal bilirubin. *Postgrad Med J*, 2015, 91 (1082), 675-680.

McHugh ML. Interrater reliability: the kappa statistic. *Biochem Med*, 2012, 22 (3), 276-282.

Nagy K, Skagervik I, Tumani H, Petzold A, Wick M, Kühn HJ, Uhr M, Regeniter A, Brettschneider J, Otto M, Kraus J, Deisenhammer F, Lautner R, Blennow K, Shaw L, Zetterberg H, Mattsson N. Cerebrospinal fluid analyses for the diagnosis of subarachnoid haemorrhage and experience from a Swedish study. What method is preferable when diagnosing a subarachnoid haemorrhage? *Clin Chem Lab Med*, 2013, 51 (11), 2073-86.

O'Neill J, McLaggan S, Gibson R. Acute headache and subarachnoid haemorrhage: a retrospective review of CT and lumbar puncture findings. *Scott Med J*, 2005, 50 (4), 151-153.

Petzold A, Sharpe LT, Keir G. Spectrophotometry for cerebrospinal fluid pigment analysis. *Neurocrit Care*, 2006, 4 (2), 153-162.

Rodríguez CE. New method for the determination of the net bilirubin absorbance in cerebrospinal fluid that minimizes the interference of oxyhaemoglobin and biliverdin. *Scand J Clin Lab Invest*, 2020, 80 (1), 81-86.

Trbojević-Čepe M, Štraus B. Cerebrospinalna tekućina. U: Štrausova medicinska biokemija. Čvorišćec D, Čepelak I, urednice, Zagreb, Medicinska naklada, 2009, str. 558-587.

Trbojević-Čepe M, Vogrinc Ž. Laboratorijska dijagnostika živčanih bolesti. U: Klinička kemija i molekularna dijagnostika. Sertić J i sur., Zagreb, Medicinska naklada, 2008, str. 95-117.

Trbojević-Čepe M, Vogrinc Ž. Laboratorijska dijagnostika likvora. U: Klinička kemija i molekularna dijagnostika u kliničkoj praksi. 2. izdanje. Sertić J i sur., Zagreb, Medicinska naklada, 2015, str. 124-140.

Tumani H, Petereit HF, Gerritzen A, Gross CC, Huss A, Isenmann S, Jesse S, Khalil M, Lewczuk P, Lewerenz J, Leypoldt F, Melzer N, Meuth SG, Otto M, Ruprecht K, Sindern E, Spreer A, Stangel M, Strik H, Uhr M, Vogelgsang J, Wandinger KP, Weber T, Wick M, Wildemann B, Wiltfang J, Woitalla D, Zerr I, Zimmermann T. S1 guidelines "lumbar puncture and cerebrospinal fluid analysis" (abridged and translated version). *Neurol Res Pract*, 2020, 2:8

van Gijn J, Kerr RS, Rinkel GJE. Subarachnoid haemorrhage. *Lancet*, 2007, 369 (9558), 306-318.

Vukasović I, Mikula I. Neurološke bolesti. U: Medicinska biokemija i laboratorijska medicina u kliničkoj praksi. 2. izdanje. Topić i sur., Zagreb, Medicinska naklada, 2018, str. 238-271.

Wulff AB, Højgaard JLS, Hilsted L. Spectrophotometry of cerebrospinal fluid for xanthochromia is a sensitive and specific test for subarachnoid bleeding but adds little to computed tomography. *Scand J Clin Lab Invest*, 2020, 80 (8), 681-686.

## 9. SAŽETAK/SUMMARY

### 9.1. SAŽETAK

Određivanje hematogenih pigmenata u likvoru važno je za detekciju subarahnoidalnog krvarenja (SAH) kod pacijenata s visokom kliničkom sumnjom i negativnim nalazima dobivenim slikovnim tehnikama. Cilj ovog istraživanja bio je ispitati dijagnostičku točnost UK-NEQAS metode i računskih formula za određivanje hematogenih pigmenata u likvoru pri sumnji na SAH i usporediti ih s vizualnom metodom očitavanja hematogenih pigmenata iz spektra.

Istraživanje je provedeno u Kliničkom zavodu za laboratorijsku dijagnostiku KBC-a Zagreb na 37 uzastopnih pacijenata sa sumnjom na SAH kojima je analiziran likvor dobiven lumbalnom punkcijom. Izmjeren je apsorpcijski spektar supernatanta centrifugiranog likvora u području 250-600 nm te je interpretiran trima metodama: vizualnom metodom, izračunom ukupne apsorbanije bilirubina (NBA) i oksihemoglobina (NOA) prema UK-NEQAS-u, te u slučaju pozitivnog NBA UK-NEQAS metodom uz korekciju NBA. SAH je dijagnosticiran referentnom metodom digitalnom subtrakcijskom angiografijom (DSA).

Kod 3/37 pacijenata je potvrđen SAH i svim trima metodama detektiran bilirubin u likvoru s jednakom osjetljivošću, a računski metoda prema UK-NEQAS-u pokazala je statistički značajno veću specifičnost od vizualne metode. Lažno pozitivni nalazi posljedica su drugih uzroka krvarenja (prethodne traumatske punkcije, operacija, tromboza). Nije bilo lažno negativnih rezultata. Cohenovim kappa testom pokazano je snažno podudaranje rezultata između metoda.

Računska metoda prema UK-NEQAS smjernicama ima izvrsne dijagnostičke karakteristike za dijagnozu SAH-a i standardizira postupak interpretacije apsorpcijskih spektara. Najbolje karakteristike testa za dijagnozu SAH-a ima metoda korigiranog NBA. U usporedbi sa vizualnom metodom, daje manje lažno pozitivnih rezultata i pokazuje veću specifičnost za SAH.

## 9.2. SUMMARY

Cerebrospinal fluid (CSF) pigment analysis is important for detection of subarachnoid haemorrhage (SAH) in patients with high clinical suspicion and negative findings with imaging techniques. The aim was to examine the diagnostic accuracy of UK-NEQAS method for CSF pigment analysis in suspected SAH and to compare it with the visual assessment of bilirubin from the absorption spectrum.

The study included 37 consecutive patients with suspected SAH who underwent lumbar puncture to obtain CSF for analysis in Department of Laboratory Diagnostics, UHC Zagreb. UV-VIS spectrophotometric scan of supernatant of centrifuged CSF was performed in the 250-600 nm range. Three methods were used for interpreting absorption curves: visual assessment, net bilirubin (NBA) and oxyhaemoglobin (NOA) absorbance calculation according to UK-NEQAS and NBA correction in case of a positive NBA by UK-NEQAS method. SAH was diagnosed using digital subtraction angiography.

Bilirubin was detected by all three methods in 3/37 patients with SAH with equal sensitivity. UK-NEQAS method displayed significantly higher specificity than visual method. False positives were the result of other causes of bleeding (prior traumatic puncture, operation, thrombosis). There were no false-negative results. A strong agreement between the methods was shown using the Cohen kappa test.

UK-NEQAS method has great diagnostic characteristics for SAH and standardizes the process of absorption curve interpretation. NBA correction method has shown the best diagnostic characteristics for SAH. Compared to the visual method it produces less false-positive results and displays higher specificity for SAH.

## Temeljna dokumentacijska kartica

Sveučilište u Zagrebu  
Farmaceutsko-biokemijski fakultet  
Studij: Medicinska biokemija  
Zavod za medicinsku biokemiju i hematologiju  
Domagojeva 2, 10000 Zagreb, Hrvatska

Diplomski rad

### DIJAGNOSTIČKA TOČNOST UK-NEQAS SMJERNICA ZA ODREĐIVANJE HEMATOGENIH PIGMENATA U CEREBROSPINALNOJ TEKUĆINI KOD SUMNJE NA SUBARAHNOIDALNO KRVARENJE

Iva Klišanin

#### SAŽETAK

Određivanje hematogenih pigmenata u likvoru važno je za detekciju subarahnoidalnog krvarenja (SAH) kod pacijenata s visokom kliničkom sumnjom i negativnim nalazima dobivenim slikovnim tehnikama. Cilj ovog istraživanja bio je ispitati dijagnostičku točnost UK-NEQAS metode i računskih formula za određivanje hematogenih pigmenata u likvoru pri sumnji na SAH i usporediti ih s vizualnom metodom očitavanja hematogenih pigmenata iz spektra. Istraživanje je provedeno u Kliničkom zavodu za laboratorijsku dijagnostiku KBC-a Zagreb na 37 uzastopnih pacijenata sa sumnjom na SAH kojima je analiziran likvor dobiven lumbalnom punkcijom. Izmjeren je apsorpcijski spektar supernatanta centrifugiranog likvora u području 250-600 nm te je interpretiran trima metodama: vizualnom metodom, izračunom ukupne apsorpcije bilirubina (NBA) i oksihemoglobina (NOA) prema UK-NEQAS-u, te u slučaju pozitivnog NBA UK-NEQAS metodom uz korekciju NBA. SAH je dijagnosticiran referentnom metodom digitalnom subtrakcijskom angiografijom (DSA). Kod 3/37 pacijenata je potvrđen SAH i svim trima metodama detektiran bilirubin u likvoru s jednakom osjetljivošću, a računski metoda prema UK-NEQAS-u pokazala je statistički značajno veću specifičnost od vizualne metode. Lažno pozitivni nalazi posljedica su drugih uzroka krvarenja (prethodne traumatske punkcije, operacija, tromboza). Nije bilo lažno negativnih rezultata. Cohenovim kappa testom pokazano je snažno podudaranje rezultata između metoda. Računski metoda prema UK-NEQAS smjernicama ima izvrsne dijagnostičke karakteristike za dijagnozu SAH-a i standardizira postupak interpretacije apsorpcijskih spektara. Najbolje karakteristike testa za dijagnozu SAH-a ima metoda korigiranog NBA. U usporedbi sa vizualnom metodom, daje manje lažno pozitivnih rezultata i pokazuje veću specifičnost za SAH.

Rad je pohranjen u Središnjoj knjižnici Sveučilišta u Zagrebu Farmaceutsko-biokemijskog fakulteta.

Rad sadrži: 32 stranice, 5 grafičkih prikaza, 7 tablica i 28 literaturnih navoda. Izvornik je na hrvatskom jeziku.

Ključne riječi: cerebrospinalna tekućina, hematogeni pigmenti, bilirubin, spektrofotometrija, subarahnoidalno krvarenje

Mentor: **Dr. sc. Dunja Rogić**, redoviti profesor Sveučilišta u Zagrebu Farmaceutsko-biokemijskog fakulteta.

Ocjenjivači: **Dr. sc. Dunja Rogić**, redoviti profesor Sveučilišta u Zagrebu Farmaceutsko-biokemijskog fakulteta.  
**Dr. sc. Saša Kralik Oguić**, specijalist medicinske biokemije, Klinički zavod za laboratorijsku dijagnostiku, Klinički bolnički centar Zagreb.  
**Dr. sc. Anita Somborac Bačura**, docent Sveučilišta u Zagrebu Farmaceutsko-biokemijskog fakulteta.

Rad prihvaćen: srpanj 2022.

## Basic documentation card

University of Zagreb  
Faculty of Pharmacy and Biochemistry  
Study: Medical biochemistry  
Department of Medical Biochemistry and Haematology  
Domagojeva 2, 10000 Zagreb, Croatia

Diploma thesis

### **DIAGNOSTIC ACCURACY OF UK-NEQAS GUIDELINES FOR CEREBROSPINAL FLUID PIGMENT ANALYSIS IN SUSPECTED SUBARACHNOID HAEMORRHAGE**

**Iva Klišanin**

#### **SUMMARY**

Cerebrospinal fluid (CSF) pigment analysis is important for detection of subarachnoid haemorrhage (SAH) in patients with high clinical suspicion and negative findings with imaging techniques. The aim was to examine the diagnostic accuracy of UK-NEQAS method for CSF pigment analysis in suspected SAH and to compare it with the visual assessment of bilirubin from the absorption spectrum. The study included 37 consecutive patients with suspected SAH who underwent lumbar puncture to obtain CSF for analysis in Department of Laboratory Diagnostics, UHC Zagreb. UV-VIS spectrophotometric scan of supernatant of centrifuged CSF was performed in the 250-600 nm range. Three methods were used for interpreting absorption curves: visual assessment, net bilirubin (NBA) and oxyhaemoglobin (NOA) absorbance calculation according to UK-NEQAS and NBA correction in case of a positive NBA by UK-NEQAS method. SAH was diagnosed using digital subtraction angiography. Bilirubin was detected by all three methods in 3/37 patients with SAH with equal sensitivity. UK-NEQAS method displayed significantly higher specificity than visual method. False positives were the result of other causes of bleeding (prior traumatic puncture, operation, thrombosis). There were no false-negative results. A strong agreement between the methods was shown using the Cohen kappa test. UK-NEQAS method has great diagnostic characteristics for SAH and standardizes the process of absorption curve interpretation. NBA correction method has shown the best diagnostic characteristics for SAH. Compared to the visual method it produces less false-positive results and displays higher specificity for SAH.

The thesis is deposited in the Central Library of the University of Zagreb Faculty of Pharmacy and Biochemistry.

Thesis includes: 32 pages, 5 figures, 7 tables and 28 references. Original is in Croatian language.

Keywords: cerebrospinal fluid, blood pigments, bilirubin, spectrophotometry, subarachnoid haemorrhage

Mentor: **Dunja Rogić, Ph.D.** *Full Professor*, University of Zagreb Faculty of Pharmacy and Biochemistry

Reviewers: **Dunja Rogić, Ph.D.** *Full Professor*, University of Zagreb Faculty of Pharmacy and Biochemistry  
**Saša Kralik Oguić, Ph.D.** *European Specialist in Laboratory Medicine*, Department of Laboratory Diagnostics, University Hospital Centre Zagreb  
**Anita Somborac Bačura, Ph.D.** *Assistant Professor*, University of Zagreb Faculty of Pharmacy and Biochemistry

The thesis was accepted: July 2022