

# Procjena morfoloških karakteristika eritrocita digitalnom mikroskopijom na uređaju Sysmex DI-60

---

**Vučetić, Josipa**

**Master's thesis / Diplomski rad**

**2023**

*Degree Grantor / Ustanova koja je dodijelila akademski / stručni stupanj:* **University of Zagreb, Faculty of Pharmacy and Biochemistry / Sveučilište u Zagrebu, Farmaceutsko-biokemijski fakultet**

*Permanent link / Trajna poveznica:* <https://urn.nsk.hr/urn:nbn:hr:163:207457>

*Rights / Prava:* [In copyright](#)/[Zaštićeno autorskim pravom.](#)

*Download date / Datum preuzimanja:* **2025-03-13**



*Repository / Repozitorij:*

[Repository of Faculty of Pharmacy and Biochemistry University of Zagreb](#)



Josipa Vučetić

**Procjena morfoloških karakteristika eritrocita  
digitalnom mikroskopijom na uređaju Sysmex DI-60**

**DIPLOMSKI RAD**

Predan Sveučilištu u Zagrebu Farmaceutsko-biokemijskom fakultetu

Zagreb, 2023. godina.

Ovaj diplomski rad je prijavljen na kolegiju Specijalna područja kliničke biokemije Farmaceutsko-biokemijskog fakulteta Sveučilišta u Zagrebu i izrađen u Kliničkom zavodu za laboratorijsku dijagnostiku Kliničkog bolničkog centra Zagreb pod stručnim vodstvom prof. dr. se. Dunje Rogić, spec. med. biokemije.

Srdačno se zahvaljujem mentorici prof. dr. sc. Dunji Rogić na stručnom vodstvu i pomoći pri izradi ovoga diplomskog rada. Posebno se zahvaljujem dr. sc. Ivani Lapić na uloženom trudu, vremenu i savjetima prilikom pisanja ovog rada.

# SADRŽAJ

1. UVOD .....	2
1.1. Eritrociti .....	2
1.1.1. Eritropoeza .....	2
1.1.2. Membrana eritrocita .....	4
1.1.3. Metabolizam eritrocita.....	5
1.1.4. Hemoglobin .....	7
1.1.5. Željezo .....	7
1.2. Parametri crvene krvne slike .....	8
1.3. Anemije .....	9
1.3.1. Sideropenična anemija.....	10
1.3.2. Megaloblastična anemija .....	11
1.3.3. Hemolitičke anemije.....	12
1.4. Načelo rada hematoloških brojača .....	13
1.5. Razmaz periferne krvi .....	14
1.6. Digitalna mikroskopija.....	16
2. OBRAZLOŽENJE TEME .....	17
3. MATERIJALI I METODE .....	18
3.1. Uzorci i uzorkovanje .....	18
3.2. Opis uređaja .....	18
3.2.1. Sysmex XN-10 .....	18
3.2.2. Sysmex SP-50.....	19
3.2.3. Sysmex DI-60 .....	19
3.3. Analiza uzoraka.....	20
3.4. Statistička obrada .....	21
4. REZULTATI I RASPRAVA .....	23
4.1. Skupni podaci.....	23
4.2. Hipokromija .....	24
4.3. Mikrocitoza .....	26
4.4. Makrocitoza.....	28
4.5. Anizocitoza .....	30
4.6. Polikromazija .....	32
4.7. Poikilocitoza.....	34
4.8. Rasprava.....	35
5. ZAKLJUČCI.....	38
7. LITERATURA.....	41
8. SAŽETAK/ SUMMARY.....	44

## 1. UVOD

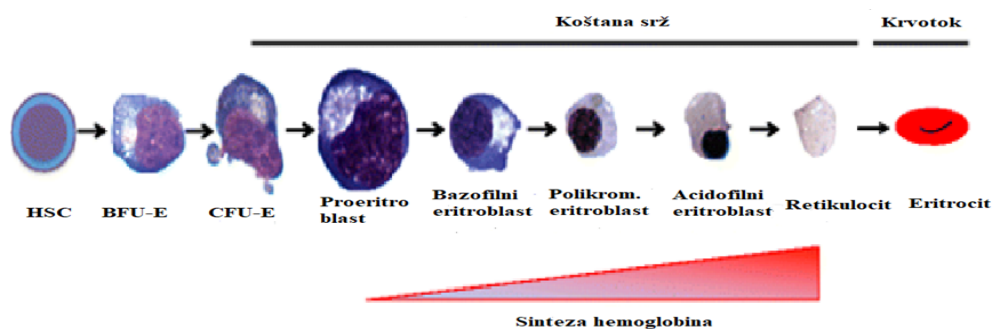
### 1.1. Eritrociti

Eritrociti su bikonkavne crvene krvne stanice koje nastaju eritropoezom u koštanoj srži. Bikonkavni disk ima najveći omjer površine i volumena što je nužno za funkciju izmjene plinova. Također, specifičan oblik, kao i membrana, osiguravaju visok stupanj fleksibilnosti, a to je vrlo bitno za prolaz kroz uske kapilare (Hamidi i Tajerzadeh, 2003). Eritrociti nemaju mitohondrije, stoga je glavni metabolički put anaerobna glikoliza, a sam eritrocit je uspješan prijenosnik kisika, budući da isti ne koristi u svom metabolizmu. Poremećaji eritrocita se odražavaju karakterističnim morfološkim promjenama, stoga je bitno detektirati i kvantificirati morfološke abnormalnosti.

#### 1.1.1. Eritropoeza

Eritropoeza jest organizirani proces koji održava stalnu koncentraciju eritrocita. Dnevno se stvara  $3 \times 10^9$  eritrocita po kilogramu tjelesne mase (Labar, 2017). Ogroman kapacitet proizvodnje eritrocita uravnotežen je uklanjanjem starih eritrocita od strane makrofaga u slezeni i jetri. Sazrijevanje eritrocita se odvija u žumančanoj vreći u prvom gestacijskom tromjesečju, u drugom gestacijskom tromjesečju se odvija u jetri i slezeni, a u trećem tromjesečju se premješta u koštanu srž koja postaje trajno mjesto eritropoeze (Sučić, 2020). Eritroidna homeostaza je visoko reguliran proces. Stanice mikrookoliša koštane srži stvaraju faktore rasta potrebne za daljnje diferenciranje stanica. Ključni faktori rasta za eritropoezu su faktor rasta matičnih stanica (engl. *stem cell factor*, SCF) i eritropoetin (EPO). Ishodišna stanica, iz koje započinje cijela hematopoeza, naziva se pluripotentna matična stanica (PMS). Iz nje diferencijacijom nastaje multipotentna mijeloidna stanica (MMS) i limfoidna matična stanica (LMS). Iz MMS se diferencira miješani mijeloidni progenitor CFU-GEMM (engl. *colony forming unit – granulocyte, erythroid, megakaryocyte and monocyte*). Iz CFU-GEMM se pod utjecajem SCF, interleukina 3 (IL-3) i granulocitno-makrofagnog faktora stimulacije rasta kolonija (engl. *granulocyte-macrophage colony stimulating factor*, GM-CSF) diferencira usmjerena stanica, progenitor, za eritropoezu BFU-E (engl. *burst forming unit - erythroid*), najranije usmjerena matična stanica koja se može klasificirati kao eritroidna stanica. BFU-E stvara subpopulaciju stanica koje stvaraju eritroidni progenitor CFU-E (engl. *Colony forming unit - erythroid*). Na CFU-E najintenzivnije djeluje eritropoetin zbog brojnih EPO receptora. EPO prevenira apoptozu CFU-E te inducira njihovu klonalnu ekspanziju i nastanak proeritroblasta. Proeritroblast je najnezrelija, morfološki prepoznatljiva stanica eritrocitne loze. Jezgra zauzima najveći dio stanice, a ispunjena je sitnim mrežastim

kromatinom. Proeritroblast je bazofilan zbog velike količine ribonukleinske kiseline (engl. *ribonucleic acid*, RNA). U jezgri se vidi perinuklearni halo; područje mitohondrija. Iz jednog proeritroblasta nastane u prosjeku 8 eritrocita. Sljedeći razvojni oblik eritrocita jest bazofilni proeritroblast koji je nešto manji. U citoplazmi se nazire crvenkasto obojenje jer se hemoglobin počeo sintetizirati. Za normalnu sintezu deoksiribonukleinske kiseline (engl. *deoxyribonucleic acid*, DNA), nužni su vitamini B12 i B9, a za stvaranje hemoglobina, potrebno je i željezo. Stvaranjem hemoglobina, prelazi se u polikromatofilni eritroblast. Njegova citoplazma je obilna i sivo-plava uslijed acidofilnosti hemoglobina. Kromatin je grubo i nepravilno kondenziran te je to posljednja stanica u razvoju eritrocita koja se dijeli. U sljedećem stadiju, stadiju acidofilnog eritroblasta, jezgra je reducirana odnosno dolazi do ekstrudacije jezgre koju makrofagi fagocitiraju. Sljedeći stadij je retikulocit, mlađi eritrocit, stanica bez jezgre, s ostacima RNA u citoplazmi koji se boje metilenskim modrilom te se vide kao ljubičasto plave inkluzije. Retikulocit sazrijeva u vremenu od dva do tri dana, prvu polovicu sazrijeva u koštanoj srži, a drugu u cirkulaciji, pretežno u slezeni pri čemu gubi RNA. (Labar, 2017). RNA u retikulocitima je nužna za formiranje zrelog eritrocita (Lee i sur. 2014). Na slici 1 su prikazani razvojni oblici eritrocita tijekom eritropoeze.

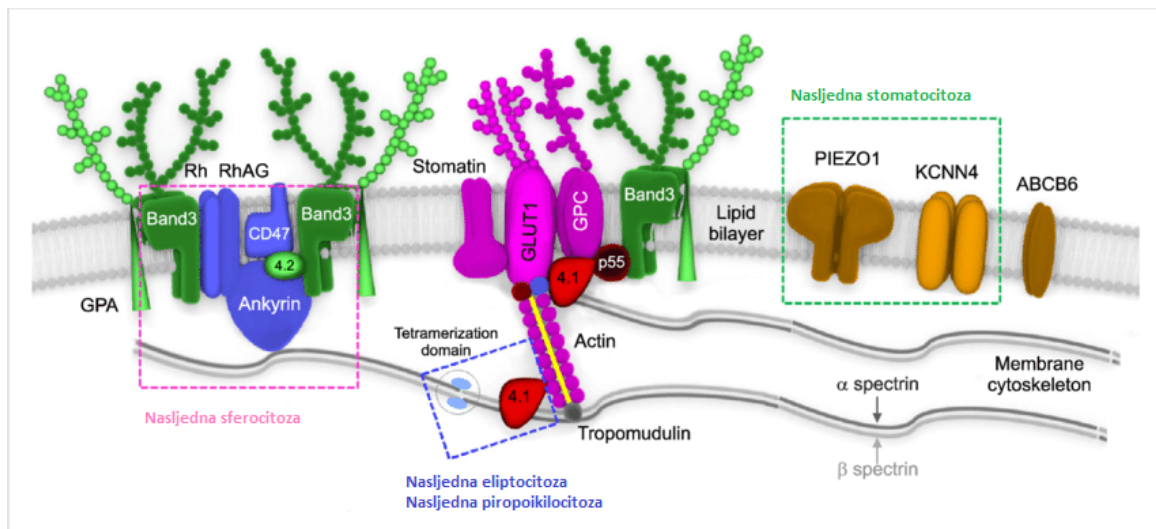


**Slika 1.** Eritropoeza (Zivot i sur., 2018)

### 1.1.2. Membrana eritrocita

Razvoj i funkcija eritrocita su uvjetovani membranom eritrocita. Membrana selektivno zadržava organske komponente u eritrocitu poput 2,3-bifosfoglicerata (2,3-BPG) te jednako tako propušta nepotrebne produkte metabolizma iz eritrocita. Zahvaljujući sposobnosti vezanja za enzime, sudjeluje u regulaciji glikolitičkog ciklusa. Kroz membranu se odvija i tzv. pomak klorida; balans između  $\text{CO}_2$  i  $\text{Cl}^-$  što je od vitalne važnosti za acidobaznu ravnotežu, ionsku ravnotežu te sami prijenos  $\text{CO}_2$  iz tkiva u pluća. Membrana je odgovorna za čvrstoću i fleksibilnost eritrocita što mu osigurava prolaz kroz uske kapilare u slezeni i posljedično životni vijek u cirkulaciji od 120 dana (McKenzie, 2014.). Na slici 2 prikazan je shematski

prikaz membrane eritrocita. Tri su osnovna strukturna dijela membrane: lipidni dvosloj, integralni membranski proteini te periferni membranski proteini koji čine vlaknastu mrežu membranskog skeleta. Lipidni dvosloj osigurava kontinuitet membrane i služi kao matriks za transmembranske proteine. S vanjske strane se nalaze ugljikohidratne komponente koje određuju antigensku strukturu eritrocita. Glavni integralni protein je vezni protein 3 koji služi kao anionski izmjenjivač te kao spona između lipidnog dvosloja i membranskog proteinskog skeleta.



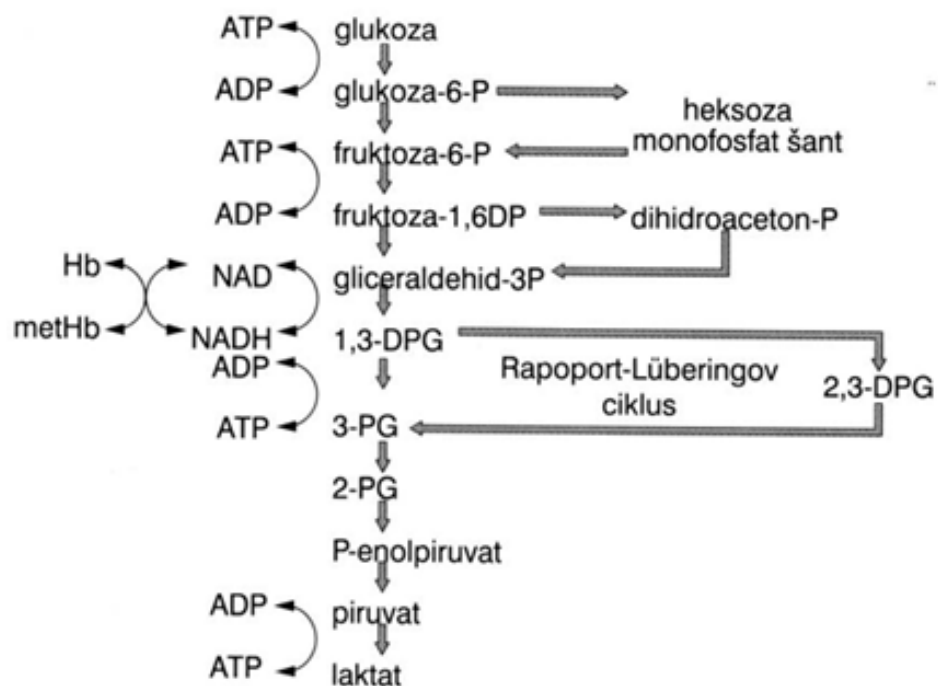
**Slika 2.** Shematski prikaz membrane eritrocita (Kim i sur., 2017)

Od integralnih proteina prisutni su još i glikoforini A, B, C i D te akvaporin 1. Periferne membranske proteine, odnosno membranski skelet čine spektin, aktin, protein 4.1, vezni protein 4.2, ankirin, aducin, dematin, tropomiozin i tropomodulin. Savitljivost membrane je posljedica regulacije proteinskih interakcija. Mehanizmi koji sudjeluju u regulaciji su: fosforilacija proteina membrane, unutarstanična promjena koncentracije magnezija, posredstvom kalmodulina te promjenom sadržaja 2,3- BPG. (Labar, 2017 ; Kim i sur., 2017). Poremećaji membrane eritrocita su nasljedne bolesti do kojih dolazi uslijed mutacija u genima koji kodiraju za membranske ili skeletne proteine. Rezultat mutacija je smanjena fleksibilnost i životni vijek eritrocita zbog njihova preranog uklanjanja iz cirkulacije. Eritrocitne membranopatije uključuju nasljednu sferocitozu, nasljednu eliptocitozu, nasljednu ovalocitozu i nasljednu stomatocitozu (Barcellini, 2011).

### 1.1.3. Metabolizam eritrocita

Najvažniji metabolički ciklus u eritocitu je Embden-Meyerhofov ciklus anaerobne glikolize u kojem se pretvorbom glukoze do laktata stvaraju dvije molekule adozin

trifosfata (ATP). ATP koristi membranska ATPaza za održavanje stalnog volumena eritrocita i osmotskog tlaka regulacijom izlaska 3 natrijeva iona iz stanice i ulaska 2 kalijeva iona u stanicu. U ciklusu su aktivna 3 podciklusa ili "shunta"; heksoza-monofosfatni ciklus, Rapoport-Lüberingov ciklus i methemoglobin reduktaza ciklus. U heksoza monofosfatnom shuntu, stvara se reducirani oblik koenzima nikotinamid adenin dinukleotid fosfat (NADPH) koji je koenzim glutation reduktaze. Glutation reduktaza reducira glutation koji štiti stanicu od reaktivnih kisikovih spojeva (engl. *reactive oxygen species*, ROS) te održava sulfhidrilne skupine na hemoglobinu reduciranim. Kada je heksoza-monofosfatni ciklus defektan, primjerice zbog deficita glukoza-6-fosfat dehidrogenaze (G6PDH), SH skupine hemoglobina se nalaze u oksidiranom obliku što dovodi do denaturacije i precipitacije hemoglobina u formi Heinzovih tjelešaca (McKenzie, 2014). U Rapoport-Lüberingov ciklusu, uz utrošak jedne molekule ATP, nastaje 2,3-BPG koji je u eritrocitima prisutan u približno istoj koncentraciji kao hemoglobin (približno 2 mM). Djeluje kao alosterički efektor, smanjujući afinitet hemoglobina za kisik te tako omogućava učinkovit prijenos kisika u tkiva (Stryer, 2013). U methemoglobin reduktaza ciklusu stvara se nikotinamid adenin dinukleotid (NADH) koji je koenzim enzimu methemoglobin reduktazi. Methemoglobin reduktaza reducira methemoglobin ( $\text{Fe}^{3+}$ ) u aktivni hemoglobin ( $\text{Fe}^{2+}$ ) (Labar, 2017).



**Slika 3.** Prikaz metaboličkog puta u eritrocitu (Sučić, 2020)



#### 1.1.4. Hemoglobin

Hemoglobin je globularni protein, tetramer koji se sastoji od 2 para podjedinica. Svaka podjedinica se sastoji od polipeptidnog lanca i hema. Hem je kompleks tetrapirrolne jezgre (protoporfirina IX) i atoma željeza koji veže molekulu kisika. Mehanizam vezanja je kooperativan; vezanje kisika uzrokuje konformacijsku promjenu podjedinice, a to inducira konformacijsku promjenu ostalih podjedinica i tako olakšava vezanje kisika. Ovakav mehanizam se manifestira sigmoidnim oblikom krivulje disocijacije oksihemoglobina. Na krivulju disocijacije utječu alosterički efektori poput 2, 3, BPG, CO<sub>2</sub> i H<sub>2</sub> (Stryer, 2013). Promjene u koncentraciji efektoru utječu na afinitet hemoglobina za kisik. Također, razni nedostaci u sintezi ili strukturi hemoglobina (eritrocita) mogu dovesti do oslabljene sposobnosti hemoglobina za prijenos kisika. Fiziološki postoji 6 vrsta polipeptidnih lanaca: dvije tijekom ranog embrionalnog života ( $\epsilon$ ,  $\zeta$ ) te 4 tijekom fetalnog života i nakon rođenja ( $\alpha$ ,  $\beta$ ,  $\gamma$ ,  $\delta$ ). Kod odraslih osoba u eritrocitima su prisutni HbA ( $2\alpha$  i  $2\beta$ ), HbA<sub>2</sub> ( $2\alpha$  i  $2\delta$ ) i HbF ( $2\alpha$  i  $2\gamma$ ). Dokazano je postojanje nekoliko manjih komponenti hemoglobina A, tako da postoje HbA<sub>1a1</sub>, HbA<sub>1a2</sub>, HbA<sub>1b</sub> i HbA<sub>1c</sub>. Zamjenom jedne aminokiseline u sintezi hemoglobina nastaju kvalitativne abnormalnosti (strukturnalne) hemoglobinopatije, dok smanjena sinteza jednog hemoglobinskog lanca dovodi do kvantitativnih abnormalnosti; talasemija (Tietz, 2018).

#### 1.1.5. Željezo

Željezo je esencijalni mikroelement, sastavni dio brojnih enzima i hem proteina. Dvije trećine ukupnog željeza u organizmu nalazi se u hemoglobinu, dok se ostatak nalazi u mononuklearno-makrofagnom sustavu u obliku feritina i hemosiderina koji čine rezerve. Ima važnu ulogu u oksido-redukcijskim procesima i prijenosu kisika. Unosi se hranom, gdje se većinom nalazi u feri obliku Fe<sup>3+</sup>. Da bi se apsorbiralo, željezo mora preći u fero oblik Fe<sup>2+</sup> uz pomoć citokrom d reduktaze na enterocitima. Uz pomoć dvovalentnog metalnog prijenosnika DMT1 ulazi u enterocit, potom se uz pomoć feroportina prenosi do bazalne membrane gdje se pomoću hefestina ponovno pretvara u feri oblik i kao takav se veže za transferin; glavnog nosača željeza u organizmu. Transferin omogućava unos željeza u stanicu vežući se za transferinske receptore. Iako ne postoji aktivni mehanizam ekskrecije željeza, postoje dnevni gubici koji se precizno reguliranim metabolizmom nadoknađuju apsorpcijom iz crijeva usprkos niskoj biodostupnosti željeza iz hrane. Glavni regulator metabolizma željeza je jetreni hormon hepcidin koji negativnom povratnom spregom suprimira efluks željeza iz makrofaga, hepatocita i enterocita. Jetrene stanice primaju signale i odgovaraju transkripcijskom

regulacijom ekspresije hepcidina. Ekspresija hepcidina regulirana je statusom željeza, upalom, hipoksijom, anemijom i eritroidnim faktorima. (Tandara, Salamunic 2012). Hipoksija inducira proizvodnju eritropoetina u bubrezima preko čimbenika induciranog hipoksijom (engl. *hypoxia inducible factor*, HIF). Eritropoetin potiče eritropoezu u kojoj eritroblasti proizvode eritroferon koji suprimira sintezu hepcidina u jetri uslijed povećane potrebe za željezom (Coffey, Ganz 2018). S druge strane, upalni citokini, posebice interleukin 6 (IL-6), induciraju proizvodnju hepcidina. Uslijed kronične upale dolazi do poremećenog metabolizma željeza odnosno anemije kronične bolesti, a ključni medijator je hepcidin. Nedostatak željeza u organizmu naziva se sideropenija koja može napredovati do sideropenične anemije tj. nemogućnosti sinteze funkcionalnog hemoglobina uslijed nedostatka željeza.

## 1.2. Parametri crvene krvne slike

Kompletna krvna slika (KKS) je osnovna hematološka pretraga. Uključuje broj eritrocita, hemoglobin, eritrocitne konstante, broj leukocita, broj trombocita i diferencijalnu krvnu sliku (DKS) koja daje podatke o relativnom i apsolutnom udjelu subpopulacija leukocita. KKS je neophodna u dijagnosticiranju anemije, hemato-onkoloških bolesti, infekcija, akutnih hemoragijska stanja, alergija i imunodeficijencija (Celkan, 2019). Crvena krvna slika obuhvaća broj eritrocita ( $\times 10^{12}/L$ ), koncentraciju hemoglobina (g/L), hematokrit (L/L) koji predstavlja omjer volumena eritrocita i volumena pune krvi, prosječni volumen eritrocita (fL) (engl. *mean corpuscular volume*, MCV), prosječni sadržaj hemoglobina u eritrocitu (pg) (engl. *mean corpuscular hemoglobin*, MCH), prosječnu koncentraciju hemoglobina u jednoj litri krvi (engl. *mean corpuscular hemoglobin concentration*, MCHC), razdiobu eritrocita po volumenu (engl. *red blood cell Distribution Width*, RDW) te retikulocite izražene u promilima ili kao apsolutni broj ( $\times 10^9/L$ ). Tablica 1. sadrži referentne intervale parametara crvene krvne slike za odraslu populaciju. (<https://homunizam.files.wordpress.com/2020/03/harmonizacija-laboratorijskih-nalaza.pdf>).

**Tablica 1.** Referentni intervale pretraga crvene krvne slike za odraslu populaciju

	Jedinica	Referentni interval (muškarci)	Referentni interval (žene)
Eritrociti	$\times 10^{12}/L$	4,34 - 5,72	3,86 - 5,08
Hemoglobin	g/L	138 - 175	119 - 157

Hematokrit	L/L	0,415 – 0,530	0,356 – 0,470
MCV	fL	83,0 – 97,2	83,0 – 97,2
MCH	pg	27,4-33,9	27,4-33,9
MCHC	g/L	320 - 345	320 - 345
RDW	%	9,0 – 15,0	9,0 – 15,0
Retikulociti	/1000 eritrocita (‰)	5,0 – 21,6	5,0 – 21,6
Retikulociti	$\times 10^9/L$	22 - 97	22 - 97

Formule prema kojima se računaju eritrocitni indeksi (Tietz, 2018):

- $MCV (fL) = 10 \times Hct (\%) / Erc (10^6/\mu L)$ ,
- $MCH (pg) = Hb (g/L) / Erc (\times 10^{12}/L)$ ,
- $MCHC (g/L) = Hb (g/L) / Hct (L/L)$ .

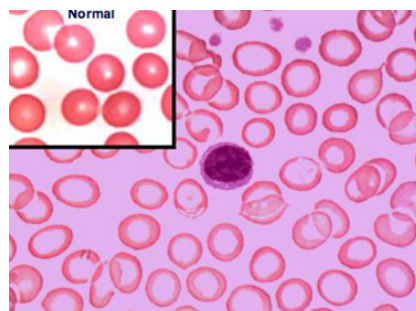
### 1.3. Anemije

Anemija je najčešći poremećaj eritrocita, ali i jedan od najčešćih javnozdravstvenih problema. Svjetska zdravstvena organizacija (engl. *World Health Organization*, WHO) definira anemiju kao stanje u kojem je koncentracija hemoglobina u eritrocitima ispod donje granice referentnog intervala, za odrasle muškarce  $<130 \text{ g/L}$ , a za žene  $<120 \text{ g/L}$  (Cappellini, 2015). Simptomi anemije su nespecifični; umor, slabost, zaduha, vrtoglavica, tahikardija pri mirovanju i dr. Za dijagnozu anemije, uz liječnički pregled, potrebna je laboratorijska obrada s kojom se može utvrditi težina i etiologija anemije. Inicijalno je potrebno napraviti pretragu KKS, a ovisno o rezultatima, potrebno je učiniti dodatne testove kao što su: broj retikulocita/retikulocitni indeksi, pregled razmaza periferne krvi, elektroforeza hemoglobina, osmotska rezistencija eritrocita, koncentracija feritina, haptoglobina, kreatinina, metilmalonske kiseline i dr. kako bi se odredila vrsta anemije (McKenzie, 2014). Anemije mogu biti klasificirane po patofiziologiji nastanka, po morfologiji eritrocita ili kombinacijom patofiziologije nastanka i morfologije eritrocita. Morfološka klasifikacija uključuje kategorije koje se temelje na eritrocitnim indeksima MCV (normocitna, makrocitna i mikrocitna) i MCH (normokromna, hipokromna). Prema patofiziološkoj / funkcionalnoj klasifikaciji, anemija je posljedica raznih mehanizama koji dovode do poremećenog stvaranja eritrocita, ubrzanog propadanja eritrocita

ili povećanog gubitka eritrocita. Među uzrocima poremećenog stvaranja eritrocita mogu biti hipoproliferacijske anemije koje su posljedica oštećenja koštane srži ili smanjene stimulacije eritrocitopoeze. S druge strane, poremećaj u sazrijevanju može biti posljedica poremećaja sinteze jezgre ili citoplazme eritrocita čiji su uzroci nedostaci željeza, vitamina B9 ili B12. Hemolitičke anemije karakterizirane su ubrzanim propadanjem eritrocita. Uzroci su defekti u sintezi enzima ili membrane eritrocita, a mogu biti i inducirane različitim lijekovima i toksinima. Krvarenje koje može biti akutno ili kronično, uzrok je povećanom gubitku eritrocita. Anemije je ponekad teško klasificirati jer mogu biti čimbenik više etiologija istovremeno (Sučić 2021).

### 1.3.1. Sideropenična anemija

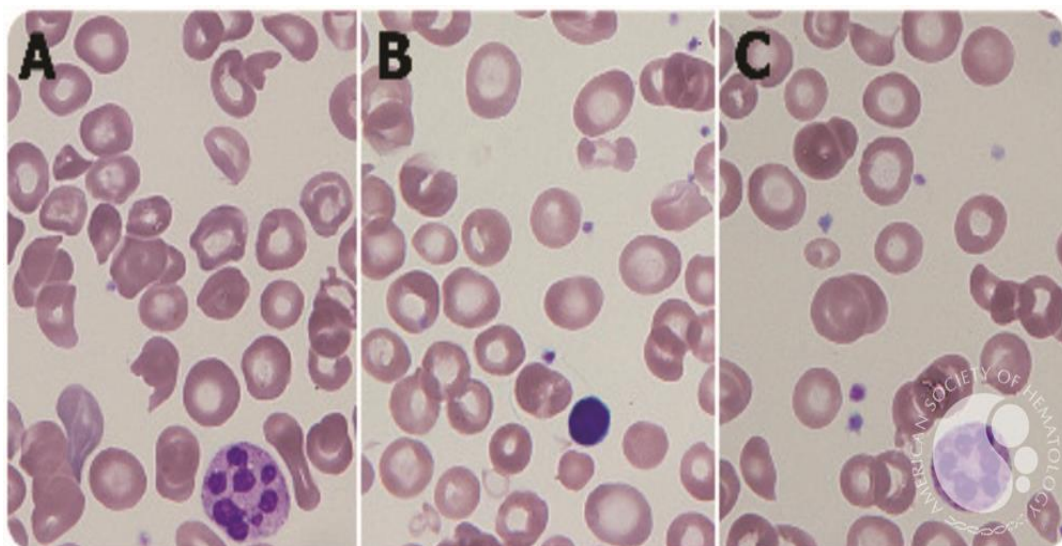
Sideropenična anemija je anemija karakterizirana nedostatkom željeza za stvaranje funkcionalnog hemoglobina. Do nedovoljnih količina željeza u organizmu može doći uslijed neadekvatnog unosa/ apsorpcije željeza, povećanog gubitka krvi ili poremećenog metabolizma željeza (<https://www.ncbi.nlm.nih.gov/books/NBK448065/>). Tri su faze nedostatka željeza u organizmu. U prvoj fazi, željezo je sniženo u rezervama tj. serumski feritin je ispod granice referentnog intervala (RI), dok su željezo i hemoglobin unutar RI. U drugoj fazi, serumsko željezo je sniženo, rezerve željeza su iscrpljene, saturacija transferina željezom je reducirana, a ukupna sposobnost vezanja željeza (engl. *total iron binding capacity*, TIBC) je povećana. U trećoj fazi, nedostatak željeza se reflektira na hemoglobin koji je u krvi ispod referentnog intervala, eritrociti su hipokromni i mikrocitni (slika 4), (Hb, MCV, MCH su sniženi); došlo je do sideropenične anemije. Najučinkovitiji test za utvrđivanje manjka željeza u organizmu je serumski feritin. Željezo u serumu i nezasićeni kapacitet vezanja željeza (engl. *unsaturated iron binding capacity*, UIBC) imaju nisku prediktivnu vrijednost, dok TIBC nije osjetljiv parametar za rane faze nedostatka željeza (Cascio, DeLoughery 2016).



**Slika 4.** Sideropenična anemija, hipokromni eritrociti, mikrociti (Horvat 2021)

### 1.3.2. Megaloblastična anemija

Nedostatak vitamina B12 i/ ili vitamina B9 dovodi do poremećaja u sintezi DNA što rezultira megaloblastičnom makrocitnom anemijom. Uzroci nedovoljne količine vitamina su neadekvatan unos, malapsorpcija, manjak intrinzičnog faktora za apsorpciju vitamina B12; u tom slučaju radi se o pernicioznoj anemiji. Folat B9 i cijanokobalamin B12 su uključeni u metabolizam metilacije koji je nužan za konverziju deoksiuridilata u deoksitimidilat koji je potreban u sintezi DNA. Ako jednog od tih vitamina nedostaje, dolazi do smanjenih koncentracija timidina dostupnog za sintezu DNA te se jezgra se ne može podijeliti (Socha, DeSouza, 2020). Istovremeno se citoplazma priprema za diobu i buja. Nesrazmjer jezgre i citoplazme rezultira megaloblastima eritrocitne loze i hipersegmentacijom granulocita u koštanoj srži i u perifernoj krvi. Megaloblasti brže propadaju, a to rezultira povišenim vrijednostima laktat dehidrogenaze (LDH) i bilirubina. MCV i MCH su povišeni. Serumske vrijednosti B12 i B9 nisu dovoljno specifični parametri da bi se potvrdila anemija uzrokovana deficitom istih, stoga se preporuča uz njih, odrediti i koncentracije metilmalonilske kiseline i homocisteina. Deficit B12 posljedično uzrokuje povišenje vrijednosti metilmalonske kiseline koja je osjetljiviji i specifičniji parametar od direktnog mjerenja serumske koncentracije B12. Nakupljanje homocisteina uzrokuje deficit B12 i B9, stoga kod sumnje na deficit B9 treba mjeriti homocistein uz metilmalonsku kiselinu čije nakupljanje uzrokuje samo deficit B12 (Cascio, DeLoughery 2017). Na slici 5 je prikazan karakterističan razmaz periferne krvi kod megaloblastične anemije.



**Slika 5.** A) hipersegmentirani neutrofil, B) makrociti, C) fragmenti crvenih krvnih stanica (preuzeto s: American Society of Hematology; Li, Sieff, 2016)

### 1.3.3. Hemolitičke anemije

*In vivo* hemoliza predstavlja prerano raspadanje eritrocita u cirkulaciji ili u mononuklearno-makrofagnom sustavu. Ukoliko se događa u cirkulaciji, radi se o intravaskularnoj hemolizi koja je najčešće uzrokovana toksinima. Ekstravaskularna hemoliza podrazumijeva aktivaciju makrofaga imunoglobulinima vezanima na površinu eritrocita kod autoimunskih hemolitičkih anemija te ubranu razgradnju eritrocita u slezeni uslijed fizičkih promjena u strukturi hemoglobina ili membrane eritrocita ( Radić- Antolic, 2021). Biljezi *in vivo* hemolize su povišene vrijednosti unutarstaničnih enzima LDH i AST, dok će koncentracija haptoglobina biti snižena uslijed vezanja slobodnog hemoglobina koji se oslobađa iz liziranih eritrocita (Šimundić, 2012). Indirektni bilirubin je također povišen jer se liza eritrocita odvija brže od mehanizma konjugacije bilirubina. Karakterističan je porast broja retikulocita kojima se želi nadoknaditi pretjerana liza stanica, dok je broj eritrocita snižen. Kada se utvrdi prisutnost *in vivo* hemolize, potrebno je odrediti uzrok. Četiri glavne skupine hemolitičkih anemija su: imunosne hemolitičke anemije, hemolitičke anemije uzrokovane poremećajima hemoglobina, hemolitičke anemije zbog poremećaja enzima eritrocita te one uzrokovane poremećajima u membrani eritrocita. Tablica 2. prikazuje klasifikaciju hemolitičkih anemija te testove kojima se ispituju (Jamwal, 2020).

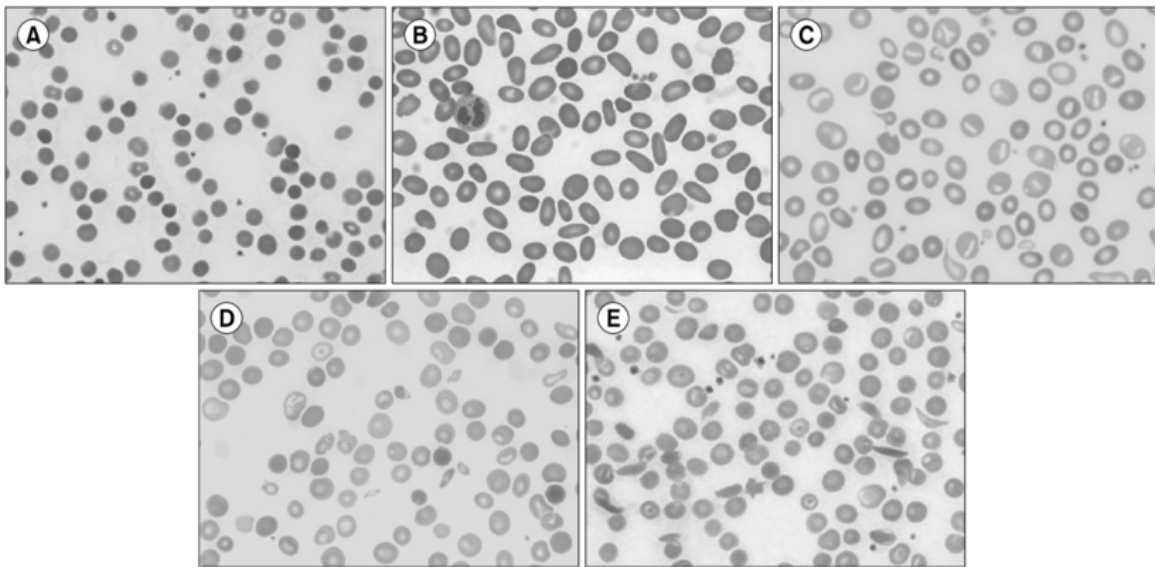
**Tablica 2.** Klasifikacija hemolitičkih anemija

Grupa poremećaja	Primjeri	Laboratorijski testovi
Imunosni hemolitički poremećaji	autoimunosna hemolitička anemija (AIHA), hemolitička bolest novorođenčadi, hemolitičke transfuzijske reakcije, lijekovima inducirana hemoliza	Coombsov test (direktni antiglobulinski test)
Poremećaji hemoglobina	hemoglobinopatije, talasemije	elektroforeza hemoglobina
Poremećaji enzima eritrocita	deficit G6PDH, deficit PK	kvalitativni i kvantitativni enzimski testovi
Poremećaji membrane eritrocita	sferocitoza, eliptocitoza, piropoikilocitoza, ovalocitoza, stomatocitoza, PNH	evaluacija razmaza periferne krvi, osmotska rezistencija, PNH; protočna citometrija; nedostatak CD55 i CD59

U nastavku su objašnjene kratice:

- G6PDH = glukoza-6-fosfat dehidrogenaza,
- PK = protein kinaza,
- PNH = paroksizmalna noćna hemoglobinurija,
- CD55, CD59 = klasteri diferencijacije (engl. *cluster of differentiation*, CD).

Kod membranopatija, nasljednih hemolitičkih anemija, u razmazu periferne krvi dominira izmijenjeni oblik eritrocita (poikilocitoza) pa su tako kod sferocitoze, eliptocitoze, ovalocitoze u razmazu prisutni sferociti, eliptociti i ovalociti što predstavlja dobar trag pri postavljanju dijagnoze (slika 6).



**Slika 6.** Razmaz periferne krvi hemolitičkih anemija A) sferocitoza, B) eliptocitoza, C) stomatocitoza, D) talasemija, E) anemija srpastih stanica (Kim i sur., 2017)

#### 1.4. Načelo rada hematoloških brojača

Prvi automatizirani hematološki brojači pojavili su se sredinom pedesetih godina prošlog stoljeća i zasnivali su se na Coulterovu principu (načelu impedancije). Načelo promjene otpora/ impedancije se temelji na prolazu stanica suspendiranih u poznatom elektrolitskom razrjeđenju kroz uski otvor između dviju elektroda. Razrjeđivač koji sadrži elektrolite služi kao vodič konstante električne struje između dvije elektrode. Stanice su loši električni vodiči pa prolaskom kroz otvor onemogućuju prolaz struje što se manifestira kao povećanje električnog otpora i posljedično mjerljivih promjena u naponu. Svaka stanica izaziva impuls otpora što omogućuje brojanje, a veličina impulsa je proporcionalna s volumenom stanice (<https://hematologyacademy.com>). Impulsi se razvrstavaju prema njihovoj amplitudi te se dobiveni podaci prikazuju grafički; apscisa sadrži veličinu stanice, a
















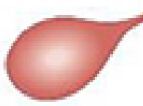




ordinata njihov relativan broj. Uporabom litičkih reagensa moguće je odvajanje leukocita u tri populacije: limfociti, monociti i granulociti (Labar, 2017). Jedno od ograničenja metode promjene impedancije je recirkulacija stanica koja može uzrokovati lažno povećanje broja stanica. Problem recirkulacije stanica može se riješiti na više načina; primjenom bočnog toka reagensa za uklanjanje stanica, primjenom Behrenovih ploča koje osiguravaju da se recirkulacija stanica odvija dalje od zone detekcije i najimplementiranijim načinom; hidrodinamičkim fokusiranjem. Kod hidrodinamičkog fokusiranja, struja uzorka je obavijena omotačem tekućine, što maksimalno sprječava recirkulaciju stanica. Hematokrit, MCH i MCHC izračunavaju se formulama. Određivanje hemoglobina odvija se spektrofotometrijskom metodom uz cijanmethemoglobin na starijim analizatorima ili na novijim analizatorima, uz netoksični natrijev dodecil sulfat (engl. *sodium lauryl sulfate*, SLS). Druga najzastupljenija metoda mjerenja u hematološkim analizatorima je optička metoda u kojoj se stanice u hidrodinamički usmjerenom toku obasjavaju fokusiranom laserskom zrakom. Uslijed apsorpcije, refrakcije, refleksije i ogiba svjetlosti dolazi do raspršenja zrake. Fotodetektori pretvaraju raspršene zrake u električne impulse čija je amplituda proporcionalna volumenu stanice. Broj impulsa je proporcionalan broju stanica koje prolaze kroz osvijetljeno područje. Mjerenje raspršenog svjetla pod dva kuta ( $2,5^\circ$  do  $3,5^\circ$  i  $5$  do  $15^\circ$ ) u smjeru prema naprijed omogućuje istovremeno određivanje broja crvenih krvnih stanica i trombocita, veličine i sadržaja Hb u crvenim krvnim stanicama i diferencijaciju leukocita. MCV i CHCM (usporedivi s MCHC) izvedeni su iz histograma volumena crvenih krvnih stanica i koncentracije Hb. HCT, MCH i MCHC izračunavaju se formulama (<https://www.clinical-laboratory-diagnostics.com/k15.html#top>).

#### 1.5. Razmaz periferne krvi

Pregled razmaza periferne krvi je sastavni dio analize kompletne krvne slike u hematološkom laboratoriju. Pregled razmaza služi za provjeru rezultata dobivenih na automatskom hematološkom brojaču u svrhu izrade diferencijalne krvne slike, provjere broja trombocita i procjene morfoloških karakteristika stanica. Pregled razmaza periferne krvi omogućava prepoznavanje kliničkih značajnih morfoloških promjena koje hematološki brojač ne može detektirati i kvantificirati (Gulati, 2013). Kod bolesnika s anemijom razmaz periferne krvi omogućava procjenu oblika, veličine, sadržaja hemoglobina, prisutnosti inkluzija i rasporeda eritrocita. Promjene nađene u navedenim svojstvima eritrocita mogu pružiti informacije u postavljanju diferencijalne dijagnoze poremećaja crvenih krvnih stanica. Pojedine promjene (slika 7) se pojavljuju u različitim postocima ili frakcijama u određenim



fazama mnogih poremećaja, stoga se ne mogu smatrati razlikovnim obilježjima jedne bolesti, ali ukazuju na promijenjenu funkciju i strukturu ili abnormalnu proizvodnju i metabolizam (Constantino, 2015). U bolesnika s mikrocitnom anemijom, procjena morfologije eritrocita može doprinijeti povećanju ili smanjenju dijagnostičke vjerojatnosti talasemije. Kod normocitnih anemija, morfologija može pomoći u diferencijaciji između gubitka krvi, zatajenja koštane srži i hemolize. Kod hemolize, morfologija eritrocita može uputiti na specifične etiologije. Kod makrocitnih anemija, morfologija crvenih krvnih stanica može pomoći u usmjeravanju dijagnostičkih razmatranja na megaloblastične ili nemegaloblastične uzroke.

Promjene u veličini	Razdioba hemoglobina	Promjene u obliku	
Normocit 	Hipokromija  1+	Target stanica 	Akantocit 
Mikrocit 	 2+	Sferocit 	Helmet stanica 
Makrocit 	 3+	Ovalocit 	Shistocit 
Ovalni makrocit 	 4+	Stomatocit 	Stanica u obliku suze 
Hipokromni makrocit 	Polikromazija  (Retikulocit)	Srpasta stanica 	Ehinocit 

**Slika 7.** Promijenjeni oblici eritrocita (K T i sur., 2022)

Kao i svi drugi laboratorijski testovi, morfologija eritrocita se mora tumačiti s oprezom, osobito u dojenčadi i djece (Ford, 2013). Unatoč važnosti koju nosi, metode izvještavanja i procjene promijenjene morfologije eritrocita i dalje su neujednačene među laboratorijima te je nužna standardizacija. Određivanje stupnja zastupljenosti promijenjenih morfoloških oblika eritrocita izvodi se semikvantitativno koristeći gradacijske ljestvice (negativno te pozitivno od 1+ do 3+) ili deskriptivno kao blago, umjereno i izraženo. Ponekad se neke promjene označavaju s "prisutno", primjerice kod aglutinacije, Roleaux formacije, dimorfizma, dok se

primjerice polikromazija, prisustvo target stanica i shistocita gradira. Stupnjevanje morfoloških karakteristika trebalo bi biti u korelaciji s kliničkim značajem te bi se jedan sustav ocjenjivanja morfologije trebao provoditi konzistentno, a zadaća laboratorija je da to osigura.

#### 1.6. Digitalna mikroskopija

Početak razvoja digitalne mikroskopije datira iz 1960-ih kada su uvedeni prvi automatizirani sustavi morfološke analize: CELLSCAN, Hatemark i Cydac. Ovi analizatori su bili jako spori i ograničenih mogućnosti stoga nisu unaprijedili laboratorijski rad. Uvođenjem automatskih hematoloških analizatora 1980-ih koji su mogli detektirati promjene leukocita, eritrocita i trombocita, hematološka dijagnostika je značajno unaprijeđena, ali je mikroskopska analiza razmaza periferne krvi i dalje ostala nezamjenjiva u diferenciranju morfoloških karakteristika (Kratz, 2019). Automatizacija mikroskopskog pregleda razmaza napredovala je razvojem umjetne inteligencije i informatizacijom. Najzastupljeniji sustavi automatizirane digitalne mikroskopije su CellaVision DM i Sysmex DI-60 koji se temelji na CellaVision DM tehnologiji. Sastoje se od automatiziranog mikroskopa koji skenira razmaz periferne krvi, digitalne kamere koja generira slike stanica i računala koje pomoću umjetne neuralne mreže prepoznaje i preklasificira stanice. Slike se prikazuju na zaslonu za potvrdu ili reklasifikaciju od strane laboratorijskog stručnjaka (Kweon, 2022). CellaVision Peripheral Blood Aplikacija omogućava diferenciranje leukocita preklasifikacijom u 17 tipova stanica za leukocite, a za crvene krvne stanice daje prekarakterizaciju temeljenu na šest morfoloških karakteristika: polikromazija, hipokromija, anizocitoza, mikrocitoza, makrocitoza i poikilocitoza (<https://www.cellavision.com/products/software/cellavisionr-peripheral-blood-application>). Za kontrolu kvalitete izvedbe lociranja stanica provodi se test u kojem se koristi svježe obojeni razmaz periferne krvi s normalnim brojem leukocita. Ako sustav ne može locirati najmanje 100 stanica s jezgrom rezultat se odbacuje, a postotak stanica bez jezgre ne smije premašiti 30% od ukupnog broja stanica (Kim i sur., 2017).

## 2. OBRAZLOŽENJE TEME

Hematološki analizatori daju pouzdane rezultate kompletne krvne slike u većini slučajeva, ali u prisutnosti morfoloških promjena eritrocita još uvijek ne mogu ponuditi cjelovitu kliničku sliku (Tandara, 2022). Procjena morfoloških karakteristika eritrocita jedan je od koraka u diferencijalnoj dijagnostici anemija i neizostavan je dio rada u hematološkom laboratoriju.

Tradicionalno se morfološka analiza krvnog razmaza provodi ručnom svjetlosnom mikroskopijom. Iako je ova metoda zlatni standard, ima nedostatke jer je vremenski zahtjevna, zahtijeva stalnu obuku osoblja i podložna je subjektivnoj procjeni promatrača, stoga se javlja potreba za automatizacijom morfološke analize razmaza periferne krvi. Uređaji za digitalnu mikroskopiju omogućavaju automatiziranu procjenu morfoloških karakteristika eritrocita. Procjena morfoloških karakteristika eritrocita provodi se upotrebom algoritama umjetne inteligencije, a digitalnom analizom razmaza krvi automatizira proces i omogućava brži pregled razmaza koji je manje podložan subjektivnoj procjeni u usporedbi sa svjetlosnom mikroskopijom.

Cilj ovog rada bio je ispitati pouzdanost automatizirane procjene morfoloških karakteristika eritrocita digitalnom mikroskopijom na uređaju Sysmex DI-60 kao dio verifikacije novog uređaja za digitalnu morfologiju u svrhu uvođenja automatizirane procjene morfoloških karakteristika eritrocita u rutinski laboratorijski rad.

### 3. MATERIJALI I METODE

#### 3.1. Uzorci i uzorkovanje

U svrhu izrade ovog diplomskog rada, korišteni su rutinski uzorci pune krvi prikupljeni za određivanje kompletne krvne slike u Odjelu za laboratorijsku hematologiju i koagulaciju Kliničkog zavoda za laboratorijsku dijagnostiku, KBC-a Zagreb. Istraživanje je obuhvatilo 255 uzoraka bolničkih i ambulantnih pacijenata kojima je na temelju rezultata dobivenih na hematološkom analizatoru Sysmex XN- 3100 bilo potrebno napraviti razmaz u svrhu morfološke procjene eritrocita. Kriteriji koji trebaju biti zadovoljeni za izradu razmaza periferne krvi, a odnose se na morfologiju eritrocita, postavljeni su u programu Extended IPU. Extended IPU je programska podrška posebno dizajnirana za Sysmex uređaje koja omogućava standardizirano upravljanje cijelim procesom analize osiguravajući potpunu sljedivost svih uzoraka. Uzorkovanje periferne krvi provedeno je standardiziranim postupkom, uz antikoagulans K3-EDTA, sukladno preporukama Hrvatskog društva za medicinsku biokemiju i laboratorijsku medicinu (HDMBLM) (<https://www.hdmblm.hr/images/preporuke/Nacionalne-preporuke-za-uzorkovanje-venske-krvi.pdf>).

#### 3.2. Opis uređaja

Analiza uzoraka provela se na automatiziranoj liniji Sysmex XN-3100 (Sysmex, Kobe, Japan) koja se sastoji od dva hematološka analizatora Sysmex XN-10 (XN-10L i XN -10R), uređaja za izradu i bojanje razmaza periferne krvi Sysmex SP-50, uređaja za uzorkovanje (SA-31, CF-70) i uređaja za digitalnu morfološku analizu Sysmex DI-60.

##### 3.2.1. Sysmex XN-10

Sysmex XN-10 (Sysmex, Kobe, Japan) je kvantitativni višeparametrijski automatizirani hematološki analizator koji radi na principu fluorescentne protočne citometrije pomoću poluvodičkog lasera i hidrodinamičkog fokusiranja u namjenskim kanalima. Ima način rada za uzorke venske pune krvi (engl. *Whole Blood*) i način rada za tjelesne tekućine (engl. *Body Fluid*).

Za određivanje broja eritrocita i trombocita koristi načelo hidrodinamički fokusirane impedancije, za određivanje subpopulacija leukocita, retikulocita i trombocita koristi optičku metodu s fluorescentnim bojama. Kombinira metode impedancije i fotometrije za mjerenje standardnih parametara eritrocita: hemoglobin, hematokrit i MCV te izračunava MCH i MCHC. Paralelno može osigurati alternativne parametre primarno dobivene optičkom

metodom izvedenom iz RET kanala, nakon obilježavanja unutarstaničnih nukleinskih kiselina fluorescentnom bojom: broj eritrocita određen optičkom metodom (RBC-O), sadržaj hemoglobina u eritrocitima (RBC-He), koncentraciju hemoglobina dobivenu optičkom metodom (HGB-O) izveden iz RBC-O i RBC-He. Treba napomenuti da je dostupna alternativna procjena MCV-a putem parametra R-MFV, definiranog kao najčešći volumen crvenih krvnih stanica koji se dobiva optičkom metodom. (Henry i sur., 2022).

Programska podrška Extended IPU, nakon provedene analize uzoraka, analizira rezultate svih parametara KKS te na temelju unaprijed postavljenih pravila i kriterija određuje kojim uzorcima je potrebno ponavljanje mjerenja ili izrada razmaza. Ukoliko rezultati nisu zahvaćeni niti jednim pravilom/ kriterijem, program validira rezultate i prenosi ih u laboratorijski informacijski sustav (LIS).

### 3.2.2. Sysmex SP-50

Uzorci koji su zadovoljili kriterije za izradu razmaza automatiziranom linijom dolaze do Sysmex SP-50 analizatora (Sysmex, Kobe, Japan) u kojem se automatski izrađuje razmaz periferne krvi. Također, ako je potrebno, izrada razmaza se može posebno dodatno napraviti na liniji ručnim načinom rada na uređaju SP-50. Može se odabrati između opcija; izrada i bojanje razmaza, samo izrada razmaza i samo bojanje razmaza. Uređaj priprema razmaz metodom koja omogućuje korisnički definirane postavke za volumen uzorka, brzinu i kut razmaza automatski prilagođenih vrijednostima hematokrita svakog uzorka. Nakon što je pripremljen, razmaz se transportira do bloka za bojenje, a u međuvremenu prolazi jedinicu za sušenje. Kad stigne do bloka za bojenje, ovisno o protokolu, razmaz se boja i zatim suši. Moguće je bojanje otopinama May-Grünwald i Giemsa ili prvo Wrightovom pa Giemsa bojom ili jednostruko bojanje Wrightovom bojom. Za potrebe ovog diplomskog rada korišteno je May-Grünwald bojenje. Bez obzira koja se kombinacija boja koristi, razlika u bojenju postiže se zbog ravnoteže bazičnih i kiselih komponenti unutar boja. Nakon što se razmaz osuši, spreman je za mikroskopski pregled (Upute proizvođača Sysmex SP-50, 2019).

### 3.2.3. Sysmex DI-60

Sysmex DI-60 čini dio integriranog sustava za automatsku analizu KKS, izradu razmaza i digitalni pregled razmaza. Pripremljeni razmazi na jedinici SP-50 automatski se preusmjeravaju na DI-60 koji se automatski pokreće. Očitava se crtični bar kod na stakalcu koji daje informacije o nalogu iz LIS-a. Robotska ruka pomiče stakalce pod objektiv mikroskopa. DI-60 ima optičku jedinicu koja se sastoji od automatskog mikroskopa, kamere i

računalnog sustava koji sadrži Cella Vision DM softver za klasifikaciju. Mikroskop ima dva objektiva (povećanje 10x i 100x) i srednju optiku koja se mijenja između povećanja od 1,0x i 0,5x, što u kombinaciji daje slike s povećanjem od 5x, 10x, 50x ili 100x. Uređaj odredi početnu i završnu točku na razmazu između kojih obavlja skeniranje na 10x povećanju tzv. "battlement" metodom. Automatski locira stanice na razmazu i uzima slike pojedine stanice pri 100x povećanju. Digitalna kamera generira slike visoke razlučivosti koje se prikazuju na zaslonu računala. Leukociti se preklasificiraju u 12 kategorija, dok se za eritrocite uzima 35 slika u optimalnom području za prekarakterizaciju morfologije u šest skupina: polikromazija, hipokromija, anizocitoza, mikrocitoza, makrocitoza i poikilocitoza. Pretklasificirane stanice čekaju verifikaciju od strane laboratorijskog osoblja, a sve slike i rezultati se pohranjuju u bazu podataka (Upute proizvođača Sysmex DI-60, 2018).

### 3.3. Analiza uzoraka

Uzorci za pretragu kompletne krvne slike (KKS) su analizirani na hematološkom brojaču Sysmex XN-3100 koji je povezan s LIS-om. Uzorci kojima je na temelju predefiniраниh kriterija u Extended IPU određena izrada razmaza zbog provjere morfologije eritrocita, pregledani su Sysmex DI-60 analizatorom za digitalnu mikroskopiju.

Kriteriji za izradu razmaza zbog pregleda morfologije eritrocita u međuprogramu Extended IPU, integriranoj komponenti analitičkog sustava, glase:

1. anizocitoza, dimorfna populacija eritrocita; pokazatelji su RDW >22%, hematološki analizator je označio prisutnost dimorfne populacije u uzorku,
2. postojanje fragmenata crvenih krvnih stanica; hematološki analizator je označio prisutnost fragmenata.

Razmazi su pušteni na uređaj DI-60; crvene krvne stanice prekarakterizirane su na temelju šest morfoloških karakteristika: polikromazija, hipokromija, anizocitoza, mikrocitoza, poikilocitoza, a navedene karakteristike svrstane su u tri stupnja 1+, 2+, 3+. Kriteriji za morfologiju prikazani su u tablici 3 na stranici 20. Makrocitoza, mikrocitoza, hipokromija, anizocitoza i polikromazija sa Sysmex DI-60 uspoređene su s rezultatima s hematoloških analizatora XN-10 i prikupljeni su sljedeći podaci: MCV (fL), MCH (pg), RDW (%), relativni broj retikulocita (Rtc (%)) i apsolutni broj retikulocita (Rtc ( $\times 10^9/L$ )). Prikazane prekarakterizacije pregledane su, a vizualno se još ispitala prisutnost poikilocitoze te su dodatno navedeni specifični morfološki oblici eritrocita, ukoliko su bili prisutni.

**Tablica 3.** Kriteriji za stupnjevanje morfologije eritrocita

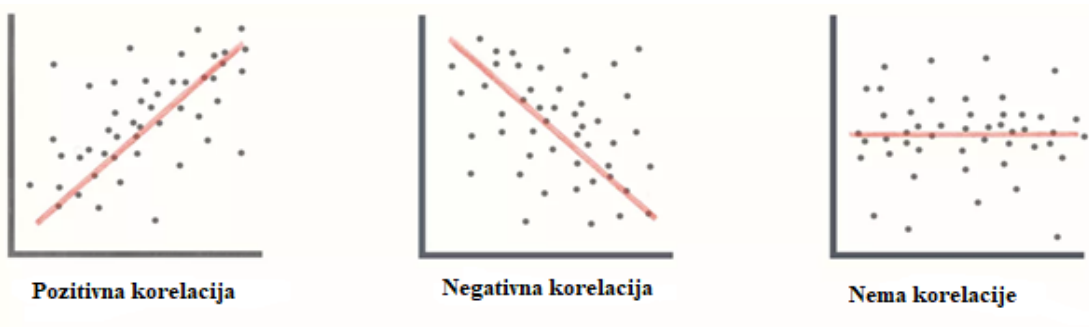
Morfologija	Stupnjevanje		
	1+	2+	3+
Polikromazija	1-5%	5-10%	>10%
Hipokromija	6-25%	25-50%	>50%
Anizocitoza	15-20%	20-25%	>25%
Mikrocitoza	6-25%	25-50%	>50%
Makrocitoza	6-25%	25-50%	>50%
Poikilocitoza	10-25%	25-50%	>50%

#### 3.4. Statistička obrada

Statistička analiza provedena je u MedCalc statističkom programu, verzija 22.006. Prvo je ispitana normalnost raspodjele podataka Shapiro-Wilk testom, a rezultati su prikazani kao aritmetička sredina  $\pm$  prva standardna devijacija za normalnu raspodjelu, a za nenormalnu raspodjelu rezultati su prikazani kao medijan i interkvartilni raspon.

Nakon utvrđivanja normalnosti razdiobe podataka, ispitana je korelacija. Korelacija je statistički postupak kojim se izračunava povezanost između dvije varijable. U slučaju normalne razdiobe, radi se Pearsonova korelacija te se određuje koeficijent korelacije  $r$ , dok se za podatke koji nisu razdijeljeni po normalnoj razdiobi radi Spearmanova korelacija i koeficijent korelacije  $\rho$ . Koeficijent korelacije je mjera za stupanj povezanosti između varijabli, odnosno pokazuje u kojoj su mjeri promjene vrijednosti jedne varijable povezane s promjenama vrijednosti druge varijable.

Predznak koeficijenta (+ ili -) govori o smjeru povezanosti pa tako postoji negativna korelacija za koeficijent  $< 0$ , pozitivna korelacija za koeficijent korelacije  $> 1$  te nepostojanje korelacije za koeficijent korelacije  $= 0$ . Prilikom izračuna koeficijenta korelacije, najprije je potrebno grafički prikazati podatke na dijagramu raspršenja, s tim da je poznata varijabla na osi  $x$ , dok je varijabla koja se ispituje na osi  $y$ . Grafički prikaz podataka omogućuje i vizualnu procjenu stupnja povezanosti (slika 8).



**Slika 8.** Korelacija (<https://www.investopedia.com/terms/c/correlationcoefficient.asp>)

Najčešći način interpretacije koeficijenta korelacije je prikazan u tablici 4. (Topić i sur., 2018).

**Tablica 4.** Interpretacija koeficijenta korelacije (Topić i sur., 2018)

Jačina korelacije	Vrijednost koeficijenta korelacije (r)
Nema korelacije	0 do $\pm 0,25$
Slaba korelacija	$\pm 0,26$ do $\pm 0,50$
Umjerena do dobra korelacija	$\pm 0,51$ do $\pm 0,75$
Vrlo dobra do izvrsna korelacija	$\pm 0,76$ do $\pm 1$



#### 4. REZULTATI I RASPRAVA

##### 4.1. Skupni podaci

Od 255 pregledanih razmaza, hipokromija je pronađena kod 64 uzorka, polikromazija kod 80 uzoraka, anizocitoza kod 128 uzoraka, mikrocitoza kod 178 uzoraka, makrocitoza kod 103 uzorka, a poikilocitoza kod 11 uzoraka prema rezultatima s DI-60. Skupni podaci s DI-60 su kategorizirani i prikazani u tablici 5. Od 255 razmaza, 167 razmaza je pokazalo pozitivnu vrijednost u više od jedne kategorije.

**Tablica 5.** Kategorizirani podaci sa Sysmex DI-60

Morfološka osobina	N broj razmaza, N (%)			
	0	+1	+2	+3
Polikromazija	175 (68,6)	72 (28,2)	5 (2,0)	3 (1,2)
Hipokromija	191 (74,9)	58 (22,7)	6 (2,4)	0 (0,0)
Anizocitoza	127 (49,8)	49 (19,2)	35 (13,7)	44 (17,3)
Mikrocitoza	77 (27,5)	160 (62,8)	15 (5,9)	3 (1,2)
Makrocitoza	152 (59,6)	98 (38,4)	5 (2,0)	0 (0,0)
Poikilocitoza	244 (95,7)	8 (3,1)	3 (1,2)	0 (0,0)

#### 4.2. Hipokromija

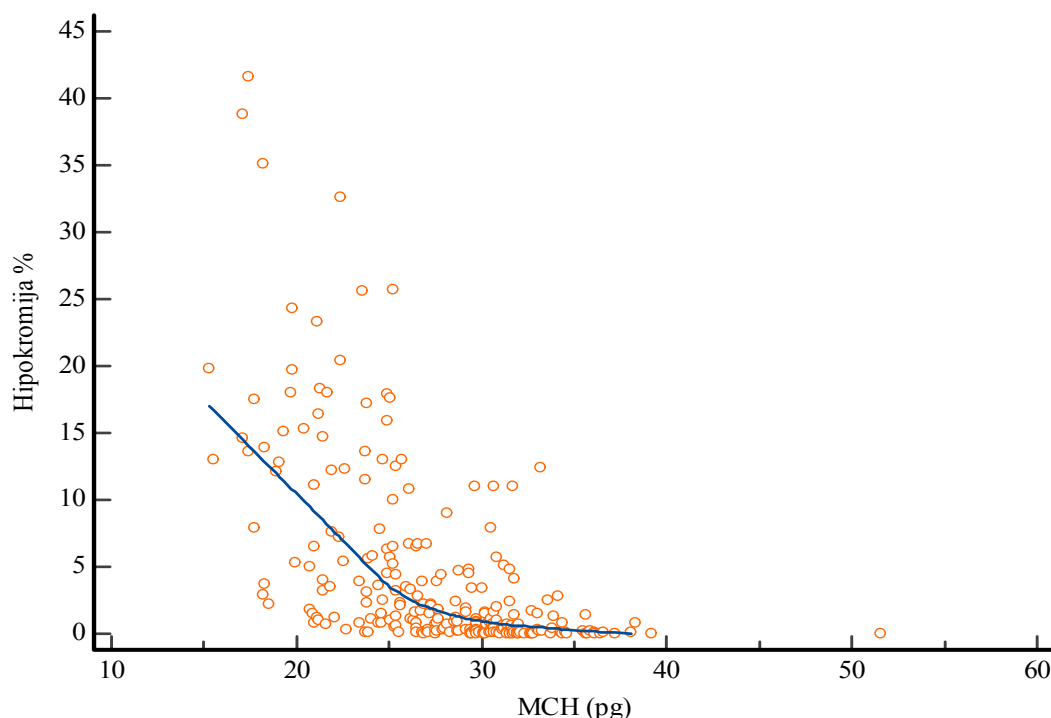
Hipokromiju je od 255 razmaza pokazalo 64 razmaza (25%). Shapiro-Wilk testom je ispitana normalnost te je učinjena Spearmanova rank korelacija za utvrđivanje povezanosti s MCH. Očekivano je da će udio hipokromnih eritrocita biti veći što je MCH manji, odnosno očekivana je negativna korelacija koja je i pokazana. Na osnovi dobivene korelacije, može se zaključiti kako se radi o umjerenom slaganju dvaju uspoređenih parametara.

**Tablica 6. Korelacija hipokromije % (Sysmex DI-60) i MCH (pg) (Sysmex XN-3100)**

Hipokromija % (Sysmex DI-60), medijan (IQR)	MCH pg (Sysmex XN-3100), medijan (IQR)
1,1 (0,2 - 5,1)	28,00 (24,5 – 31,0)
$\rho = -0,664$ , (95% CI: -0,728 do -0,589)	

Interkvartilni raspon (engl. *Interquartile range*; IQR)

Interval pouzdanosti (engl. *Confidence interval*; CI)



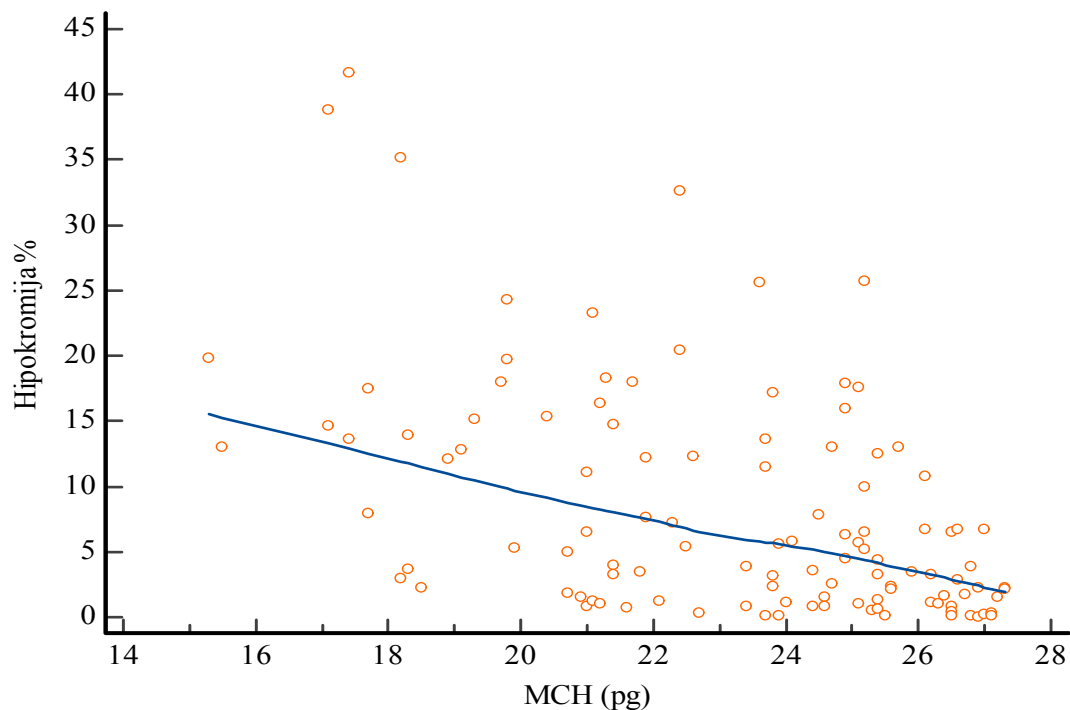
**Slika 9. Korelacija hipokromije % (Sysmex DI-60) i MCH (pg) (Sysmex XN-3100)**

Hipokromija % je dodatno uspoređena i s MCH vrijednostima koje su ispod donje granice referentnog intervala. Od 255 razmaza, 116 ih je imalo vrijednost MCH ispod donje granice referentnog intervala odnosno ispod 27,4. Te vrijednosti uspoređene su s odgovarajućim rezultatima hipokromije te je dobivena očekivana negativna korelacija, ali

koeficijent korelacije upućuje na slabu korelaciju dvaju parametara za razliku od rezultata ukupnog broja uzoraka gdje je dobiven koeficijent korelacije koji upućuje na umjerenu korelaciju.

**Tablica 7.** Korelacija hipokromije % (Sysmex DI-60) i MCH pg < RI (Sysmex XN-3100)

Hipokromija % (Sysmex DI-60), medijan (IQR)	MCH pg (Sysmex XN-3100), medijan (IQR)
4,5 (1,3 – 13,0)	23,9 (21,2 – 25,6)
$\rho = -0,500$ , (95% CI: -0,625 do -0,349)	



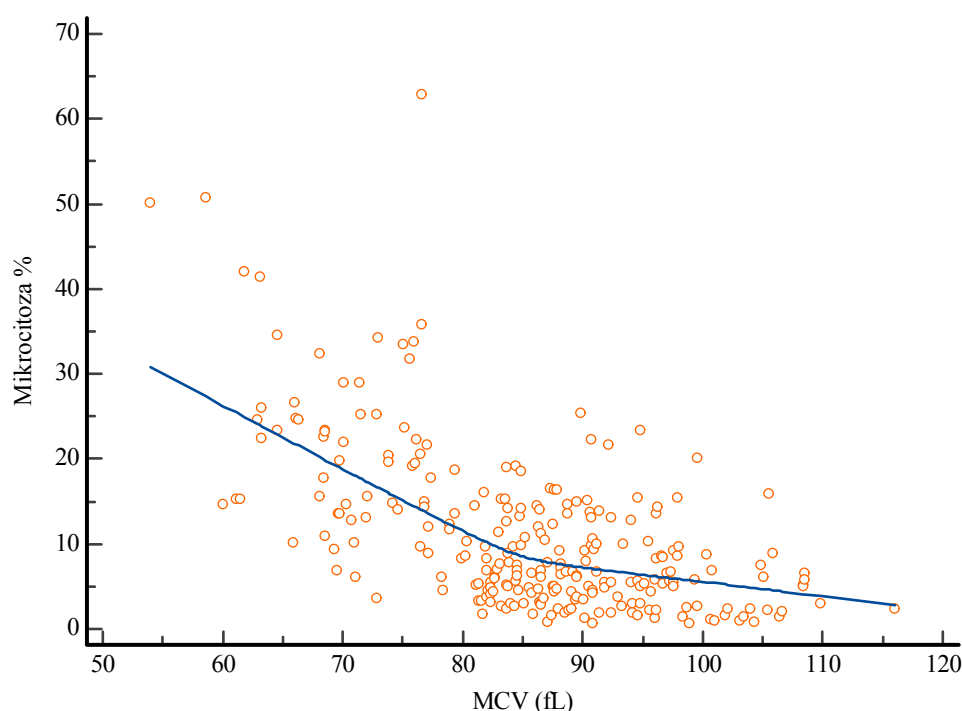
**Slika 10.** Korelacija hipokromije % (Sysmex DI-60) i MCH (pg) vrijednosti ispod donje granice referentnog intervala (Sysmex XN-3100)

### 4.3. Mikrocitoza

Mikrocitozu je od 255 razamaza pokazalo 178 razmaza (69,78%). Shapiro Wilk testom je ispitana normalnost te je učinjena Spearmanova rank korelacija za utvrđivanje povezanosti s MCV. Očekivano je da će udio mikrocitnih eritrocita biti veći što je MCV manji, odnosno očekivana je negativna korelacija koja je i pokazana. Na osnovi dobivenog koeficijenta korelacije, može se zaključiti da se radi o umjerenom slaganju između dvaju uspoređenih parametara.

**Tablica 8.** Korelacija mikrocitoze % (Sysmex DI-60) i MCV (fL) (Sysmex XN-3100)

Mikrocitoza% (Sysmex DI-60), medijan (IQR)	MCV fL (Sysmex XN-3100), x ± SD
8,3 (4,5 – 14,8)	85,6 ± 11,3
$\rho = -0,558$ (95% CI: -0,638 – 0,468)	



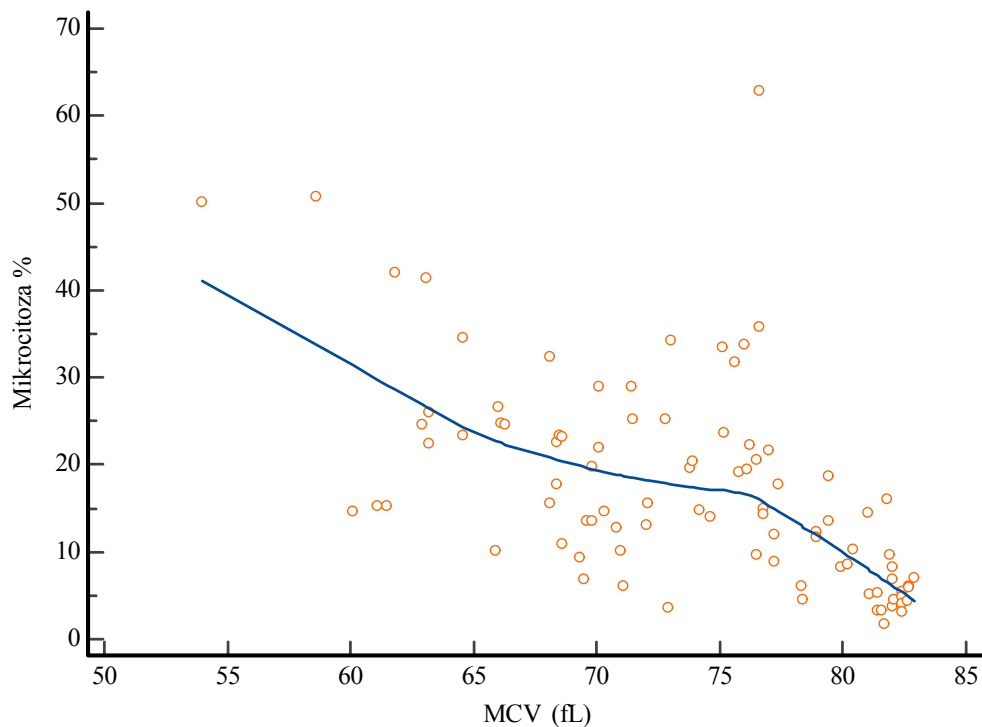
**Slika 11.** Korelacija mikrocitoze % (Sysmex DI-60) i MCV (fL) (Sysmex XN-3100)

Mikrocitoza % je uspoređena s MCV vrijednostima ispod donje granice referentnog intervala (< 83 fL). Od 255 razmaza, 91 je imao MCV ispod donje granice referentnog intervala. Te vrijednosti uspoređene su s odgovarajućim rezultatima mikrocitoze te je

dobivena očekivana negativna korelacija uz koeficijent korelacije koji upućuje na umjereno slaganje dvaju uspoređenih parametara.

**Tablica 9.** Korelacija mikrocitoze % (Sysmex DI-60) s MCV (fL) < RI (Sysmex XN-3100)

Mikrocitoza% (Sysmex DI-60), medijan (IQR)	MCV (fL) (Sysmex XN-3100), medijan (IQR)
14,8 (8,4 – 23,4)	75,1 (68,8 – 79,8)
$\rho = -0,648$ (95% CI: -0,753 do -0,510)	



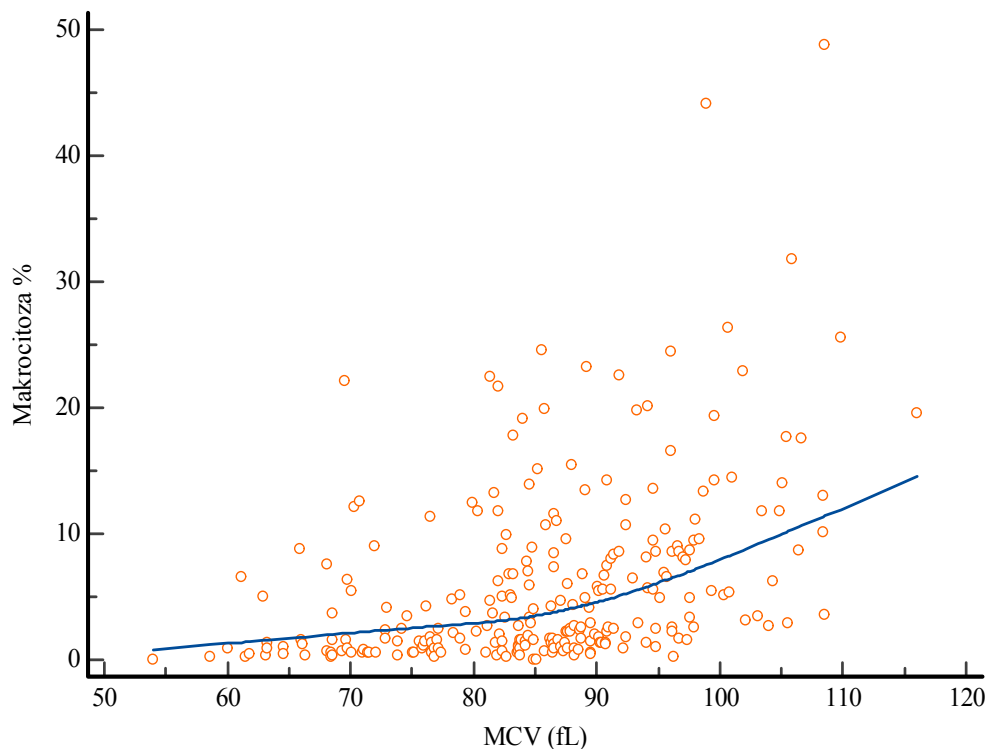
**Slika 12.** Korelacija mikrocitoze % (Sysmex DI-60) s MCV (fL) < RI (Sysmex XN-3100)

#### 4.4. Makrocitoza

Makrocitozu je od 255 razmaza pokazalo 103 uzorka (40,39%). Shapiro-Wilk testom je ispitana normalnost te je učinjena Spearmanova rank korelacija za utvrđivanje povezanosti s MCV. Očekivano je da će udio makrocitnih eritrocita biti veći što je MCV veći, odnosno očekivana je pozitivna korelacija koja je i pokazana, uz koeficijent korelacije koji upućuje na slabu korelaciju dvaju parametara.

**Tablica 10.** Korelacija makrocitoze % (Sysmex DI-60) i MCV (fL) (Sysmex XN-3100)

Makrocitoza % (Sysmex DI-60), medijan (IQR)	MCV fL (Sysmex XN-3100), $\bar{x} \pm SD$
3,1 (1,3 – 8,6)	85,6 $\pm$ 11,3
$\rho = 0,470$ (95% CI: 0,368 – 0,560)	



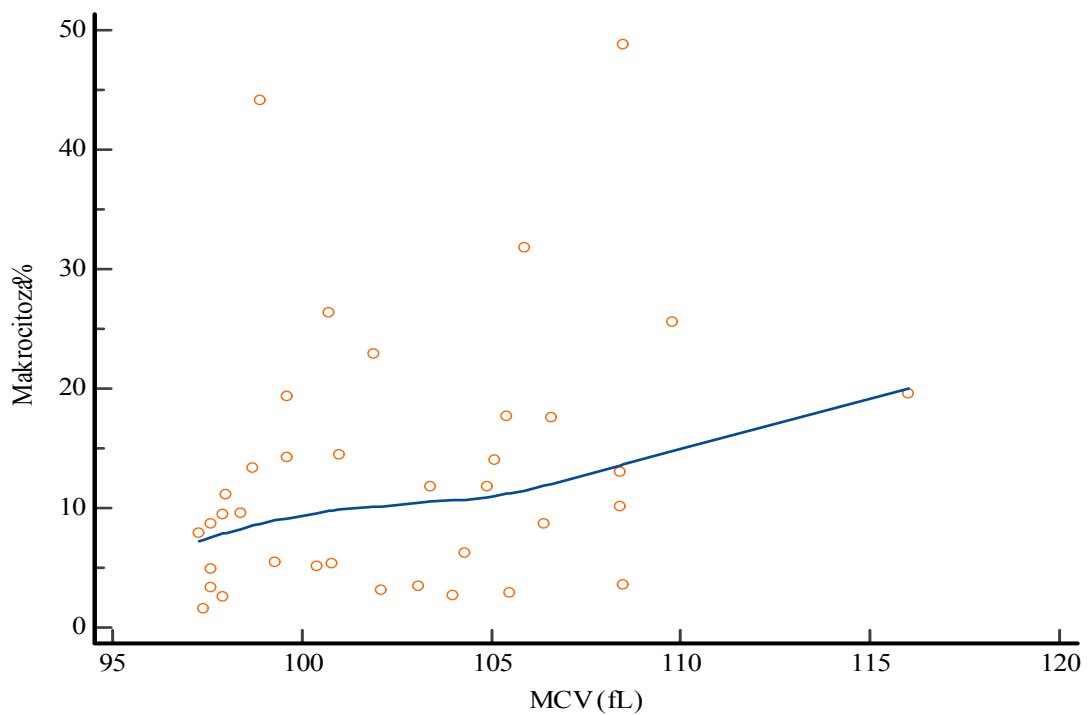
**Slika 13.** Korelacija makrocitoze % (Sysmex DI-60) i MCV (fL) (Sysmex XN-3100)

Makrocitoza % je uspoređena s MCV vrijednostima iznad gornje granice referentnog intervala (97,2 fL). Od 255 razmaza, 37 razmaza je imalo MCV iznad gornje granice referentnog intervala. Te vrijednosti uspoređene su s odgovarajućim rezultatima makrocitoze

te je dobivena očekivana pozitivna korelacija uz koeficijent korelacije koji upućuje na slabo slaganje dvaju uspoređenih parametara.

**Tablica 11.** Korelacija makrocitoze % (Sysmex DI-60) i MCV (fL) > 97,2 (Sysmex XN-3100)

Makrocitoza % (Sysmex DI-60), medijan (IQR)	MCV fL (Sysmex XN-3100), medijan (IQR)
10,1 (5,1 – 17,6)	101,9 (98,6 – 105,6)
$\rho = 0,361$ (95% CI: 0,0418 – 0,613)	



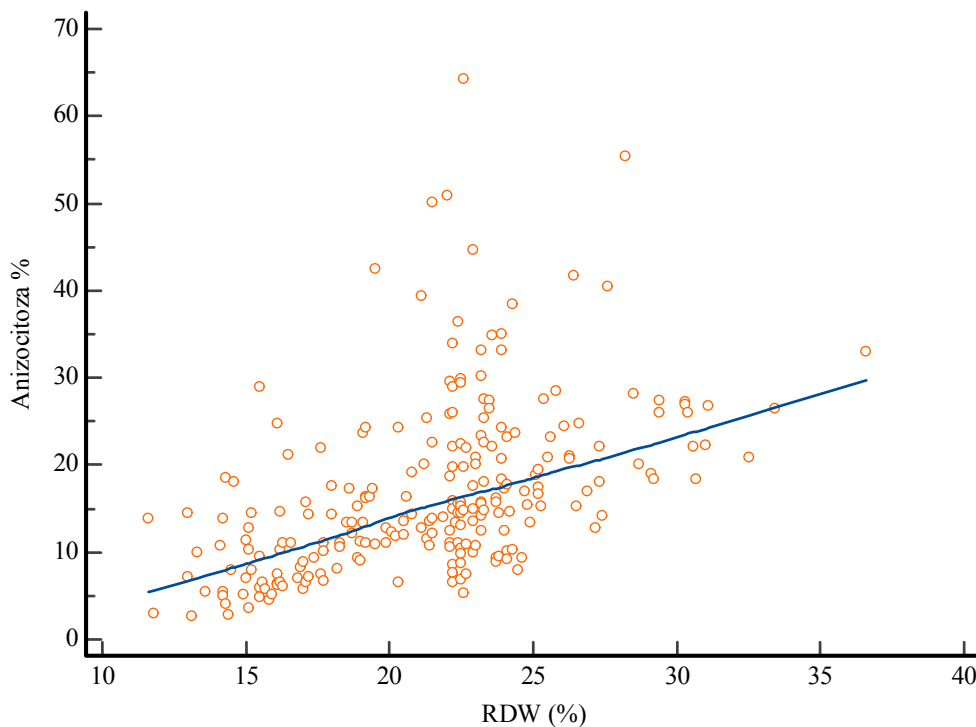
**Slika 14.** Korelacija makrocitoze % (Sysmex DI-60) i MCV (fL) > 97,2 (Sysmex XN-3100)

#### 4.5. Anizocitoza

Anizocitozu je od 255 razmaza pokazalo 128 razmaza (50,2 %). Shapiro-Wilk testom je ispitana normalnost te je učinjena Spearmanova rank korelacija za utvrđivanje povezanosti s RDW. Očekivano je da je udio anizocitoze veći što je RDW veći, odnosno očekivana je pozitivna korelacija koja je i pokazana. Na osnovi dobivene korelacije, može se zaključiti da se radi o umjerenom slaganju dvaju uspoređenih parametara.

**Tablica 12.** Korelacija anizocitoze % (Sysmex DI-60) i RDW % (Sysmex 3100)

Anizocitoza % (Sysmex DI-60), medijan (IQR)	RDW % (Sysmex XN-3100), medijan (IQR)
15,1 (10,3 – 22,1)	22,2 (18,1 – 23,8)
$\rho = 0,554$ (95% CI: 0,459 – 0,637)	



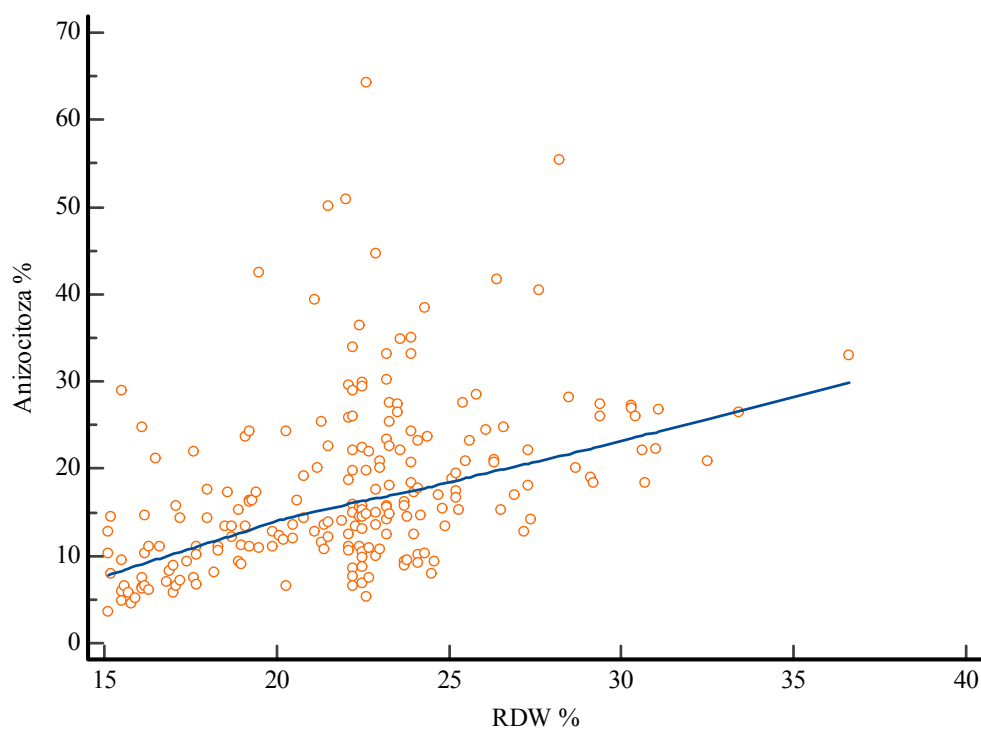
**Slika 15.** Korelacija anizocitoze % (Sysmex DI-60) i RDW % (Sysmex 3100)

Anizocitoza (%) je uspoređena s RDW (%) vrijednostima iznad gornje granice referentnog intervala (>15 %). Od 255 razmaza, 236 razmaza je imalo RDW iznad gornje granice referentnog intervala, a od njih 236, 20 je imalo RDW koji Sysmex XN-3100 nije izračunao jer je bio previsok. Vrijednosti razmaza s RDW > 15% uspoređene su s odgovarajućim rezultatima anizocitoze te je dobivena očekivana pozitivna korelacija uz koeficijent korelacije koji upućuje na slabo slaganje dvaju uspoređenih parametara.



**Tablica 13.** Korelacija anizocitoze % (Sysmex DI-60) i RDW > 15% (Sysmex 3100)

Anizocitoza % (Sysmex DI-60), medijan (IQR)	RDW (Sysmex XN-3100), medijan (IQR)
15,5 (10,9 – 22,4)	22,5 (19,2 – 23,9)
$\rho = 0,501$ (95% CI:0,393 – 0,594)	



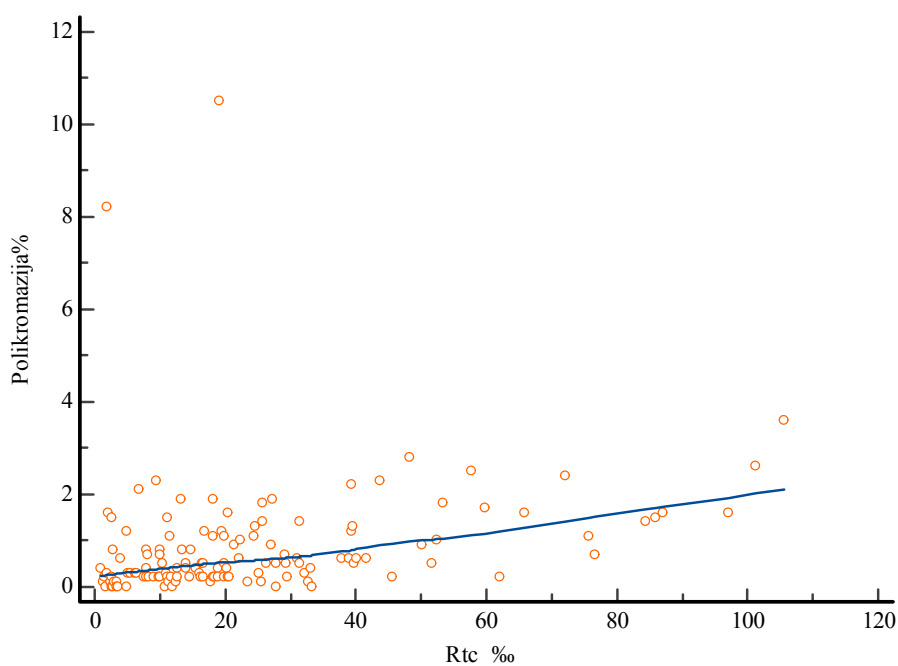
**Slika 16.** Korelacija anizocitoze % (Sysmex DI-60) i RDW % iznad gornje granice referentnog intervala (Sysmex 3100)

#### 4.6. Polikromazija

Polikromazija je uočena kod 80 razmaza (31,4 %). Korelacija je učinjena za 135 uzoraka kojima je na Sysmex XN-3100 određen broj retikulocita. Shapiro-Wilk testom je ispitana normalnost te je učinjena Spearmanova rank korelacija za utvrđivanje povezanosti s Rtc (%) te s Rtc x (10<sup>9</sup>/L). Očekivano je da je udio polikromazije veći što je Rtc (‰, x 10<sup>9</sup>/L) veći, odnosno očekivana je pozitivna korelacija koja je i pokazana. Na osnovi dobivene korelacije, može se zaključiti da se radi o slaboj korelaciji dvaju uspoređenih parametara.

**Tablica 14.** Korelacija polikromazije % (Sysmex DI-60) i Rtc ‰ (Sysmex XN-3100)

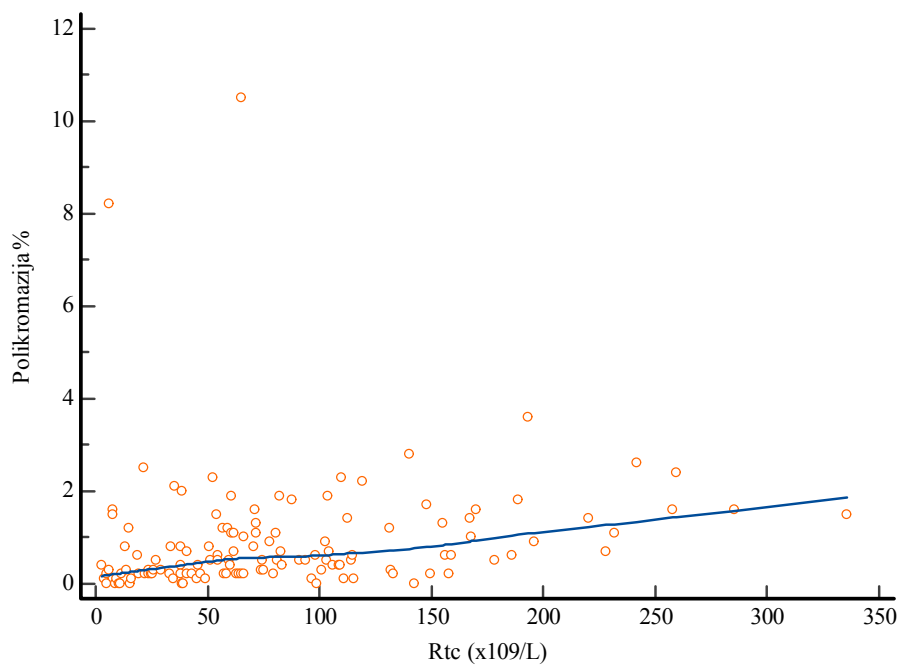
Polikromazija% (Sysmex DI-60), medijan (IQR)	Rtc ‰ (Sysmex XN-3100), medijan (IQR)
0,5 (0,2 – 1,2)	18,3 (9,9 – 31,5)
$\rho = 0,423$ (95% CI: 0,273 – 0,553)	



**Slika 17.** Korelacija polikromazije % (Sysmex DI-60) i Rtc ‰ (Sysmex XN-3100)

**Tablica 15.** Korelacija polikromazije % (Sysmex DI-60) i Rtc x 10<sup>9</sup>/L (Sysmex XN-3100)

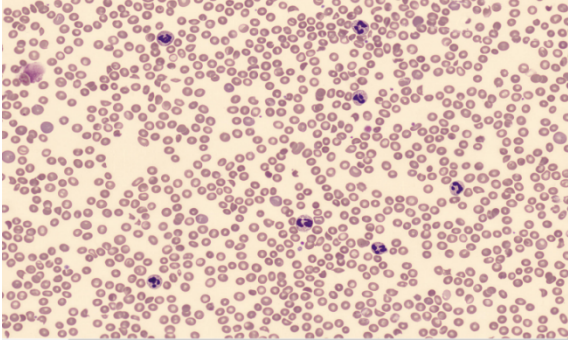
Polikromazija % (Sysmex DI-60), medijan (IQR)	Rtc x10 <sup>9</sup> /L (Sysmex XN-3100), medijan (IQR)
0,5 (0,2 – 1,2)	64,0 (33,9 – 109,9)
$\rho = 0,403$ (95% CI:0,251 – 0,535)	



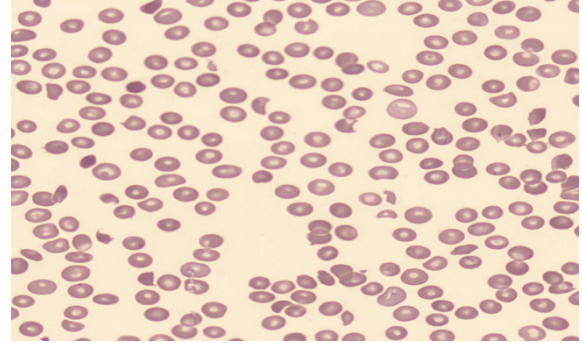
**Slika 18.** Korelacija polikromazije % (Sysmex DI-60) i Rtc x 10<sup>9</sup>/L (Sysmex XN-3100)

#### 4.7. Poikilocitoza

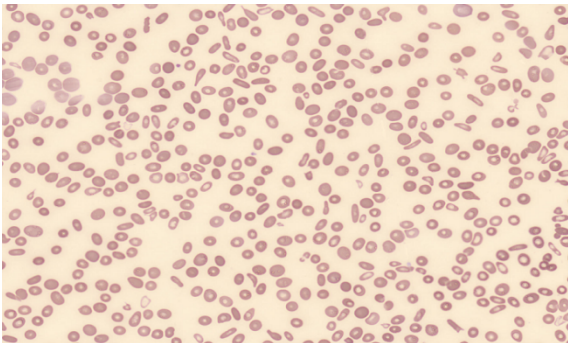
Poikilocitoza je utvrđena kod 11 razmaza (4,31%); 8 u kategoriji +1 i 3 u kategoriji +2. Morfološkim pregledom razmaza utvrđena je prisutnost shistocita (3 razmaza), ovalocita (3 razmaza), stomatocita (3 razmaza) i target stanica (1 razmaz) koji su prikazani na sljedećim slikama:



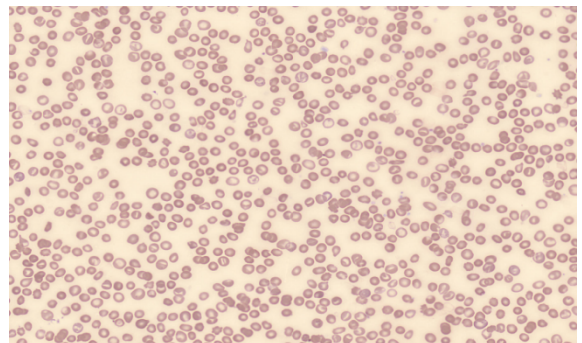
**Slika 19.** Shistociti



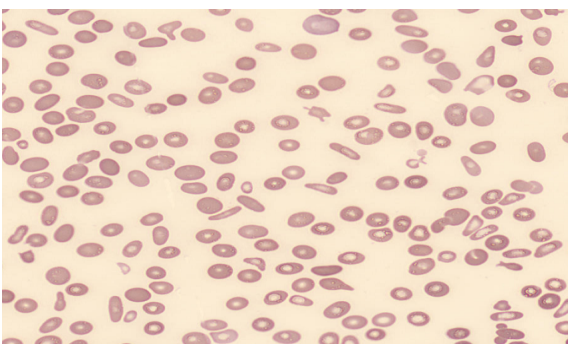
**Slika 20.** Shistociti



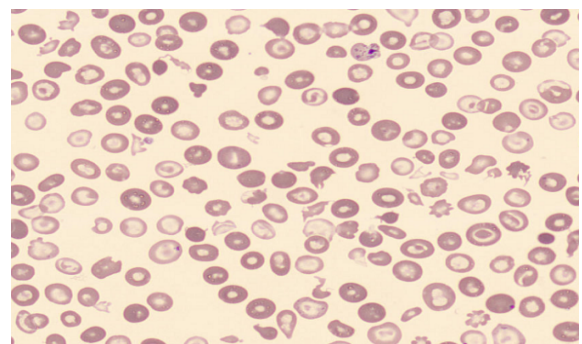
**Slika 21.** Ovalociti



**Slika 22.** Ovalociti



**Slika 23.** Stomatociti



**Slika 24.** „Target“ stanice

#### 4.8. Rasprava

Sysmex DI-60 je potpuno automatizirani digitalni analizator morfologije stanica koji upotrebom algoritama umjetne inteligencije omogućava brži pregled razmaza periferne krvi, što rezultira poboljšanom kvalitetom laboratorijskog rada. Također, omogućava arhivu digitalnih slika i stvaranje knjižnice, što je jako korisno za procjenu kompetencija, obrazovanje i obuku. Udaljenim umreženim laboratorijima omogućava brzo prenošenje slika u središnji laboratorij na pregled i olakša konzultacije laboratorijskih djelatnika. U odjelu za laboratorijsku hematologiju i koagulaciju KBC Zagreb, u rutinski rad je već uvedena digitalna mikroskopija razmaza periferne krvi u svrhu klasificiranja subpopulacija leukocita i provjere trombocita gdje je Sysmex DI-60 pokazao zadovoljavajuće rezultate u usporedbi sa svjetlosnom mikroskopijom i hematološkim brojačem.

Hematološki brojači pružaju točne i precizne informacije o broju eritrocita i eritrocitnim indeksima, informacije o distribuciji eritrocita po veličini i koncentraciji hemoglobina i to u manje od minutu od aspiracije. Ukoliko uređaj da upozorenje za abnormalnosti u obliku "flagova", potrebno je izraditi i mikroskopski pregledati razmaz kako bi se abnormalnosti potvrdile. Mikroskopski pregled razmaza je temeljni način identificiranja morfoloških osobina eritrocita koristan u diferencijalnoj dijagnostici hematoloških poremećaja, stoga treba iskoristiti puni potencijal digitalne morfologije. Verifikacija uređaja za procjenu morfoloških karakteristika eritrocita u svrhu uvođenja postupka u rutinski rad provela se ispitivanjem korelacije morfoloških karakteristika sa Sysmex DI-60 s eritrocitnim indeksima dobivenim na Sysmex XN-3100.

Za hipokromiju (4.2.) je utvrđena umjerena korelacija s MCH uz koeficijent korelacije  $\rho = -0,664$ . Hipokromija je smanjenje intenziteta boje eritrocita s povećanjem središnjeg bljedila na više od jedne trećine promjera eritrocita, karakteristična za eritrocite sa sniženom koncentracijom hemoglobina, tako da će takve eritrocite pratiti snižene vrijednosti MCH i MCHC. Prema ICSH preporukama za standardizaciju nomenklature i stupnjevanje morfoloških karakteristika periferne krvi, MCH je bolji parametar za ukazivanje na stupanj hipokromije od samog vizualnog pregleda hipokromije pod mikroskopom te bi na laboratorijskom nalazu trebalo uzeti u obzir vrijednosti s hematološkog brojača (Palmer i sur., 2015).

Za mikrocitozu (4.3.) je utvrđena umjerena korelacija s MCV uz koeficijent korelacije  $\rho = -0,558$ . Mikrocitoza podrazumijeva da su eritrociti manji od  $7 \mu\text{m}$  u promjeru ( $\text{MCV} < 80 \text{ fL}$ ). Važno je da se pri interpretaciji rezultata u obzir uzme dobna skupina pacijenta jer fiziološki novorođenčad ima veće eritrocite od odraslih, dok zdrava djeca imaju manje.

Prema preporukama Međunarodnog vijeća za standardizaciju u hematologiji (engl. *The International Council for Standardization in Haematology*, ICSH), za izražavanje i gradiranje mikrocitoze, bolji i pouzdaniji je parametar s hematološkog brojača odnosno MCV. Slaba korelacija pokazana je između makrocitoze i MCV uz  $\rho = 0,470$  (4.4.). Makrociti su eritrociti koji imaju promjer veći od  $8.5 \mu\text{m}$  ( $\text{MCV} > 100 \text{ fL}$ ). Kao i za mikrocitozu, preporuka je uzeti vrijednosti s hematološkog brojača, odnosno MCV.

Za anizocitozu (4.5.) je pokazana umjerena korelacija s RDW, uz koeficijent korelacije  $\rho = 0,554$ . Anizocitoza podrazumijeva varijabilnost eritrocita u veličini, što se očituje porastom RDW na hematološkom analizatoru te je RDW prema ICSH preporučeni parametar kojim se izražava jačina anizocitoze.

Slaba korelacija je utvrđena između polikromazije i  $R_{tc}$  izraženima u promilu uz koeficijent korelacije  $\rho = 0,423$  i s  $R_{tc}$  izraženima  $\times 10^9/\text{L}$  uz koeficijent korelacije  $\rho = 0,403$  (4.6). Polikromazija se odnosi na nezrele eritrocite koji imaju ostatke ribosomske RNA koja se očituje plavo-sivim obojenjem, a stanice su u prosjeku veće. Prema ICSH preporukama, polikromaziju je potrebno stupnjevati i odrediti broj retikulocita ukoliko je potrebno. Poikilocitoza je nađena samo kod 11 uzoraka te su specifični oblici stanica opisani u skladu s ICSH smjernicama.

Za prethodno navedene parametre (izuzev poikilocitoze), dodatno je ispitana korelacija samo s uzorcima koji imaju vrijednosti eritrocitnih indeksa ispod/iznad referentnog intervala te je kod svih utvrđena slabija korelacija, što pokazuje da je DI-60 bolje prilagođen za karakterizaciju normalne morfologije. Mikrocitoza je naprotiv pokazala bolje slaganje s uzorcima s  $\text{MCV} < 80 \text{ fL}$ .

Kweon i sur. proveli su analitičku verifikaciju uređaja Sysmex DI-60 s naglaskom na morfologiji eritrocita u istraživanju provedenom na 822 uzorka. Ispitivanjem je pokazana pouzdanost morfološke karakterizacije polikromazije stanica (osjetljivost  $> 87,5\%$  i specifičnost  $> 86,9\%$ ), dok su parametri hipokromija, anizocitoza, makrocitoza i mikrocitoza pokazali nisku specifičnost i osjetljivost. U istraživanju navode da parametri koji su pokazali nisku specifičnost i osjetljivost mogu biti zanemareni s obzirom da se prema ICSH preporukama za te parametre koriste rezultati s hematološkog brojača.

Kim i sur. pokazali su da postoji značajna razlika u odstupanju rezultata s DI-60 i svjetlosne mikroskopije što upućuje na nužnost postavljanja novih kriterija stupnjevanja za digitalnu mikroskopiju. U istraživanju u kojem su uspoređeni rezultati sa Sysmex hematološkog analizatora XN serije, pokazala se visoka specifičnost za hipokromiju i mikrocitozu ( $99,0\%$  i  $98,6\%$ ) te niska osjetljivost ( $99,0\%$  i  $98,6\%$ ). Za makrocite je DI-60

pokazao visoku osjetljivost i nisku specifičnost (87,1% i 41,0%) kao i za anizocitozu; osjetljivost 100%, specifičnost 4,2%. Ovakvi rezultati poklapaju se s rezultatima koje su dobili Egele i sur. na uređaju za digitalnu morfologiju DM96.

Koeficijenti korelacije dobiveni ovim radom pokazuju da postoji umjerena te slaba korelacija između procijenjenog stupnja pojedinih morfoloških karakteristika s DI-60 i izmjerenih kvantitativnih parametara s XN-3100. Ovakva korelacija upućuje na potrebu za poboljšanjem algoritma za morfološku klasifikaciju eritrocita te na prilagođavanje kriterija stupnjevanja pojedinih karakteristika. Poboljšanje je posebice bitno kod polikromazije koja bi se prema ICSH preporukama trebala stupnjivati te kod anizocitoze jer se u slučaju  $RDW > 22\%$  izrađuje razmaz periferne krvi kako bi se provjerila prisutnost dimorfne populacije eritrocita, dok su za utvrđivanje hipokromije, mikrocitoze i makrocitoze pouzdaniji kvantitativni parametri s hematološkog analizatora.

Na temelju dobivenih podataka vidljivo je da stupnjevanje morfoloških karakteristika digitalnom morfologijom može poslužiti kao pokazatelj na temelju kojeg je potrebno detaljnije mikroskopski pregledati razmaz periferne krvi, posebice ako se radi o kategoriji 3+ koja označava razmaze sa značajnijim udjelom morfološki promijenjenih eritrocita.

## 5. ZAKLJUČCI

Utvrđivanjem korelacije između morfoloških karakteristika eritrocita sa Sysmex DI-60 i eritrocitnih konstanti s hematološkog brojača Sysmex XN-3100, može se zaključiti sljedeće:

- utvrđena je umjerena korelacija između hipokromije i MCH, mikrocitoze i MCV, anizocitoze i RDW,
- slaba korelacija je utvrđena između polikromazije i broja retikulocita te između makrocitoze i MCV,
- bolja korelacija utvrđena je kod normalnih vrijednosti nego kod patoloških vrijednosti eritrocitnih konstanti,
- mikrocitoza je pokazala bolju korelaciju s uzorcima kojima je MCV ispod donje granice referentnog intervala,
- za utvrđivanje poikilocitoze ne postoji kvantitativni parametar s hematološkog analizatora, stoga morfološka analiza na uređaju Sysmex DI-60 može poslužiti kao vrijedan pokazatelj prisutnosti specifičnih oblika eritrocita koji su karakteristični za pojedine anemije te tako usmjeriti daljnju diferencijalnu dijagnostiku anemija.

Zaključno, procjenom morfoloških promjena eritrocita pomoću uređaja za digitalnu morfologiju Sysmex DI-60 moguće je objektivnije dobiti uvid u eventualne promjene oblika i sadržaja eritrocita. Prije uvođenja u rutinski rad ovakvog polukvantitativnog oblika izvještavanja morfologije eritrocita, potrebno je dodatno prilagoditi kriterije stupnjevanja pojedinih morfoloških karakteristika te proširiti istraživanje na veći broj razmaza bolesnika s pojedinim poremećajima eritrocita i prisutnošću specifičnih eritrocitnih oblika.



## 6. POPIS KRATICA, OZNAKA I SIMBOLA

- 2,3-BPG 2,3- bifosfoglicerat
- AST- aspartat aminotransferaza
- ATP- adenzin trifosfat
- BFU-E- (engl. *burst forming unit – erythroid*)
- CFU-E- (engl. *Colony forming unit - erythroid*)
- CFU-GEMM- miješani mijeloidni progenitor (engl. *colony forming unit – granulocyte, erythroid, megakaryocyte and monocyte*)
- CI- Interval pouzdanosti (engl. *Confidence interval*)
- DKS- diferencijalna krvna slika
- DMT1- dvovalentni metalni prijenosnik
- DNA- deoksiribonukleinska kiselina (engl. *deoxyribonucleic acid* )
- EPO- eritropoetin
- G6PDH- glukoza-6-fosfat dehidrogenaza
- GM-CSF- granulocitno-makrofagnog faktora stimulacije rasta kolonija (engl. *granulocyte-macrophage colony stimulating factor*)
- HIF- čimbenik induciran hipoksijom (engl. *hypoxia inducible factor*)
- ICSH- Međunarodno vijeće za standardizaciju u hematologiji (engl. *The International Council for Standardization in Haematology*)
- IL-3- interleukin 3
- IL-6- interleukin 6
- IQR- Interkvartilni raspon (engl. *Interquartile range*)
- KKS- kompletna krvna slika
- LDH- laktat dehidrogenaza
- LMS- limfoidna matična stanica
- MCH- prosječni sadržaj hemoglobina u eritrocitu (engl. *mean corpuscular hemoglobin*)
- MCV- prosječni volumen eritrocita (engl. *mean corpuscular volume*)
- MMS- multipotentna mijeloidna stanica
- NADH- nikotinamid adenin dinukleotid
- NADPH- nikotinamid adenin dinukleotid fosfat
- PK- protein kinaza
- PMS- pluripotentna matična stanica
- PNH- paroksizmalna noćna hemoglobinurija

- RDW- razdioba eritrocita po volumenu (engl. *red blood cell Distribution Width*)
- Rtc- broj retikulocita
- RI- referentni interval
- RNA- ribonukleinska kiselina (engl. *ribonucleic acid*)
- ROS- reaktivni kisikovih spojevi (engl. *reactive oxygen species*)
- SCF- faktor rasta matičnih stanica (engl. *stem cell factor*)
- TIBC- ukupna sposobnost vezanja željeza (engl. *total iron binding capacity*)
- UIBC- nezasićeni kapacitet vezanja željeza (engl. *unsaturated iron binding capacity*)
- WHO- Svjetska zdravstvena organizacija

## 7. LITERATURA

- Barcellini W, Bianchi P, Fermo E, Hereditary red cell membrane defects: diagnostic and clinical aspects. *Blood Transfus*, 2011. 9(3), 274-277.
- Berg, J M, Tymoczko, J L i Stryer, L Biokemija. Zagreb, Školaska knjiga, 2013 str. 183-187
- Cappellini MD, Motta I. Anemia in Clinical Practice-Definition and Classification: Does Hemoglobin Change With Aging? *Seminars in Hematology*, 2015., 52(4), 261-9.
- Cascio MJ, DeLoughery TG. Anemia: Evaluation and Diagnostic Tests. *Medical Clinics of North America*, 2017., 101(2), 263-284.
- Celkan TT. What does a hemogram say to us? *Turk Pediatri Ars*, 2020., 19;55(2), 103-116.
- CellaVisionPeripheralBloodApplication(<https://www.cellavision.com/products/software/cellavisionr-peripheral-blood-application>) pristupljeno: 04.06.2023
- Characteristic peripheral blood smear findings in disorders of cobalamin metabolism. *ASH Image Bank*. 2016, <https://imagebank.hematology.org/image/60921/characteristic-peripheral-blood-smear-findings-in-disorders-of-cobalamin-metabolism> .
- Clinical Laboratory Diagnostics*, 2022., <https://www.clinical-laboratory-diagnostics.com/> pristupljeno 20.04.2022.
- Coffey R., Ganz T. Erythroferrone: An Erythroid Regulator of Hepcidin and Iron Metabolism. *Hemasphere*. 2018., 2(2), 35
- Constantino B.T. Reporting and grading of abnormal red blood cell morphology. *International Journal of Laboratory Hematology*, 2014., 37(1), 1-7
- Čvorišćec D, Flegar-Meštrić Z, Harmonizacija općih pretraga iz područja opće medicinske biokemije. *Medicinska naklada*, Zagreb, 2004., str. 9-11.
- Egele A, Stouten K, van der Heul-Nieuwenhuijsen L, de Bruin L, Teuns R, van Gelder W Classification of several morphological red blood cell abnormalities by DM96 digital imaging. *International journal of laboratory hematology*, 2016., 38:e98–101.
- Electrical impedance methodology <https://hematologyacademy.com> pristupljeno: 17.05.2023
- Ford J. Red blood cell morphology. *Int J Lab Hematol*, 2013., 35(3), 351-357
- Gulati, G., Song, J., Dulau Florea, A. and Gong, J. Purpose and Criteria for Blood Smear Scan, Blood Smear Examination, and Blood Smear Review. *Annals of Laboratory Medicine*, 2013., 33(1), 1-7.

Henry S, Gerard D, Salignac S, Perrin J Optimizing the management of analytical interferences affecting red blood cells on XN-10 (Sysmex). *International Journal of Laboratory Hematology*, 2022., 44(6) 1068-1077

Horvat I Sideropenična i megaloblastična anemija. vježbe Farmaceutsko biokemijski fakultet 2021

Hrvatsko društvo za medicinsku biokemiju i laboratorijsku medicinu: Nacionalne preporuke za uzorkovanje venske krvi, 2014.,  
<https://www.hdmblm.hr/images/preporuke/Nacionalne-preporuke-za-uzorkovanje-venske-krvi.pdf>, pristupljeno 05.05.2023

Iron deficiency anemia - statpearls - NCBI bookshelf. Dostupno na:  
<https://www.ncbi.nlm.nih.gov/books/NBK448065/> (Accessed: 14 May 2023).  
Jamwal M, Sharma P, Das R. Laboratory Approach to Hemolytic Anemia. *Indian Journal of Pediatris*, 2020., 87(1) 66-74.

K T N, Prasad K, Singh BMK. Analysis of red blood cells from peripheral blood smear images for anemia detection: a methodological review. *Medical & Biological Engineering & Computing*, 2022., 60(9), 2445-2462.

Kim HN, Hur M, Kim H, Kim SW, Moon HW, Yun YM. Performance of automated digital cell imaging analyzer Sysmex DI-60. *Clinical chemistry and laboratory medicine*. 2017;56(1):94–102

Kim, Y., Park, J. & Kim, M. Diagnostic approaches for inherited hemolytic anemia in the genetic era. *Blood Research*, 2017., 52 (2), 84-94.

Kratz, A., Lee, S., Zini, G., Riedl, J.A., Hur, M. and Machin, S. Digital morphology analyzers in hematology: ICSH review and recommendations. *International Journal of Laboratory Hematology*, 2019., 41(4), 437–447.

Kweon O J, Lim Y K, Kim H R, Red and white blood cell morphology characterization and hands-on time analysis by the digital cell imaginig analyzer DI-60. *PloS ONE*, 2022 17(4)

Labar, B *Hematologija*. Zagreb, Školska knjiga, 2017., str.15-30

Lee, E, Choi, H.S., Hwang, J.H., Hoh, J.K., Cho, Y.-H.& Baek, E.J. The RNA in reticulocytes is not just debris: It is necessary for the final stages of erythrocyte formation. *Blood Cells, Molecules, and Diseases*, 2014., 53(1-2), 1–10.

Mckenzie, S. B., Williams, J. L., & Landis-Piwowar, K. *Clinical Laboratory Hematology* (2nd edition). Prentice Hall, 2014., str. 97-143, 189-219.

Mehrdad Hamidi & Hosnieh Tajerzadeh Carrier Erythrocytes: An Overview, *Drug Delivery*, 2003., 10:1, 9-20,

Palmer L, Briggs C, McFadden S, Zini G, Burthem J, Rozenberg G ICSH recommendations for the standardization of nomenclature and grading of peripheral blood cell morphological features. *International journal of laboratory hematology*. 2015;37(3):287–303

Radić- Antolic M Hemolitičke anemije, vježbe Farmaceutsko-biokemijski fakultet 2021

Rifai, N. *Tietz Textbook of Clinical Chemistry and Molecular Diagnostics*. Elsevier - Health Sciences Division, 2017. str. 1733

Socha DS, DeSouza SI, Flagg A, Sekeres M, Rogers HJ. Severe megaloblastic anemia: Vitamin deficiency and other causes. *Cleveland Clinic Journal of Medicine*, 2020., 87(3), 153-164.

Sučić M Anemije. predavanje Farmaceutsko-biokemijski fakultet, Zagreb, 2020 [https://moodle.srce.hr/2020-2021/pluginfile.php/5026657/mod\\_resource/content/1/2.%20predavanje%20-%20anemije\\_rz.pdf](https://moodle.srce.hr/2020-2021/pluginfile.php/5026657/mod_resource/content/1/2.%20predavanje%20-%20anemije_rz.pdf) pristupljeno: 23.04.2023.

Sučić M Eritropoeza, citomorfologija eritropoeze, membrana eritrocita, metabolizam eritrocita. predavanje Farmaceutsko-biokemijski fakultet, Zagreb, 2020 [https://moodle.srce.hr/20202021/pluginfile.php/4658185/mod\\_resource/content/1/3-Mer-P-eritrocitopoeza-20.pdf](https://moodle.srce.hr/20202021/pluginfile.php/4658185/mod_resource/content/1/3-Mer-P-eritrocitopoeza-20.pdf) pristupljeno: 20.04.2023.

Sysmex, Upute proizvođača Sysmex DI-60, Kobe, Japan, 2018.

Sysmex, Upute proizvođača za Sysmex SP-50, Kobe, Japan, 2019

Šimundić A, *Predanalitička faza laboratorijskog rada*, Zagreb, Medicinska naklada 2012.

Tandara L. & Salamunic I. Iron Metabolism: Current Facts and Future Decisions. *Biochemia Medica*, 2012., 22(3):311-328,

The Correlation Coefficient: What It Is, What It Tells Investors, <https://www.investopedia.com/terms/c/correlationcoefficient.asp>, pristupljeno: 20.06.2023.

Topić E., Primorac D., Janković S., Štefanović M i suradnici. *Medicinska biokemija i laboratorijska medicina u kliničkoj praksi*. 2. izdanje, 2018; str. 87-90

Zivot, A., Lipton, J.M., Narla, A. & Blanc L. Erythropoiesis: insights into pathophysiology and treatments in 2017. *Molecular Medicine* 2018., 24,(11)

## 8. SAŽETAK/ SUMMARY

Poremećaji eritrocita se odražavaju karakterističnim morfološkim promjenama, stoga je bitno detektirati i kvantificirati morfološke abnormalnosti. Hematološki analizatori daju pouzdane rezultate kompletne krvne slike u većini slučajeva, ali u prisutnosti morfoloških promjena eritrocita još uvijek ne mogu ponuditi cjelovitu kliničku sliku. U tu svrhu izvodi se pregled razmaza periferne krvi koji se posljednjih godina nastoji automatizirati, a razvojem umjetne inteligencije i algoritama za digitalnu mikroskopiju to postaje moguće. Cilj ovog rada bio je ispitati pouzdanost automatizirane procjene morfoloških karakteristika eritrocita digitalnom mikroskopijom na uređaju Sysmex DI-60, kao dio verifikacije novog uređaja za digitalnu morfologiju u svrhu uvođenja automatizirane procjene morfoloških karakteristika eritrocita u rutinski laboratorijski rad. Ispitana je korelacija šest morfoloških karakteristika (polikromazija, hipokromija, anizocitoza, mikrocytoza, makrocitoza, poikilocitoza) dobivenih na uređaju za digitalnu mikroskopiju, s parametrima dobivenima na hematološkom analizatoru Sysmex XN-3100 (Rtc, MCH, RDW, MCV). Utvrđena je umjerena korelacija između hipokromije i MCH, mikrocytoze i MCV, anizocitoze i RDW. Slaba korelacija utvrđena je između polikromazije i broja retikulocita te između makrocitoze i MCV. Kako bi slaganje između ovih parametara bilo bolje, potrebno je poboljšati same algoritme digitalne mikroskopije, ali i prilagoditi kriterije za stupnjevanje pojedinih karakteristika.

Erythrocytes' disorders are reflected in characteristic morphological changes, therefore it is essential to detect and quantify them. Hematology analyzers provide reliable results of a complete blood count in most cases, but in the presence of erythrocytes' morphological changes they still cannot offer a complete clinical picture. In this case, inspection of the peripheral blood smear is performed. In recent years, there have been attempts made to automate this process, and with the development of artificial intelligence and algorithms for digital microscopy, this became possible. The aim of this thesis was to test the reliability of the automated assessment of erythrocytes' morphological characteristics using Sysmex DI-60 digital morphology analyzer. The correlation of six morphological characteristics (polychromasia, hypochromia, anisocytosis, microcytosis, macrocytosis, poikilocytosis) obtained on a Sysmex DI-60 with parameters obtained on a hematology analyzer Sysmex XN-3100 (Rtc, MCH, RDW, MCV) was examined. Moderate correlation was found between hypochromia and MCH, microcytosis and MCV, anisocytosis and RDW. Weak correlation was found between polychromasia and reticulocytes' count as well as

between macrocytosis and MCV. In order to obtain better agreement between these parameters, it is necessary to improve the digital microscopy algorithm, but also to adjust the criteria for grading individual characteristics.

## Temeljna dokumentacijska kartica

Sveučilište u Zagrebu  
Farmaceutsko-biokemijski fakultet  
Studij: Medicinska biokemija  
Zavod za medicinsku biokemiju i hematologiju  
A. Kovačića 1, 10000 Zagreb, Hrvatska

Diplomski rad

### Procjena morfoloških karakteristika eritrocita digitalnom mikroskopijom na uređaju Sysmex DI-60

Josipa Vučetić

#### SAŽETAK

Poremećaji eritrocita se odražavaju karakterističnim morfološkim promjenama, stoga je bitno detektirati i kvantificirati morfološke abnormalnosti. Hematološki analizatori daju pouzdane rezultate kompletne krvne slike u većini slučajeva, ali u prisutnosti morfoloških promjena eritrocita još uvijek ne mogu ponuditi cjelovitu kliničku sliku. U tu svrhu izvodi se pregled razmaza periferne krvi koji se posljednjih godina nastoji automatizirati, a razvojem umjetne inteligencije i algoritama za digitalnu mikroskopiju to postaje moguće. Cilj ovog rada bio je ispitati pouzdanost automatizirane procjene morfoloških karakteristika eritrocita digitalnom mikroskopijom na uređaju Sysmex DI-60, kao dio verifikacije novog uređaja za digitalnu morfologiju u svrhu uvođenja automatizirane procjene morfoloških karakteristika eritrocita u rutinski laboratorijski rad. Ispitana je korelacija šest morfoloških karakteristika (polikromazija, hipokromija, anizocitoza, mikrocytoza, makrocytoza, poikilocitoza) dobivenih na uređaju za digitalnu mikroskopiju, s parametrima dobivenima na hematološkom analizatoru Sysmex XN-3100 (Rtc, MCH, RDW, MCV). Utvrđena je umjerena korelacija između hipokromije i MCH, mikrocytoze i MCV, anizocitoze i RDW. Slaba korelacija utvrđena je između polikromazije i broja retikulocita te između makrocytoze i MCV. Kako bi slaganje između ovih parametara bilo bolje, potrebno je poboljšati same algoritme digitalne mikroskopije, ali i prilagoditi kriterije za stupnjevanje pojedinih karakteristika.

Rad je pohranjen u Središnjoj knjižnici Sveučilišta u Zagrebu Farmaceutsko-biokemijskog fakulteta.

Rad sadrži: 44 stranice, 24 grafičkih prikaza, 15 tablica i 42 literaturna navoda. Izvornik je na hrvatskom jeziku.

Ključne riječi: Digitalna mikroskopija, morfologija eritrocita, Sysmex DI-60

Mentor: **Dr. sc. Dunja Rogić**, redovita profesorica Sveučilišta u Zagrebu Farmaceutsko-biokemijskog fakulteta.

Ocjenjivači: **Dr. sc. Dunja Rogić**, redovita profesorica Sveučilišta u Zagrebu Farmaceutsko-biokemijskog fakulteta

**Dr. sc. Ana Kozmar**, docentica Sveučilišta u Zagrebu Farmaceutsko-biokemijskog fakulteta.

**Dr. sc. Lara Milevoj Kopčinović**, znanstvena suradnica, Klinički bolnički centar Sestre milosrdnice

Rad prihvaćen: srpanj 2023.



## Basic documentation card

University of Zagreb  
Faculty of Pharmacy and Biochemistry  
Study: Medical Biochemistry  
Department of Medical Biochemistry and Hematology  
A. Kovačića 1, 10000 Zagreb, Croatia

Diploma thesis

### Evaluation of erythrocytes' morphological characteristics using Sysmex DI-60 digital morphology analyzer

**Josipa Vučetić**

#### SUMMARY

Erythrocytes' disorders are reflected in characteristic morphological changes, therefore it is essential to detect and quantify them. Hematology analyzers provide reliable results of a complete blood count in most cases, but in the presence of erythrocytes' morphological changes they still cannot offer a complete clinical picture. In this case, inspection of the peripheral blood smear is performed. In recent years, there have been attempts made to automate this process, and with the development of artificial intelligence and algorithms for digital microscopy, this became possible. The aim of this thesis was to test the reliability of the automated assessment of erythrocytes' morphological characteristics using Sysmex DI-60 digital morphology analyzer. The correlation of six morphological characteristics (polychromasia, hypochromia, anisocytosis, microcytosis, macrocytosis, poikilocytosis) obtained on a Sysmex DI-60 with parameters obtained on a hematology analyzer Sysmex XN-3100 (Rtc, MCH, RDW, MCV) was examined. Moderate correlation was found between hypochromia and MCH, microcytosis and MCV, anisocytosis and RDW. Weak correlation was found between polychromasia and reticulocytes' count as well as between macrocytosis and MCV. In order to obtain better agreement between these parameters, it is necessary to improve the digital microscopy algorithm, but also to adjust the criteria for grading individual characteristics.

The thesis is deposited in the Central Library of the University of Zagreb Faculty of Pharmacy and Biochemistry.

Thesis includes: 44 pages, 24 figures, 15 tables and 42 references. Original is in Croatian language.

Keywords: Digital microscopy, Erythrocytes' morphology, Sysmex DI-60

Mentor: **Dunja Rogić, Ph.D.** Full Professor, University of Zagreb Faculty of Pharmacy and Biochemistry

Reviewers: **Dunja Rogić, Ph.D.** Full Professor, University of Zagreb Faculty of Pharmacy and Biochemistry

**Ana Kozmar, Ph.D.** Assistant professor, University of Zagreb Faculty of Pharmacy and Biochemistry

**Lara Milevoj Kopčinović, Ph.D.** Research Associate, Sestre milosrdnice University Hospital Center

The thesis was accepted: July 2023.