

Utjecaj kliničkih i patohistoloških obilježja na odluku o vrsti liječenja oboljelih od luminalnog A tipa karcinoma dojke

Milinković, Vedran

Master's thesis / Diplomski rad

2023

Degree Grantor / Ustanova koja je dodijelila akademski / stručni stupanj: **University of Zagreb, Faculty of Pharmacy and Biochemistry / Sveučilište u Zagrebu, Farmaceutsko-biokemijski fakultet**

Permanent link / Trajna poveznica: <https://um.nsk.hr/um:nbn:hr:163:237859>

Rights / Prava: [In copyright](#) / [Zaštićeno autorskim pravom](#).

Download date / Datum preuzimanja: **2024-11-24**



Repository / Repozitorij:

[Repository of Faculty of Pharmacy and Biochemistry University of Zagreb](#)



Vedran Milinković

**Utjecaj kliničkih i patohistoloških obilježja
na odluku o vrsti liječenja oboljelih od
luminalnog A tipa karcinoma dojke**

DIPLOMSKI RAD

Predan Sveučilištu u Zagrebu Farmaceutsko-biokemijskom fakultetu

Zagreb, 2023.

Ovaj diplomski rad prijavljen je na kolegiju Patofiziologija s patologijom, Sveučilišta u Zagrebu Farmaceutsko-biokemijskog fakulteta i izrađen u Kliničkom zavodu za patologiju i citologiju KBC Rebro u Zagrebu pod stručnim vodstvom doc. dr. sc. Stele Bulimbašić.

Zahvaljujem svojoj mentorici doc. dr. sc. Steli Bulimbašić na stručnom vodstvu i podrški
tijekom izrade ovog diplomskog rada.

Hvala mojim roditeljima, koji su mi dokazali da je „slušaj svoje roditelje“ ponekad ispravniji
put od „slijedi svoje osjećaje“. Ali samo ponekad.

SADRŽAJ:

1. UVOD	1
1.1. Anatomska i histološka obilježja dojke	1
1.2. Utjecaj hormona na strukturu i funkciju dojke	2
1.3 Epidemiologija i etiologija karcinoma dojke	3
1.4 Klinička slika i simptomi karcinoma dojke	5
1.5. Prognostički i prediktivni čimbenici	5
1.6. Otkrivanje i dijagnostika karcinoma dojke	7
1.7. Patohistološka podjela karcinoma dojke	9
1.8. TNM klasifikacija	12
1.9. Imunohistokemijska klasifikacija karcinoma dojke	15
1.10. Liječenje karcinoma dojke	16
1.11. Praćenje oboljelih od karcinoma dojke	16
2. OBRAZLOŽENJE TEME	17
3. MATERIJALI I METODE	18
4. REZULTATI I RASPRAVA	21
4.1. REZULTATI	21
4.1.1. Karakteristike pacijentica	22
4.1.2. Karakteristike tumora	23
4.1.3. Lokalno liječenje invazivnog, luminalnog A karcinoma dojke	26
4.1.4. Sistemsko liječenje invazivnog, luminalnog A karcinoma dojke	28
4.1.5. Liječenje pacijentica s luminalnim A karcinomom dojke stadija II i III	32
4.1.6. Opis slučajeva metastatskog luminalnog A karcinoma dojke	33
4.1.7. Preživljenje pacijentica s invazivnim, luminalnim A karcinomom dojke	33
4.2. RASPRAVA	34
4.2.1. Karakteristike pacijentica i tumora	34
4.2.2. Lokalno liječenje invazivnog, luminalnog A karcinoma dojke	35
4.2.3. Sistemsko liječenje invazivnog, luminalnog A karcinoma dojke	37
4.2.3.1. Sistemsko liječenje ranog stadija luminalnog A karcinoma dojke niskog rizika	37
4.2.3.2. Sistemsko liječenje ranog stadija luminalnog A karcinoma dojke visokog rizika	38

4.2.3.3. Sistemska liječenje lokalno recidivirajućeg i uznapredovalog te metastatskog luminalnog A karcinoma dojke	40
4.2.3.4. Endokrina terapija	41
4.2.3.5. Kemoterapija	43
4.2.3.6. Ciljana terapija („pametni lijekovi“)	45
5. ZAKLJUČCI	48
6. POPIS KRATICA, OZNAKA I SIMBOLA	49
7. LITERATURA	51
8. SAŽETAK	55
8. SUMMARY	56

1. UVOD

Karcinom dojke najčešće je dijagnosticirani maligni tumor današnjice. Zahvaća žene svih dobnih skupina, s većom incidencijom u kasnijoj životnoj dobi. Prema Svjetskoj zdravstvenoj organizaciji, otprilike polovina svih slučajeva karcinoma dojke javlja se u žena koje nemaju naočigled povećan rizik od obolijevanja, u kojih su spol i dob jedini specificirani etiološki čimbenici. Srećom, mortalitet karcinoma dojke u razvijenim zemljama opao je za 40% u razdoblju od 1980. do 2020., zahvaljujući razvoju dijagnostike, adjuvantnog liječenja nakon kirurškog zahvata (radioterapije i sistemskog liječenja), kao i uspostavljanju te provođenju nacionalnih programa, koji su doveli do razvoja svijesti o važnosti ranog otkrivanja karcinoma dojke (www.who.int). Plan liječenja ovisi o karakteristikama pacijentica i tumora te stadiju bolesti, pri čemu je imunohistokemijski podtip najvažnija karakteristika tumora razmatrana u odabiru sistemske terapije. Luminalni A podtip najčešći je imunohistokemijski podtip karcinoma dojke, koji čini i do polovinu svih slučajeva (Orrantia-Borunda i sur., 2022).

1.1 Anatomska i histološka obilježja dojke

Mliječna žlijezda ili dojka parna je žlijezda sisavaca čija je funkcija izlučivanje mlijeka. Dojka je smještena na prednjoj strani prsnog koša i obično se proteže od drugog do šestog rebra. Dojka spolno zrelih žena sačinjena je od subkutanog masnog tkiva, žljezdanog tkiva i strome. Žljezdano tkivo organizirano je u 15-25 režnjica ili lobula. Svaki lobul sadrži mnoštvo alveola, unutar kojih se proizvodi i pohranjuje mlijeko u razdoblju laktacije. Stijenku alveole čine epitelne stanice koje izlučuju mlijeko u njen lumen, a okružene su mioepitelnim stanicama, čija kontrakcija istiskuje mlijeko u sustav izvodnih kanala: kanalići alveola ulijevaju se u sve veće kanale, a oni pak u glavni izvodni kanal svakog lobula, *ductus lactiferi*. Lobuli i njihovi izvodni kanali okruženi su gustim vezivnim tkivom s mnogo adipocita, koje razdvaja pojedine lobule (interlobularna stroma). Alveole i manji izvodni kanali unutar lobula okruženi su rahlim vezivnim tkivom (intralobularna stroma), u kojeg se krajem trudnoće infiltriraju limfociti B te diferenciraju u plazma stanice koje proizvode imunoglobuline A, zaslužne za stjecanje pasivne imunosti u novorođenčadi. U muškaraca je dojka rudimentarni organ (Mescher, 2021).

1.2 Utjecaj hormona na strukturu i funkciju dojke

Specijalizirani neuroni hipotalamusa sintetiziraju i, na svojim završecima u području hipofiznog drška ili infundibuluma, izlučuju **gonadotropin-oslobađajući hormon, GnRH**, koji se ondje apsorbira u hipotalamičko-hipofizni portalni sustav, dospijevajući do sinusa adenohipofize. Djelujući putem GnRH receptora, GnRH potiče gonadotropne stanice adenohipofize na sintezu i lučenje gonadotropnih hormona ili gonadotropina: **folikul-stimulirajućeg hormona** ili folitropina (**FSH**) te **luteinizirajućeg hormona** ili lutropina (**LH**). FSH i LH u jajnicima reguliraju sintezu i lučenje ženskih spolnih hormona: estrogena i progestina. Estrogeni se sintetiziraju iz androgena djelovanjem **aromataze**, enzima ekprimiranog primarno u jajnicima, ali i drugdje: u dojčkama, mozgu, masnom tkivu, kostima i mišićima. Aromataza ima posebno značajnu ulogu u postmenopauzi, kada jajnici prestaju proizvoditi estrogene, koji tada ipak nastaju u tkivima navedenih organa. Aromataza je hemoprotein i jedini enzim koji može vršiti pretvorbu androgena u estrogene, stoga ima jedinstvenu funkciju. Najvažniji estrogen jest 17β -estradiol, koji je najpotentniji i iz jajnika se izlučuje u najvećoj mjeri, dok se slabije izlučuju manje potentni estron te estriol. Najvažniji progestin jest progesteron, koji se izlučuje u najvećoj mjeri, a slabije se izlučuje i 17α -hidroksiprogesteron.

Fiziološki ritam lučenja gonadotropnih hormona, estrogena i progestina specifičan je i znatno se razlikuje u pojedinim fazama menstruacijskog ciklusa, dok se GnRH tijekom cijeloga ciklusa izlučuje u pulsevima, koji traju 5-25 minuta i javljaju se svakih 1-2 sata. Takvo intermitentno lučenje GnRH-a ključno je kako bi se očuvala osjetljivost GnRH receptora na površini gonadotropnih stanica, a time i njegova funkcija. 17β -estradiol ima snažan inhibicijski učinak na sintezu gonadotropnih hormona, a u prisutnosti progesterona, njegov inhibicijski učinak još je snažniji, iako sam progesteron ima slabi inhibicijski učinak. Oni prvenstveno djeluju izravno u gonadotropnim stanicama adenohipofize, a slabije djeluju i u hipotalamusu, uglavnom smanjujući broj pulseva GnRH-a u danu. Nekoliko dana prije ovulacije događa se obrat regulatorne funkcije estrogena mehanizmom koji zasad nije u cjelosti razjašnjen: estrogen počinje stimulirati lučenje gonadotropina, naročito LH.

Estrogeni potiču odlaganje masti u dojke, rast i grananje sustava izvodnih kanala te rast strome, dok je njihov utjecaj na rast i razvoj lobularno-alveolarnog sustava slab. Estrogeni su, dakle, odgovorni za fizički izgled dojki u žena, no nedostatni su za prevođenje dojki u aparat za proizvodnju mlijeka. S druge strane, **progesteron** potiče proliferaciju i umnažanje alveolarnih stanica, zahvaljujući čemu se stvaraju novi pupovi alveola i dolazi do rasta lobula.

Uz to, progesteron potiče proizvodnju mlijeka u alveolarnim stanicama, no ne i sekreciju, za koju je nužan prolaktin.

Prolaktin, hormon kojeg izlučuju laktotropne stanice adenohipofize, potiče sekreciju mlijeka. Sinteza i lučenje prolaktina pod kontrolom su hipotalamusa koji preko dopamina djeluje inhibicijski na laktotropne stanice. Iako plazmatska koncentracija prolaktina počinje rasti već u petom tjednu trudnoće, estrogeni i progesteron inhibiraju sekreciju mlijeka, stoga ona izostaje sve do djetetova rođenja, kada se placenta gubi, kao posljedica čega nastupa nagli gubitak estrogena i progesterona, što dozvoljava djelovanje prolaktina. Zbog metaboličkih učinaka, prolaktin ima određenu ulogu i u strukturnom razvoju dojki, kao i hormon rasta, glukokortikoidi te inzulin, čija se plazmatska koncentracija također povećava tijekom trudnoće (Hall i Guyton, 2016).

1.3. Epidemiologija i etiologija karcinoma dojke

Karcinom dojke danas je najčešće dijagnosticirani maligni tumor u svijetu, s gotovo 2,3 milijuna novih slučajeva u 2020. godini, što čini 11,7% svih novih slučajeva raka te jedan od četiriju novih slučajeva raka u žena (Sung i sur., 2021). Manje od 1% svih karcinoma dojke javlja se u muškaraca. Iako nije rak najvećeg mortaliteta, zbog visoke incidencije karcinom dojke vodeći je uzrok smrti od raka u žena, u kojih čini jedan od šest smrtnih slučajeva od raka. Ipak, zahvaljujući nacionalnim programima, prvenstveno u razvijenim zemljama pa tako i Hrvatskoj, razina svijesti o važnosti ranog otkrivanja karcinoma dojke redovitim samopregledima i mamografijom znatno je porasla, što je uz razvoj dijagnostike i citostatske terapije doprinijelo značajnom smanjenju mortaliteta, odnosno povećanju stope preživljenja. Stopa 5-godišnjeg preživljenja od karcinoma dojke koji nije metastazirao iznosi 99%, dok u karcinoma dojke s metastazama u aksilarnim limfnim čvorovima iznosi 29%, ako je zahvaćeno 13 ili više limfnih čvorova, a u karcinoma dojke s udaljenim metastazama tek 6%, što dovoljno govori o važnosti njegova ranoga otkrivanja.

Karcinom dojke nastaje spregom mnogobrojnih etioloških čimbenika, genskih i okolišnih. Epidemiološke studije pokazuju da je danas puno veća učestalost ER pozitivnog u usporedbi s ER negativnim karcinomom dojke, što se djelomično pripisuje i današnjem životnom stilu (Arzanova i Mayrovitz, 2022; Ebling i sur., 2007). Štoviše, procjenjuje se da 30% slučajeva karcinoma dojke može biti spriječeno eliminacijom etioloških čimbenika na koje je moguće utjecati (Brown i Ligibel, 2018).

Žene imaju oko stotinu puta veći rizik od nastanka karcinoma dojke u usporedbi s muškarcima, zbog stimulirajućeg djelovanja estrogena na rast tumora. Zatim, postojanje srodnika s karcinomom dojke u prvom koljenu udvostručuje rizik od njegova nastanka, zbog nasljeđivanja genskih defekata. Ipak, iako značajan etiološki čimbenik, većina oboljelih žena nema pozitivnu obiteljsku anamnezu, stoga nedostatak iste ne znači nužno i smanjeni rizik od obolijevanja. Nadalje, rizik od nastanka karcinoma dojke povećava se starenjem, zbog postupnog nakupljanja mutacija u maligno promijenjenim stanicama, koje tijekom vremena stječu sve veći potencijal proliferacije i preživljavanja. Menarha u ranijoj životnoj dobi i menopauza u starijoj također povećavaju rizik od nastanka karcinoma dojke, pretpostavlja se zbog dulje izloženosti estrogenu tijekom života.

Etiološki čimbenici na koje je moguće utjecati jesu pretilost, konzumacija alkohola, pušenje te primjena oralnih kontraceptiva ili hormonske nadomjesne terapije dulja od četiri godine. Pretilost povećava rizik od nastanka karcinoma dojke u postmenopauzalnih žena, zbog veće mase masnoga tkiva, u čijim je stanicama eksprimirana aromataza, što rezultira značajnijom pretvorbom androgena u estrogene i posljedično većoj izloženosti stanica estrogenima. Konzumacija alkohola jedan je od etioloških čimbenika pretpostavlja se zbog inhibirajućeg djelovanja alkohola na metabolizam estrogena i sintezu globulina koji veže spolne hormone, uslijed čega također raste izloženost estrogenima.

Fizička aktivnost smanjuje rizik od nastanka karcinoma dojke, jednim dijelom zbog održavanja normalne tjelesne mase i udjela masnoga tkiva, a drugim dijelom zbog smanjenog lučenja inzulina i inzulinu sličnog faktora rasta 1 (IGF-1) kao rezultatima fizičke aktivnosti. Konačno, rizik od nastanka karcinoma dojke najznačajnije smanjuju multiparitet i dojenje tijekom najmanje šest mjeseci: svako rađanje smanjuje relativni rizik za 7%, a svaka godina dojenja za 4,3%. Navedeni protektivni učinci snažniji su na razvoj ER negativnog karcinoma dojke, koji je obično i agresivniji (Admoun i Mayrovitz, 2022; Lukasiewicz i sur., 2021).

1.4. Klinička slika i simptomi karcinoma dojke

Karcinom dojke danas se u razvijenim zemljama sve češće otkriva slučajno, u početnom stadiju koji nije karakteriziran prisutnošću nikakvih simptoma, zahvaljujući provođenju nacionalnih programa ranog otkrivanja raka dojke mamografijom. U pacijentica koje se ne pregledavaju mamografski, karcinom dojke obično se otkrije prisutnošću opipaljive kvržice u dojci te kvržice ili otekline u aksilarnoj regiji, sa ili bez kožnih promjena. Kvržica u dojci sama po sebi ne upućuje na to radi li se o benignom ili malignom tumoru. Kvržica ili oteknuće u aksilarnoj regiji upućuju na lokalno uznapredovalu bolest. Kožne promjene dojke ili bradavice rijetko se pojavljuju, a uključuju eritem, zadebljanje ili ljuštenje kože te pojavu rupica na koži, zbog kojih koža poprima izgled narančine kore (*peau d'orange*). Metastatska bolest karakterizirana je ovisno o tome koji su organi zahvaćeni tumorom. Najčešća su sjela udaljenih metastaza kosti, jetra i pluća. Sukladno tome, na metastatsku bolest mogu upućivati bolovi u kostima, naročito kralježnici, zatim abdominalna bol, mučnina, gubitak apetita, žutica te kratkoća daha i kašalj (www.uptodate.com).

1.5. Prognostički i prediktivni čimbenici

Po definiciji, prognostički čimbenik jest varijabla koja se koristi kako bi se procijenila vjerojatnost oporavka od bolesti ili recidiva. Prognostički čimbenici ukazuju na to kakav je prirodan tijek bolesti u pojedinca ili, drugim riječima, progresija bolesti u odsutnosti svih oblika liječenja. Prognostički čimbenici omogućuju identifikaciju pacijenata s dobrom prognozom, u kojih adjuvantna sistemska terapija ne osigurava dovoljno velike koristi koje bi nadmašile rizike njene primjene. Usporedno s time, omogućuju identifikaciju pacijenata s lošom prognozom koja opravdava primjenu agresivne, adjuvantne sistemske terapije. Prediktivni čimbenik jest varijabla koja se koristi kako bi se predvidio odgovor ili nedostatak odgovora na određenu terapiju. Prediktivni čimbenici omogućuju identifikaciju pacijenata koji će imati veću ili manju korist od određene terapije.

Status aksilarnih limfnih čvorova jest najvažniji prognostički čimbenik u pacijentica s ranim stadijem karcinoma dojke. Broj zahvaćenih limfnih čvorova obrnuto je proporcionalan sa stopom preživljenja. Dodatno, broj zahvaćenih limfnih čvorova izravno je povezan s rizikom od postojanja udaljenih metastaza. Pacijentima s pozitivnim statusom limfnih čvorova uglavnom se nudi adjuvantna terapija.

Veličina tumora sljedeći je prognostički čimbenik koji korelira sa statusom aksilarnih limfnih čvorova i obrnuto je proporcionalan sa stopom preživljenja. Ujedno je to i najvažniji prognostički čimbenik u pacijentica s negativnim statusom limfnih čvorova. Veličina tumora također je izravno povezana s rizikom od postojanja udaljenih metastaza. U pacijentica s tumorom većim od 1-2 centimetra opravdano je razmatrati primjenu adjuvantne terapije, budući da je rizik od postojanja udaljenih metastaza veći od 20%.

Histološki gradus tumora predstavlja stupanj abnormalnosti tumorskih stanica. On govori o tome koliko tumorske stanice nalikuju zdravim stanicama, a utvrđuje se određivanjem mitotičkog indeksa, diferencijacije i pleomorfizma. Tumori gradusa 1 jesu dobro diferencirani, odnosno najviše nalikuju zdravom tkivu i najmanje su agresivni. Tumori gradusa 2 jesu umjereno diferencirani i agresivniji, a tumori gradusa 3 slabo diferencirani i najagresivniji. Histološki gradus tumora važan je prognostički čimbenik u pacijentica s negativnim statusom limfnih čvorova i granične veličine tumora.

Limfovaskularna invazija tumora također se razmatra kao prognostički čimbenik u pacijentica s negativnim statusom limfnih čvorova i granične veličine tumora. Pacijenti s utvrđenom limfovaskularnom invazijom imaju značajno veći rizik od recidiva, stoga je u njih opravdano razmatrati primjenu adjuvantne terapije.

Ki-67 je marker proliferacije stanica kod karcinoma dojke koji ima značajnu prognostičku vrijednost. To je nuklearni protein eksprimiran tijekom G1, S, G2 i M faze staničnog ciklusa, no ne i tijekom G0 faze. Visoka ekspresija Ki-67 povezuje se s većom agresivnošću tumora i nižom stopom preživljenja.

Sljedeći su čimbenici ujedno prognostički i prediktivni.

Status estrogenskih (ER) i progesteronskih receptora (PR) prvenstveno je prediktivni čimbenik, jer ukazuje na korist adjuvantne endokrine terapije. Ako je u pacijenta opravdano uvođenje adjuvantne terapije te je utvrđen pozitivan status ER i/ili PR, prednost se uvijek daje endokrinom terapiji. S druge strane, prognostički značaj statusa ER i PR jest ograničen. Pokazalo se da u ranom stadiju pacijenti s pozitivnim statusom ER imaju veću stopu preživljenja od onih s negativnim statusom. U drugoj studiji ispitivan je status PR kao prognostički čimbenik u pacijentica s ER pozitivnim karcinomom dojke i negativnim statusom limfnih čvorova te se pokazalo kako pacijentice s pozitivnim statusom PR imaju značajno veću stopu preživljenja od onih s negativnim statusom (Purdie i sur., 2014).

HER2 status važan je prognostički i prediktivni čimbenik. HER2 pozitivni pacijenti imaju znatno manju stopu preživljenja od HER2 negativnih te višestruko slabiji odgovor na endokrinu terapiju, što zahtijeva primjenu agresivnijih terapijskih pristupa (www.uptodate.com).

1.6. Otkrivanje i dijagnostika karcinoma dojke

Rano otkrivanje karcinoma dojke ključna je mjera kojom se mortalitet ove bolesti bitno smanjuje. Fizikalnim pregledom dojki moguće je opipati kvržice, procijeniti simetričnost dojki te utvrditi postojanje kožnih promjena ili iscjетка iz dojke, zbog čega je fizikalni pregled realna metoda probira u simptomatskih žena. Ako je fizikalnim pregledom utvrđeno postojanje abnormalnosti dojke, pacijenticu se upućuje na radiološke pretrage.

Radiološka metoda koja kao metoda probira dokazano smanjuje mortalitet karcinoma dojke jest mamografija, uvrštena u nacionalne programe ranog otkrivanja karcinoma dojke u asimptomatskih žena starijih od 40 godina. Mamografija svoje mjesto ima i u dijagnostici karcinoma dojke, uz ostale slikovne metode: tomosintezu, ultrazvuk i magnetsku rezonanciju (Prutki i sur., 2022; Bhushan i sur., 2021; www.uptodate.com).

Mamografija je metoda rendgenskog slikanja dojki, koja se koristi u otkrivanju karcinoma dojke, u žena u kojih se bolest još uvijek ne očituje prisutnošću bilo kakvih simptoma, ali i dijagnostici. Kao radiološka metoda, mamografija se pokazuje korisnijom u starijih žena. Naime, u starijih žena dolazi do involucije mliječnih žlijezda i povećanja udjela masnog tkiva, što smanjuje radiografsku gustoću dojke. Tumor se u starijih žena mamografski prikazuje kao lezija veće gustoće od okolnog tkiva. S druge strane, u mladih žena na mamogramu može doći do preklapanja tumorske lezije s okolnim, gustim tkivom što čini tumor teško uočljivim. Karcinom dojke mamografski se očituje kao masa najčešće šiljastih, lobuliranih ili nejasno i nepravilno ocrtanih rubova. Uz to, mogu biti prisutne i sljedeće abnormalnosti: područja asimetrije, nakupine mikrokalcifikata i poremećaj arhitekture parenhima. Asimetrija je područje veće gustoće tkiva, kojem se ne može pridružiti odgovarajuće područje sličnog izgleda u drugoj dojci, a ne zadovoljava kriterije na temelju kojih bi se moglo proglasiti masom: nije konveksnih rubova i središte asimetrije nije gušće od periferije (www.radiopaedia.org). Nakupine mikrokalcifikata predstavljaju nekrotične stanice u središtu tumorske lezije. Konačno, poremećaj arhitekture parenhima jest promjena očekivane strukture parenhima, također različita od mase, a obično ju uzrokuje dezomoplastična reakcija zdravog tkiva na tumor. Važno je naglasiti da mamografski prikaz tumora nije dovoljan da bi se sa sigurnošću moglo reći radi li se o benignoj ili malignoj leziji. Mamografijom se procjenjuje i lokalna proširenost bolesti, kao i mogućnost postojanja multifokalnog ili multicentričnog tumora.

Digitalna tomosinteza dojke također je metoda rendgenskog slikanja dojki, no u usporedbi s konvencionalnom, 2D mamografijom, veće je dijagnostičke točnosti jer omogućuje rekonstrukciju tkiva dojke u tri dimenzije. Na taj se način ostvaruje bolja detekcija, karakterizacija i lokalizacija lezije u dojci te prevladava preklapanje tumorske lezije s okolnim, gustim tkivom. Osim u žena s velikom radiografskom gustoćom dojki, tomosintezom uspješnije se procjenjuje proširenost i distribucija mikrokalcifikata te lakše detektira poremećaj arhitekture parenhima, što je najčešće zanemarena abnormalnost kod mamografije, koja je ujedno, u većini slučajeva, pokazatelj malignosti (Prutki i sur., 2022; Bahl i sur., 2015; www.uptodate.com).

Ultrazvuk je sljedeća metoda slikanja koja se obično koristi u dijagnostici karcinoma dojke paralelno s mamografijom i magnetskom rezonancom. U usporedbi s mamografijom, ultrazvuk ne izlaže pacijenticu ionizirajućem zračenju i njegova se osjetljivost ne smanjuje povećanjem radiografske gustoće dojki. Zbog toga je ultrazvuk kao dijagnostička metoda ili metoda probira osobito koristan u žena s velikom gustoćom dojki. Ultrazvučno slikanje dojke provodi se neovisno o mamografiji ukoliko je pacijentica simptomatska. Nadalje, ultrazvukom se mamografijom uočene abnormalnosti dodatno karakteriziraju i lokaliziraju. Ultrazvuk se može koristiti za procjenu veličine i lokalne proširenosti tumora te za procjenu učinka neoadjuvantne sistemske terapije ako magnetska rezonanca nije dostupna (Prutki i sur., 2022; Sood i sur., 2019; www.uptodate.com).

Magnetska rezonanca jest metoda slikanja najveće osjetljivosti koja se koristi za procjenu veličine i lokalne proširenosti tumora, za otkrivanje multicentričnih, multifokalnih i bilateralnih karcinoma dojke te za procjenu učinkovitosti neoadjuvantne sistemske terapije. Tako, magnetska rezonanca koristi se prije, tijekom i nakon provedene neoadjuvantne sistemske terapije, u obradi biopsijom dokazanih karcinoma dojke, kod sumnje na rezidualnu bolest nakon kirurškog zahvata, ali i u praćenju pacijentica visokog rizika.

Ako je fizikalnim pregledom ili slikovnim metodama utvrđeno postojanje sumnjive abnormalnosti, pacijenticu se upućuje na invazivne radiološke dijagnostičke postupke, kojima se kroz iglu uzima uzorak pod kontrolom neke slikovne metode. Prema načinu uzorkovanja, to su: citološka punkcija tankom iglom, biopsija širokom iglom ili vakuomom potpomognuta biopsija. Preferirana metoda navođenja jest ultrazvuk, koja se koristi kad god je abnormalnost ultrazvučno vidljiva. Ukoliko abnormalnost nije vidljiva ultrazvukom, kao metoda navođenja odabire se mamografija, odnosno magnetska rezonanca. Dobiveni uzorak obrađuje se i potom analizira patohistološki, kako bi se postavila konačna dijagnoza.

Citološka punkcija tankom iglom (CP) koristi najužu iglu, debljine 18-25 G-a, što ju čini najmanje invazivnom, s najmanjom vjerojatnošću oštećivanja zdravog tkiva. U usporedbi sa sljedećim dvjema metodama, CP-om uzima se uzorak stanica, a ne tkiva. Iako može dati brzu potvrdu dijagnoze kod sumnje na malignost zbog najkraće obrade uzorka, CP pokazuje najveću učestalost lažno negativnih rezultata i nema mogućnost razlikovanja *in situ* od invazivnih karcinoma, stoga nije metoda izbora za postavljanje dijagnoze karcinoma dojke. Ova metoda se danas najčešće koristi za punkcije limfnih čvorova aksile u pacijentica s dijagnosticiranim karcinomom dojke.

Biopsija širokom iglom (CNB) ili **core biopsija** koristi iglu debljine 14 G-a, a **vakuomom potpomognuta biopsija (VAB)** koristi najširu iglu, debljine 9-13 G-a. To su metode kojima se uzima uzorak tkiva, pri čemu se korištenjem igle veće debljine dobiva uzorak većeg volumena, uz manju vjerojatnost lažno negativnog rezultata. Zbog toga, CNB i VAB puno su precizniji od citološke punkcije pa su preporučeni postupci kod svake sumnjive abnormalnosti u dojci.

Kod sumnje na multifokalni tumor, za dokaz bolesti potrebno je učiniti biopsiju najmanje dvaju tumora u istom kvadrantu, a kod sumnje na multicentrični tumor, biopsiju najmanje dvaju tumora u različitim kvadrantima. **Multifokalni tumor** podrazumijeva postojanje najmanje dviju tumorskih lezija istoga podrijetla unutar istoga kvadranta, a **multicentrični tumor** postojanje najmanje dviju tumorskih lezija koje su se formirale međusobno neovisno, obično u različitim kvadrantima. Neki autori multifokalnu bolest definiraju postojanjem lezija unutar 2 centimetra udaljenosti, a multicentričnu bolest postojanjem lezija na udaljenosti većoj od 2 centimetra. Kod sumnje na zahvaćenost aksilarnih limfnih čvorova, potrebno je učiniti biopsiju 1-3 limfna čvora stražara. **Limfni čvor stražar** ili sentinel jest najvjerojatniji limfni čvor u kojeg će se tumorske stanice prvo proširiti (Prutki i sur., 2022; www.uptodate.com).

1.7. Patohistološka podjela karcinoma dojke

Općenito, karcinomi se histološki gledano mogu podijeliti na neinvazivne i invazivne. Neinvazivni ili *in situ* karcinomi ne razaraju bazalnu membranu i zadržavaju se na mjestu nastanka, dok invazivni ili infiltrirajući karcinomi razaraju bazalnu membranu i šire se u okolno, zdravo tkivo. Neinvazivni karcinomi tijekom vremena mogu postati invazivni.

NEINVAZIVNI KARCINOM DOJKE

Duktalni karcinom *in situ* (DCIS) nastaje iz epitelnih stanica izvodnih kanala lobula. Zadržava se unutar samog kanala, ne probijajući njegovu stijenku. Uvođenjem mamografije u nacionalne programe ranog otkrivanja raka dojke u žena, incidencija *in situ* duktalnog karcinoma znatno je porasla. Usporedbe radi, prije nego što je probir raka dojke u žena mamografijom zaživio, DCIS je činio svega 5% svih slučajeva karcinoma dojke, dok danas čini oko 20% slučajeva. To je dobro, jer se njegovim pravovremenim otkrivanjem, a potom i kirurškim odstranjivanjem, sprječava njegova vjerojatna progresija u invazivni duktalni karcinom. Istraživanja su pokazala da srednja brzina progresije neinvazivnog u invazivni duktalni karcinom iznosi 0,2-2,5 godine.

Lobularni karcinom *in situ* (LCIS) nastaje iz epitelnih, žljezdanih stanica lobula. Zauzima većinu lumena alveola, a nerijetko se širi i u izvodne kanale, zadržavajući se ispod sloja epitelnih stanica, ne probijajući stijenku duktalno-lobularnog sustava. Budući da je LCIS često mamografski okultan, njegova je incidencija niska i obično se otkrije slučajno, provođenjem invazivnih dijagnostičkih postupaka kod suspektnih tvorbi dojki (Makki, 2015; www.cancer.org).

MIKROINVAZIVNI KARCINOM DOJKE

Mikroinvazivni karcinom dojke najčešće se razvija iz DCIS-a i najraniji je oblik invazivnog karcinoma dojke. Tumorske stanice mikroinvazivnog karcinoma dojke probijaju bazalnu membranu i šire se u okolno tkivo, ali u opsegu do 1 milimetra (Shiino i sur., 2023).

INVAZIVNI KARCINOM DOJKE

Invazivni duktalni karcinom (IDC) najčešći je oblik karcinoma dojke koji čini oko 70% svih slučajeva, no ujedno se radi o heterogenoj skupini kojoj pripadaju podtipovi različitih morfoloških karakteristika. Većina IDC-a jesu nespecifičnog tipa (NST), dok su specijalni tipovi IDC-a rijetki, a pripadaju im tubularni, mucinozni, papilarni, mikropapilarni, kribriformni, apokrini, neuroendokrini i metaplastični karcinom dojke.

Karcinom dojke nespecifičnog tipa ne poprima posebne morfološke karakteristike. Čine ga tumorske stanice različitih oblika i veličina, koje mogu rasti kao tubularne, trabekularne ili solidne nakupine, s područjima nekroze i kalcifikacije, odnosno dezmodoplastične strome koja čini tumor tvrdim na dodir, uglavnom opipljiv kao kvržica na dojci. Hormonski je ovisan u oko 70% slučajeva, a HER2 pozitivan u 15%.

Tubularni karcinom dojke obično je niskog gradusa, spororastući i dobre prognoze, s rijetkom pojavom metastaza. Više od 90% tumorskog tkiva čine otvoreni tubuli koji imitiraju izvodne kanaliće alevola. Sačinjeni su od jednog sloja tumorskih stanica koje zatvaraju prazan lumen, razmješteni su nasumično, obli su ili uglati, sa stanicama pravilnog oblika, male ili srednje veličine. Tubuli nisu okruženi mioepitelnim stanicama, već dezmpoplastičnom stromom.

Kribriiformni karcinom dojke niskog je gradusa i dobre prognoze, karakterističan po nakupinama tumorskih stanica organiziranih oko malih, okruglih šupljina, zbog čega je tumor strukture nalik situ. Nakupine tumorskih stanica okružene su dezmpoplastičnom stromom.

Mucinozni karcinom dojke također je niskog gradusa i dobre prognoze, s rijetkom pojavom metastaza. Može biti čistog ili miješanog podtipa, pri čemu čisti ima bolju prognozu. Mucinozni karcinom dojke karakteriziraju nakupine tumorskih stanica uronjene u izvanstaničnu sluz. Otoci tumorskih stanica različitih su oblika i veličina. U čistog mucinoznog karcinoma dojke, sluz čini barem jednu trećinu, a sluz s pripadajućim otocima tumorskih stanica barem 90% tumorskog tkiva.

Papilarni karcinom dojke ima prepoznatljivu papilarnu morfologiju koja čini više od 90% tumorskog tkiva. Papile urastaju u lumen izvodnih kanala, a podupire ih fibrovaskularna stroma, bez mioepitelnih stanica. Najčešće je srednjeg gradusa, ali dobre prognoze, s rijetkom pojavom metastaza.

Mikropapilarni karcinom dojke srednjeg je ili visokog gradusa, a za razliku od papilarnog, loše je prognoze, s čestim lokalnim recidivima i uobičajenom pojavom metastaza u aksilarnim limfnim čvorovima. Tumorske stanice rastu u nakupinama unutar stromalnih šupljina koje nalikuju dilatiranim limfnim žilama, nisu poduprte fibrovaskularnom jezgrom i pokazuju obrnutu polarnost, odnosno apikalnom stranom okrenute su prema stromi, umjesto prema lumenu izvodnih kanala.

Apokrini karcinom dojke često je visokog gradusa i loše prognoze. Više od 90% tumorskog tkiva čine velike, apokrine stanice, u malim do srednje velikim nakupinama, okružene dezmpoplastičnom stromom i infiltratima limfocita.

Metaplastični karcinom dojke agresivan je tumor loše prognoze. Pokazuje uobičajene karakteristike invazivnog karcinoma dojke nespecifičnog tipa, no tumorsko tkivo dominantno je metaplastično, s pločastim, vretenastim, hrskavičnim, koštanim ili mioepitelnim stanicama.

Invazivni lobularni karcinom (ILC) čini oko 10% svih slučajeva karcinoma dojke. Obično je niskog gradusa, gotovo uvijek hormonski ovisan, rijetko HER2 pozitivan, a karakteriziraju ga male, diskohezivne tumorske stanice raspršene u stromi u jednoslojnim infiltratima,

koncentrično raspoređenim oko izvodnih kanala. Takav difuzni rast posljedica je gubitka E-kadherina, adhezijske molekule ključne u održavanju međustaničnih spojeva. Zbog difuznog rasta i uobičajeno slabe reakcije zdravog tkiva na tumor, mamografija nije pouzdana metoda u dijagnostici ILC. Prosječna starost u trenutku dijagnoze ILC veća je za 3 godine od NST. Postoji i miješani, invazivni duktalno-lobularni karcinom, s histološkim karakteristikama i dukalnog, i lobularnog karcinoma (Erber i Hartmann, 2020; Makki, 2015; www.cancer.org).

Upalni karcinom dojke (IBC) jest rijedak oblik lokalno uznapredovalog karcinoma dojke vrlo loše prognoze s visokim rizikom od ranog recidiva. Radi se o kliničkom entitetu, a ne posebnom histološkom tipu tumora. Upalni karcinom se prezentira naglim početkom prethodno spomenutih kožnih promjena u obliku crvenila i kože izgleda poput narančine kore, a koje zahvaćaju najmanje jednu trećinu dojke i mogu se proširiti na cijelu dojku, ostatak prsnog koša, gornje ekstremitete i vrat. Histološki se ne radi o posebnom tipu tumora no tumorske stanice imaju visoki angiogeni i angioinvazivni potencijal pa je IBC uobičajeno histološki karakteriziran dermalnom limfatičkom invazijom. Smatra se da su kožne promjene velikim dijelom posljedica nastanka embolusa tumorskih stanica koji začepљуje limfne žile u koži, dovodeći do nakupljanja imunskih stanica te otpuštanja citokina na zahvaćenom mjestu. Štoviše, dermolimfatička invazija povećava rizik od pojave metastaza u aksilarnim limfnim čvorovima, kao i udaljenih metastaza (www.ncbi.nlm.nih.gov).

1.8. TNM klasifikacija

TNM klasifikacija karcinoma dojke međunarodno je priznati klasifikacijski sustav koji se koristi za određivanje stadija bolesti, prema kojemu se potom procjenjuje prognoza i planira liječenje. TNM klasifikacijski sustav povezuje važne karakteristike tumora s dostupnim podacima o preživljavanju, stoga su povremene revizije nužne, budući da dijagnostičke metode i citostatska terapija konstantno napreduju što bitno utječe na stope preživljenja.

Stadij bolesti prema TNM klasifikaciji klasično se određuje na temelju anatomske proširenosti, uzimajući u obzir veličinu primarnog tumora i zahvaćenost okolnog tkiva (T), zahvaćenost regionalnih limfnih čvorova [N, engl. (*lymph nodes*)] te postojanje udaljenih metastaza (M) (www.uptodate.com).

Tablica 1. TNM klasifikacija karcinoma dojke

Tx	primarni tumor ne može se odrediti
T0	primarni tumor nije dokazan
Tis	karcinom <i>in situ</i>
Tis (DCIS)	duktalni karcinom <i>in situ</i>
Tis (Paget)	Pagetova bolest bradavice nepovezana s invazivnim karcinomom i/ili DCIS-om unutar parenhima dojke
T1	tumor promjera do 20 mm
T1mi	tumor promjera do 1 mm
T1a	tumor promjera između 1 i 5 mm
T1b	tumor promjera između 5 i 10 mm
T1c	tumor promjera između 10 i 20 mm
T2	tumor promjera između 2 i 5 cm
T3	tumor promjera većeg od 5 cm
T4	tumor bilo koje veličine koji zahvaća torakalnu stijenku i/ili kožu
T4a	tumor koji zahvaća torakalnu stijenku
T4b	ulceracije i/ili satelitski čvorići i/ili edem na koži
T4c	istovremeno prisutni T4a i T4b
T4d	upalni karcinom dojke
N0	aksilarni limfni čvorovi nisu zahvaćeni
N1	metastaze u pomičnim, istostranim aksilarnim LČ
N2a	metastaze u istostranim aksilarnim LČ fiksiranim međusobno ili za okolne strukture
N2b	metastaze u istostranim LČ unutarnjeg dijela dojke bez metastaza u aksilarnim LČ
N3	metastaze u istostranim infraklavikularnim, unutmamarnim ili supraklavikularnim LČ
M0	bez prisutnosti udaljenih metastaza
M1	udaljene metastaze prisutne

Tablica 2. Određivanje stadija karcinoma dojke prema TNM klasifikaciji

T	N	M	stadij
Tis	N0	M0	0
T1	N0	M0	IA
T0	N1mi	M0	IB
T1	N1mi	M0	IB
T0	N1	M0	IIA
T1	N1	M0	IIA
T2	N0	M0	IIA
T2	N1	M0	IIB
T3	N0	M0	IIB
T0	N2	M0	IIIA
T1	N2	M0	IIIA
T2	N2	M0	IIIA
T3	N1	M0	IIIA
T3	N2	M0	IIIA
T4	N0	M0	IIB
T4	N1	M0	IIB
T4	N2	M0	IIB
bilo koji T	N3	M0	IIIC
bilo koji T	bilo koji N	M1	IV

1.9. Imunohistokemijska klasifikacija karcinoma dojke

Karcinom dojke moguće je klasificirati s obzirom na imunohistokemijsku ekspresiju triju receptora: estrogenskih receptora (ER), progesteronskih receptora (PR) i receptora humanog epidermalnog faktora rasta 2 (HER2). Općenito, do 70% invazivnih karcinoma dojke pokazuje visoku ekspresiju estrogenskih receptora, dok su progesteronski receptori eksprimirani u više od 50% ER pozitivnih te vrlo rijetko u ER negativnih karcinoma dojke, budući da je ekspresija progesteronskih receptora regulirana estrogenima, stoga njihova prisutnost govori o funkcionalnosti signalnih puteva estrogena i estrogenskih receptora. Četiri imunohistokemijska podtipa karcinoma dojke jesu: luminalni A, luminalni B, HER2+ i trostruko negativni.

Luminalni A podtip najčešći je imunohistokemijski podtip karcinoma dojke, s incidencijom od 40-50%. Pokazuje visoku ekspresiju ER, prisutnost ili odsutnost PR, odsutnost HER2 i nisku ekspresiju Ki-67. To ga čini spororastućim podtipom karcinoma dojke, najčešće gradusa 1 ili 2, s najboljom prognozom, odnosno većom stopom preživljenja te manjom vjerojatnošću recidiva, u slučaju kojeg češće metastazira u kosti, nego u visceralne organe i središnji živčani sustav.

Luminalni B podtip, poput luminalnog A, pokazuje visoku ekspresiju ER te prisutnost ili odsutnost PR. Međutim, luminalni B podtip karcinoma dojke može biti HER2 negativan, uz umjerenu (iznad 20%) do znatnu ekspresiju Ki-67 ili HER2 pozitivan, neovisno o ekspresiji Ki-67. Oba su incidencije od 10-15%, bržerastući su tumori lošije prognoze, s češćom pojavom metastaza u visceralnim organima i središnjem živčanom sustavu od luminalnog A podtipa.

HER2+ podtip pokazuje visoku ekspresiju HER2, dok su ER i PR odsutni. Lošije je prognoze od luminalnih podtipova, uobičajeno metastazira u kosti te češće metastazira u visceralne organe i središnji živčani sustav. Incidencija HER2 pozitivnog karcinoma dojke jest 10-15%.

Trostruko negativni tip karakteriziran je odsutnošću ER, PR i HER2, obično se pojavljuje u žena mlađih od 40 godina, vrlo je agresivan i najlošije prognoze te ima izraženu gensku podlogu. Pokazuje visoku genomsku nestabilnost, koju uzrokuje poremećaj staničnih mehanizama popravka DNA pa je, između ostalog, povezan s mutacijama BRCA gena. Incidencija trostruko negativnog karcinoma dojke jest 15-20% (Orrantia-Borunda i sur., 2022; Lukasiewicz i sur., 2021; Schnitt, 2010).

1.10. Liječenje karcinoma dojke

Liječenje karcinoma dojke planira multidisciplinarni tim na temelju karakteristika bolesti, prediktivnih i prognostičkih čimbenika te karakteristika pacijentice. Liječenje može biti lokalno i sistemsko. Lokalna terapija podrazumijeva kirurško liječenje i radioterapiju.

Kirurško liječenje provodi se kao pošteđni (tumorektomija, segmentektomija ili kvadrantektomiju) ili radikalni zahvat (mastektomija). Radikalnim zahvatom tkivo dojke potpuno se odstranjuje. Ponekad kirurškom liječenju prethodi sistemska terapija, koja se tada naziva neoadjuvantnom sistemskom terapijom, a potrebno ju je započeti najdulje četiri tjedna od postavljanja dijagnoze. **Radioterapija** provodi se gotovo uvijek nakon kirurškog liječenja, osim u pacijentica visoke životne dobi s malim tumorima i povoljne biologije bolesti. RT značajno smanjuje rizik od lokalnog recidiva, kao i mortalitet karcinoma dojke, a preporučuje se započeti ju unutar osam tjedana od kirurškog zahvata, osim ako je indicirana i adjuvantna KT, kada se RT provodi četiri tjedna od završetka KT.

Sistemska terapija provodi se kao **kemoterapija, anti-HER2 terapija, endokrina terapija te suportivno-simptomatska terapija**. Ako se sistemska terapija provodi nakon kirurškog zahvata, tada se naziva adjuvantnom sistemskom terapijom, a potrebno ju je započeti unutar šest tjedana od zahvata. Odabir sistemske terapije temelji se na karakteristikama tumora, stadiju bolesti, kao i na karakteristikama pacijentice. KT je indicirana za pacijentice s HER2 pozitivnim i trostruko negativnim karcinomima, ali i one s luminalnim karcinomima visokog rizika, kao i kod pozitivnih limfnih čvorova pazuha. Anti-HER2 terapija primjenjuje se u kombinaciji s kemoterapijom kod pacijentica s HER2 pozitivnim karcinomom dojke. Konačno, ET indicirana je za pacijentice s luminalnim karcinomima dojke (Belac Lovasić, 2022).

1.11. Praćenje oboljelih od karcinoma dojke

Praćenje pacijentica podrazumijeva provođenje kontrolnih pregleda svakih 6 mjeseci kod tumora niskog rizika, odnosno svaka 3 do 4 mjeseca kod tumora visokog rizika tijekom prve dvije godine, uz nastavak provođenja istih svakih 6 mjeseci do ukupno pet godina, potom jednom godišnje. Kontrolni pregled uključuje klinički pregled dojki, praćenje simptoma i nuspojava propisane terapije. Radiološki pregled preporučuje se učiniti jednom godišnje u pacijentica sa zdravom drugom dojkom te nakon pošteđnog zahvata. Isti nije potrebno redovito obavljati nakon obostrane mastektomije, osim kod sumnje na recidiv. U pacijentica kojima je propisana endokrina terapija preporučuje se učiniti denzitometriju svake dvije do tri godine (Belac Lovasić, 2022).

2. OBRAZLOŽENJE TEME

Cilj rada jest analizirati patohistološki nalaz pacijentica s karcinomom dojke luminalnog A imunofenotipa, ispitati pristupe u liječenju te ih dovesti u korelaciju s patohistološkim nalazom i usporediti ih s najnovijom inačicom smjernica Hrvatskog onkološkog društva za dijagnozu, liječenje i praćenje pacijentica oboljelih od invazivnog karcinoma dojke. Povrh svega, procijenit će se i pravovremenost otkrivanja te uspješnost liječenja ovog najčešćeg podtipa karcinoma dojke, ovisno o stadiju bolesti u kojem je dijagnosticiran.

3. MATERIJALI I METODE

U izradi rada uključeni su pacijenti s luminalnim A karcinomom dojke, čiji su uzorci tkiva analizirani tijekom 2020. godine na Kliničkom zavodu za patologiju i citologiju KBC Zagreb.

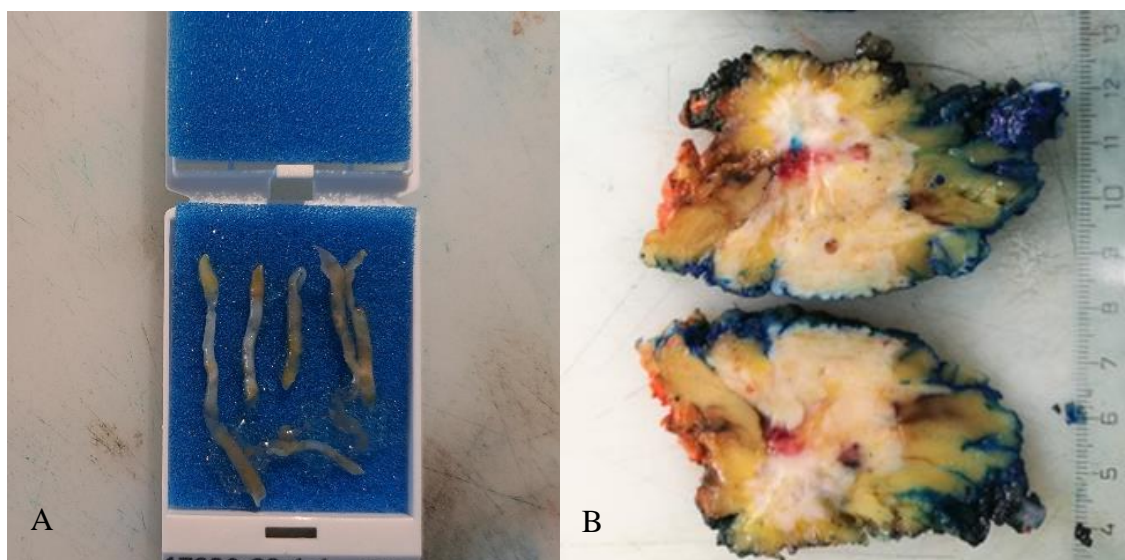
Podaci su dobiveni iz postojećeg Registra pacijenata s dijagnosticiranim karcinomom dojke koji se vodi u KBC Zagreb. Istraživanje je provedeno u skladu s etičkim načelima i uz zaštitu osobnih podataka pacijenata te dopusnicu Etičkog povjerenstva KBC Zagreb.

Iz Registra su dobiveni podaci o spolu i dobi u trenutku postavljanja dijagnoze, patohistološki nalaz s histološkim tipom, gradusom, veličinom tumora, tipom biopsije i/ili operacije i brojem izoliranih te pozitivnih limfnih čvorova. Također su iz Registra bile vidljive i imunohistokemijske karakteristike: status ER, PR i HER2 te proliferacijski indeks određen protutijelom na Ki-67. Na temelju ovih nalaza, određeni su stadij bolesti i rizik od recidiva. Na temelju veličine tumora, statusa limfnih čvorova i prisutnosti udaljenih metastaza određene su T, N i M kategorije te stadij bolesti prema TNM klasifikaciji.

Sami uzorci tkiva za postavljanje dijagnoze karcinoma dojke dobiveni su biopsijom dojke širokom iglom ili kirurškim zahvatom: poštednim (tumorektomijom, kvadrantektomijom) ili mastektomijom, sa ili bez očuvanja kože i bradavice. Primjeri uzoraka za patohistološku analizu prikazani su na slici 1. Uz uzorke tkiva dojke, u patohistološki laboratorij na analizu se šalju i uzorci limfnih čvorova, bilo dobiveni core biopsijom u tijekom primarne dijagnostike, bilo kirurški uzorci dobiveni limfadenektomijom. U tom se slučaju može raditi o biopsiji limfnog čvora stražara kod preoperativno postavljene dijagnoze ili o disekciji aksile tijekom kirurškog zahvata. Većina uzoraka koristila se za dijagnozu bolesti, no dio se koristio i za procjenu odgovora nakon neoadjuvantne terapije. U studiju nisu uključeni pacijenti s već poznatim i liječenim karcinomom dojke i uzorcima suspektnih udaljenih metastaza biopsiranim u kasnijoj fazi bolesti.

Zaprimljeni uzorci dobiveni biopsijom širokom iglom prebacuju se u spremnike za procesuiranje tkiva, a kirurški materijal prethodno se mora i pregledati te makroskopski opisati, uz odabir reprezentativnih uzoraka za patohistološku analizu. Makroskopski opis uzorka uključuje vrstu kirurškog zahvata, veličinu tumora, ali i druge parametre koji nisu iskorišteni. Uzorak limfnih čvorova opisuje se s obzirom na broj i veličinu izoliranih čvorova te prisutnost i veličinu makroskopski vidljivih metastaza.

Uzeti uzorci fiksiraju se u formalinu tijekom 12-48 sati ovisno o vrsti materijala i obrađuju u automatiziranim histoprocessorima, u kojima se odvija dehidracija materijala. Nakon toga, uzorci se uklapaju u parafinske blokove, režu na mikrotomima i bojaju hematoksilin-eozin metodom. Osušeni se uzorci prekrivaju pokrovnim stakalcem i šalju na patohistološku analizu.



Slika 1. Uzorci tkiva dojke za postavljanje patohistološke dijagnoze: *core* biopsija (A) i kirurški materijal segmentektomije (B)

Histološki tip određen je prema trenutno važećoj klasifikaciji karcinoma dojke, koju preporučuje Svjetska zdravstvena organizacija (Rakha i sur.,2019). Histološki gradus određen je prema Elston-Ellisovoj shemi, koja se primjenjuje na svim histološkim tipovima, a analizira stvaranje tubula, izgled jezgara i broj mitotičkih stanica na određenoj površini tumora.

Status ER, PR i HER2 određeni su imunohistokemijski, korištenjem monoklonskih protutijela proizvođača Ventana, automatiziranom reakcijom u uređaju BenchMark ULTRA. Prilikom analize uzoraka korištene su i pozitivne vanjske kontrole, inkubirane na istom stakalcu kao i uzorci: za ER i PR uzorci cerniksa uterusa, a za HER-2 karcinom dojke s jakom ekspresijom HER-2 u intenzitetu 3+. Status ER i PR izražen je kao udio tumorskih stanica koje pokazuju pozitivnu reakciju. S druge strane, status HER2 izražava se brojevima 0, 1+, 2+ ili 3+, koji označavaju intenzitet bojenja stanične membrane. Intenziteti bojenja 0 i 1+ predstavljaju negativan status HER2, intenzitet bojenja 2+ jest granična vrijednost koja zahtijeva dodatno ispitivanje metodom *in situ* hibridizacije u istom uređaju, a intenzitet bojenja 3+ predstavlja pozitivan status HER2. Proliferacijski indeks također je određen imunohistokemijski,

korištenjem monoklonskih protutijela za Ki-67 proizvođača Dako, automatiziranom reakcijom u uređaju Autostainer Link 48. Proliferacijski indeks izražen je kao udio stanica koje pokazuju pozitivnu reakciju. Kao pozitivna kontrola koristi se tkivo limfnog čvora. .

Dodatnim pretraživanjem bolničkog informacijskog sustava, prema podacima vidljivim iz praćenja pacijenata kroz kirurške i onkološke ambulante, dnevne bolnice ili iz zapisa hospitalizacija, dobiven je uvid u provođenje oblika liječenja: radioterapije, endokrine terapije i kemoterapije. Tako je utvrđeno provođenje ili izostavljanje radioterapije, inicijalno propisana endokrina terapija i promjene uvedene u istoj te propisani citostatici kod provođenja kemoterapije. Analizirani pacijenti praćeni su do svibnja 2023. godine.

Stadij bolesti i rizik od recidiva dovedeni su u korelaciju s karakteristikama pacijenata. Također, karakteristike pacijenata i patohistološki nalaz dovedeni su u korelaciju s odabranom terapijom. Rezultati su uspoređivani s podacima iz dostupne literature. Rezultati su prikazani u tekstu, grafički i tablično. Numerički rezultati prikazani su kao apsolutni brojevi i postotci.

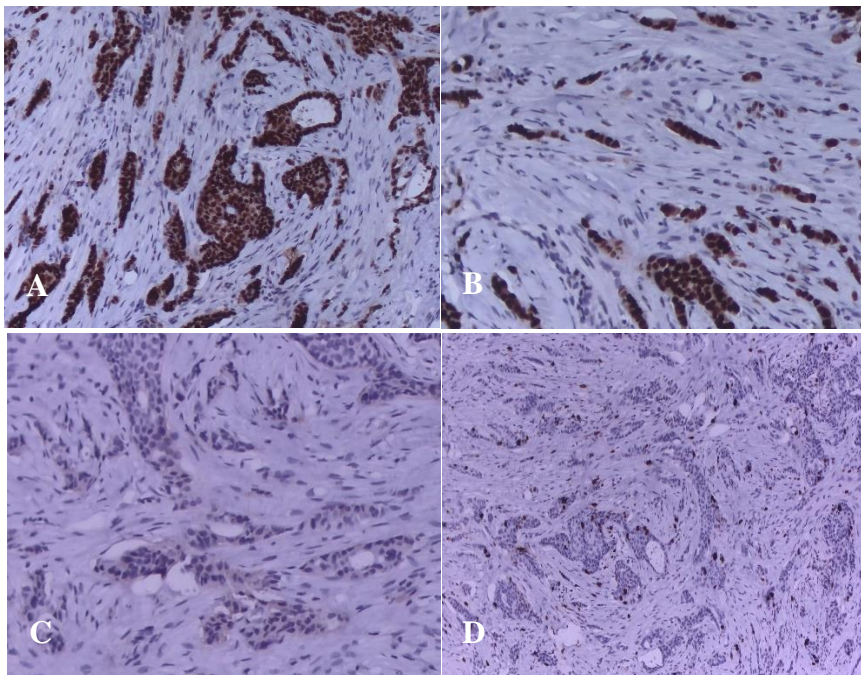
4. REZULTATI I RASPRAVA

4.1. REZULTATI

Klinički zavod za patologiju i citologiju KBC Zagreb tijekom 2020. godine analizom je utvrdio prisutnost stanica karcinoma dojke u 440 zaprimljenih uzoraka tkiva dojke. Za 58 pacijenata iste su godine obrađena dva uzorka, stoga je karcinom dojke dijagnosticiran u ukupno 382 pacijenta. Od toga, analizom 93 uzorka postavljena je dijagnoza luminalnog A karcinoma dojke. Sva 93 uzorka pripadala su ženama (u nastavku: pacijentice). Dvama pacijenticama pripadala su dva uzorka, stoga je dijagnoza luminalnog A karcinoma dojke postavljena u 91 (23,82%) pacijentice. Ciljna skupina pacijentica dobivena je tako da su se među uzorcima svih pacijenata s karcinomom dojke odabrali oni u kojima je imunohistokemijski dokazana:

- vrlo visoka ekspresija ER (90% ili više tumorskih stanica pokazuje pozitivnu reakciju),
- odsutnost HER2 (negativan nalaz IHC testa te ISH testa kod granične vrijednosti IHC testa),
- niska ekspresija Ki-67 (manje od 20% tumorskih stanica pokazuje pozitivnu reakciju).

Luminalni A karcinom dojke utvrđen je u 41 uzorku dobivenom biopsijom dojke širokom iglom (slika 2) te u 52 uzorka tkiva dojke dobivena kirurškim zahvatom.



Slika 2. Tipičan Luminalni A karcinom dojke: jaki pozitivitet na ER i PR (A i B), negativan HER-2 (C) i nizak proliferacijski indeks Ki-67 (D).

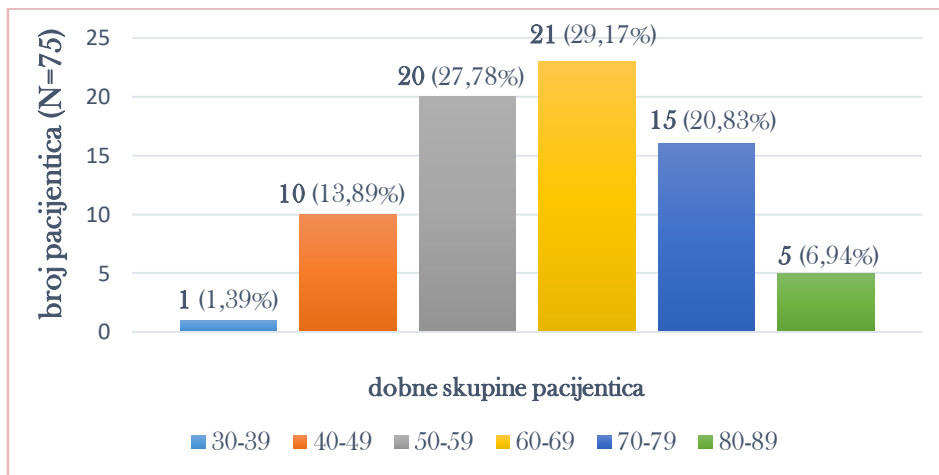
Od 91 pacijentice, 18 ih je imalo ranije postavljenu dijagnozu karcinoma: u 12 pacijentica prethodnih je godina provedena biopsija, dvije pacijentice već su imale karcinom dojke, a jedna od njih i karcinom endometrija, jedna pacijentica ima i karcinom kolona, jedna karcinom bubrega, jedna karcinom pluća, a jedna planocelularni karcinom kože. Osim toga, jedna pacijentica imala je ranije postavljenu dijagnozu benignog filodosa u drugoj dojci.

Za 19 pacijentica nije bila dostupna većina podataka, stoga su one izostavljene, a u daljnjoj analizi obuhvaćena su 74 uzorka, odnosno 72 pacijentice.

4.1.1. Karakteristike pacijentica

Analiza odabrane skupine pacijentica započet će razmatranjem njihovih poznatih karakteristika: dobi i menopauzalnog statusa u trenutku postavljanja dijagnoze.

Pacijentice su s obzirom na dob podijeljene u dobne skupine oblikovane prema desetljećima života. Dobne skupine s pripadajućim brojem i udjelom pacijentica prikazane su na slici 3. Najmlađa pacijentica u trenutku postavljanja dijagnoze imala je 37 godina, a najstarija 89. Prosječna starost pacijentica iznosi 62 godine.



Slika 3. Dob pacijentica u trenutku dijagnoze luminalnog A karcinoma dojke

U trenutku postavljanja dijagnoze, 22 (30,56%) pacijentice bile su premenopauzalne, a 50 (69,44%) pacijentica postmenopauzalno. Od 22 premenopauzalne pacijentice, u 6 (27,27%) pacijentica došlo je do promjene hormonskog statusa tijekom provođenja terapije.

4.1.2. Karakteristike tumora

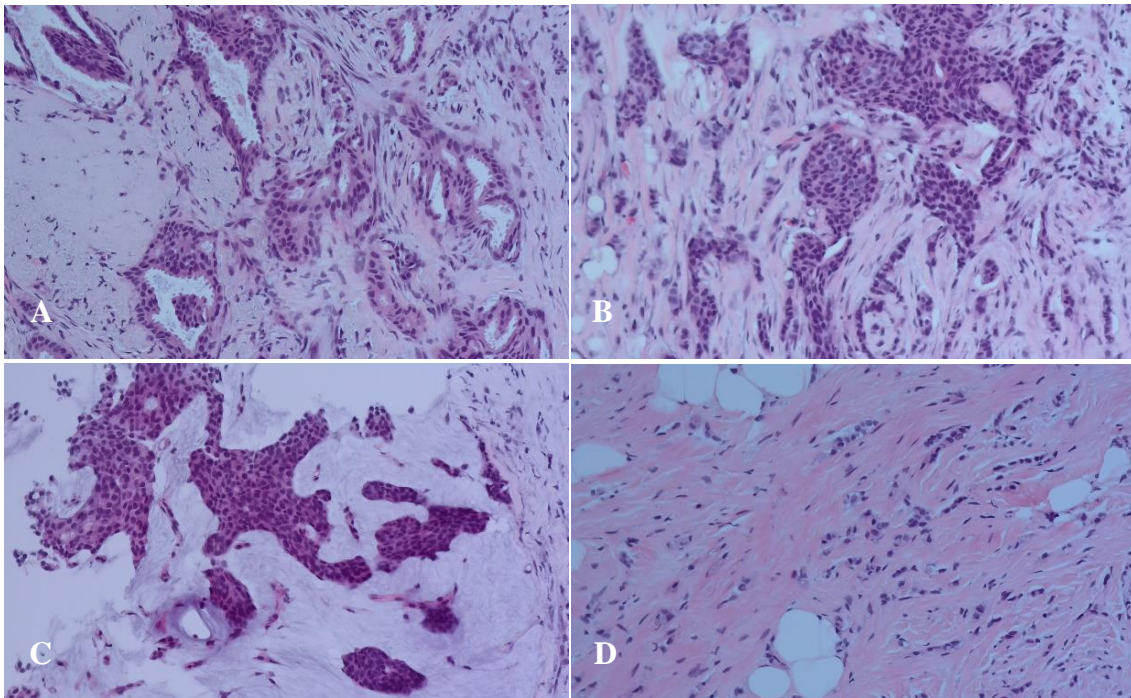
Podatak o točnoj veličini tumora u trenutku postavljanja dijagnoze bio je dostupan za 48 pacijentica. Najmanji tumor imao je veličinu od 0,1 centimetra (mikroinvazivni karcinom), a najveći veličinu od 4 centimetra. Prosječna veličina tumora iznosi 1,41 centimetar. Zastupljenost pojedinih veličina tumora prikazana je u tablici 3, pri čemu su skupine oblikovane s obzirom na granične vrijednosti veličina tumora prema TNM klasifikaciji.

Tablica 3. Zastupljenost pojedinih veličina tumora u trenutku postavljanja dijagnoze invazivnog, luminalnog A karcinoma dojke

veličina tumora	broj pacijentica (N=48)	udio pacijentica (%)
≤ 1 mm	2	4,17
> 1 mm, ≤ 5 mm	1	2,08
> 5 mm, ≤ 10 mm	14	29,17
> 10 mm, ≤ 20 mm	21	43,75
> 20 mm, ≤ 50 mm	10	20,83

U pogledu histologije tumora, uzorci obuhvaćenih pacijentica pokazuju karakteristike invazivnog karcinoma. Analizom je utvrđeno da uzorci 7 (9,72%) pacijentica pokazuju karakteristike rijetkih, specijalnih tipova karcinoma dojke [3 (4,17%) papilarna, 3 (4,17%) mucinozna, 1 (1,39%) tubularni], uzorci 11 (15,28%) pacijentica karakteristike lobularnog karcinoma dojke, uzorak 1 (1,39%) pacijentice karakteristike miješanog duktalno-lobularnog karcinoma dojke, a uzorci preostalih 53 (73,61%) pacijentica odgovaraju karcinomima dojke nespecifičnog tipa. Od 11 pacijentica s lobularnim karcinomom, 9 (81,82%) pacijentica mlađe je od 60 godina, odnosno 8 (72,73%) pacijentica jest premenopausalno (prosječna starost u trenutku dijagnoze: 53,8 godina), dok je tek 21 (39,62%) od 53 pacijentice s duktalnim karcinomom mlađa od 60 godina, odnosno 13 (24,53%) pacijentica jest premenopausalno (prosječna starost u trenutku dijagnoze: 62,7 godina). Očekivano, samo 1 (14,29%) od 7 pacijentica sa specijalnim tipovima karcinoma dojke mlađe je od 60 godina i premenopausalna. Svi histološki tipovi češće se pojavljuju kao jedno tumorsko žarište, no učestalost multifokalnih tumora znatno je veća u lobularnim karcinomima (36,36%), u usporedbi s ostalim histološkim

tipovima (7,55% u NST, 0% u specijalnih tipova). Slika 4 prikazuje primjere nađenih luminalnih A karcinoma dojke.



Slika 4. Dobro i umjereno dioferencirani karcinom dojke NST (A i B); mucinozni karcinom dojke (C), lobularni karcinom dojke (D)

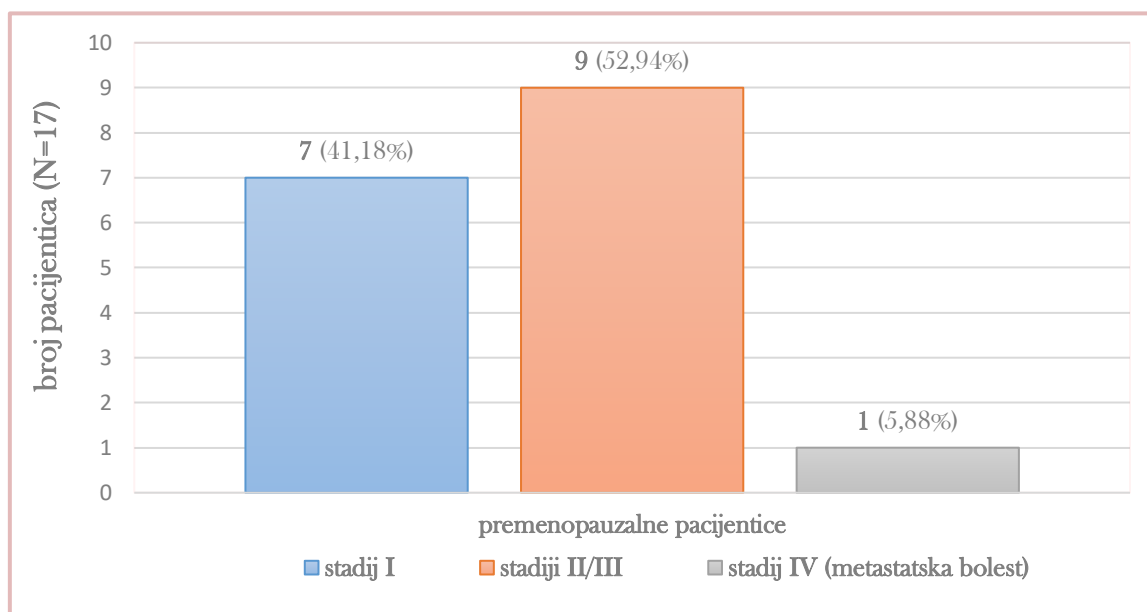
Od 72 pacijentice, 5 (6,94%) pacijentica imalo je multicentrični tumor. Nadalje, podatak o histološkom gradusu tumora bio je dostupan za 44 pacijentice. Od toga, 24 (54,55%) pacijentice imale su tumor gradusa 1, a 20 (45,45%) pacijentica tumor gradusa 2.

Imunohistokemijske karakteristike velikim su dijelom već istaknute: svi odabrani uzorci pokazuju vrlo visoku ekspresiju (90% ili više) estrogenskih receptora, nisku ekspresiju (manju od 20%) Ki-67 te odsutnost HER2. U pogledu progesteronskih receptora, 14 (18,92%) uzoraka pokazuje srednje visoku ekspresiju (20-59%), 16 (21,62%) uzoraka pokazuje visoku ekspresiju (60-89%), a 44 (59,46%) uzorka vrlo visoku ekspresiju (90-100%).

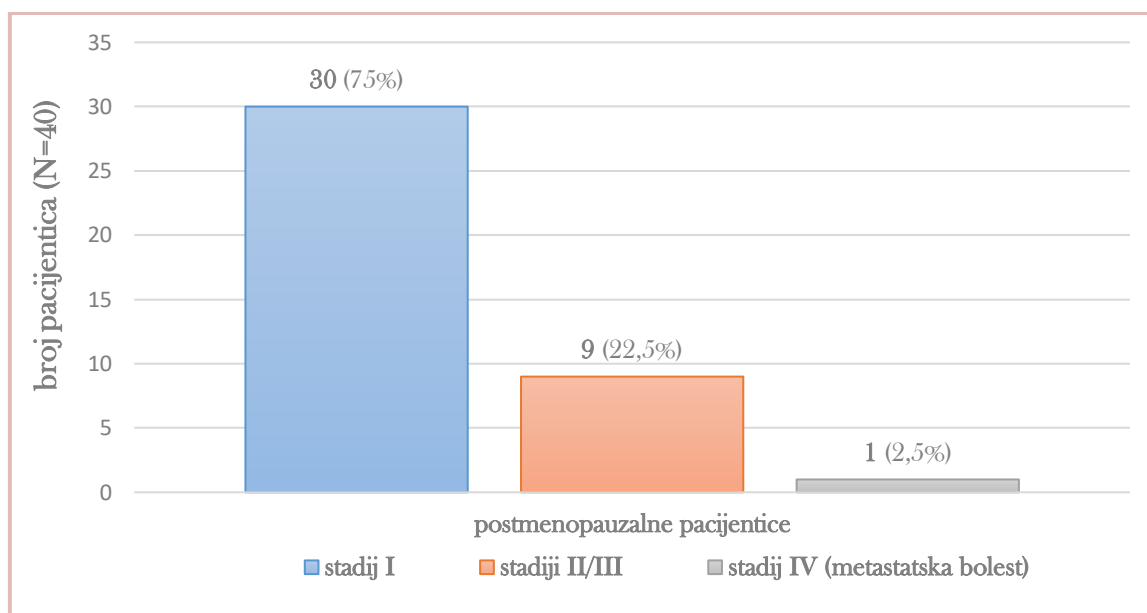
Podatak o stadiju bolesti u trenutku postavljanja dijagnoze prema TNM klasifikaciji bio je dostupan za 57 pacijentica: 17 premenopauzalnih i 40 postmenopauzalnih. Zastupljenost pojedinih kategorija TNM klasifikacije, kao i stadija bolesti prikazana je u tablici 4. Od 72 pacijentice, u 2 (2,78%) pacijentice utvrđena je prisutnost udaljenih metastaza, stoga je njihova bolest stadija IV prema TNM klasifikaciji, no za njih nisu bili dostupni podaci o T i N kategoriji.

Tablica 4. Zastupljenost pojedinih kategorija TNM sustava i stadija bolesti u trenutku dijagnoze luminalnog A karcinoma dojke

T kategorija	broj pacijentica (N=55)	N kategorija	broj pacijentica (N=55)	stadij bolesti	broj pacijentica (N=57)
T0	1	N0	43	I	37
T1mi	1	N1	10	IIA	12
T1a	3	N2	2	IIB	4
T1b	15			III	2
T1c	22			IV	2
T2	12				
T3	1				



Slika 5. Broj i udio premenopausalnih pacijentica s pojedinim stadijem invazivnog, luminalnog A karcinoma dojke



Slika 6. Broj i udio postmenopausalnih pacijentica s pojedinim stadijem invazivnog, luminalnog A karcinoma dojke

Podatak o broju izoliranih i pozitivnih limfnih čvorova bio je dostupan za 58 pacijentica. Od toga, 48 pacijentica imalo je negativan nalaz limfnih čvorova, a 10 pacijentica pozitivan nalaz: 5 pacijentica imalo je 1 pozitivan limfni čvor, 2 pacijentice imale su 2 pozitivna limfna čvora, a 3 pacijentice imale su 3 ili više pozitivnih limfnih čvorova. Broj izoliranih limfnih čvorova te udio pozitivnih u odnosu na izolirane limfne čvorove analizirani su za svaki histološki tip. U pacijentica s lobularnim karcinomom dojke izolirano je više limfnih čvorova (aritmetička sredina: 8,2), nego u pacijentica sa specijalnim tipovima (aritmetička sredina: 6,5) i duktalnim NST (aritmetička sredina: 4,8), no udio pozitivnih limfnih čvorova veći je u pacijentica s duktalnim NST (aritmetička sredina: 38,56%), nego u pacijentica s lobularnim karcinomom (aritmetička sredina: 22,22%) i specijalnim tipovima (aritmetička sredina: 0%).

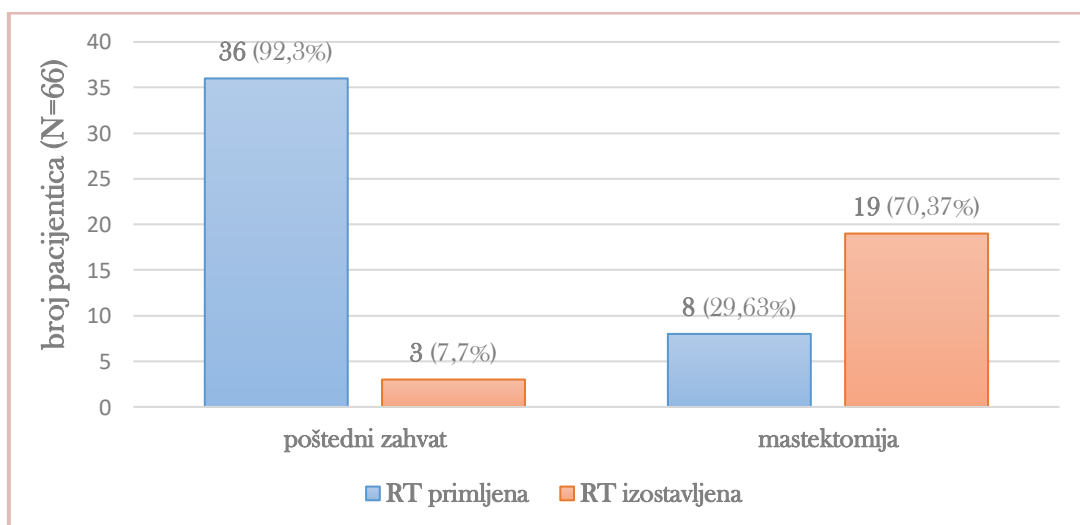
4.1.3. Lokalno liječenje invazivnog, luminalnog A karcinoma dojke

U liječenju pacijentica s invazivnim, luminalnim A karcinomom dojke naglasak je bio, za početak, na kirurškom odstranjivanju tumora. Od 72 pacijentice, svega 6 (8,33%) pacijentica nije bilo liječeno kirurški, a od toga, 3 (4,17%) pacijentice ni radioterapijom: 1 pacijentica odbila je kirurško liječenje i RT, 1 pacijentica nije se liječila kirurški ni RT zbog visoke dobi (86) i komorbiditeta (karcinoma pluća), a 1 pacijentica zbog komorbiditeta (inoperabilnog planocelularnog karcinoma kože lica i vrata u fazi progresije). U navedenih pacijentica

sistemska liječenje endokrinom terapijom bio je primarni oblik liječenja, no radi jednostavnosti, iste se neće obrađivati zasebno, već zajedno s drugim pacijenticama, u kojih je ET bila adjuvantna (u nastavku: adjuvantna ET). Od preostale 3 (4,17%) pacijentice, 1 pacijentica nije se liječila kirurški zbog komorbiditeta (karcinoma kolona), ali je tretirala tumor radiofrekventnom ablacijom kao primarnim oblikom liječenja. Konačno, 2 pacijentice imale su metastatsku bolest pa nisu operirane, ali su metastaze tretirane zračenjem.

Od 66 (91,67%) operiranih pacijentica, u 41 (62,12%) pacijentice provedena je i disekcija 1-4 limfna čvora stražara, a od toga, 5 (12,2%) pacijentica imalo je pozitivan nalaz, sve s 1 pozitivnim limfnim čvorom. Nadalje, u 21 (31,82%) pacijentice provedena je disekcija aksile. Od toga, 6 (28,57%) pacijentica imalo je pozitivan nalaz, pri čemu su 3 (14,29%) pacijentice imale 1-2 pozitivna limfna čvora, a 3 (14,29%) pacijentice imale su 3 ili više pozitivnih limfnih čvorova. U preostale 4 pacijentice nije provedena ni disekcija limfnog čvora stražara, ni disekcija aksile.

Od 66 operiranih pacijentica, 44 (66,67%) pacijentice primilo je adjuvantnu RT. Od toga, 36 (81,82%) pacijentica imalo je poštadni zahvat, a 8 (18,18%) pacijentica mastektomiju. Od preostale 22 (33,33%) operirane pacijentice, 19 (86,36%) pacijentica imalo je mastektomiju nakon koje RT nije bila potrebna, 2 (9,09%) pacijentice imale su poštadni zahvat, ali nisu primile RT zbog visoke dobi i komorbiditeta, a 1 (4,55%) pacijentica podvrgnuta poštadnom zahvatu nije primila RT zbog povoljne biologije bolesti (multifokalni DCIS u operativnom materijalu) i malog tumora. Na slici 7 prikazani su broj i udio pacijentica koje su primile adjuvantnu RT nakon poštadnog zahvata, odnosno mastektomije.

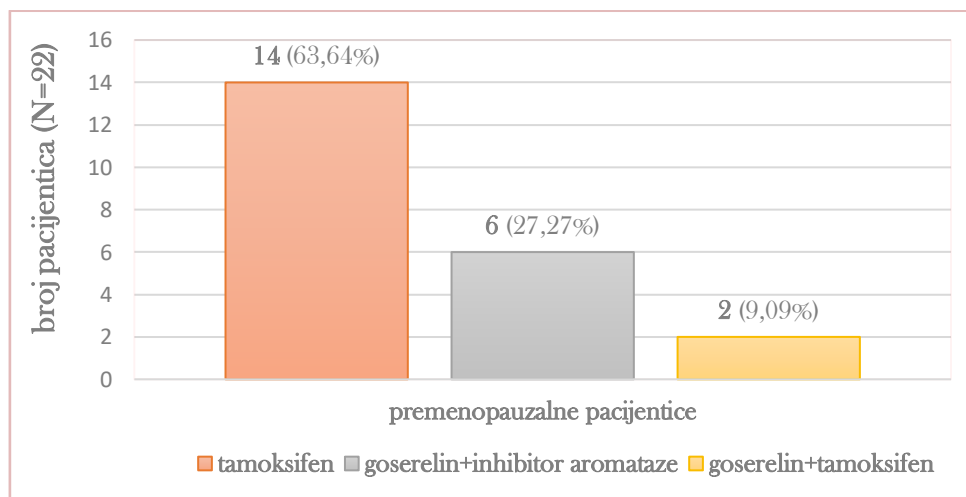


Slika 7. Lokalno liječenje invazivnog, luminalnog A karcinoma dojke te učestalost provođenja adjuvantne radioterapije nakon poštadnog zahvata i mastektomije

4.1.4. Sistemsko liječenje invazivnog, luminalnog A karcinoma dojke

U liječenju svih pacijentica s dijagnosticiranim luminalnim A karcinomom dojke zajednička je endokrina terapija. Od 72 pacijentice, 1 (1,39%) pacijentica odbila je ET zbog iracionalnih uvjerenja. Propisana adjuvantna ET prikazat će se, za početak, na skupini premenopauzalnih pacijentica, a potom na skupini postmenopauzalnih pacijentica.

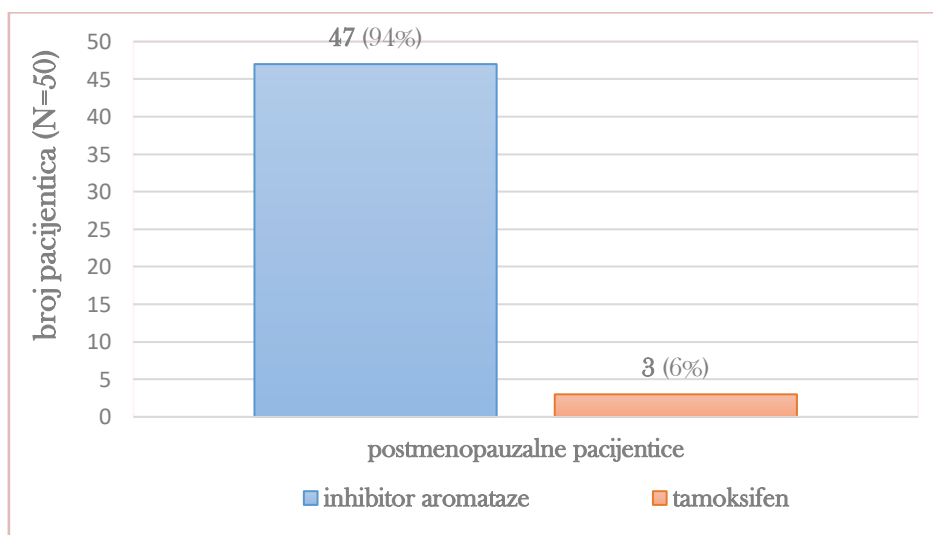
Od 22 premenopauzalne pacijentice, 14 (63,64%) pacijentica inicijalno je propisan tamoksifen kao monoterapija, 6 (27,27%) pacijentica inicijalno je propisan goserelin u kombinaciji s inhibitorom aromataze (letrozolom), a 2 (9,09%) pacijenticama goserelin u kombinaciji s tamoksifenom. Tumori su okarakterizirani s obzirom na histološki tip, multifokalnost, multicentričnost i proširenost. Nijedna od 14 pacijentica kojima je propisan tamoksifen kao monoterapija nije imala lobularni, multifokalni, multicentrični, lokalno uznapredovali ili metastatski karcinom. Od 8 (36,36%) pacijentica kojima je propisan goserelin u kombinaciji s AI ili tamoksifenom, tumori 7 (87,5%) pacijentica pokazuju karakteristike lobularnog karcinoma, 3 (37,5%) pacijentice imaju multifokalni, a 2 (25%) pacijentice multicentrični tumor, dok 4 (50%) pacijentice imaju lokalno uznapredovali ili metastatski karcinom.



Slika 8. Adjuvantna ET propisana u premenopauzalnih pacijentica s invazivnim, luminalnim A karcinomom dojke

U pogledu promjena uvođenih u terapiji, u 4 (28,57%) od 14 pacijentica kojima je inicijalno propisan tamoksifen promijenio se hormonski status, zbog čega je tamoksifen zamijenjen inhibitorom aromataze: u 3 pacijentice letrozolom, a u 1 pacijentice anastrozolom. Hormonski status promijenio se i u 1 (50%) od 2 pacijentica kojima je inicijalno propisan goserelin u kombinaciji s tamoksifenom, zbog čega je tamoksifen zamijenjen letrozolom, uz nastavak primjene goserelina. Nadalje, 1 (7,14%) od 14 pacijentica kojima je inicijalno propisan tamoksifen doživjela je plućnu emboliju kao nuspojavu zbog koje je tamoksifen uklonjen iz terapije, a uveden je goserelin u kombinaciji s AI, eksemestanom. U 1 (16,67%) od 6 pacijentica kojima je inicijalno propisan goserelin u kombinaciji s letrozolom došlo je do progresije bolesti, zbog čega je navedena kombinacija zamijenjena kombinacijom fulvestranta s palbociklibom.

Od 50 postmenopauzalnih pacijentica, 47 (94%) pacijentica propisan je inhibitor aromataze, a 3 (6%) pacijenticama tamoksifen. Od 47 pacijentica kojima je propisan inhibitor aromataze, 39 (78%) pacijentica inicijalno je propisan letrozol, a 8 (16%) pacijentica anastrozol. Od 39 pacijentica kojima je inicijalno propisan letrozol, u 5 (12,82%) pacijentica letrozol je zbog loše podnošljivosti zamijenjen drugim inhibitorom aromataze: anastrozolom ili eksemestanom. U 1 (33,33%) od 3 pacijentica kojima je propisan tamoksifen nakon vaginalnog krvarenja kao nuspojave zaključilo se da je bolje prekinuti terapiju.



Slika 9. Adjuvantna ET propisana u postmenopauzalnih pacijentica s invazivnim, luminalnim A karcinomom dojke

Od 72 pacijentice, 6 (8,33%) pacijentica propisana je adjuvantna kemoterapija. Tumori u pacijentica kojima je propisana adjuvantna KT okarakterizirani su s obzirom na veličinu i proširenost te su prikazani u tablici 5, pri čemu se „mali tumor“ odnosi na tumor T0 ili T1 kategorije, a „veliki tumor“ na tumor T2 ili T3 kategorije. Od 6 pacijentica, 1 pacijentica s velikim tumorom i pozitivnim limfnim čvorovima prethodno se liječila i neoadjuvantnom ET. Jednoj pacijentici propisana je kombinacija doksorubicina s ciklofosfamidom (AC protokol), trima pacijenticama kombinacija docetaksela s ciklofosfamidom (TC protokol), a jednoj pacijentici docetaksel kao monoterapija. Svim navedenim pacijenticama KT je propisana netom poslije operacije, a nakon provođenja iste, pacijentice su prešle na adjuvantnu ET. Posljednjoj pacijentici propisan je kapecitabin, uz terapiju koju je već primjenjivala: fulvestrant u kombinaciji s palbociklibom, nakon što je utvrđena progresija bolesti.

Tablica 5. Karakteristike tumora pacijentica kojima je propisana adjuvantna kemoterapija

karakteristike tumora	mali tumor i pozitivni limfni čvorovi	veliki tumor i pozitivni limfni čvorovi	metastatska bolest
broj i udio pacijentica (N=6)	3 (50%)	2 (33,33%)	1 (16,67%)
prethodno kirurško liječenje	poštedni zahvat	mastektomija	ne
RT nakon KT	da	da ili ne	ne

Od 72 pacijentice, 11 (15,28%) pacijentica primjenjivalo je neoadjuvantnu sistemsku terapiju, pri čemu je 8 (11,11%) pacijentica primjenjivalo neoadjuvantnu ET, a 3 (4,17%) pacijentice neoadjuvantnu KT. Tumori u pacijentica koje su se liječile neoadjuvantno okarakterizirani su s obzirom na veličinu i proširenost te su prikazani u tablici 6. Od 11 pacijentica koje su se liječile neoadjuvantno, 10 (90,91%) pacijentica bilo je podvrgnuto mastektomiji, a 1 (9,09%) pacijentica, s velikim tumorom i negativnim limfnim čvorovima, poštednom zahvatu.

Od 8 pacijentica kojima je propisana neoadjuvantna ET, 1 pacijentici propisan je letrozol u kombinaciji s palbociklibom, pri čemu je nakon operacije palbociklib uklonjen iz terapije, a letrozol je zadržan kao adjuvantna ET. Nadalje, 4 pacijenticama propisana je kombinacija goserelina s letrozolom, koja je zadržana kao adjuvantna ET i nakon operacije. Preostalim 3 pacijenticama propisan je AI kao monoterapija, također zadržan nakon operacije kao adjuvantna ET: 2 pacijenticama letrozol, a 1 pacijentici anastrozol.

Od 3 pacijentica kojima je propisana neoadjuvantna KT, jednoj pacijentici propisana je kombinacija doksorubicina s ciklofosamidom (AC protokol), a jednoj kombinacija doksorubicina s docetakselom (AC-T protokol). Obje pacijentice nakon operacije prešle su na adjuvantnu ET. Jednoj preostaloj pacijentici, koja je imala i HER2 pozitivan tumor u drugoj dojci, propisana je kombinacija docetaksela s trastuzumabom i pertuzumabom kao anti-HER2 terapijom. Nakon operacije, uvedena joj je adjuvantna ET, docetaksel je uklonjen iz terapije, a anti-HER2 terapija zadržana je u primjeni još jednu godinu.

Tablica 6. Karakteristike tumora pacijentica kojima je propisana neoadjuvantna sistemska terapija

karakteristike tumora	veliki tumor i negativni limfni čvorovi	mali tumor i pozitivni limfni čvorovi	veliki tumor i pozitivni limfni čvorovi	mali tumor i negativni limfni čvorovi, ali HER2+ tumor u drugoj dojci
broj i udio pacijentica (N=11)	5 (45,45%)	3 (27,27%)	2 (18,18%)	1 (9,09)
propisana terapija	neoadjuvantna ET	neoadjuvantna KT / neoadjuvantna ET	neoadjuvantna KT / neoadjuvantna ET + adjuvantna KT	neoadjuvantna KT i anti-HER2 terapija

4.1.5. Liječenje pacijentica s luminalnim A karcinomom dojke stadija II i III

Kao što je ranije istaknuto, karcinom dojke stadija II i III specificiran je u 18 pacijentica. Od toga, 6 pacijentica ima veliki tumor i negativne limfne čvorove, 7 pacijentica mali tumor i pozitivne limfne čvorove, a 5 pacijentica veliki tumor i pozitivne limfne čvorove.

Svih 6 pacijentica s velikim tumorom i negativnim limfnim čvorovima bile su podvrgnute mastektomiji, a 3 od 6 pacijentica prije kirurškog zahvata primjenjivale su neoadjuvantnu ET: 2 pacijentice imale su lobularni, a 1 pacijentica multicentrični karcinom.

Od 7 pacijentica s malim tumorom i pozitivnim limfnim čvorovima, 2 pacijentice liječile su se neoadjuvantno: 1 pacijentica primjenjivala je neoadjuvantnu KT, a 1 pacijentica neoadjuvantnu ET u kombinaciji s palbociklibom. Nakon provedene neoadjuvantne terapije pacijentice su bile podvrgnute mastektomiji. Nadalje, 3 pacijentice nisu se liječile neoadjuvantno niti su imale mastektomiju, već su primile adjuvantnu KT koja je uslijedila nakon poštjednog zahvata. Posljednjoj pacijentici zbog visoke dobi (87) nije bila propisana ni neoadjuvantna terapija ni adjuvantna KT, stoga se liječila poput pacijentica s karcinomom dojke stadija I: kirurški (mastektomijom) te adjuvantnom RT i ET.

Svih 5 pacijentica s velikim tumorom i pozitivnim limfnim čvorovima bilo je podvrgnuto mastektomiji. Od 5 pacijentica, 2 pacijentice liječene su neoadjuvantno: jednoj je propisana neoadjuvantna KT, a drugoj neoadjuvantna ET, ali i adjuvantna KT nakon zahvata. Jedna pacijentica nije se liječila neoadjuvantno, no propisana joj je adjuvantna KT nakon zahvata. Posljednje dvije pacijentice nisu se liječile ni neoadjuvantno niti im je propisana adjuvantna KT nakon zahvata: jedna pacijentica bila je visoke dobi (79), a druga pacijentica nositeljica BRCA mutacije.

Tablica 7. Različiti pristupi u liječenju pacijentica s invazivnim, luminalnim A karcinomom dojke stadija II i III

karakteristike tumora	neoadjuvantno liječenje	kirurško liječenje	adjuvantna KT	adjuvantna RT	adjuvantna ET
veliki tumor i negativni limfni čvorovi	ET kod ILC-a ili multicentričnog, inače ne	mastektomija	ne	da kod ILC-a, inače ne	da
mali tumor i pozitivni limfni čvorovi	KT / ET + palbociklib	mastektomija	ne	da	da
	ne	poštjedn zahvat	da		
veliki tumor i pozitivni limfni čvorovi	ne	mastektomija	da	da	da
	ET		da	ne	
	KT		ne		

4.1.6. Opis slučajeva metastatskog luminalnog A karcinoma dojke

Od 72 pacijentice, njih 2 (2,78%) imale su metastatsku bolest u trenutku dijagnoze.

Jednoj pacijentici dijagnoza je postavljena već 2017. godine, kada je imala navršenih 45 godina. Pacijentica nije operirana, ali su metastaze zračene, a u terapiju je uveden letrozol, uz ovarijalnu supresiju goserelinom, budući da je pacijentica bila premenopauzalna. Bila je stabilno tri godine, do 2020., kada je utvrđena progresija bolesti, dodatni tumor u istoj dojci, a navedena ET zamijenjena je kombinacijom fulvestranta s palbociklibom. Ponovna progresija bolesti utvrđena je 2022., kada je pacijentici u terapiju uveden i kapecitabin, a od tada je izgubljena iz praćenja. Udaljene metastaze otkrivene su na jajniku, plućima, peritoneumu, u koži i, konačno, na mozgu.

Drugoj pacijentici nalaz biopsije pokazao je prisutnost metastaza u aksilarnim limfnim čvorovima, a daljnjim dijagnostičkim postupcima (CT i scintigrafijom) utvrđena je prisutnost metastaza u kostima i na plućima. U trenutku dijagnoze pacijentica je imala 70 godina. Nije operirana, ali su metastaze zračene, nakon čega joj je u terapiju uvedena kombinacija letrozola s palbociklibom. Pacijentica se do danas redovito kontrolira i ima stabilnu metastatsku bolest.

4.1.7. Preživljenje pacijentica s invazivnim, luminalnim A karcinomom dojke

Vrijeme praćenja pacijenata u ovom radu je bilo relativno kratko i ovisno o trenutku biopsije, trajalo je ukupno 2,2-3,5 godine. Od 72 pacijentice, njih 63 (87,5%) redovito dolaze na kontrolu, uredno primjenjuju propisanu terapiju i do završetka vremena praćenja (svibanj 2023.) nisu pokazivale znakove progresije bolesti. S druge strane, 9 (12,5%) pacijentica izgubljeno je iz praćenja. Od toga, 6 (66,67%) pacijentica na posljednjoj kontroli nije pokazivalo znakove bolesti, uz uredno primjenjivanu propisanu terapiju. Za preostale 3 (33,33%) pacijentice pretpostavlja se da su preminule jer su izgubljene iz praćenja u značajnoj progresiji bolesti. Za jednu od njih može se pretpostaviti da je preminula od karcinoma dojke: imala je metastatsku bolest, koja je na posljednjoj kontroli bila u progresiji, kao što je ranije istaknuto. Za dvije pacijentice kojie su imale su stabilnu bolest dojke, pretpostavlja se da su preminule od druge maligne bolesti koja je bila u progresiji: karcinoma pluća, odnosno planocelularnog karcinoma kože glave i vrata.

4.2. RASPRAVA

4.2.1. Karakteristike pacijentica i tumora

Promatrajući podatke iz Registra karcinoma dojke dijagnosticiranih u KBC Zagreb u biopsijama dojke u 2020. godini, vidljivo je da je postotak luminalnih A karcinoma iznosio svega 24%, što je puno manje u odnosu na literaturne podatke. Ovakvi rezultati su najvjerojatnije u vezi s više čimbenika, dijelom vezanih za samu dijagnostiku, no većinom vezanim za organizaciju zdravstvene skrbi te globalnu epidemiološku situaciju u 2020. godini. S obzirom da je KBC Zagreb tercijarna ustanova u kojoj se provodi liječenje najslabijih bolesnika, postoji mogućnost da su pacijentice s luminalnim A karcinomom, koji pripada skupini karcinoma dojke s dobrom prognozom, operirane i praćene u drugim ustanovama. Također, s obzirom na pandemiju COVID-19, broj operativnih zahvata u 2020. je značajno smanjen te je moguće da je i dio pacijentica liječen prvenstveno ET, dok je operativni zahvat odgođen. Uz navedeno, način određivanja proliferacijskog indeksa koji je važan za razlikovanje luminalnih A i luminalnih B karcinoma dojke (određivanje u području najjačeg pozitiviteta, tzv. „hot spot“ metoda ili određivanje prosječne vrijednosti Ki-67 na čitavoj površini tumora), u graničnih slučajeva (18-22%), može doprinijeti svrstavanju tumora u luminalnu B kategoriju, iako se prema biološkom načinu ponašanja tumori ponašaju kao luminalni A tumori.

Budući da skupina od 72 pacijentica analizirana u ovome radu nije prevelika, nije neobično što nije obuhvaćen nijedan muškarac s karcinomom dojke, s obzirom na to da od ukupnog broja slučajeva muškarci čine manje od 1%. Dob pacijentica također je očekivana: gotovo 60% pacijentica jest u 6. i 7. desetljeću života (50-69), dok je pacijentica u dobi od 70 i više godina gotovo dvostruko više od pacijentica u dobi mlađoj od 50 godina.

Histološke karakteristike tumora uglavnom se preklapaju s podacima iz dostupne literature. Ni u jedne pacijentice nije utvrđen tumor gradusa 3, a učestalost gradusa 1 i 2 podjednaka je, pri čemu su tumori gradusa 2 čak 4 puta češći u postmenopauzalnih pacijentica. Drugim riječima, tumori u postmenopauzalnih pacijentica slabije su diferencirani. Histološki gradus ne nalazi se u jasnoj korelaciji s ostalim karakteristikama tumora, poput veličine, fokalnosti, histološkog tipa i proširenosti. Nadalje, najveća je učestalost karcinoma dojke nespecifičnog tipa, dok je učestalost lobularnog karcinoma i specijalnih tipova puno manja. Iznenadjujući je podatak dob pacijentica s ILC, u usporedbi s NST. ILC se češće pojavljuje u premenopauzalnih pacijentica: udio premenopauzalnih pacijentica s ILC jest 3 puta veći od udjela premenopauzalnih pacijentica s NST, a prosječna starost manja je za gotovo 9 godina. Osim toga, ILC je češće

multifokalan, s niskom ili srednje visokom ekspresijom PR, u usporedbi s NST: učestalost multifokalnih tumora veća je 4,8 puta, a učestalost tumora s niskom i srednje visokom ekspresijom PR veća je 2,4 puta u usporedbi s NST. Osim navedenog, multifokalnost, multicentričnost i ekspresija PR ne nalaze se u jasnoj korelaciji s ostalim karakteristikama tumora, kao ni karakteristikama pacijentica: dobi i menopauzalnim statusom.

Luminalni A karcinom dojke često se opisuje kao spororastući tumor s rijetkom pojavom metastaza, što je potvrđeno analiziranom skupinom pacijentica: 76% pacijentica u trenutku dijagnoze imalo je T0 ili T1 tumor, s negativnim limfnim čvorovima. Pozitivni limfni čvorovi dokazani su u 16,67% pacijentica, a metastatsku bolest imalo je samo 2,78% pacijentica.

U skupini premenopauzalnih pacijentica, učestalost stadija bolesti II, III i IV u trenutku dijagnoze veća je za 12,5% od stadija I. Drastična je razlika u skupini postmenopauzalnih pacijentica, u kojoj je učestalost stadija II, III i IV u trenutku dijagnoze manja za 50%, odnosno 3 puta manja, što potvrđuje pretpostavku da je karcinom dojke lošije prognoze ukoliko se javi u mlađoj životnoj dobi.

Ipak, podaci o preživljavanju u analiziranoj skupini govore da se luminalni A karcinom dojke uspješno liječi, neovisno o tome u kojem je stadiju dijagnosticiran, s uspostavljanjem kontroliranog stanja bez znakova bolesti u svim slučajevima, najmanje tijekom prvih nekoliko godina nakon lokalnog liječenja i/ili uvođenja odabrane sistemske terapije. Realno je očekivati da bi se daljnjim praćenjem recidiv ipak dogodio u određenom udjelu pacijentica. Iako je podtip najbolje prognoze, s incidencijom recidiva manjom od 10%, studije su pokazale da nemetastatski, luminalni A karcinom dojke, u usporedbi s ostalim podtipovima, karakterizira najveća učestalost kasnog recidiva, koji se javlja 5 ili više godina nakon postavljanja dijagnoze. Rani recidiv, koji se javlja do 5 godina nakon postavljanja dijagnoze, uglavnom zahvaća pacijentice s T2, T3 ili T4 tumorima te pozitivnim limfnim čvorovima. Dakle, za potpunu vjerodostojnost u procjeni uspješnosti liječenja, pacijentice bi se trebalo pratiti barem 10 godina (Wangchinda i Ithimakin, 2016).

4.2.2. Lokalno liječenje invazivnog, luminalnog A karcinoma dojke

Pacijentice s ranim stadijem karcinoma dojke liječe se kirurški, sa ili bez adjuvantne RT. Iznimno, u pacijentica visoke dobi ili s komorbiditetima, u kojih je očekivani životni vijek ograničen, kirurško liječenje i RT mogu se izostaviti, uz uvođenje ET. Poštedni zahvat uvijek bi trebao biti praćen RT. Takav oblik lokalne terapije smatra se uspješnim ako je poštednim zahvatom tumorsko tkivo u potpunosti uklonjeno, a RT eradiciran eventualan rezidualni tumor,

s ciljem zadržavanja estetski prihvatljive dojke, uz očuvanje visoke stope preživljenja te niskog rizika od recidiva. Iznimno, RT se može izostaviti u pacijentica visoke dobi, s malim tumorima ili povoljnom biologijom bolesti. Mastektomija nije uvijek praćena RT, već samo u pacijentica s T3 i T4 tumorima, s pozitivnim dubokim rubovima ili pozitivnim aksilarnim limfnim čvorovima, u kojih je rizik od recidiva znatno veći.

Odabir između poštjednog i radikalnog zahvata ovisi o karakteristikama pacijentice i tumora. Tako je mastektomija indicirana kod multicentričnih tumora, nepovoljnog omjera veličine tumora i dojke, prethodne RT dojke, pozitivnih rubova unatoč ponavljanim resekcijama, prisutnosti difuznih mikrokalifikata na mamogramu ili MRI te komorbiditeta poput sklerodermije i sistemskog eritemskog lupusa, u kojih je bolje izbjeći RT. U pacijentica s lokalno uznapredovalim karcinomom dojke, a ponekad i u visokorizičnih pacijentica s ranim stadijem, lokalnom liječenju prethodi neoadjuvantna sistemska terapija, o kojoj će više riječi biti kasnije. Odabir između poštjednog i radikalnog zahvata nakon neoadjuvantne terapije ovisi o odgovoru na istu, kao i o već navedenim karakteristikama pacijentice i tumora.

U pacijentica s klinički i radiološki negativnim limfnim čvorovima preporučuje se tijekom kirurškog zahvata učiniti biopsiju limfnog čvora stražara. Daljnja evaluacija limfnih čvorova ovisi o nalazu limfnog čvora stražara. U pacijentica s jednim ili dvaju pozitivnih limfnih čvorova, nije nužno provođenje disekcije aksile, jer se adjuvantnom RT i sistemskom terapijom postiže jednaka kontrola bolesti. U pacijentica s triju ili više pozitivnih limfnih čvorova, odnosno kod visokog udjela pozitivnih u odnosu na izolirane limfne čvorove, obično se tijekom kirurškog zahvata provodi i disekcija aksile.

U pacijentica u kojih se na temelju kliničkog ili radiološkog pregleda posumnja na multicentrični ili multifokalni tumor te pozitivne limfne čvorove, prije operacije provodi se biopsija, kako bi se odredio najbolji terapijski pristup, odnosno utvrdilo treba li provoditi neoadjuvantnu terapiju te poštjedni ili radikalni zahvat. U pacijentica s pozitivnim limfnim čvorovima preporučuje se uvođenje neoadjuvantne terapije, nakon koje se ponavlja biopsija limfnog čvora stražara. Ako je nalaz biopsije pozitivan unatoč provođenju neoadjuvantne terapije, provodi se disekcija aksile. Također, disekcija aksile provodi se kod visokog udjela pozitivnih u odnosu na izolirane limfne čvorove te kod multicentričnog tumora (Belac Lovasić i sur., 2022; www.uptodate.com).

Lokalno liječenje pacijentica iz analizirane skupine usklađeno je sa smjernicama. Ipak, treba istaknuti kako u pacijentica u kojih se kirurško liječenje izostavlja zbog komorbiditeta postoji mogućnost radiofrekventne ablacije tumora kao primarnog oblika liječenja koji se može

razmotriti. Nadalje, u pacijentica s inicijalno metastatskom bolešću kirurško liječenje izostavlja se kao primarno te se odmah prelazi na zračenje metastaza i sistemska terapiju. U istih se kirurško liječenje može naknadno razmotriti ukoliko je odgovor na terapiju dobar. Osim toga, u kliničkoj praksi, čini se, disekcija aksile ne provodi se samo kod lošeg odgovora na neoadjuvantno liječenje, visokog udjela pozitivnih u odnosu na izolirane limfne čvorove te multicentričnog tumora, već i češće, ako tim odluči da je ista poželjna.

4.2.3. Sistemsko liječenje invazivnog, luminalnog A karcinoma dojke

4.2.3.1. Sistemsko liječenje ranog stadija luminalnog A karcinoma dojke niskog rizika

Rani stadij luminalnog A karcinoma dojke podrazumijeva neki od sljedećih stadija bolesti: I, IIA i IIB koji odgovara kriteriju T2N1 prema TNM klasifikaciji.

Adjuvantna endokrina terapija indicirana je za liječenje svih karcinoma dojke koji pokazuju ekspresiju ER i/ili PR, bez obzira na stupanj ekspresije. ET preferirana je terapijska opcija pred KT, zbog manje toksičnosti, a usporedive učinkovitosti. Odabir ET ovisi prvenstveno o menopauzalnom statusu, a potom i o riziku od recidiva te komorbiditetima.

Premenopauzalnim pacijenticama s niskim rizikom od recidiva indiciran je tamoksifen. Ako premenopauzalne pacijentice tijekom provođenja terapije postanu postmenopauzalne, obično se provodi zamjena tamoksifena inhibitorom aromataze. Iako su studije na premenopauzalnim pacijenticama uvedenim u jatrogenu menopauzu GnRH agonistom (goserelinom) pokazale da su AI učinkovitiji od tamoksifena u smanjenju rizika od recidiva (ne i mortaliteta), uvođenje GnRH agonista i AI nikada nije preferirana terapijska opcija pred tamoksifenom, zbog znatno lošije podnošljivosti. Iznimno, u pacijentica koje dožive ozbiljnu nuspojavu izazvanu tamoksifenom, poput tromboembolijskog događaja koji je nastupio i u jedne od analiziranih pacijentica, prelazi se na AI, uz uvođenje u jatrogenu menopauzu ovarijektomijom ili primjenom GnRH agonista.

Postmenopauzalnim pacijenticama indiciran je AI, odnosno tamoksifen u slučaju loše podnošljivosti AI. Moguće je provesti i sekvencijsku terapiju: započeti s primjenom tamoksifena, potom se prebaciti na AI. Postmenopauza se definira u sljedećim situacijama: ako je pacijentica navršila 60 godina života, ako je od posljednjeg menstruacijskog ciklusa prošlo više od jedne godine bez utjecaja ikakve terapije te ako je pacijentica bila podvrgnuta obostranoj ovarijektomiji (Belac Lovasić i sur., 2022; EBCTCG, 2022; www.uptodate.com).

U studijama na postmenopauzalnim pacijenticama pokazalo se:

1. AI su učinkovitiji od tamoksifena u produljenju DFS, no ne i OS
2. sekvencijska terapija tamoksifenom i AI učinkovitija je u produljenju DFS, ali i OS od tamoksifena kao monoterapije
3. upotreba AI u kombinaciji s tamoksifenom ne poboljšava učinkovitost u usporedbi s primjenom AI ili tamoksifena kao monoterapije, stoga se istovremena primjena istih ne preporučuje (Josefsson i Leinster, 2010).

Uz primjenu tamoksifena potrebno je obavljanje ginekološkog pregleda svakih šest mjeseci, a uz početak primjene AI potrebno je učiniti denzitometriju. U pacijentica s niskim rizikom od recidiva preporučuje se petogodišnje provođenje ET. Sekvencijska terapija započinje primjenom tamoksifena tijekom dvije do tri godine, potom se nastavlja primjenom AI do ukupno pet godina (Belac Lovasić i sur., 2022).

Sukladno smjernicama, i u analiziranoj skupini su pacijentice niskog rizika primale adjuvantnu endokrinu terapiju. U postmenopauzalnih pacijentica, sekvencijska terapija je rjeđe korištena, iako je u studijama pokazala dobre rezultate.

4.2.3.2. Sistemsko liječenje ranog stadija luminalnog A karcinoma dojke visokog rizika

Rizik od recidiva povećavan je ukoliko tumor pokazuje sljedeće karakteristike: viši gradus, veličinu od 2 centimetra i veću, nižu razinu ekspresije PR, dokazane mutacije gena visokog rizika, pozitivne limfne čvorove (Belac Lovasić i sur., 2022).

Pacijenticama s karcinomom dojke visokog rizika također se propisuje adjuvantna ET, pri čemu se premenopauzalnim pacijenticama preporučuje uvođenje u jatrogenu menopauzu ovarijektomijom ili primjenom GnRH agonista, uz primjenu preferencijalno AI, eventualno tamoksifena. Nadalje, kod visokog rizika od recidiva preporučuje se desetogodišnje provođenje ET. Naime, u studijama se pokazalo da desetogodišnja primjena tamoksifena ili AI smanjuje rizik od prethodno spomenutog kasnog recidiva za 30-50%. Kod sekvencijske terapije, započinje se s primjenom tamoksifena tijekom pet godina, a nastavlja s primjenom AI tijekom drugih pet godina.

Adjuvantna kemoterapija, općenito govoreći, rijetko se propisuje u pacijentica s luminalnim A karcinomom dojke, no ima mjesto u liječenju pacijentica s visokim rizikom od recidiva, sa ili bez pozitivnih aksilarnih limfnih čvorova, u kojih su tumori obično manje osjetljivi na ET. U pacijentica s niskim rizikom od recidiva izbjegava se propisivanje KT. Naime, KT smanjuje rizik od recidiva i povećava stopu preživljenja, no u pacijentica u kojih je rizik od recidiva već

nizak, a propisana im je ET, učinak KT na daljnje smanjenje istog bit će slab. U pacijentica s negativnim limfnim čvorovima, ovisno o prisutnošću drugih rizičnih čimbenika, uvođenje KT razmatra se ukoliko je tumor kategorija T1b do T3. U pacijentica s 1 do 3 pozitivna limfna čvora, također se razmatra uvođenje KT, a u pacijentica s više od 3 pozitivna limfna čvora, preporučuje se uvođenje iste. Adjuvantna KT ne propisuje se u pacijentica koje su primile neoadjuvantnu KT.

Neoadjuvantna sistemska terapija također je indicirana za karcinome visokog rizika, sa ili bez pozitivnih aksilarnih limfnih čvorova. Primjenjuje se s ciljem prevođenja pacijenta iz inoperabilnog u operabilno stanje. Općenitije govoreći, primjenjuje se s ciljem poboljšanja ishoda kirurškog liječenja. Studije na postmenopauzalnim pacijenticama s luminalnim A karcinomom dojke pokazale su podjednaku učinkovitost ET i KT primjenjivanim neoadjuvantno, dok su studije na premenopauzalnim pacijenticama nedostatne pa u smjernicama ni ne postoje jasne preporuke za neoadjuvantno liječenje u istih. Neoadjuvantna ET uvijek se sastoji od AI, uz ovarijalnu supresiju goserelinom u premenopauzalnih pacijentica, djeluje sporije od KT i preporučuje se provoditi je najmanje šest mjeseci, pa sve do postizanja maksimalnog odgovora (Belac Lovasić i sur., 2022; www.uptodate.com).

U probiru pacijentica visokog rizika vidljivo je da se gradus 2 i niska ili srednje visoka ekspresija PR ne smatraju kritičnim rizičnim čimbenicima. S druge strane, lobularni, multifokalni i multicentrični tumori, smatra se, također nose povećani rizik od recidiva te se isti uzimaju u obzir kao značajni rizični čimbenici. ET propisuje se pacijenticama iz analizirane skupine u skladu sa smjernicama. Nadalje, analiza odabrane skupine pacijentica pokazuje da se adjuvantna KT primjenjuje kao terapijski pristup umjesto neoadjuvantnog liječenja u pacijentica s malim tumorom i pozitivnim limfnim čvorovima, u kojih se preferira obaviti pošten zahvat. Isto tako, utvrđeno je da se se u kliničkoj praksi u liječenju luminalnog A karcinoma dojke prednost daje neoadjuvantnoj ET pred KT, neovisno o tome radi li se o postmenopauzalnim ili premenopauzalnim pacijenticama. Razlog tome vjerojatno su manja toksičnost ET te pretpostavka da je osjetljivost luminalnog A karcinoma dojke na KT smanjena.

4.2.3.3. Sistemsko liječenje lokalno recidivirajućeg i uznapredovalog te metastatskog luminalnog A karcinoma dojke

Lokalno uznapredovali luminalni A karcinom dojke podrazumijeva jedan od sljedećih dvaju stadija bolesti: III i IIB koji odgovara kriteriju T3N0 prema TNM klasifikaciji. U pacijentica s lokalno uznapredovalim karcinomom dojke uglavnom se propisuje neoadjuvantna sistemska terapija, pri čemu je princip propisivanja i provođenja iste jednak kao i u pacijentica s ranim stadijem karcinoma dojke visokog rizika. Recidiv bolesti ukazuje na to da je tumor razvio rezistenciju na prethodno primjenjivanu terapiju, stoga se istu preferira promijeniti.

Kod recidivirajućeg, lokalno uznapredovalog i metastatskog karcinoma dojke, osim lokalnih metoda liječenja i ET, uvodi se i tzv. ciljana terapija, koja djeluje drugačijim mehanizmom od ET s kojom se kombinira. Premenopauzalne pacijentice liječe se poput postmenopauzalnih, uz ovariektomiju ili ovarijalnu supresiju GnRH agonistom. U prvoj liniji liječenja preporučuje se AI u kombinaciji s CDK4/6 inhibitorom (palbociklibom), pri čemu su alternativne terapijske opcije AI kao monoterapija, fulvestrant kao monoterapija ili fulvestrant u kombinaciji s CDK4/6 inhibitorom. U drugoj liniji liječenja preporučuje se ona ET koja nije propisana u prvoj liniji, uz uvođenje CDK4/6 inhibitora ako isti nije propisan u prvoj liniji, odnosno izostavljanje CDK4/6 inhibitora ako je isti propisan u prvoj liniji. U pacijentica kojima je prethodno propisana kombinacija reverzibilnog AI s CDK4/6 inhibitorom, preporučuje se uvođenje fulvestranta kao monoterapije, eksemestana kao monoterapije ili eksemestana u kombinaciji s everolimusom. Ako je pacijenticama utvrđena PIK3C α mutacijom, preporučuje se uvođenje alpelisiba u kombinaciji s fulvestrantom. Ako se iscrpe sve navedene terapijske opcije, a bolest i dalje progredira, prelazi se na KT kao jedinu preostalu opciju, koja se propisuje kao sekvencijska monoterapija (Belac Lovasić i sur., 2022; www.uptodate.com).

U studijama se pokazalo:

1. kombinacija AI i CDK4/6 inhibitora usporedive je učinkovitosti s kombinacijom fulvestranta i CDK4/6 inhibitora u produljenju PFS
2. fulvestrant kao monoterapija učinkovitiji je od AI kao monoterapije u produljenju PFS
3. primjenu CDK4/6 inhibitora nema smisla nastaviti ukoliko je unatoč primjeni istoga nastupila progresija bolesti
4. eksemestan je dvostruko učinkovitiji u produljenju PFS u kombinaciji s everolimusom, nego kao monoterapija (Mayer i sur., 2023; www.uptodate.com).

U analiziranoj skupini pacijentica lokalno uznapredovali karcinom dojke imale su 3 pacijentice, dok su 2 pacijentice imale metastatsku bolest. Analizom je utvrđeno da se u terapiji lokalno

uznapređovalog karcinoma dojke kao terapijski pristup odabire ili neoadjuvantno liječenje, ili adjuvantna KT nakon ili bez neoadjuvantnog liječenja, dok se CDK4/6 inhibitor kao ciljane terapija izostavlja u prvoj liniji, vjerojatno zbog toga što se smatra prikladnijim ostaviti ga „u rezervi“. Nakon neoadjuvantnog liječenja i/ili adjuvantne KT prelazi se na primjenu AI kao monoterapije. Fulvestrant i CDK4/6 inhibitor odabiru se u drugoj liniji, u pacijentica u kojih je došlo do recidiva, unatoč prethodnoj primjeni AI, zbog pretpostavke da je tumor razvio rezistenciju na AI. Ipak, CDK4/6 inhibitor može se uvesti već kao prva linija u pacijentica s metastatskom bolešću, a ponekad se primjenjuje i kao dodatak neoadjuvantnom liječenju, uz ukidanje istog nakon operacije, neovisno o tome zadovoljava li tumor kriterije lokalno uznapređovalog karcinoma.

4.2.3.4. Endokrina terapija

Endokrina terapija djeluje na jedan od dvaju načina: izravno cilja ER ili iscrpljuje razinu estrogena. U oba slučaja, izostanak intrinzičnih učinaka estrogena posredno smanjuje i ekspresiju progesteronskih receptora. ER izravno ciljaju selektivni modulatori estrogenskih receptora (SERM) i fulvestrant kao potpuni antagonist ER, koji se nazivaju i antiestrogenima, a razinu estrogena iscrpljuju inhibitori aromataze i GnRH agonisti.

Tamoksifen pripada prvoj generaciji SERM-a, uz toremifen. Razvijani su s ciljem da djeluju kao antagonisti ER-a prvenstveno u tkivu dojki, no utvrđeno je da u nekim tkivima djeluju kao agonisti, a u nekima kao antagonisti ER-a, zbog čega su i nazvani selektivnim modulatorima. Razlog tome jest postojanje koaktivatora i korepresora, koji se uz SERM vežu na ER. Ako su u tkivu ekspimirani koaktivatori, SERM će djelovati kao agonist, a ako su u tkivu ekspimirani korepresori, SERM će djelovati kao antagonist. Osim što djeluje kao antagonist u tkivu dojke, prednost tamoksifena svakako je agonističko djelovanje u kostima, zahvaljujući čemu sudjeluje u održavanju normalne gustoće kostiju. Nuspojave tamoksifena povezane su s njegovim djelovanjem u drugim tkivima. Zbog agonističkog djelovanja u maternici, tamoksifen izaziva hiperplaziju endometrija te značajno povećava rizik od karcinoma endometrija pa su tijekom provođenja terapije potrebni redoviti ginekološki pregledi kojima se prati debljina endometrija. Zbog antagonističkog djelovanja u rodnici, tamoksifen izaziva vaginalnu suhoću, zbog antagonističkog djelovanja u mozgu valunge, promjene raspoloženja i glavobolju, a zbog agonističkog djelovanja u jetri povećava rizik od tromboembolijskih događaja. Tamoksifen se primjenjuje oralnim putem i metabolizira u jetri u dva bitno aktivnija metabolita: djelovanjem CYP3A4 u N-demetiltamoksifen, a daljnjim djelovanjem CYP2D6 u endoksifen. Zbog toga je

potrebno izbjegavati istovremenu primjenu tamoksifena i snažnih inhibitora navedenih enzima kako bi se isključilo potencijalno smanjenje učinkovitosti.

Fulvestrant je jedini potpuni antagonist ER-a dostupan na tržištu. Osim što djeluje kao antagonist, dodatno potiče razgradnju nefunkcionalnih monomera receptora na koje se veže, onemogućavajući njihovu dimerizaciju i destabilizirajući ih. Naime, u odsustvu estrogena, ER se nalazi u citoplazmi u obliku monomera, stabiliziran proteinom toplinskog šoka 90 (Hsp90). Vežanjem estrogena na ER, Hsp90 disocira s ER, a nastali kompleks estrogena s ER translocira se u jezgru, u kojoj stvara dimer s drugim kompleksom. Samo nastali dimeri mogu potaknuti transkripciju gena, u prisutnosti koaktivatora. Nadalje, fulvestrant se primjenjuje u obliku intramuskularne injekcije jednom mjesečno. Teže se podnosi od tamoksifena i zbog toga mu se nikada ne daje prednost. Najčešće nuspojave koje izaziva jesu povišenje razine jetrenih enzima, valunzi, slabost i glavobolja, bolovi u mišićno-koštanom sustavu, kao i vrlo izražene gastrointestinalne nuspojave: mučninu i povraćanje, gubitak apetita te proljev.

Inhibitori aromataze dijele se u dvije skupine: reverzibilni i ireverzibilni. Reverzibilni inhibitori nisu steroidne strukture i ne vežu se na aktivno, već alosteričko mjesto kelirajući željezo u sastavu hema kao prostetičke skupine enzima koji tako postoje disfunkcionalan. Reverzibilnim inhibitorima pripadaju **letrozol** i **anastrozol**. Ireverzibilni inhibitori steroidne su strukture, vežu se kovalentno na aktivno mjesto enzima djelujući kao suicidalni supstrat, uslijed čega enzim ostaje trajno inhibiran. Ireverzibilnim inhibitorima pripada **eksemestan**. U usporedbi s tamoksifenom, inhibitori aromataze ne izazivaju hiperplaziju endometrija i ne povećavaju rizik od tromboembolijskih događaja, no zbog potpunog izostanka učinka estrogena izazivaju valunge, promjene raspoloženja i glavobolju, bolove u mišićno-koštanom sustavu, naročito artralgijske, te značajno povećavaju rizik od osteopenije i osteoporoze. Primjenjuju se oralnim putem. Iako su studije pokazale da sva tri navedena AI imaju praktički jednaku učinkovitost i sigurnost primjene, analiza odabrane skupine pacijentica ukazuje na to da se u kliničkoj praksi prednost ipak daje letrozolu, a anastrozol i eksemestan češće se ostavljaju kao rezerva kod loše podnošljivosti letrozola, pri čemu su artralgijske bile najčešći uzrok zamjene letrozola drugim AI u analiziranoj skupini.

GnRH agonisti peptidni su lijekovi, strukturni i funkcionalni analozi GnRH-a, hormona hipotalamusa. U Hrvatskoj su registrirani sljedeći GnRH agonisti: **triptorelin**, **leuprorelin** i **goserelin**, pri čemu je goserelin indiciran u liječenju karcinoma dojke u žena, odnsono

karcinoma prostate u muškaraca. GnRH agonisti vežu se na GnRH receptore većim afinitetom od GnRH-a, a uz to, otporni su na djelovanje endopeptidaze 24.15 koja u fiziološkim uvjetima pokida GnRH regulirajući tako njegovo djelovanje. Zbog toga, GnRH agonisti puno sporije disociraju s receptora koji ostaju dugotrajno aktivirani, što ubrzo dovodi do njihove internalizacije i desenzitizacije gonadotropnih stanica. Kao rezultat, u početku liječenja GnRH agonisti mogu dovesti do prolaznog povećanja koncentracije 17β -estradiola u žena, odnosno testosterona u muškaraca, no nakon 21 dana liječenja koncentracija 17β -estradiola spušta se na razinu koja odgovara postmenopauzi, odnosno koncentracija testosterona na kastracijsku razinu. Nakon prestanka liječenja, uspostavlja se uobičajeno lučenje hormona i koncentracije se vraćaju na početne vrijednosti. U liječenju karcinoma, primjenjuju se subkutano, svakih 12 tjedana. Nuspojave koje izazivaju tipični su simptomi hipogonadizma: hiperhidroza i valunzi, osteopenija, porast tjelesne mase, promjene raspoloženja, pad libida, erektilna disfunkcija i ginekomastija (Katzung, 2020; www.halmed.hr; www.uptodate.com).

4.2.3.5. Kemoterapija

Tradicionalni citostatici ciljaju mete prisutne kako u tumorskim, tako i u normalnim stanicama. Ipak, primarno djeluju u tumorskim stanicama, što je rezultat njihove akumulacije u stanicama koje ubrzano rastu i dijele se. S druge strane, nuspojave koje izazivaju uglavnom su vezane uz djelovanje u normalnim, brzorastućim stanicama sluznice gastrointestinalnog trakta, koštane srži i folikula dlake te izrazito narušavaju kvalitetu pacijentova života. Osim mučnine, povraćanja i teške dijareje, kemoterapija može uzrokovati upalu, edeme, ulkuse ili atrofiju bilo kojeg dijela probavne cijevi, čija se propusnost povećava, što u najgorem slučaju dovodi do širenja mikroorganizama iz crijeva u krvotok, uz posljedični razvoj sepse. Uslijed snažnije izraženog povraćanja dolazi do gubitka apetita i tjelesne mase, dehidracije, metaboličkog disbalansa te pogoršanja općeg fizičkog i mentalnog stanja. Nadalje, najčešća je hematološka nuspojava izazvana kemoterapijom neutropenija, manje je česta anemija, a trombocitopenija je najrjeđa. Kombinacija vrućice i teške neutropenije (manje od 500 stanica po mikrolitri krvi) naziva se febrilnom neutropenijom, koja je hitno, po život opasno stanje s mogućim brzim razvojem komplikacija, septičkog šoka i smrti. Rizik od anemije, osim kemoterapije, povećava i sama bolest, a ponekad i krvarenje iz gastrointestinalnog trakta. Većina tradicionalnih citostatika može izazvati i fotosenzitivne reakcije te alopeciju, uglavnom reverzibilnu. Konačno, tijekom ili po završetku kemoterapije može se javiti i metabolički sindrom poznat kao sindrom lize tumora, kojeg karakteriziraju dvije ili više laboratorijskih alteracija: hiperkalijemija, hiperfosfatemija, hipokalcemija, hiperuricemija i/ili azotemija. Mehanizam

djelovanja tradicionalnih citostatika svodi se na oštećenje DNA, inhibiciju replikacije i transkripcije ili inhibiciju stanične mašinerije u mitozu, a u nastavku su detaljnije razjašnjeni oni koji se koriste u liječenju karcinoma dojke. Uglavnom se primjenjuju intravenski. U nastavku će biti navedeni oni lijekovi koji su registrirani u Hrvatskoj.

Antraciklini su antibiotski citostatici koji prema mehanizmu djelovanja pripadaju skupini interkalirajućih agensa, što znači da se planarnim prstenskim sustavom umeću između parova baza DNA, okomito na os uzvojnice, stvarajući nekovalentne veze s DNA. Na taj način, inhibiraju replikaciju i transkripciju, uzrokuju lomove DNA te stabiliziraju kompleks DNA s topoizomerazom II, čime topoizomeraza II ostaje inhibirana, a velik broj stabiliziranih kompleksa dovodi do apoptoze. Uz to, citotoksično djelovanje temelji se i na stvaranju semikinona te reaktivnih kisikovih čestica enzimskim, reduktivnim procesom u prisustvu željeza. U liječenju karcinoma dojke koriste se doksorubicin i epirubicin. Osim već navedenih nuspojava, karakteristična je nuspojava antraciklina kardiotoksičnost, koja se pripisuje upravo nastanku spomenutih slobodnih radikala, a može manifestirati u akutnom ili kroničnom obliku. Akutni oblik nastaje tijekom liječenja ili unutar dva tjedna nakon liječenja, a očituje se aritmijom, promjenama u EKG, perikarditisom te miokarditisom, no najčešće je reverzibilan i asimptomatski. Kronični oblik javlja se nakon nekoliko tjedana ili mjeseci, ovisan je o dozi i uglavnom ireverzibilan, a očituje se kardiomiopatijom sa zatajenjem srca. Iako česta, kardiotoksičnost je preventabilna komplikacija.

Alkilirajući agensi velika su skupina strukturno raznolikih lijekova, među kojima je najčešće primjenjivan ciklofosfamid. U strukturno aktivnom obliku, alkilirajući agensi kovalentno se vežu na dušične baze DNA alkilirajući ih, čime narušavaju strukturu DNA i inhibiraju procese replikacije i transkripcije. Iako mogu alkilirati i proteine, citotoksično djelovanje pripisuje se reakciji s DNA. **Ciklofosfamid** se aktivira djelovanjem CYP enzima u jetri, a njegova je prednost visoka bioraspoloživost nakon oralne primjene, zbog čega je jednako učinkovit oralno i intravenski primijenjen.

Antimetaboliti citotoksičnog djelovanja inhibiraju enzime povezane sa sintezom DNA. Strukturni su analozi nekog metaboličkog međuprodukta, s kojim se natječu za vezanje u aktivno mjesto enzima, inhibirajući tako enzimsku funkciju, ali i cijeli metabolički put u kojeg je uključen. U liječenju karcinoma dojke koriste se metotreksat, 5-fluorouracil i kapecitabin.

Metotreksat je analog folne kiseline, umjesto koje se snažnije veže u aktivno mjesto dihidrofolat reduktaze i tako kompetitivno inhibira sintezu aktivnog oblika tetrahidrofolata, koenzima ključnog u *de novo* sintezi timidilata, purinskih nukleotida te aminokiselina serina i metionina. Na taj način, inhibirana je i sinteza DNA, RNA te proteina. **5-fluorouracil** (5-FU) jest prolijek koji se u nizu enzimskih reakcija u stanicama aktivira u FdUMP, u obliku kojeg djeluje kao suicidalni supstrat timidilat sintaze i inhibira *de novo* sintezu timidilata. Na taj način, inhibirana je i sinteza DNA. **Kapecitabin** je lijek koji se trima enzimskim reakcijama prevodi u 5-FU, pri čemu se prve dvije odvijaju u jetri, a treća prvenstveno u tumoru. Naime, enzim timidin fosforilaza koji provodi završni korak aktivacije kapecitabina eksprimiran je u znatno većoj mjeri u tumorskim, nego u normalnim stanicama. Zahvaljujući tome, djelovanje kapecitabina u velikoj je mjeri ograničeno na tumor pa je intenzitet nuspojava koje izaziva bitno manji u usporedbi s 5-fluorouracilom, koji se neselektivno unosi u sve stanice. Osim toga, kapecitabin se primjenjuje oralnim putem, za razliku od 5-FU koji se primjenjuje intravenski.

Taksani su prema mehanizmu djelovanja inhibitori depolimerizacije mikrotubula: velikim se afinitetom vežu na mikrotubule, stabiliziraju ih i ubrzavaju polimerizaciju tubulina, uslijed čega je onemogućeno stvaranja diobenog vretena tijekom mitoze. Taksanima pripadaju paklitaksel i docetaksel.

Vinka alkaloidi inhibiraju polimerizaciju tubulina, na kojega se vežu, također onemogućujući stvaranje diobenog vretena tijekom mitoze. U liječenju karcinoma dojke koriste se vinblastin, vinkristin i vinorelbin. Karakteristična nuspojava vinka alkaloida i taksana jest neurotoksičnost, koja se očituje najčešće kao periferna neuropatija (Katzung, 2020; Radić i sur., 2015; www.halmed.hr; www.uptodate.com).

4.2.3.6. Ciljana terapija („pametni lijekovi“)

U liječenju luminalnog A karcinoma dojke mjesto imaju sljedeći „pametni lijekovi“: CDK4/6 inhibitori, PIK3 α inhibitori i mTOR inhibitori. Oni ciljaju mete koje su pretjerano eksprimirane ili genski promijenjene prvenstveno u tumorskim stanicama. Premda su usmjereni na različite mete, sve tri skupine lijekova imaju podudarne sigurnosne profile. Uz gastrointestinalne nuspojave: mučninu, povraćanje i dijareju, vrlo često izazivaju kožne reakcije i povećavaju razinu jetrenih enzima. Ostale nuspojave vezane su uz mijelosupresiju i imunosupresiju: anemija, leukopenija, trombocitopenija, infekcije (najčešće plućne i urinarne),

pneumonitis, stomatitis. Intenzitet nuspojava može varirati, a ovisno o ozbiljnosti moguće je prilagoditi preporučenu dnevnu dozu svih navedenih lijekova.

CDK4/6 inhibitori, punim nazivom inhibitori kinaza ovisnih o ciklinima 4 i 6, skupina su lijekova kojoj pripadaju: palbociklib, ribociklib i abemaciklib. Kinaze ovisne o ciklinima (CDK, engl. *cyclin-dependent kinase*) jesu enzimi koji potiču prijelaz iz jedne u sljedeću fazu staničnog ciklusa, a aktiviraju ih proteini nazvani ciklinima. Prisutnost faktora rasta aktivira signalne puteve koji dovode do porasta unutarstanične koncentracije ciklina D, koji se veže na CDK4 i CDK6 te ih aktivira. Aktivirane CDK4 i CDK6 fosforiliraju pRB, tumor supresor koji defosforiliran tvori kompleks s transkripcijskim faktorom E2F, a čija fosforilacija potakne disocijaciju s E2F. Slobodni E2F translocira se u jezgru i potiče ekspresiju gena S faze te prijelaz stanice iz G1 u S fazu. U stanicama karcinoma dojke uočena je pretjerana ekspresija ciklina D, a inhibirajući CDK4 i CDK6, CDK4/6 inhibitori onemogućuju prijelaz stanice u S fazu staničnog ciklusa, samim time i diobu stanice. Iako su sva tri CDK4/6 inhibitora pokazala su približno jednaku učinkovitost u smanjenju PFS, analiza odabrane skupine pacijentica ukazuje na to da se u kliničkoj praksi prednost daje palbociklibu. Primjenjuju se oralnim putem i kao supstrat CYP3A4 imaju potencijal stupanja u klinički značajne interakcije sa snažnim inhibitorima i induktorima navedenog enzima.

Alpelisib je predstavnik PI3K α inhibitora koji se koristi u liječenju karcinoma dojke. PI3K α jest katalitička podjedinica fosfatidilinozitol 3-kinaze (PI3K). Faktori rasta putem svojih receptora aktiviraju PI3K, koja fosforilira fosfatidilinozitol 4,5-bifosfat (PIP2) u fosfatidilinozitol 3,4,5-trifosfat (PIP3), drugi glasnik, što čini početak PI3K/Akt/mTOR puta. U normalnim staničnim uvjetima, signalni put reguliran je tumor supresorom imena PTEN, koji defosforilira PIP3 u inaktivni PIP2. Međutim, u stanicama karcinoma dojke dolazi do poremećaja u regulaciji signalnog puta, koji ostaje pretjerano aktiviran. Osim mutacije PI3K α koja rezultira konstitutivnom aktivnošću PI3K, uzrok tome može biti i gubitak PTEN funkcije mutacijom ili utišavanjem genske ekspresije. Konačni učinak koji se time ostvaruje u stanici uključuje sintezu proteina, stanični rast i proliferaciju, ubrzanje i reprogramiranje staničnog metabolizma, angiogenezu, izbjegavanje apoptoze, pa i razvoj rezistencije na citotoksične agense. Inhibirajući PI3K α , alpelisib utišava PI3K/Akt/mTOR put značajno slabeći tako sve navedene učinke. Alpelisib se primjenjuje oralnim putem. Osim već navedenih nuspojava, alpelisib vrlo često izaziva hiperglikemiju, a zabilježeni su i slučajevi teških kožnih reakcija pri njegovoj upotrebi.

Everolimus je predstavnik mTOR inhibitora koji se koristi u liječenju karcinoma dojke. Kinaza mTOR nalazi se kao katalitička podjedinica u sastavu dvaju proteinskih kompleksa: mTORC1 i mTORC2, pri čemu everolimus inhibira mTORC1, utišavajući tako već razjašnjeni PI3K/Akt/mTOR put. Primjenjuje se oralnim putem. Everolimus je supstrat P-glikoproteina i enzima CYP3A4 te u usporedbi s alpelisibom, ima veći potencijal stupanja u klinički značajne interakcije s drugim lijekovima, inhibitorima ili induktorima navedenih proteina, koji utječu na učinkovitost i toksičnost everolimusa. Uz hiperglikemiju, everolimus izaziva i dislipidemiju, zbog čega se s posebnim oprezom treba primjenjivati u pacijentica s visokim kardiovaskularnim rizikom. Teške kožne reakcije nisu zabilježene pri upotrebi everolimusa (Katzung, 2020; www.halmed.hr; www.uptodate.com).

5. ZAKLJUČCI

Udio pacijentica oboljelih od invazivnog, luminalnog A karcinoma dojke u promatranom razdoblju iznosio je približno 24%, što ne odgovara dostupnim epidemiološkim studijama.

Većina oboljelih pacijentica (oko 60%) nalazi se u 6. i 7. desetljeću života, što jest u skladu s epidemiološkim studijama.

Tumori su većinom T1 kategorije (79%) s negativnim limfnim čvorovima, gradusa 1 ili 2 i NST tipa, što je očekivano.

Lobularni karcinomi češće su dijagnosticirani u premenopauzalnih pacijentica, što nije u skladu sa literaturnim podacima.

Gradus 2 i niža ekspresija PR nisu bili u vezi s većom proširenošću tumora, što bi bilo očekivano.

U analiziranoj skupini većina postmenopauzalnih pacijentica je bila u I stadiju bolesti. U premenopauzalnih pacijentica bolest je češće stadija II ili III. Stadij IV (metastatska bolest) vrlo je rijedak.

Kirurškom liječenju, sa ili bez adjuvantne radioterapije, podvrgnute su sve pacijentice, osim onih visoke životne dobi, s komorbiditetima ili metastatskom bolešću, u kojih je očekivani životni vijek ograničen.

Adjuvantna endokrina terapija propisuje se svim pacijenticama. U premenopauzalnih pacijentica propisuje se tamoksifen, osim u pacijentica visokog rizika, kojima se propisuje goserelin u kombinaciji s tamoksifenom ili inhibitorom aromataze. U postmenopauzalnih pacijentica prednost se daje inhibitoru aromataze, većinom letrozolu.

Fulvestrant i palbociklib rezervne su terapijske opcije, koje se primjenjuju kao druga linija liječenja lokalno recidivirajućeg i uznapredovalog karcinoma.

U neoadjuvantnom liječenju, prednost se daje endokrinoj terapiji pred kemoterapijom.

Adjuvantna kemoterapija propisuje se rijetko, uglavnom u pacijentica s malim tumorom i pozitivnim limfnim čvorovima u kojih se želi obaviti pošteđni zahvat te u pacijentica s lokalno uznapredovalom ili metastatskom bolešću.

Dobra kontrola bolesti, bez znakova recidiva u kratkoročnom praćenju, očekivana je u svih pacijentica, osim u pacijentica stadija IV.

6. POPIS KRATICA, OZNAKA I SIMBOLA

5-FU – 5-fluorouracil

AI – inhibitor aromataze (eng. aromatase inhibitor)

BRCA – tumor supresori uključeni u popravak DNA: BRCA1, BRCA2 (eng. BReast CAncer 1, 2)

CDK4/6 – kinaze ovisne o ciklinima 4 i 6 (eng. cyclin-dependent kinase 4, 6)

CNB – biopsija širokom iglom (eng. core needle biopsy)

CP – citološka punkcija tankom iglom

CT - kompjuterizirana tomografija (eng. computerized tomography)

DCIS – duktalni karcinom in situ (eng. ductal carcinoma in situ)

DFS – period preživljenja bez bolesti (eng. disease-free survival): vrijeme proteklo od trenutka kada je terapijom uspostavljena kontrola bolesti do povrata bolesti ili smrti od bolesti

EKG – elektrokardiogram

ER – estrogenski receptor

ET – endokrina terapija

FdUMP – 5-fluor-2'-deoksiuridin-5'-monofosfat

FSH – folikul-stimulirajući hormon

GnRH – gonadotropin-oslobađajući hormon (eng. gonadotropin-releasing hormone)

HER2 – receptor 2 humanog epidermalnog faktora rasta (eng. human epidermal growth factor receptor 2)

IBC – upalni karcinom dojke (eng. inflammatory breast cancer)

IDC – invazivni duktalni karcinom (eng. invasive ductal carcinoma)

IGF-1 – inzulinu sličan faktor rasta 1 (eng. insulin-like growth factor 1)

ILC – invazivni lobularni karcinom (eng. invasive lobular carcinoma)

KT – kemoterapija

LCIS – lobularni karcinom in situ (eng. lobular carcinoma in situ)

LH – luteinizirajući hormon

NST –karcinom dojke nespecifičnog tipa

OS – ukupno preživljenje (eng. overall survival): vrijeme proteklo od trenutka postavljanja dijagnoze do smrti

PFS – period preživljenja bez progresije bolesti (eng. progression-free survival): vrijeme proteklo od trenutka kada se pacijent počeo liječiti od bolesti do nastupa progresije bolesti

PI3K – fosfatidilinozitol 3-kinaza (eng. phosphatidylinositol 3-kinase)

PIK3C α – fosfatidilinozitol 3-kinaza, katalitička podjedinica alfa (eng. phosphatidylinositol 3-kinase, catalytic subunit alpha)

PIP2 – fosfatidilinozitol 4,5-bisfosfat (eng. phosphatidylinositol 4,5-bisphosphate)

PIP3 - fosfatidilinozitol 3,4,5-trifosfat (eng. phosphatidylinositol 3,4,5-triphosphate)

PR – progesteronski receptor

RT – radioterapija

SERM – selektivni modulatori estrogenskih receptora (eng. selective estrogen receptor modulators)

VAB – vakuumom potpomognuta biopsija (eng. vacuum assisted biopsy)

7. LITERATURA

About Breast Cancer, <https://www.cancer.org/>, pristupljeno 25.8.2023.

Admoun C, Mayrovitz HN. The Etiology of Breast Cancer. U: Breast Cancer. Mayrovitz HN, urednik, Brisbane, Exon Publications, 2022, str. 21-27.

Arzanova E, Mayrovitz HN. The Epidemiology of Breast Cancer. U: Breast Cancer. Mayrovitz HN, urednik, Brisbane, Exon Publications, 2022, str. 1-13.

Asymmetry (mammography), 2023., <https://radiopaedia.org>, pristupljeno 25.8.2023.

Bahl M, Baker JA, Kinsey EN, Ghate SV. Architectural Distortion on Mammography: Correlation With Pathologic Outcomes and Predictors of Malignancy. *AJR Am J Roentgenol*, 2015, 205, 1339-45.

Baza lijekova, <https://www.halmed.hr/>, pristupljeno 25.8.2023.

Belac Lovasić I, Bašić Koretić M, Podolski P, Dedić Plavetić N, Silovski T, Pleština S, ... Vrdoljak E. Smjernice Hrvatskoga onkološkog društva za dijagnozu, liječenje i praćenje bolesnica/ka oboljelih od invazivnog raka dojke (HOD RD-3). *Liječ Vjesn*, 2022, 144, 295–305.

Bhushan A, Gonsalves A, Menon JU. Current State of Breast Cancer Diagnosis, Treatment, and Theranostics. *Pharmaceutics*, 2021, 13, 723.

Breast biopsy, 2023., <https://www.uptodate.com>, pristupljeno 25.8.2023.

Breast cancer, 2023., <https://www.who.int/>, pristupljeno 25.8.2023.

Brown JC, Ligibel JA. Lifestyle Interventions for Breast Cancer Prevention. *Curr Breast Cancer Rep*, 2018, 10, 202-208.

Clinical features, diagnosis, and staging of newly diagnosed breast cancer, 2022., <https://www.uptodate.com>, pristupljeno 25.8.2023.

Deciding when to use adjuvant chemotherapy for hormone receptor-positive, HER2-negative breast cancer, 2023., <https://www.uptodate.com>, pristupljeno 25.8.2023.

Diagnostic evaluation of suspected breast cancer, 2021., <https://www.uptodate.com>, pristupljeno 25.8.2023.

Early Breast Cancer Trialists' Collaborative Group (EBCTCG). Aromatase inhibitors versus tamoxifen in premenopausal women with oestrogen receptor-positive early-stage breast cancer treated with ovarian suppression: a patient-level meta-analysis of 7030 women from four randomised trials. *Lancet Oncol*, 2022, 23, 382-392.

Ebling Z, Strnad M, Šamija M. Nacionalni program prevencije i ranoga otkrivanja raka u Hrvatskoj. *Med Vjesn*, 2007, 39, 19-29.

Erber R, Hartmann A. Histology of Luminal Breast Cancer. *Breast Care*, 2020, 15, 327-336.

Hall JE, Guyton AC. Guyton and Hall Textbook of Medical Physiology, 13th Edition. Philadelphia, Elsevier, 2016, str. 1037-1054, 1066-1069.

Inflammatory Breast Cancer, 2023., <https://www.ncbi.nlm.nih.gov/>, pristupljeno 25.8.2023.

Josefsson ML, Leinster SJ. Aromatase inhibitors versus tamoxifen as adjuvant hormonal therapy for oestrogen sensitive early breast cancer in post-menopausal women: meta-analyses of monotherapy, sequenced therapy and extended therapy. *Breast*, 2010, 19, 76-83.

Katzung BG. Temeljna i klinička farmakologija, 14. izdanje. Zagreb, Medicinska naklada, 2020, str. 953-966, 971-972, 986-987.

Lukasiewicz S, Czezelewski M, Forma A, Baj J, Sitarz R, Stanislawek A. Breast Cancer-Epidemiology, Risk Factors, Classification, Prognostic Markers, and Current Treatment Strategies-An Updated Review. *Cancers*, 2021, 13, 4287.

Makki J. Diversity of Breast Carcinoma: Histological Subtypes and Clinical Relevance. *Clin Med Insights Pathol*, 2015, 8, 23-31.

Mayer EL, Ren Y, Wagle N, Mahtani R, Ma C, DeMichele A, ... Tolaney S. Palbociclib After CDK4/6i and Endocrine Therapy (PACE): A Randomized Phase II Study of Fulvestrant, Palbociclib, and Avelumab for Endocrine Pre-treated ER+/HER2- Metastatic Breast Cancer. *Cancer Res*, 2023, 83, GS3-06.

Mescher AL. Junqueira's Basic Histology: Text and Atlas, 16th Edition. New York, Mc Graw-Hill, 2021, str. 483-487.

Neoadjuvant management of newly diagnosed hormone-positive breast cancer, 2022., <https://www.uptodate.com>, pristupljeno 25.8.2023.

Orrantia-Borunda E, Anchondo-Nuñez P, Acuña-Aguilar LE, Gómez-Valles FO, Ramírez-Valdespino CA. Subtypes of Breast Cancer. U: Breast Cancer. Mayrovitz HN, urednik, Brisbane, Exon Publications, 2022, str. 31-39.

Overview of the treatment of newly diagnosed, invasive, non-metastatic breast cancer, 2023., <https://www.uptodate.com>, pristupljeno 25.8.2023.

Prognostic and predictive factors in early, non-metastatic breast cancer, 2022., <https://www.uptodate.com>, pristupljeno 25.8.2023.

Prutki M, Petrovečki M, Valković Zujčić P, Ivanac G, Tadić T, Štimac D, ... Miletić D. Smjernice za radiološko dijagnosticiranje i praćenje bolesnica oboljelih od raka dojke. *Liječ Vjesn*, 2022, 144, 1-14.

Purdie CA, Quinlan P, Jordan LB, Ashfield A, Ogston S, Dewar JA, Thompson AM. Progesterone receptor expression is an independent prognostic variable in early breast cancer: a population-based study. *Br J Cancer*, 2014, 110, 565-572.

Radić M, Belac-Lovasić I, Redžović A, Pavlović S, Dobrila-Dintinjana R. Nuspojave sistemskog liječenja karcinoma. *Medicina Fluminensis*, 2015, 51, 332-339.

Rakha EA, Allison KH, Ellis IO, Penault-Llorca F, Vincent-Salomon A, Masuda S, Horii R. Invasive breast carcinoma: General overview. U: WHO Classification of Tumours Editorial Board. Breast tumours [Internet]. Lyon (France): International Agency for Research on Cancer; 2019. (WHO classification of tumours series, 5th ed.; vol. 2). Dostupno na: <https://tumourclassification.iarc.who.int/chapters/32>.

Schnitt SJ. Classification and prognosis of invasive breast cancer: from morphology to molecular taxonomy. *Mod Pathol*, 2010, 23, S60-S64.

Shiino S, Quinn C, Ball G, Syed BM, Kurozumi S, Tsuda H, Rakha EA. Prognostic significance of microinvasion with ductal carcinoma in situ of the breast: a meta-analysis. *Breast Cancer Res Treat*, 2023, 197, 245-254.

Sood R, Rositch AF, Shakoor D, Ambinder E, Pool KL, Pollack E, ... Harvey SC. Ultrasound for Breast Cancer Detection Globally: A Systematic Review and Meta-Analysis. *J Glob Oncol*, 2019, 5, 1-17.

Sung H, Ferlay J, Siegel RL, Laversanne M, Soerjomataram I, Jemal A, Bray F. Global Cancer Statistics 2020: GLOBOCAN Estimates of Incidence and Mortality Worldwide for 36 Cancers in 185 Countries. *CA Cancer J Clin*, 2021, 71, 209-249.

Treatment for hormone receptor-positive, HER2-negative advanced breast cancer, 2023., <https://www.uptodate.com>, pristupljeno 25.8.2023.

Tumor, node, metastasis (TNM) staging classification for breast cancer, 2022., <https://www.uptodate.com>, pristupljeno 25.8.2023.

Wangchinda P, Ithimakin S. Factors that predict recurrence later than 5 years after initial treatment in operable breast cancer. *World J Surg Onc*, 2016, 14, 223.

8. SAŽETAK

Karcinom dojke najčešće je dijagnosticirani maligni tumor današnjice. Mortalitet karcinoma dojke u razvijenim zemljama značajno je smanjen, zahvaljujući razvoju dijagnostike, citostatske terapije i provođenju nacionalnih programa ranog otkrivanja. Luminalni A podtip najčešći je imunohistokemijski podtip karcinoma dojke. U radu je ispitan patohistološki nalaz pacijentica oboljelih od luminalnog A karcinoma dojke te pristupi u liječenju. Obuhvaćene su 72 pacijentice kojima je dijagnoza na uzorcima tkiva dojke postavljena tijekom 2020. u KBC Zagreb te su ondje liječene i praćene. Od toga su 22 pacijentice bile premenopauzalne, a 50 pacijentica postmenopauzalno. Gotovo 60% pacijentica jest u 6. i 7. desetljeću života. Najveća je učestalost karcinoma dojke nespecifičnog tipa NST (74%), dok je učestalost lobularnog karcinoma i specijalnih tipova puno manja. Više od polovine premenopauzalnih pacijentica imalo je bolest stadija II ili III. Većina postmenopauzalnih pacijentica imala je bolest stadija I. Svega 2 pacijentice imale su bolest stadija IV. Kirurški je liječeno 66 od 72 pacijentice; u slučaju poštenog zahvata najčešće uz dodatnu radioterapiju, koja se rjeđe koristila u slučajevima radikalne mastektomije. Pozitivan nalaz aksilarnih limfnih čvorova imalo je 12 pacijentica. U 14 od 22 premenopauzalne pacijentice inicijalno je propisan tamoksifen, a u 8 pacijentica goserelin u kombinaciji s inhibitorom aromataze ili tamoksifenom. U 47 od 50 postmenopauzalnih pacijentica propisan je inhibitor aromataze, a u 3 pacijentice tamoksifen. Neoadjuvantno liječenje i adjuvantna terapija primjenjuju se kod stadija II, III i IV. Neoadjuvantno je liječeno 11, a adjuvantnom kemoterapijom 6 pacijentica. Do završetka trogodišnjeg praćenja, 63 pacijentice nisu pokazale znakove progresije bolesti, dok je 9 pacijentica izgubljeno iz praćenja, od kojih 3 u fazi značajne progresije.

8. SUMMARY

Breast cancer is the most frequently diagnosed cancer today. Breast cancer mortality in high-income countries significantly dropped, due to advances in diagnostic methods and cancer therapy, as well as implementation of national breast cancer screening programs. Luminal A subtype is the most common immunohistochemical subtype of breast cancer. This study examines histopathological features and treatment approaches in patients with luminal A breast cancer. Study included 72 patients who were diagnostically evaluated in 2020, and subsequently treated in University Hospital Centre Zagreb. There were 22 premenopausal and 50 postmenopausal patients, with patients in the sixth and seventh decade represented almost 60% of all cases. The frequency of invasive breast carcinoma of no special type (NST) was the highest (74%), while the frequency of lobular cancer and special types was much lower. More than half of premenopausal patients had stage II or III disease. Most postmenopausal patients had stage I disease. Only 2 patients had stage IV disease. Surgical therapy was performed in 66 of 72 patients, in case of breast conserving surgery usually in combination with local radiotherapy. Radiotherapy after radical mastectomy was performed in rare cases. The presence of positive axillary lymph nodes was found in 12 patients. 14 of 22 premenopausal patients were treated with tamoxifen as initial treatment option, while 8 patients used goserelin in combination with aromatase inhibitor or tamoxifen. 47 of 50 postmenopausal patients were treated with aromatase inhibitors and 3 patients with tamoxifen. Adjuvant chemotherapy and neoadjuvant treatment were appropriate treatment options for stages II, III and IV. 11 patients received neoadjuvant treatment, while adjuvant chemotherapy was prescribed to 6 patients. In short, 3-year follow-up, 63 patients from the analysed group are alive with no signs of relapse, while 9 patients were lost to follow-up, 3 in severe progression of disease.

Temeljna dokumentacijska kartica

Sveučilište u Zagrebu
Farmaceutsko-biokemijski fakultet
Studij: Farmacija
Samostalni kolegij Patofiziologija s patologijom
A. Kovačića 1, 10000 Zagreb, Hrvatska

Diplomski rad

Utjecaj kliničkih i patohistoloških obilježja na odluku o vrsti liječenja oboljelih od Luminalnog A tipa karcinoma dojke

Vedran Milinković

SAŽETAK

Karcinom dojke najčešće je dijagnosticirani maligni tumor današnjice. Mortalitet karcinoma dojke u razvijenim zemljama značajno je smanjen, zahvaljujući razvoju dijagnostike, citostatske terapije i provođenju nacionalnih programa ranog otkrivanja. Luminalni A podtip najčešći je imunohistokemijski podtip karcinoma dojke. U radu je ispitan patohistološki nalaz pacijentica oboljelih od luminalnog A karcinoma dojke te pristupi u liječenju. Obuhvaćene su 72 pacijentice kojima je dijagnoza postavljena tijekom 2020. u KBC Zagreb te su ondje liječene i praćene. Od toga su 22 pacijentice bile premenopausalne, a 50 pacijentica postmenopausalno. Gotovo 60% pacijentica jest u 6. i 7. desetljeću života. Ni u jedne pacijentice nije utvrđen tumor gradusa 3. Najveća je učestalost karcinoma dojke nespecifičnog tipa (NST), dok je učestalost lobularnog karcinoma i specijalnih tipova puno manja. Više od polovine premenopausalnih pacijentica imalo je bolest stadija II ili III. Većina postmenopausalnih pacijentica imala je bolest stadija I. Svega 2 pacijentice imale su bolest stadija IV. Od 72 pacijentice, svega 6 pacijentica nije bilo liječeno kirurški. Poštedni zahvat nije praćen radioterapijom samo u iznimnim slučajevima, dok se nakon mastektomije radioterapija većinom izostavlja. Pozitivan nalaz aksilarnih limfnih čvorova imalo je 12 pacijentica. Od 22 premenopausalne pacijentice, 14 pacijentica inicijalno je propisan tamoksifen, a 8 pacijentica goserelin u kombinaciji s inhibitorom aromataze ili tamoksifenom. Od 50 postmenopausalnih pacijentica, 47 pacijentica propisan je inhibitor aromataze, a 3 pacijentice tamoksifen. Adjuvantna kemoterapija propisana je 6 pacijentica, dok se 11 pacijentica liječilo neoadjuvantno. Adjuvantna kemoterapija i neoadjuvantno liječenje primjenjuju se kod stadija II, III i IV. Do danas 63 pacijentice redovito dolaze na kontrolu i ne pokazuje znakove bolesti, dok je 9 pacijentica izgubljeno iz praćenja.

Rad je pohranjen u Središnjoj knjižnici Sveučilišta u Zagrebu Farmaceutsko-biokemijskog fakulteta.

Rad sadrži: 56 stranica, 9 grafičkih prikaza, 7 tablica i 40 literaturnih navoda. Izvornik je na hrvatskom jeziku.

Ključne riječi: karcinom dojke, imunofenotip, kirurško liječenje, endokrina terapija, kemoterapija, radioterapija

Mentor: **Dr. sc. Stela Bulimbašić**, *docent Sveučilišta u Zagrebu Farmaceutsko-biokemijskog fakulteta.*

Ocjenjivači: **Dr. sc. Stela Bulimbašić**, *docent Sveučilišta u Zagrebu Farmaceutsko-biokemijskog fakulteta.*

Dr. sc. Lidija Bach Rojucky, *redoviti profesor Sveučilišta u Zagrebu Farmaceutsko-biokemijskog fakulteta.*

Dr. sc. Ivica Horvatić, *docent Sveučilišta u Zagrebu Farmaceutsko-biokemijskog fakulteta.*

Rad prihvaćen: rujan 2023.

Basic documentation card

University of Zagreb
Faculty of Pharmacy and Biochemistry
Study: Pharmacy
Independent course: Patophysiology and Pathology
A. Kovačića 1, 10000 Zagreb, Croatia

Diploma thesis

The influence of clinical and histological features on treatment options for patients with Luminal A breast cancer

Vedran Milinković

SUMMARY

Breast cancer is the most frequently diagnosed cancer today. Breast cancer mortality in high-income countries significantly dropped, due to advances in diagnostic methods and cancer therapy, as well as implementation of national breast cancer screening programs. Luminal A subtype is the most common immunohistochemical subtype of breast cancer. This study examines histopathological features and treatment approaches in patients with luminal A breast cancer. Study included 72 patients who were diagnostically evaluated in 2020, and subsequently treated in University Hospital Centre Zagreb. Of all patients, 22 patients were premenopausal and 50 patients were postmenopausal. Patients in the sixth and seventh decade represented almost 60% of all patients. All tumors were histologically graded as GI and GII, with no GIII tumors. The frequency of invasive breast carcinoma of no special type (NST) was the highest, while the frequency of lobular cancer and special types was much lower. More than half of premenopausal patients had stage II or III disease. Most postmenopausal patients had stage I disease. Only 2 patients had stage IV disease. Of all patients, only 6 patients were not treated surgically. Omission of radiotherapy after breast conserving surgery was appropriate only in exceptional cases, while omitting radiotherapy after mastectomy was common. The presence of positive axillary lymph nodes was found in 12 patients. Of 22 premenopausal patients, 14 patients were prescribed tamoxifen as initial treatment option, while 8 patients were prescribed goserelin in combination with aromatase inhibitor or tamoxifen. Of 50 postmenopausal patients, 47 patients were prescribed aromatase inhibitors and 3 patients were prescribed tamoxifen. Adjuvant chemotherapy was prescribed to 6 patients, while 11 patients received neoadjuvant treatment. Adjuvant chemotherapy and neoadjuvant treatment were appropriate treatment options for stages II, III and IV. In 3-year follow-up, 63 patients from the analysed group are alive with no signs of relapse, while 9 patients were lost to follow-up

The thesis is deposited in the Central Library of the University of Zagreb Faculty of Pharmacy and Biochemistry.

Thesis includes: 56 pages, 9 figures, 7 tables and 40 references. Original is in Croatian language.

Keywords: breast cancer, immunophenotypes, surgical therapy, endocrine therapy, chemotherapy, radiotherapy

Mentor: **Stela Bulimbašić, Ph.D.** *Assistant Professor*, University of Zagreb Faculty of Pharmacy and Biochemistry

Reviewers: **Stela Bulimbašić, Ph.D.** *Assistant Professor*, University of Zagreb Faculty of Pharmacy and Biochemistry
Lidija Bach-Rojecky, Ph.D. *Full Professor*, University of Zagreb Faculty of Pharmacy and Biochemistry
Ivica Horvatić, Ph.D. *Assistant Professor*, University of Zagreb Faculty of Pharmacy and Biochemistry

The thesis was accepted: September 2023.