

Morfometrijska analiza zglobne hrskavice u Bmp3-/- miševa koristeći mikro CT

Nekić, Matej

Master's thesis / Diplomski rad

2023

Degree Grantor / Ustanova koja je dodijelila akademski / stručni stupanj: **University of Zagreb, Faculty of Pharmacy and Biochemistry / Sveučilište u Zagrebu, Farmaceutsko-biokemijski fakultet**

Permanent link / Trajna poveznica: <https://urn.nsk.hr/urn:nbn:hr:163:827341>

Rights / Prava: [In copyright](#)/[Zaštićeno autorskim pravom.](#)

Download date / Datum preuzimanja: **2024-11-05**



Repository / Repozitorij:

[Repository of Faculty of Pharmacy and Biochemistry University of Zagreb](#)



Matej Nekić

**Morfometrijska analiza zglobne hrskavice u
Bmp3^{-/-} miševa koristeći mikro CT**

DIPLOMSKI RAD

Predan Sveučilištu u Zagrebu Farmaceutsko-biokemijskom fakultetu

Zagreb, 2023.

Ovaj diplomski rad je prijavljen na Sveučilištu u Zagrebu Farmaceutsko-biokemijskog fakulteta i izrađen u Laboratoriju za mineralizirana tkiva, Sveučilište u Zagrebu Medicinski fakultet pod stručnim vodstvom izv. prof. dr. sc. Donatelle Verbanac i suvoditeljstvom dr. sc. Igora Erjaveca.

Najljepše zahvaljujem mentorici izv. prof. dr. sc. Donatelli Verbanac na pruženoj prilici i mentoru dr. sc. Igoru Erjavecu na izvanrednoj suradnji i vodstvu tijekom izrade rada. Također se zahvaljujem Viktoriji Rumenočić, mag. biol. mol. na pomoći pri izvođenju eksperimentalnog dijela rada.

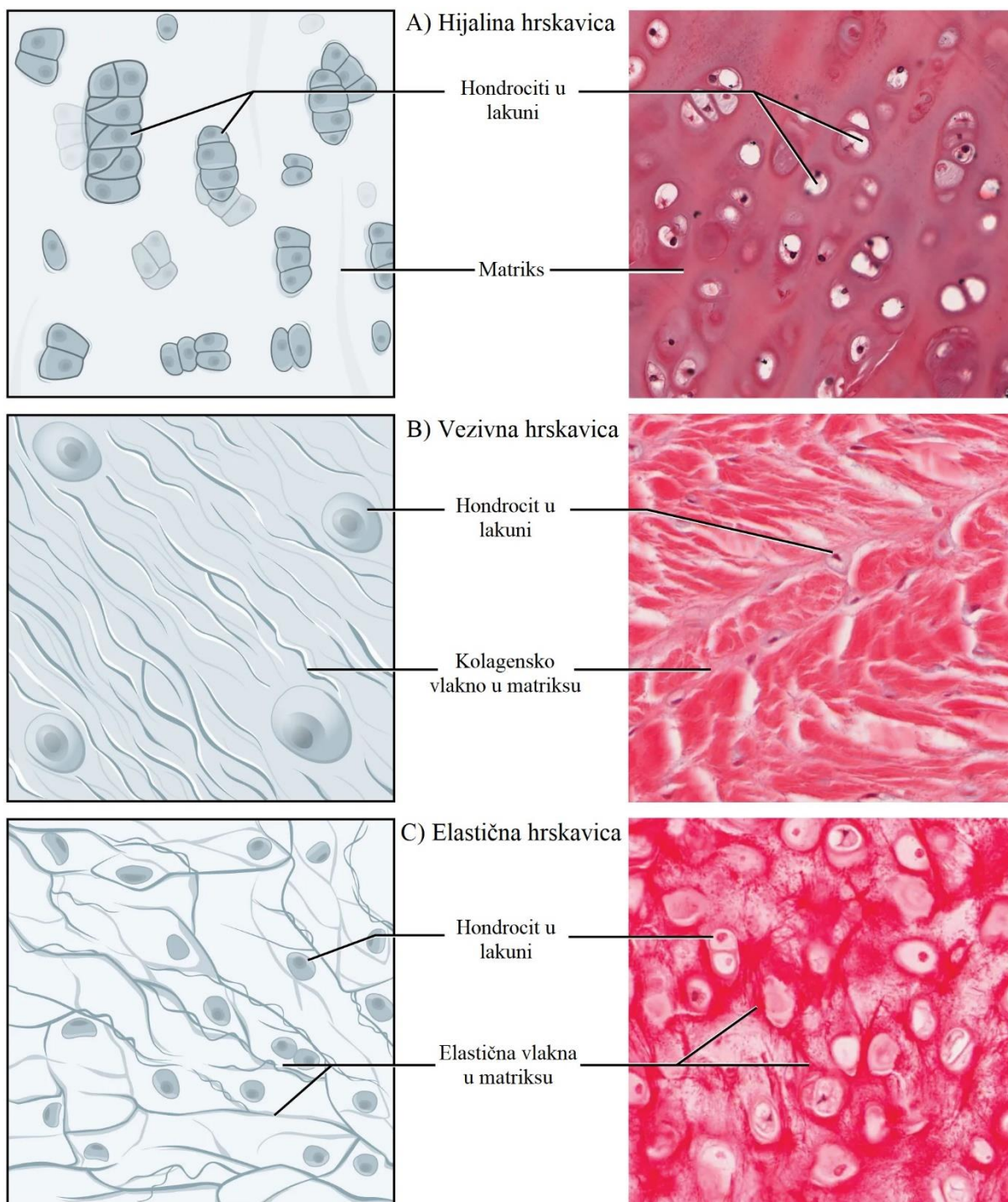
Sadržaj

1. Uvod.....	1
1.1. Hrskavica	1
1.2. Koštani morfogenetški proteini.....	7
1.3. Koštani morfogenetški protein 3 (BMP3).....	10
1.4. Hrskavica i BMP3.....	11
1.5. Mikrofokusirana računalna tomografija (mikro CT)	11
1.6. Vizualizacija hrskavičnog tkiva pomoću mikro CT uređaja.....	13
2. Obrazloženje teme.....	15
3. Materijali i metode	16
3.1. Životinje.....	16
3.2. Izolacija genomske DNA	16
3.3. Umnažanje DNA lančanom reakcijom polimeraze (PCR)	16
3.4. Elektroforeza DNA u agaroznom gelu.....	17
3.5. Mikro CT analiza	18
3.6. Histološka analiza	19
3.7. Statistička analiza.....	20
4. Rezultati i rasprava	21
4.1. Rezultati	21
4.2. Rasprava.....	32
5. Zaključci.....	35
6. Popis kratica, oznaka i simbola.....	36
7. Literatura	38
8. Sažetak/Summary.....	43

1. Uvod

1.1. Hrskavica

Hrskavica je poseban oblik vezivnog tkiva, jednog od četiri osnovne vrste tkiva u ljudskom organizmu uz epitelno, živčano i mišićno tkivo. Hrskavično tkivo je avaskularno, aneuralno, alimfatično i niske je celularnosti. Čine ga stanice hondrociti locirani u šupljinama izvanstaničnog matriksa nazvanim lakune te bogata međustanična tvar (Chang i sur., 2023). Na temelju histoloških kriterija i molekularnog sastava okarakterizirane su tri vrste hrskavice: hijalina, elastična i vezivna hrskavica. Razlike u sastavu međustanične tvari pojedine vrste hrskavice omogućuju njihova različita biomehanička svojstva i prilagodbu lokalnim potrebama okolnog tkiva.



Slika 1. Histokemijski prikaz vrsta hrskavice. Preuzeto i prilagođeno prema Betts i sur., (2017).

Hondrociti su glavne stanice hrskavičnog tkiva i nose ulogu sinteze i sekrecije komponenti izvanstraničnoga matriksa, kolagena i proteoglikana (Krishnan i Grodzinsky, 2018). Udio hondrocita u pojedinoj vrsti hrskavice varira između 1 i 6 %. Nizak udio hondrocita u hrskavičnom tkivu ograničava regenerativnu sposobnost hrskavice i čini samo tkivo

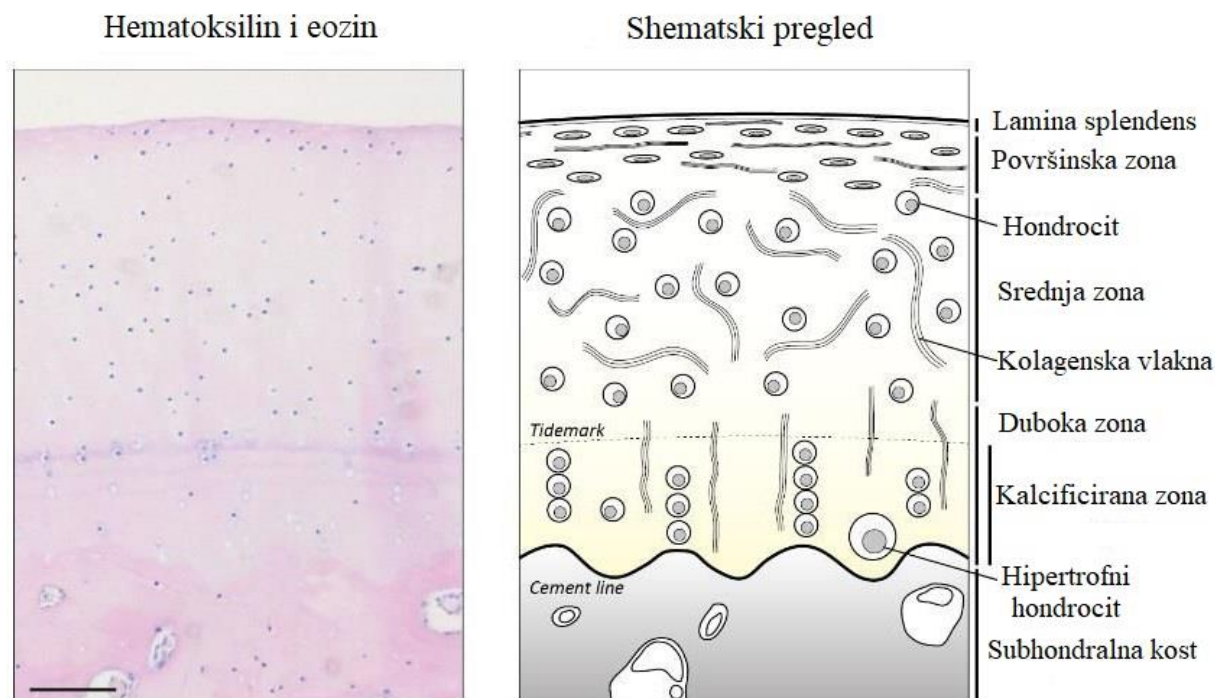
metabolički slabo aktivnim (Horkay, 2012). Hondrociti nastaju diferencijacijom iz kondenziranih mezenhimalnih stanica u procesu hondrogeneze, koji je pod kontrolom transkripcijskog faktora Sox9, koji uz Sox5 i Sox6 potiče proizvodnju komponenti hrskavičnog matriksa, prvenstveno kolagena tipa II i glavnog proteoglikana hrskavice agrekana (Woods i sur., 2007). Unutar kondenzata mezenhimalne stanice diferenciraju u hondrocite, dok na periferiji samog kondenzata mezenhimalne stanice postaju izdužene te tvore perihondrij (Goldring i sur., 2006). Stanice perihondrija imaju dvojaku ulogu – izmjenjuju signale s hondrocitima te služe kao izvor novih hondrocita i osteoblasta (Kronenberg, 2007).

Glavni strukturni proteini izvanstaničnih matriksa su kolageni koji formiraju fibrile, uz proteoglikane i glikoproteine (Krishnan i Grodzinsky, 2018). Molekule kolagena odlikuje struktura trostruke uzvojnice koju čine tri polipeptidna α -lanca omotana jedan oko drugog u superuzvojnici. Superuzvojnici stabilizira prisutnost glicina na svakom trećem aminokiselinskom ostatku te visok udio prolina i hidroksiprolina, vodikove veze između pojedinih α -uzvojnica i elektrostatske interakcije lizinskih i aspartatnih aminokiselinskih ostataka. U α -uzvojnici se ponavlja slijed od tri aminokiseline – glicin, prolin, 4-hidroksiprolin. Kolagene tipa I, II, III, V i XI odlikuje prisutnost 3-hidroksiprolina koji sudjeluje u formiranju supramolekularnih kolagenskih struktura (Ricard-Blum, 2011). Kolagen ima tkivno-specifičnu distribuciju, uz preko 40 gena koji kodiraju 30 različitih tipova kolagena i kolagenu-sličnih proteina (Gentili i Cancedda, 2009). Distribuciju specifičnu za pojedini tip hrskavice pokazuju kolagen tipa I, specifičan za vezivnu hrskavicu i kolagen tipa X, specifičan za kalcificirani sloj zglobne hrskavice, unutarnje dijelove hrskavičnih prstena dušnika i hrskavicu epiglotisa. Kolagen tipa II nalazimo u svim vrstama hrskavice, najviše u hijalinoj i elastičnoj hrskavici, dok je u vezivnoj hrskavici slabije eksprimiran. Manje zastupljeni kolageni tipa III, V i VI, IX, XI, XIV nalaze se u svim vrstama hrskavice (Bielajew i sur., 2020; Wachsmuth i sur., 2006). Kolagen tipa IX spada u skupinu kolagena s isprekidanom trostrukom uzvojnicom udruženih s fibrilarnim kolagenima (engl. *fibril-associated collagen with interrupted triple helix, FACIT*). Kovalentno se veže na fibrile kolagena tipa II tvoreći heterofibrilnu mrežu zajedno s kolagenom tipa XI (Gentili i Cancedda, 2009). Kolageni tipa IV i X spadaju u skupinu kolagena koji tvore mreže (engl. *network-forming collagens*). Kolagen tipa IV stvara tetramernu mrežu u pericelularnom matriksu (PCM) zglobne hrskavice, gdje sudjeluje u održavanju vijabilnosti i fenotipa hondrocita (Foldager i sur., 2016).

Proteoglikani hrskavičnog matriksa mogu se podijeliti u dvije glavne skupine – agregirajuće proteoglikane lektikanske porodice i male proteoglikane bogate leucinskim ponavljanjima (engl. *small leucine-rich repeat proteoglycans, SLRPs*) (Lopez i Bonassar, 2022; Aspberg, 2012). Agrekan i versikan su hondroitin-sulfatni proteoglikani lektikanske porodice koji imaju važnu ulogu u funkciji hrskavice, posebice agrekan. Agrekan veže hijaluronan preko svoje N-terminalne G1 domene u ternarnom kompleksu sa vezujućim proteinom (engl. *link protein*). G1 domenu prati G2 globularna domena te centralna regija agrekanskog sržnog proteina na koju su vezani glikozaminoglikanski lanci hondroitin-sulfata u većoj mjeri i keratan-sulfata u manjoj mjeri. Na C-terminalnom kraju nalazi se G3 domena preko koje agrekan ulazi u interakcije s ostalim komponentama izvanstaničnog matriksa. Dugački lanac hijaluronana nalazi se vezan na hondroцит preko CD44 receptora na staničnoj površini, a na jednom lancu hijaluronana vezano je preko 100 agrekanskih monomera. Na taj način nastaju negativno nabijeni agregati proteoglikana agrekana koji privlače vodu u hrskavično tkivo dajući hrskavici viskoelastično svojstvo koje omogućava ravnomjernu raspodjelu tereta kroz tkivo (Aspberg, 2012). Mali leucinom-bogati proteoglikani (SLRP-ovi) su porodica proteoglikana koja sadrži leucinom bogata ponavljanja omeđena cisteinom bogatim područjima II i IV. Na sebi nose i do nekoliko različitih lanaca glikozaminoglikana. Imaju više važnih funkcija – vežu proteine matriksa i faktore rasta, moduliraju različite signalne putove i ulaze u interakcije s molekulama kolagena i drugih proteina koji sudjeluju u fibrilogenezi te ju na taj način reguliraju. SLRP-ovi tvore proteinski omotač na kolagenim fibrilima ometajući matriks metaloproteinazama (engl. *matrix-metalloproteinases, MMPs*) pristup kolagenim fibrilima te tako sprječavaju kolagenolizu. U skupinu SLRP-ova spadaju dekorin, biglikan, fibromodulin i lumikan (Lopez i Bonassar, 2022).

Hijalina hrskavica najzastupljeniji je tip hrskavice u tijelu. Prisutna je u zglobnim površinama pokretnih zglobova, na ventralnim krajevima rebara te ju nalazimo u nosu, grkljanu, dušniku, dušnicama i pločama rasta kosti. U embrionalnom razvoju služi kao privremeni skelet koji se postupno zamjenjuje koštanim tkivom. Sastav međustanične tvari omogućuje razlikovanje pojedine vrste hrskavice te tako hijalinu hrskavicu odlikuje u najvećoj mjeri prisutnost kolagena tipa II, uz tip XI na koje je kovalentno vezan tip IX tvoreći fibrilarnu mrežu kolagena. Dominantni proteoglikan hijaline hrskavice je agrekan, sačinjen od sržnog proteina na kojemu se nalazi preko 100 lanaca glikozaminoglikana hondroitin-sulfata, uz manji broj lanaca keratan-sulfata tvoreći strukturu koja nalikuje četki (Krishnan i Grodzinsky, 2018). Podvrste hijaline hrskavice su zglobna hrskavica i ploča rasta kostiju (engl. *growth plate*). Zglobna hrskavica je relativno dormantno tkivo koje štiti krajeve kostiju sinovijalnih zglobova od oštećenja i

omogućuje im klizanje uz iznimno niski koeficijent trenja te omogućava dodatnu amortizaciju. Ploča rasta je dinamična struktura koja omogućuje rast kostiju u duljinu i postepeno se zamjenjuje koštanim tkivom u procesu endohondralnog okoštavanja (De Bachaumont-L., 2018). Na temelju sastava matriksa i količine hondrocita, zglobna hrskavica se dijeli na različite zone – *lamina splendens*, površinsku ili tangencijalnu zonu (engl. *superficial zone*), srednju ili tranzicijsku zonu (engl. *middle zone*), duboku zonu (engl. *deep zone*) i kalcificiranu zonu (engl. *calcified zone*). *Lamina splendens* karakteriziraju paralelno orijentirana kolagenska vlakna u odnosu na površinu zglobne hrskavice, uz prisutnost velikih koncentracija hijaluronana i lubricina, proteoglikana koji pomaže smanjiti koeficijent trenja između klizećih površina zglobova. U *lamini splendens* ne postoje hondrociti. Površinska zona nalazi se ispod *lamine splendens*. Sadrži veći broj morfološki karakterističnih hondrocita spljoštena oblika orijentiranih paralelno u odnosu na površinu zglobne hrskavice, a jednake orijentacije su i gusto pakirana kolagenska vlakna, koja uz velike količine hijaluronana i lubricina čine izvanstanični matriks površinske zone. Paralelna orijentacija kolagenskih vlakana omogućava neutraliziranje osmotskog tlaka bubrenja donjih slojeva zglobne hrskavice. U srednjoj zoni nalazi se manje hondrocita s promijenjenom morfologijom, poprimajući zaobljeni oblik. Kolagenska vlakna orijentirana su izotropno površini hrskavice, omogućujući srednjoj zoni zglobne hrskavice funkciju opiranja tlačnim silama. Opiranje tlačnim silama doprinose i velike količine agrekana i hijaluronana u srednjoj zoni. Tlačenjem zglobne hrskavice dolazi do istiskivanja vode, otkrivajući negativne naboje glikozaminoglikana vezanih na agrekan koji se opiru dodatnom tlačenju elektrostatskim odbijanjem negativnih naboja. U dubokoj zoni hondrociti su organizirani u stupce između kolagenskih vlakana orijentiranih okomito na površinu zglobne hrskavice. Duboka zona hrskavice ima veće količine agrekana od ostalih zona zglobne hrskavice, što omogućava da stvara najveći otpor tlačnim silama. Dok orijentacija kolagenskih vlakana omogućava i otpor smicanju koje nastaje tlačenjem gornjih zona zglobne hrskavice. Kalcificirana zona i duboka zona zglobne hrskavice odijeljene se granicom nazvanom „*tidemark*“. Kalcificiranu zonu odlikuje prisutnost hipertrofnih hondrocita, kao i prisutnost kalcijevih soli u izvanstaničnom matriksu. Kalcificirana zona povezuje koštano tkivo sa zglobnom hrskavicom te su preko nje kolagenska vlakna usidrena u subhondralnu kost (Thielen i sur., 2019; Sophia Fox i sur., 2009).



Slika 2. Prikaz zonalne podjele zglobne hrskavice na mikroskopskom prerezu obojenom hematoksilinom i eozinom (lijevo) te na shematskom prikazu (desno). Preuzeto i prilagođeno prema Thielen i sur., (2019).

Veživna hrskavica nalazi se primarno u intervertebralnim diskovima kralježnice (lat. *annulus fibrosus*), meniskusima, na hvatištima tetiva i ligamenata te u simfizi stidne kosti. U tkivima poput meniskusa, *annulus fibrosusa* i diska temporomandibularnog zgloba mogu se jasno razlikovati zone tkiva – unutarnja, srednja i vanjska zona. Unutarnja zona sadži slabije organizirane i manje zbijene fibrozne strukture kolagena, sa stanicama hondrociitnog fenotipa. Srednja i vanjska zona sadže zbijenije fibrozne strukture kolagena, dok stanice očituju fenotip fibroblasta. Izvanstanični matriks veživne hrskavice primarno sadži kolagen tipa I uz kolagen tipa II, dok su manje eksprimirani kolageni tipa III, V i VI. Agrekan i versikan su najobilniji proteoglikani lektikanske porodice, dok su najviše eksprimirani proteoglikani iz porodice SLRP-ova dekorin, biglikan, fibromodulin i lumikan. Sastav izvanstaničnog matriksa varira u pojedinim zonama i dolazi do različite ekspresije navedenih sastavnica izvanstaničnog matriksa (Lopez i Bonassar, 2022; Krishnan i Grodzinsky, 2018).

Elastična hrskavica nalazi se u uški, Eustahijevoj cijevi, epiglotisu i grkljanu. Izvanstanični matriks sačinjen je poglavito od kolagena tipa II, proteoglikana i elastinskih vlakana koji

omogućavaju rastezljivost elastične hrskavice i daju joj žučkast izgled (Krishnan i Grodzinsky, 2018).

1.2. Koštani morfogenetski proteini

Koštani morfogenetski proteini (BMP, engl. *bone morphogenetic protein*) skupina su proteina iz nadobitelji transformirajućih čimbenika rasta β (engl. *transforming growth factors β , TGF- β*) (Banovac i sur., 2022). Koštani morfogenetski proteini s ostalim članovima TGF- β nadobitelji dijele visoko očuvanu strukturu, što omogućuje sposobnost vezanja proteina TGF- β nadobitelji za karakteristične serin-treonin-kinazne receptore (Thielen i sur., 2019). Dijele i jednake sintetske putove, započinjući kao velike inaktivne molekule s N-terminalnim signalnim peptidom veličine 50 do 100 aminokiselina, koji vodi molekulu u putu izlučivanja, pro-domenom koja omogućava pravilno smatanje proteina i zrelim C-terminalnim peptidom (Carreira i sur., 2014). Proteaznim cijepanjem prodomene i stvaranjem disulfidnog mosta s drugim monomerom nastaju aktivni homo- ili heterodimeri (Allendorph i sur., 2007). BMP-i su aktivni kao homodimeri i heterodimeri, a primijećena je potentnija aktivnost BMP heterodimera naspram homodimera za BMP4/7, BMP2/6, BMP15/GDF9 i BMP2b/7 (Carreira i sur., 2014). BMP-i sudjeluju u mnoštvu procesa u organizmu tako što reguliraju morfogenezu, diferencijaciju, proliferaciju i apoptozu različitih vrsta stanica (Katagiri i Watabe, 2016).

BMP-i se vežu na hetero-tetramerni transmembranski kompleks receptora sastavljen od serin-treonin-kinaznih receptora tipa I i tipa II (Carreira i sur., 2014). Za razliku od ostalih članova TGF- β nadobitelji, BMP-i imaju sposobnost vezanja na receptore tipa I bez prisustva receptora tipa II, premda pokazuju znatno veći afinitet vezanja u prisustvu oba tipa receptora (Katagiri i Watabe, 2016). Otkriveno je sedam receptora tipa I na koje se vežu članovi TGF- β nadobitelji nazvanih ALK (engl. *activin receptor-like kinases*), od kojih ALK3 (BMPR-IA), ALK6 (BMPR-IB), ALK2 i ALK1 služe kao receptori za većinu BMP-a. Od pet receptora tipa II, BMPR-II je receptor isključivo za BMP podskupinu TGF- β nadobitelji, dok receptori AcvR-II (engl. *activin type II receptor*) i AcvR-IIB (engl. *activin type IIB receptor*) na sebe vežu BMP-e, aktivine i miostatin (Katagiri i Watabe, 2016). Poznato je i nekoliko receptora tipa III koju olakšavaju interakciju liganda i receptora te stabiliziraju receptorske komplekse. Poznati su i inhibitorni pseudo-receptori koji vežu ligande, ali ne posreduju signalizaciju. Pseudo-receptor za BMP je BAMBI (engl. *BMP and activin membrane bound inhibitor*) (Thielen i sur., 2019). Receptori tipa II su konstitutivno aktivni i fosforiliraju glicin-serin bogate domene (GS domene) receptora tipa I prilikom vezanja liganada te ih na taj način aktiviraju. Aktivirani receptor tipa

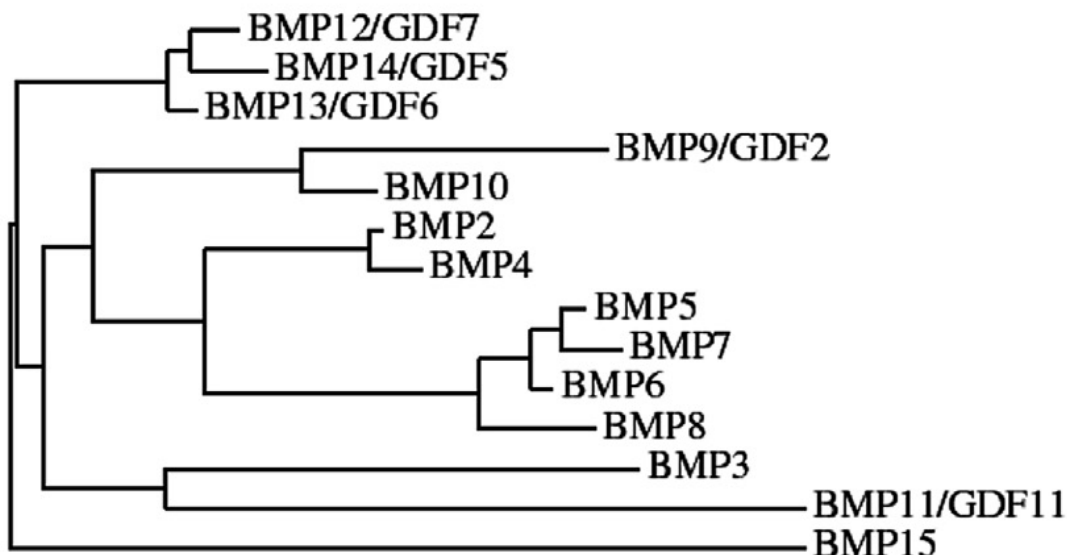
I fosforilira receptorski regulirane Smad proteine (R-Smad) na njihovom C-terminalnom SSXS motivu (Katagiri i Watabe, 2016; Wang i sur., 2014). Poznato je osam Smad proteina koji se mogu podijeliti u nekoliko skupina u zavisnosti njihove uloge te strukturne i funkcijske homologije: R-Smad proteine čine Smad1, Smad5 te Smad8 (poznat i kao Smad9) koje fosforiliraju ALK1, ALK2, ALK3 i ALK6 uz Smad2 i Smad3 koje fosforiliraju ALK4, ALK5 i ALK7; zajednički Smad (co-Smad) koji nakon fosforilacije Smad1/5/8 ili Smad2/3 tvori kompleks s R-Smad proteinima; inhibitorni Smad proteini (I-Smad) Smad 6 i Smad 7 koji mehanizmom negativne povratne sprege mogu inhibirati Smad-ovisni signalni put na nekoliko razina (Thielen i sur., 2019). Nakon tvorbe kompleksa R-Smad/Smad4 dolazi do translokacije kompleksa u jezgru gdje kompleks djeluje kao transkripcijski faktor te regulira ekspresiju gena (Wang i sur., 2014).

BMP-i mogu signalizirati i putem ne-Smad (Smad-neovisnih) signalizacijskih putova. Smad-neovisni signalizacijski putovi uključuju put preko mitogenom-aktivirane protein-kinaze (MAPK) u koji je uključena i TGF- β -aktivirana kinaza 1 (TAK1) te put preko izvanstaničnih, signalima-reguliranih kinaza 1 i 2 (ERK1/2). Aktivacija MAP kinaza ovisi o adaptorskim proteinima koji premošćuju aktivaciju receptora na signalni put MAP kinaza, primjerice SHC adaptorski protein 1 (SHC1) služi kao adaptorski protein za aktivaciju ERK. Aktivacija signalnog puta preko MAPK završava aktivacijom JNK i p38-kinaza koje reguliraju gensku ekspresiju moduliranjem transkripcijskih faktora Jun proto-onkogen (c-JUN), Myc proto-onkogen (c-MYC), aktivirajućeg transkripcijskog faktora 2 (ATF2) i C/EBP- β (od engl. *CCAAT/enhancer-binding protein β*) (Thielen i sur., 2019). Osim puta preko MAPK otkriveno je i da BMP-i signaliziraju preko fosfoinozimid 3-kinaze (PI3K)/Akt, Rho-GTPaze, protein kinaze C (PKC) i drugih. Izvanstanični okoliš, ostale stanične aktivnosti i međudjelovanje s drugim signalnim putovima utječu na odabir signalizacijskog puta koji se aktivira nakon vezanja liganda i receptora (Wang i sur., 2014).

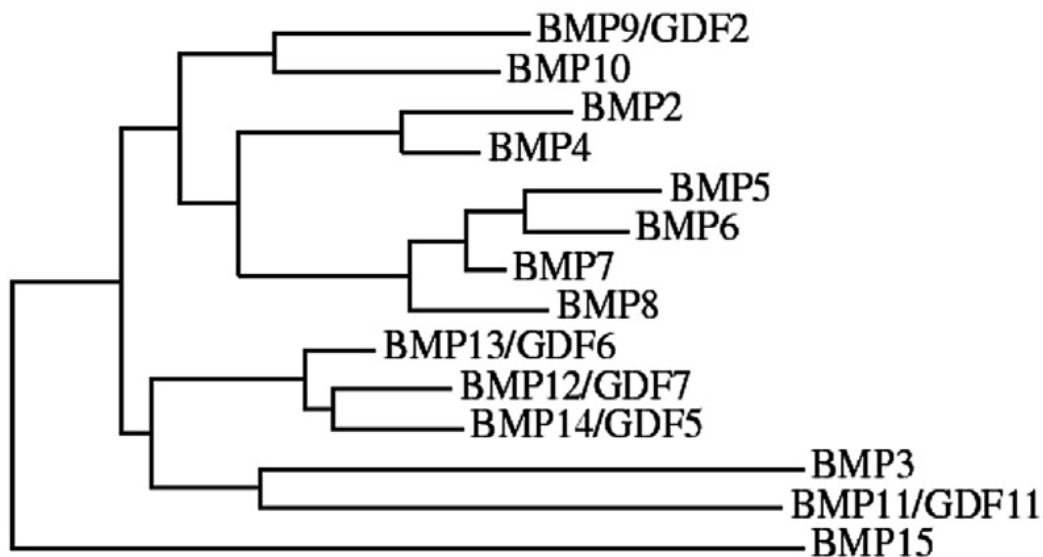
Na temelju filogenetske analize BMP2/4, BMP5/6/7/8, BMP9/10 i BMP12/13/14 izdvojeni su kao posebne pod-skupine koštanih morfogenetskih proteina. BMP1 je metaloproteinaza i djeluje kao C-terminalna propeptidaza za kolagen tipa I te zbog toga ne pripada u nadobitelj TGF- β , premda može inducirati razvoj kosti i hrskavice. BMP-ovi imaju važnu ulogu u razvoju i održavanju različitih tkiva regulacijom stanične proliferacije, diferencijacije i smrti (Katagiri i Watabe, 2016). Ključni su čimbenici rasta u embriogenezi, posebice u formiranju mezoderma

i kardiogenezi. *Bmp2*^{-/-} i *Bmp4*^{-/-} miševi ne dožive okot, dok *Bmp1*^{-/-}, *Bmp7*^{-/-} i *Bmp11*^{-/-} miševi umiru neposredno nakon rođenja.

A



B



Slika 3. Filogenetsko stablo BMP skupine nadobitelji TGF- β . (A) Filogenetsko stablo dobiveno analizom aminokiselinskog slijeda ljudskih BMP-a. (B) Filogenetsko stablo dobiveno analizom kodirajuće regije ljudskih BMP-a. (BMP – koštani morfogenetски protein, GDF– faktor diferencijacije i rasta). Preuzeto i prilagođeno prema Wang i sur., (2014).

BMP-i su važni u formiranju i održavanju koštanog sustava, što je doprinijelo njihovom otkriću i imenovanju, premda tu funkciju nemaju svi članovi skupine koštanih morfogogenetskih proteina (Wang i sur., 2014). BMP2, 4, 6 i 7 pokazano dovode do stvaranja koštanog i hrskavičnog tkiva, dok BMP14 dovodi do stvaranja hrskavičnog i tetivnog tkiva u *in vivo* uvjetima. Određeni BMP-i reguliraju proliferaciju i diferencijaciju mezenhimalnih matičnih stanica u hondrocite i osteoblaste (Katagiri i Watabe, 2016).

BMP signaliziranje pozitivno utječe na razvoj skeletnih mišića i promovira hipertrofiju kroz konstitutivnu aktivnost BMP receptora tipa I. Prekomjernom ekspresijom Noggin-a, antagonista BMP-ova koji sprječava njihovo vezanje na receptore, uzrokovana je atrofija mišića, pokazujući i anti-atrofično djelovanje BMP-a na mišićno tkivo (Sartori i sur., 2013).

Nastanak adipoznog tkiva također je pod utjecajem BMP-a, budući da BMP-i reguliraju proliferaciju i diferencijaciju mezenhimalnih matičnih stanica iz kojih nastaju adipociti. BMP2, 4 i 7 stimuliraju adipogenezu, s time da BMP7 pokazuje stimulatorni učinak na razvoj smeđeg masnog tkiva (Katagiri i Watabe, 2016).

BMP2, 4, 6 i 9 pokazuju učinak na homeostazu željeza, djelujući na povećanu ekspresiju hepcidina u hepatocitima. Gubitak funkcije BMP6 uzrokuje hemokromatozu, dok njegova pojačana ekspresija dovodi do nastanka anemije (Katagiri i Watabe, 2016; Andriopoulos i sur., 2009).

1.3. Koštani morfogogenetski protein 3 (BMP3)

Koštani morfogogenetski protein 3 (BMP3) je najviše zastupljeni koštani morfogogenetski protein u demineraliziranoj kosti (Bahamonde i Lyons, 2001). Izoliran je kao osteogenin u kojemu su nađeni tragovi drugih BMP-a, a inducirao je formiranje hrskavice i kosti u *in vivo* i *in vitro* uvjetima (Vukičević i sur., 1994). U kasnijim istraživanjima, gdje je BMP3 bio kloniran, pronađeno je da nema osteogenu ulogu (Takao i sur., 1996). BMP3 je zasebno proučavan u *Bmp3^{-/-}* miševa koji se rađaju živi, uz očitovanje različitih skeletnih fenotipova tek u odraslih jedinki te ukazuju na ulogu BMP3 kao negativnog regulatora gustoće koštanog tkiva. Kod takvih miševa primijećen je veći volumen kortikalne i trabekularne kosti (Banovac i sur., 2022; Daluiski, 2001).

BMP3 djeluje kao antagonist osteogene aktivnosti BMP2 i BMP4, što se pripisuje svojstvu signaliziranja preko Smad2/3 signalizacijskog puta te mogućnosti sekvencijacije receptora tipa II u nesignalizirajući kompleks (Kokabu i sur., 2012; Allendorph i sur., 2007).

Miševi s povećanim koncentracijama BMP3 u kostima pokazali su odgođeno endohondralno okoštavanje uz spontane frakture rebara (Gamer i sur., 2009). BMP3 inhibira signaliziranje ostalih BMP-ova u osteoprogenitorskim stanicama vezanjem na AcvR-IIB. *Bmp3*^{-/-} miševi posjeduju veću količinu zrelih osteoblasta pokazujući negativnu regulaciju BMP3 u diferencijaciji preteča osteoblasta u zrele osteoblaste. *Bmp3* eksprimiran je i u plućima, a u kostima ga sintetiziraju osteoblasti i terminalno diferencirani osteoblasti – osteociti (Kokabu i sur., 2012).

1.4. Hrskavica i BMP3

BMP3 regulira proliferaciju hondrocita djelovanjem na AcvR-IIB tijekom razvoja kostura. BMP3 djeluje na matične stanice koštane srži i inducira njihovu proliferaciju i diferencijaciju u hondrocite (Deng i sur., 2018). Kod kunića je pronađeno da BMP3 ima negativan učinak na oporavak defekata zglobne hrskavice djelomične i potpune debljine. Kod defekata zglobne hrskavice djelomične debljine BMP3 inducira razgradnju izvanstaničnog matriksa i negativno djeluje na preživljenje hondrocita u neposrednoj okolini defekta, dok kod defekata potpune debljine inhibira oporavak uništavanjem subhondralne kosti (Zhang i sur., 2015).

1.5. Mikrofokusirana računalna tomografija (mikro CT)

Mikrofokusirana računalna tomografija (mikro CT) je slikovna metoda u kojoj se koriste penetrirajuće X-zrake za dobivanje 3D slika mineraliziranih tkiva (De Bournonville i sur., 2019). Izvor stvara X-zrake sudaranjem ubrzanih elektrona iz filameta volframa visokog električnog potencijala naspram mete (engl. *target*) koju čini metal (bakar, molibden, srebro ili volfram). Sudarom nastaju X-zrake koje se emitiraju u svim smjerovima, a prolaze kroz aperturu i filter te dolaze do uzorka tkiva s kojim ulaze u interakciju koja ovisi o prirodi samog uzorka. Sama metoda mikro CT-a temelji se na svojstvu utišavanja X-zraka koje dolaze u kontakt s tkivnim uzorkom kroz kojega prolaze. Intenzitet prolaznog zračenja računa se po formuli: $I = I_0 e^{-\mu x}$, gdje I označava intenzitet zračenja koje je prošlo kroz uzorak, I_0 predstavlja početni intenzitet zračenja, x označava debljinu uzorka, a μ označava linearni

atenuacijski koeficijent uzorka čija vrijednost ovisi o atomskom broju Z atoma od kojih je uzorak sačinjen te o valnoj duljini λ emitiranih X-zraka. Što je veći Z atoma u uzorku, to je utišavanje X-zraka veće, drugim riječima, manji je intenzitet zračenja koje prolazi kroz uzorak. Vidljivost različitih značajki snimanog uzorka ovisi o prostornoj rezoluciji kojom mogu biti snimane, kao i o kontrastu koji imaju naspram svog okruženja. Kontrastna osjetljivost i prostorna rezolucija ujedno su i ograničenja metode mikro CT-a. Kontrast je mjerilo razlikovanja objekta od interesa od pozadine i definira se kao razlika signala objekta i pozadine u omjeru sa signalom pozadine. Prostorna rezolucija opisuje koliko se dobro male značajke mogu locirati u odnosu na neku referentnu točku ili koliko se dobro mali detalji mogu oslikati. Prostorna rezolucija kvantificirana je najmanjom udaljenošću dvije točke koje se mogu razlučiti kao zasebne. Deriviranjem jednadžbe $I = I_0 e^{-\mu x}$ dobiva se uvid u interakciju svakog volumnog elementa (voksela) tkiva s emitiranim zračenjem i njegovom utjecaju na ukupno utišavanje zračenja. Stoga mikro CT uređaj mjeri omjer I/I_0 u mnogo različitih pozicija u različitim smjerovima emitiranih X-zraka. Dobiva se skup visoko-rezolutnih radiografskih slika prikupljenih mjerenjem I/I_0 u velikom broju dobro odabranih smjerova emitiranih X-zraka u kojima one prolaze kroz volumen tkiva koji se želi oslikati te se podaci potom rekonstruiraju korištenjem softvera za analizu.

Rekonstrukcija podataka dobivenih snimanjem uzorka mikro CT uređajem provodi se koristeći nekoliko osnovnih principa koji se temelje na primjeni rekonstrukcijskih algoritama. Iterativna rekonstrukcija algebarskom rekonstrukcijskom tehnikom (ART) temelji se na matematičkom pristupu rekonstrukciji u kojemu se koristi prethodno znanje o uzorku za prilagodbu nepotpunih podataka u niz projekcija dostupnih za analizu. Iterativni rekonstrukcijski algoritmi sve se češće koriste zbog sve jače računalne moći koja smanjuje vremenski i financijski trošak takvih metoda rekonstrukcije.

Analitička rekonstrukcija povratnom projekcijom temelji se na povratnoj projekciji svakog voksela uzorka niz smjer X-zrake koja je prošla kroz njega. Kombinacijom projekcija snimljenih u različitim kutovima u odnosu na uzorak se na mjestu preklapanja zraka povratne projekcije dobivaju lokacije voksela koji su utišali zračenje. Što je više snimljenih projekcija iz različitih kutova, to je kvaliteta i preciznost provedene rekonstrukcije veća. Algoritam rekonstrukcije povratnom projekcijom standardiziran je uporabom filtrirane povratne projekcije kojom se maksimalno uklanjaju šumovi. Korekcija se dobiva matematički konvolucijom projekcije objekta i filterske funkcije.

Analitička rekonstrukcija temeljena na Fourierovoj transformaciji daje uvid u trodimenzionalnu strukturu promatranog uzorka povezivanjem prostorne domene utišanih X-zraka s frekvencijskom domenom.

U novije vrijeme pojavljuju se rekonstrukcijske metode koristeći strojno učenje uz umjetnu inteligenciju kod analize uzoraka koje je teško rekonstruirati ili kod uzoraka za čiju je analizu korištena niska doza X-zračenja.

Prednosti oslikavanja uzoraka mikro CT uređajem su neinvazivnost i nedestruktivnost metode. Nedostaci su pojava artefakata pri rekonstrukciji koji mogu biti izazvani pomicanjem uzorka prilikom oslikavanja, pogreške optičkog sustava i izvora zračenja ili mehaničke pogreške rotacijskog sustava. Upotreba polikromatskog zračenja dovodi do efekta nazvanog stvrdnjavanje snopa zraka (engl. *beam hardening*) uzrokovanog povećanjem prosječne energije fotona s povećanjem debljine uzorka kroz koji prolazi, s obzirom da se fotoni manje energije više apsorbiraju od fotona veće energije. Uporabom metalnog filtera, primjerice aluminijskog, može se smanjiti ovaj efekt, kao i primjenom snimanja na dvije različite valne duljine. Artefakti se mogu pojaviti ukoliko je uzorak niskog atenuacijskog koeficijenta kontaminiran tvari visokog atenuacijskog koeficijenta, primjerice prisutnost metalnih usadaka u kosti, pri čemu dolazi do pojave svijetlih pruga pri rekonstrukciji. Učinci djelomičnog volumena (engl. *partial volume effects*) mogu znatno utjecati na rezultate mikro CT analize, a javlja se na granici između uzorka i praznog prostora, a uvjetovan je odabirom veličine voksel (Stock, 2018). Bitan nedostatak oslikavanja uzoraka mikro CT uređajem je i niska specifičnost pri oslikavanju različitih vrsta mekog tkiva koji imaju niski linearni atenuacijski koeficijent. Stoga se pri oslikavanju mekih tkiva koriste specifična kontrastna sredstva koja se vežu za tkivo od interesa ili ga ispunjavaju. Kontrastna sredstva sastoje se od atoma s visokim Z, što omogućava utišavanje X-zraka i bolju vizualizaciju prilikom mikro CT analize (De Bournonville i sur., 2019).

1.6. Vizualizacija hrskavičnog tkiva pomoću mikro CT uređaja

Meka tkiva poput hrskavičnog zahtijevaju uporabu kontrastnog sredstva kako bi se mogla vizualizirati pomoću mikro CT uređaja. Pri oslikavanju mekih tkiva mikro CT-om najčešće korištena kontrastna sredstva su osmijev tetroksid, galocijanin-kromal, anorganski jod i fosfotungstična kiselina (PTA) (Metscher, 2009).

S obzirom na glikozaminoglikanski sastav hrskavičnog matriksa i negativnog naboja hrskavičnog tkiva, kontrastna sredstva koja se koriste za vizualizaciju hrskavice dijele se u tri skupine – anionska, kationska i neionska kontrastna sredstva. Anionska kontrastna sredstva uključuju jodirana anionska kontrastna sredstva i spojeve gadolinija, a temelje se na inverznoj raspodjeli anionskog kontrastnog sredstva na negativne naboje glikozaminoglikana uzrokovane elektrostatskim odbijanjem. Nedostatak im je potreba za visokim koncentracijama kako bi se osiguralo zadovoljavajuće kontrastiranje.

Kationska kontrastna sredstva privlače negativno nabijene glikozaminoglikane, na taj način bolje koristeći elektrostatski potencijal glikozaminoglikana, što dovodi do smanjenja koncentracije potrebne za optimalno kontrastiranje. U tu skupinu spadaju jodirana kationska kontrastna sredstva. Nedostatak im je spora difuzija kroz hrskavično tkivo.

U skupinu neionskih kontrastnih sredstava spada PTA, koja se s visokim afinitetom veže na kolagen u hrskavičnom matriksu. PTA kao kontrastno sredstvo sigurnije je od često korištenog i izuzetno toksičnog osmijeva tetroksida te za optimalno kontrastiranje nisu potrebne visoke koncentracije PTA, kao što je slučaj s ionskim kontrastnim sredstvima (De Bournonville i sur., 2019). Prednost PTA nad kontrastnim sredstvima na bazi joda je manja destruktivnost jer se pokazalo da uzrokuje manje stezanje mekih tkiva, što posebno vrijedi za vodene otopine PTA. Pri korištenju PTA za kontrastiranje mekih tkiva potrebno je osmisliti protokol kojim se osigurava optimalna duljina kontrastiranja kako bi PTA u pravoj mjeri penetrirala kroz tkivo od interesa (Lesciotto i sur., 2020).

2. Obrazloženje teme

Svrha ovog rada je ispitati učinkovitost metode oslikavanja i morfometrijske analize hrskavičnog tkiva mikro CT uređajem te ispitati utjecaj gena za BMP3 na razvoj i homeostatsko održavanje hrskavice u mišjem modelu.

3. Materijali i metode

3.1. Životinje

U istraživanju su korišteni miševi oba spola soja C57BL/6NTac gdje je u prvi egzon *Bmp3* gena umetnut reporter gen za β -galaktozidazu (*LacZ*), što je rezultiralo sintezom nefunkcionalnog Bmp3 proteina i dokidanja funkcije u miševima (*Bmp3*^{-/-}). Kao kontrola su korišteni miševi divljeg tipa soja C57BL/6NTac (Valenzuela i sur., 2003; Daluiski i sur., 2001).

Istraživanje je odobreno od strane Etičkog povjerenstva Medicinskog fakulteta Sveučilišta u Zagrebu (Ur. Broj: 380-59-10106-20-111/157, klasa: 641-01/20-02/01) te Ministarstva poljoprivrede – Uprave za veterinarstvo i sigurnost hrane (broj 327, r.br. 18095).

3.2. Izolacija genomske DNA

Prikupljeni su tkivni uzorci vršaka repova miševa u svrhu analiziranja genotipa. Uzorci su inkubirani preko noći u puferu za izolaciju DNA s proteinazom K (Sigma-Aldrich, SAD) na 56 °C. Nakon inkubacije uzorci su centrifugirani 5 minuta na 12000 g. Za vrijeme centrifugiranja pripremljene su Eppendorf tube s 500 μ L 96 % etanola. Nakon centrifugiranja supernatant je otpipetiran u pripremljene Eppendorf tube te je smjesa promiješana na vorteks miješalici (Fisher Scientific, SAD). Nakon miješanja uzorci su ponovno centrifugirani na 12000 g tijekom 5 minuta. Dobiveni supernatant je uklonjen te se talog DNA ispirao s 1000 μ L otopine 70 % sterilnog etanola. Smjesa je promiješana na vorteks miješalici te je ponovno centrifugirana na 12000 g tijekom 5 minuta, nakon čega je supernatant uklonjen, a u Eppendorf tubu dodano novih 1000 μ L 70 % sterilnog etanola. Uslijedilo je novo centrifugiranje na 12000 g tijekom 5 minuta te je supernatant uklonjen, a dobiveni talog DNA je osušen tokom 30 minuta na 37 °C. Nakon sušenja, u Eppendorf tube je dodano 150-200 μ L 1x TE pufera, ovisno o veličini taloga DNA te je smjesa u termobloku zagrijana na 56 °C do potpunog otapanja DNA.

3.3. Umnažanje DNA lančanom reakcijom polimeraze (PCR)

Nakon izolacije DNA uslijedilo je umnažanje dobivene DNA lančanom reakcijom polimeraze (PCR). Cilj PCR-a je umnožiti ciljani slijed DNA miševa za određivanje *Bmp3* genotipa. Korištene su specifične početnice za 2 gena – *Bmp3* i *LacZ* (Tablica 1.).

Tablica 1. Početnice korištene za genotipizaciju *Bmp3*^{-/-} miševa

Naziv	Smjer		Slijed	Veličine produkta (pb)
<i>LacZ</i>	Forward	5'-3'	TTTCCATGTTGCCACTCGC	264
	Reverse	3'-5'	ACCGCACGATAGAGATTCGG	
<i>Bmp3</i>	Forward	5'-3'	GAAGTAGAGCGGTGCGACAGCA	481
	Reverse	3'-5'	AAGGTCCCTACAGTGTACCGCCA	

Za provođenje PCR reakcije korišten je EmeraldAmp® MasterMix (Takara, Japan), prema uputama proizvođača. Ukupni volumen PCR reakcijske smjese iznosio je 15 µL, od toga 7.5 µL EmeraldAmp® MasterMix-a, 0.2 µL *Bmp3/LacZ* forward početnice, 0.2 µL *Bmp3/LacZ* reverse početnice, 6.1 µL vode za PCR te 1 µL DNA dobivene izolacijom. Nakon pripravljanja reakcijske smjese za sve uzorke provedena je PCR reakcija u uređaju Gene Amp PCR System 2400 (Perkin Elmer, SAD) prema uvjetima navedenim u Tablici 2.

Tablica 2. Uvjeti PCR reakcije za umnažanje fragmenata

Korak	Temperatura	Vrijeme (min)	
Početna denaturacija	94 °C	5:00	35 ciklusa
Denaturacija	94 °C	0:30	
Sparivanje početnica	54 °C	0:30	
Produljenje lanca	72 °C	0:45	
Završno produljenje	72 °C	7:00	
Inkubacija	4 °C	∞	

3.4. Elektroforeza DNA u agaroznom gelu

Nakon provedenog PCR-a, umnožena DNA je analizirana elektroforezom u 1 % agaroznom gelu. Na 100 mL 1x TBE (Tris-borat-EDTA) pufera dodan je 1 g agaroze i zagrijana je do ključanja kako bi se agarozna otopila u puferu. U ohlađenu otopinu je dodano 10 µL

etidijeva bromida za kasniju vizualizaciju DNA. Gel s jažicama za uzorke je pripremljen u plastičnoj kadici i po 7.5 μ L svakog uzorka umnožene DNA je dodano u jažice, nakon čega su pod utjecajem električne energije od 140 V u vremenu od 15 minuta razdvojeni umnoženi fragmenti genomske DNA. Vrpce DNA su vizualizirane na transiluminatoru Uvisave Q9, (Uvitec, UK).

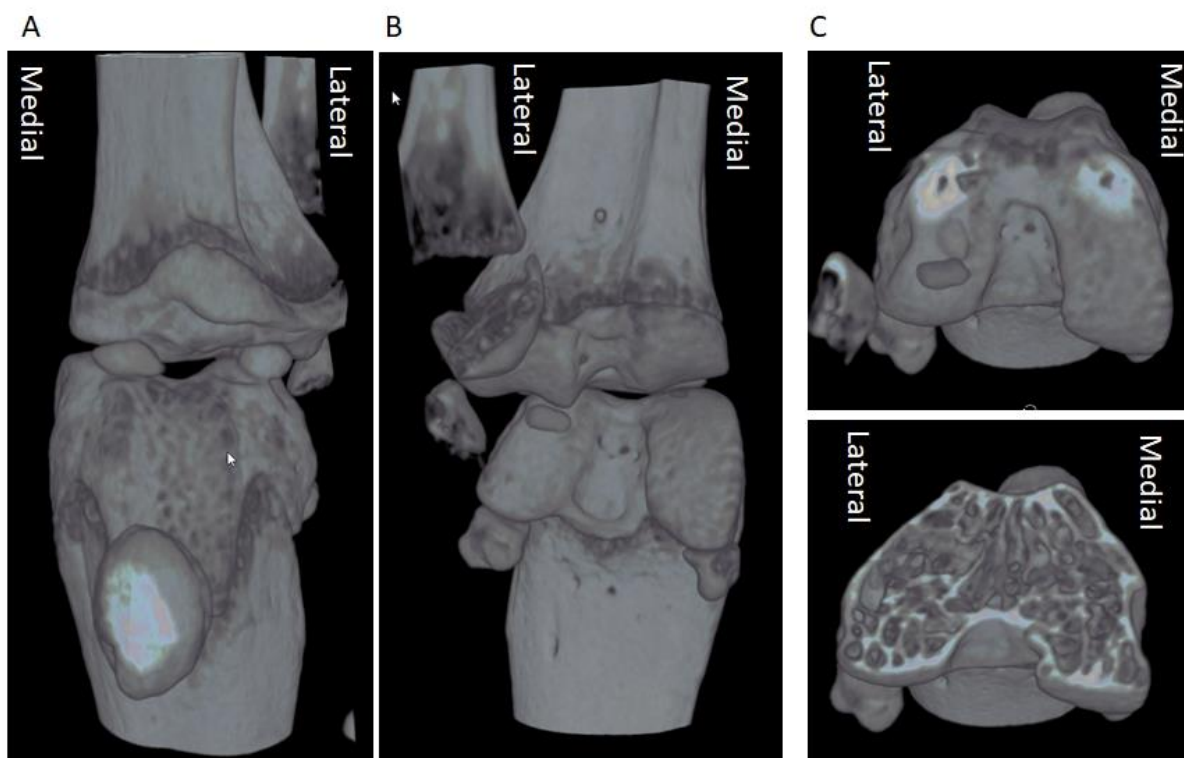
3.5. Mikro CT analiza

Već prije prikupljene bedrene kosti WT i *Bmp3*^{-/-} miševa su očišćene od mišićnog tkiva te fiksirane u etanolu ili 4 % otopini formalina (Kemika, Hrvatska). Zbog nemogućnosti vizualizacije hrskavičnog tkiva pomoću mikro CT-a, svi uzorci kosti morali su biti kontrastirani fosfotungstičnom kiselinom (PTA, Sigma Aldrich, SAD). Kako bi utvrdili konačni protokol za kontrastiranje više pokusa je provedeno, uključujući kontrastiranje u 0.5 %, 1 % i 2 % otopinama fosfotungstične kiseline tokom 5 dana. Otopine su pripravljene razrjeđenjem 3 % osnovne otopine PTA napravljenog otapanjem PTA u destiliranoj vodi, sa 70 % etanolom. Vremenske točke snimanja uzoraka kostiju na mikro CT uređaju su bile: neposredno prije inkubacije u kontrastnom sredstvu (D0), nakon jednog dana inkubacije (D1), nakon dva dana inkubacije (D2), nakon tri dana inkubacije (D3) i nakon pet dana inkubacije u kontrastnom sredstvu (D5).

Uzorci su snimljeni mikro CT uređajem Skyscan 1076 (Bruker, Belgija) koristeći rezoluciju od 9 μ m, titanijski filter od 0.025 mm i rotacijski pomak od 0.4 ° kroz 198 °. Nakon snimanja slike su rekonstruirane u poprečne presjeke koristeći NRecon program (Bruker, Belgija). Za vizualizaciju uzoraka korišten je DataViewer i CTVox program (Bruker, Belgija).

3.6. Izdvajanje hrskavice

Nakon snimanja svi uzorci su poravnati u DataViewer programu (Bruker, Belgija) kako bi se dobila identična orijentacija svih uzoraka. Zatim su određeni medijalni i lateralni kondil bedrene kosti (Slika 4.).



Slika 4. Prikaz koljena miša snimanjem s mikro CT-om. Ventralni prikaz koljena (A). Dorzalni prikaz koljena (B). Koronalni prikaz distalnog dijela bedrene kosti s presjekom (C).

Nakon određivanja kondila na svakom posebno je ručno ocrтана i izdvojena kontrastirana hrskavica od podliježuće subhondralne kosti te je napravljena analiza volumena koristeći CTAn program (Bruker, Belgija).

3.6. Histološka analiza

Zbog nedestruktivne prirode oslikavanja mikro CT uređajem uzorci bedrenih kostiju su bili mogući za daljnju histološku analizu. Nakon mikro CT snimanja uzorci su dekalificirani u 4 % otopini EDTA (Sigma-Aldrich, SAD) kroz 4 tjedna, sa zamjenom otopine EDTA svaka 4 dana. Dekalcificirani uzorci potom su uklopljeni u parafin te su mikrotomom rezani na 6 μm debele presjeke. Prije histološkog bojanja, parafinski rezovi su deparafinizirani i rehidrirani uranjanjem u ksilen (Kemika, Hrvatska) te potom u padajuće koncentracije etanola (100 %, 96 %, 70 %), a naposljetku u 1x PBS. Presjeci su histokemijski bojani protokolima za bojenje hematoksilinom i eozinom (H&E) te toluidinom. Ukratko, nakon rehidracije, preparati su uronjeni u otopinu hematoksilina, koji boji jezgre stanica plavo, te su isprani pod laganim mlazom tekuće vode iz slavine. Zatim su rezovi uronjeni u boju eozin koja boji citoplazmu stanica ružičasto te isprani u destiliranoj vodi. Kod bojanja toluidinom, preparati su uronjeni u

boju toluidin i isprani u destiliranoj vodi. Rezovi su zatim uranjani u rastuće koncentracije etanola kako bi se ponovno dehidrirali, gdje je uranjanje u ksilen bio završni korak, nakon čega su poklopljeni pokrovnim stakalcem i snimljeni koristeći svjetlosni mikroskop Olympus BX53 (Olympus, Japan) u povećanjima od 4x, 10x, i 40x.

3.7. Statistička analiza

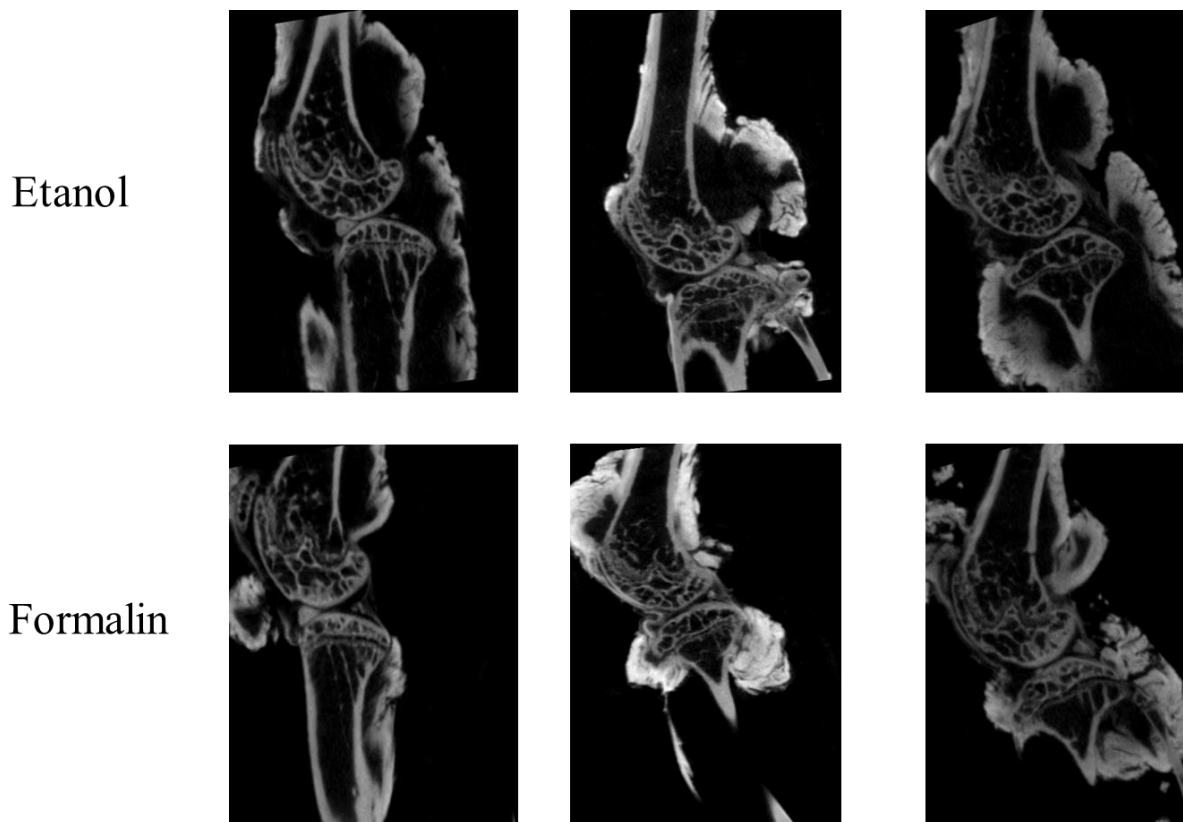
Podaci su statistički obrađeni pomoću programa JASP verzija 0.17.2. Prikazani su mjerama centralne tendencije (aritmetička sredina, medijan) i mjerama rasipanja (standardna devijacija, koeficijent varijacije, interkvartilni raspon). Podaci su grafički prikazani pomoću kutijastog dijagrama (engl. *box plot*). Za usporedbu WT i *Bmp3^{-/-}* jedinki korišteni su testovi usporedbe aritmetičkih sredina, uz prethodno testiranje normalnosti razdiobe podataka radi usmjerenja u parametrijsko ili neparametrijsko testiranje. Za testiranje normalnosti razdiobe podataka korišten je Shapiro-Wilkov test, dok su za usporedbu aritmetičkih sredina korišteni Studentov t-test za parametrijske te Mann-Whitneyev test za neparametrijske podatke.

4. Rezultati i rasprava

4.1. Rezultati

Kontrastiranje hrskavice

Ispitivanje sredstva za fiksiranje tkiva i utjecaj na kontrastiranje hrskavice pokazalo je da nema razlike u korištenju 70 % etanola i 4 % formalina kao fiksacijskog sredstva (Slika 5.).

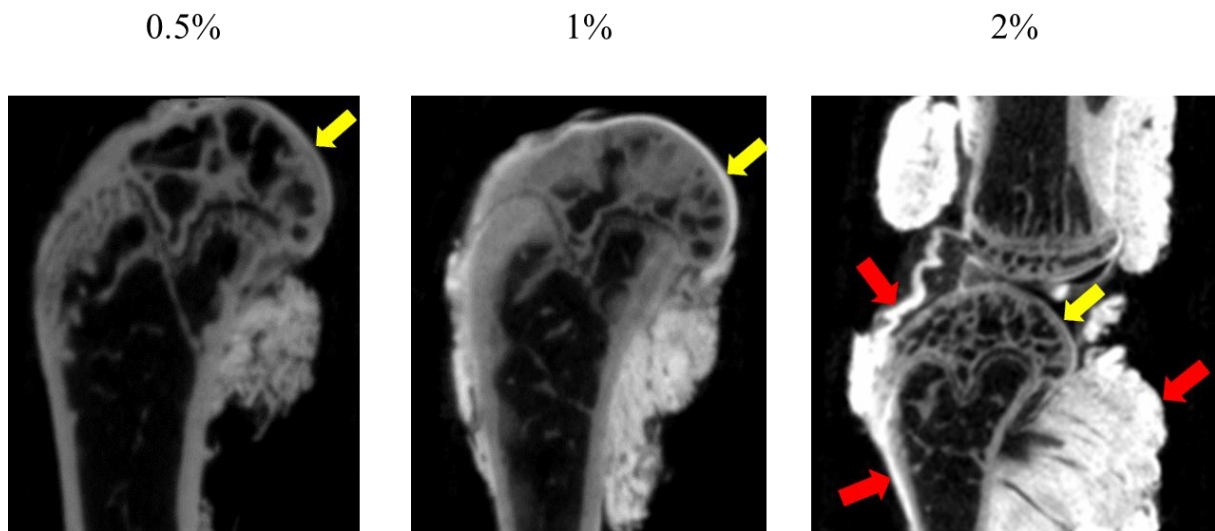


Slika 5. Kontrastirana mišja koljena fiksirana u 70 % etanolu i 4 % formalinu.

Zbog slabe penetracije PTA u zglobnu pukotinu, a samim time i kontrastiranja hrskavice u daljnjim pokusima nisu korišteni uzorci s netaknutim koljenom, nego su razdvojeni bedrena kost i tibija te je bedrena kost uzeta kao uzorak za daljnji razvoj protokola kontrastiranja.

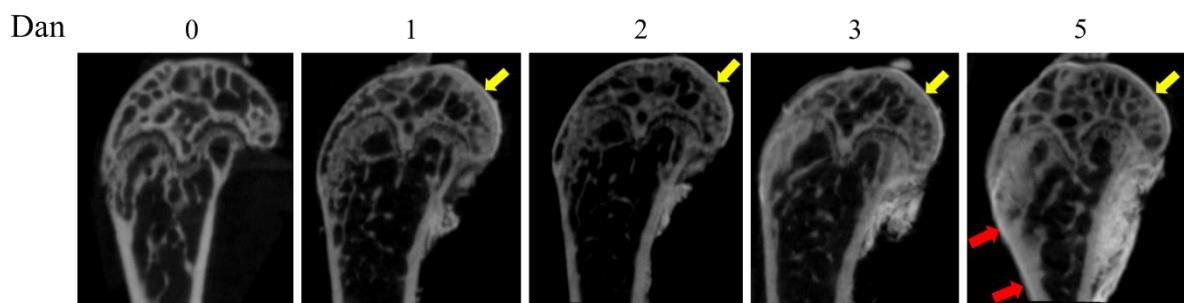
U daljnjim pokusima istražili smo utjecaj koncentracije PTA na brzinu i kvalitetu kontrastiranja zglobne hrskavice bedrene kosti.

Za kontrastiranje hrskavice korištene su otopine PTA u razrjeđenjima 0.5 %, 1 % i 2 %, u kojima su bedrene kosti inkubirane 2 dana. Otopina s 1 % PTA se pokazala najboljom, jer je otopina s 0.5 % PTA imala slabije kontrastiranje, dok je 2 % otopina značajno kontrastirala ligamente, zglobnu čahuru i mišiće te periost na kosti i stoga nije smatrana pogodnom za upotrebu u daljnjim pokusima (Slika 6.).



Slika 6. Kontrastiranje bedrene kosti u otopinama PTA različitih koncentracija. Žute strelice označavaju zglobnu hrskavicu, dok crvene strjelice označavaju ostatke mišića, zglobnu čahuru i periost.

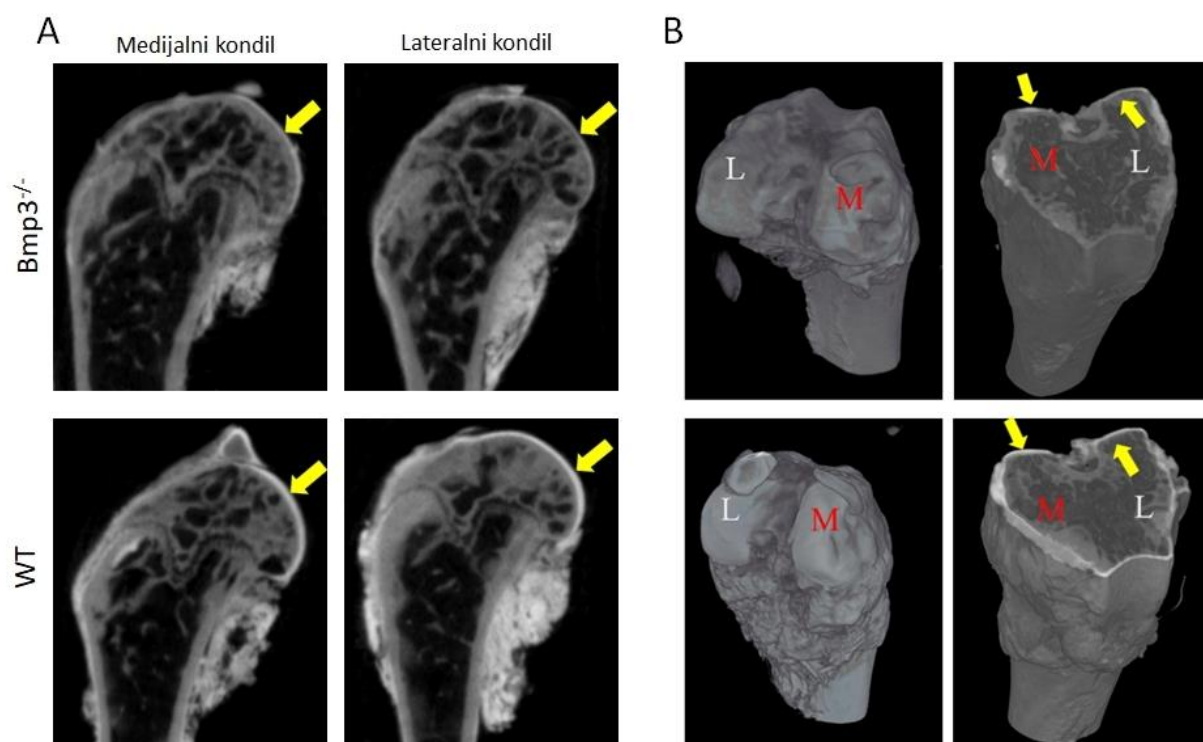
Da bi istražili utjecaj duljine inkubacije u PTA na kvalitetu kontrastiranja zglobne hrskavice mišje bedrene kosti držane su u 1 % PTA otopini jedan, dva, tri i pet dana. Već nakon jednog dana hrskavica je bila vidljiva na mikro CT snimkama. Nakon dva dana kontrastiranje je bilo kvalitetnije, a nakon tri dana postignut je optimum. Na snimkama gdje je bedrena kost bila inkubirana pet dana počinje se uočavati pojačano kontrastiranje periosta kosti, što otežava kasnije izdvajanje hrskavice. Iz tog razloga je odabran protokol s inkubacijom od tri dana u 1 % PTA za daljnje pokuse i kvantifikaciju zglobne hrskavice pomoću mikro CT snimanja. (Slika 7.).



Slika 7. Distalni dio bedrene kosti inkubirane u 1% PTA tokom 5 dana. Žute strelice označavaju kontrastiranu zglobnu hrskavicu, a crvene koštani periost.

Mikro CT analiza zglobne hrskavice u WT i *Bmp3*^{-/-} miševa

Nakon uspostavljanja protokola kontrastiranja zglobne hrskavice za mikro CT analizu pristupilo se analizi hrskavice u miševa s izbačenim genom za *Bmp3* (*Bmp3*^{-/-}) te kontrole u vidu WT (engl. *wild type*) miševa. Obzirom na anatomiju, zasebno su analizirane hrskavice na lateralnom i medijalnom kondilu pojedinih uzoraka te je napravljena analiza 20 lateralnih i 20 medijalnih kondila *Bmp3*^{-/-} jedinki te 16 lateralnih i 16 medijalnih kondila WT jedinki. Na pojedinačnim presjecima je uočena razlika u debljini kontrastirane hrskavice, gdje je u *Bmp3*^{-/-} miševa kontrastiranje bilo znatno slabije, u usporedbi s WT miševima (Slika 8.).



Slika 8. Usporedba kontrastirane zglobne hrskavice distalnog dijela bedrene kosti između *Bmp3*^{-/-} i WT miševa. Hrkavica na medijalnom i lateralnom kondilu (A). 3D model

kontrastiranog distalnog dijela bedrene kosti i koronalni presjek (B). Žute strelice označavaju kontrastiranu hrskavicu.

Izmjereni su parametri hrskavičnog volumena (CV, od engl. *cartilage volume*), hrskavične površine (CS, od engl. *cartilage surface*) te omjer hrskavične površine i hrskavičnog volumena (CS/CV). U Tablici 3. i Tablici 4. prikazane su vrijednosti dobivene mikro CT analizom za navedene parametre.

Tablica 3. Vrijednosti rezultata analize hrskavice na medijalnom kondilu u svih *Bmp3*^{-/-} i WT miševa.

Redni broj uzorka	Genotip	CS	CV	CS/CV
1	<i>Bmp3</i> ^{-/-}	5,1877	0,109880	47,212
2	<i>Bmp3</i> ^{-/-}	6,5200	0,183270	35,576
3	<i>Bmp3</i> ^{-/-}	4,9991	0,139310	35,884
4	<i>Bmp3</i> ^{-/-}	5,0244	0,108060	46,495
5	<i>Bmp3</i> ^{-/-}	5,9889	0,158280	37,837
6	<i>Bmp3</i> ^{-/-}	4,5038	0,144270	31,217
7	<i>Bmp3</i> ^{-/-}	4,1584	0,099041	41,987
8	<i>Bmp3</i> ^{-/-}	5,9435	0,172530	34,448
9	<i>Bmp3</i> ^{-/-}	5,5054	0,143770	38,294
10	<i>Bmp3</i> ^{-/-}	5,4304	0,163780	33,157
11	<i>Bmp3</i> ^{-/-}	4,7222	0,195100	24,204
12	<i>Bmp3</i> ^{-/-}	5,4002	0,134600	40,121
13	<i>Bmp3</i> ^{-/-}	3,6420	0,062506	58,267
14	<i>Bmp3</i> ^{-/-}	3,1545	0,065053	48,491
15	<i>Bmp3</i> ^{-/-}	3,0971	0,060678	51,042
16	<i>Bmp3</i> ^{-/-}	2,9764	0,064806	45,928
17	<i>Bmp3</i> ^{-/-}	3,2784	0,062690	52,295
18	<i>Bmp3</i> ^{-/-}	3,9135	0,066590	58,770
19	<i>Bmp3</i> ^{-/-}	3,6821	0,078330	47,008
20	<i>Bmp3</i> ^{-/-}	3,9375	0,079611	49,459
21	WT	6,3656	0,234520	27,143
22	WT	6,4898	0,233800	27,758
23	WT	6,3763	0,187490	34,008

24	WT	6,4512	0,220270	29,288
25	WT	6,2375	0,179750	34,701
26	WT	4,8113	0,111290	43,232
27	WT	4,7781	0,130810	36,527
28	WT	4,3763	0,097973	44,668
29	WT	4,2655	0,104780	40,710
30	WT	4,1466	0,115240	35,981
31	WT	4,1699	0,119110	35,009
32	WT	2,1680	0,060022	36,119
33	WT	4,3263	0,132500	32,651
34	WT	4,5375	0,138080	32,861
35	WT	3,0377	0,077511	39,191
36	WT	3,4043	0,090218	37,735

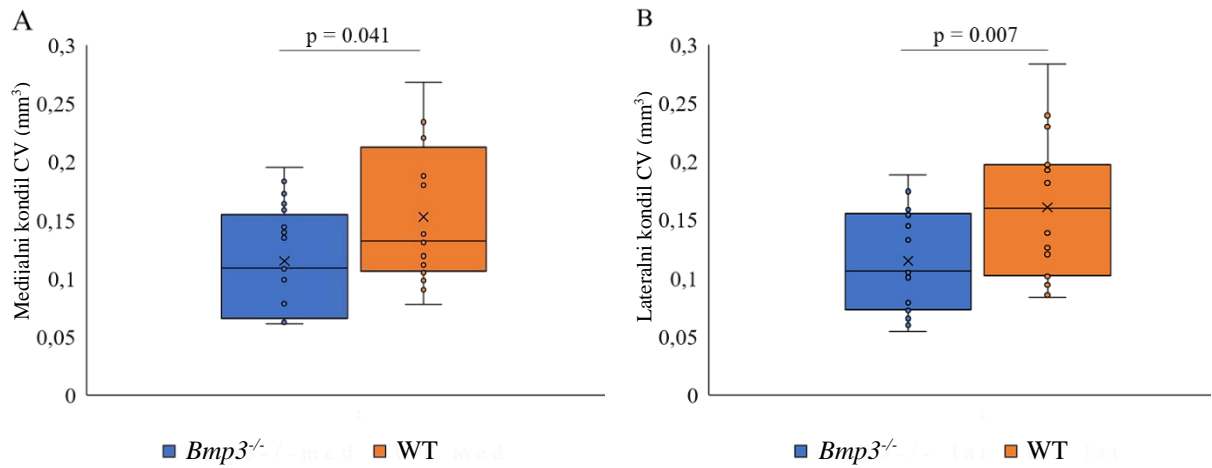
Tablica 4. Vrijednosti rezultata analize hrskavice na lateralnom kondilu u svih *Bmp3*^{-/-} i WT miševa.

Redni broj uzorka	Genotip	CS	CV	CS/CV
1	<i>Bmp3</i> ^{-/-}	5,8445	0,15603	37,458
2	<i>Bmp3</i> ^{-/-}	5,044	0,14756	34,181
3	<i>Bmp3</i> ^{-/-}	5,4759	0,17683	30,967
4	<i>Bmp3</i> ^{-/-}	4,3062	0,10802	39,864
5	<i>Bmp3</i> ^{-/-}	4,5586	0,10455	43,603
6	<i>Bmp3</i> ^{-/-}	5,9835	0,14462	41,373
7	<i>Bmp3</i> ^{-/-}	5,6062	0,15863	35,34
8	<i>Bmp3</i> ^{-/-}	4,737	0,10037	47,196
9	<i>Bmp3</i> ^{-/-}	5,879	0,13261	44,332
10	<i>Bmp3</i> ^{-/-}	5,3488	0,15361	34,82
11	<i>Bmp3</i> ^{-/-}	5,7104	0,17405	32,809
12	<i>Bmp3</i> ^{-/-}	6,0612	0,18821	32,204
13	<i>Bmp3</i> ^{-/-}	3,0245	0,054118	55,886
14	<i>Bmp3</i> ^{-/-}	3,7881	0,075583	50,118
15	<i>Bmp3</i> ^{-/-}	2,9467	0,061524	47,895

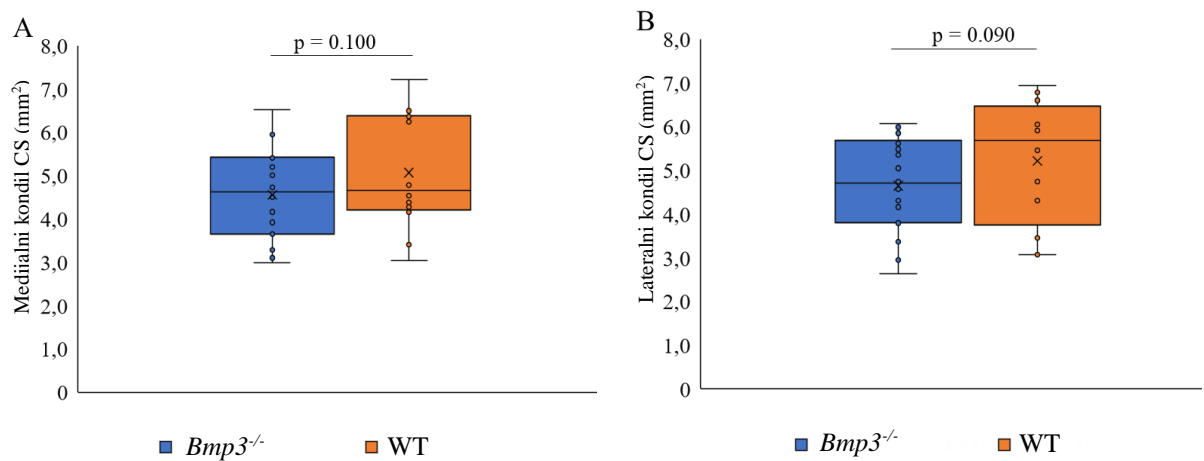
16	<i>Bmp3^{-/-}</i>	2,6349	0,05971	44,128
17	<i>Bmp3^{-/-}</i>	3,362	0,072172	46,583
18	<i>Bmp3^{-/-}</i>	3,7935	0,065256	58,132
19	<i>Bmp3^{-/-}</i>	4,6539	0,078564	59,237
20	<i>Bmp3^{-/-}</i>	4,155	0,078545	52,899
21	WT	6,9268	0,28331	24,449
22	WT	6,6702	0,23904	27,904
23	WT	5,9571	0,195	30,55
24	WT	6,06	0,18139	33,409
25	WT	6,0463	0,1969	30,707
26	WT	6,7715	0,19228	35,217
27	WT	5,4483	0,12604	43,226
28	WT	5,9074	0,19691	30
29	WT	4,3058	0,10156	42,397
30	WT	4,7423	0,12035	39,404
31	WT	3,4489	0,094102	36,651
32	WT	3,5479	0,10417	34,057
33	WT	4,8139	0,13858	34,736
34	WT	3,0636	0,083586	36,652
35	WT	6,591	0,2296	28,706
36	WT	3,059	0,08522	35,895

Statističkom analizom uspoređene su vrijednosti CV, CS i CS/CV medijalnih kondila između *Bmp3^{-/-}* i WT jedinki, kao i CV, CS i CS/CV lateralnih kondila između *Bmp3^{-/-}* i WT jedinki. Za sve izmjerene parametre, osim CV kod *Bmp3^{-/-}* na lokalitetu medijalnog kondila, dobivena je normalna distribucija te je stoga primijenjen parametrijski Student-t test za usporedbu genotipova miševa.

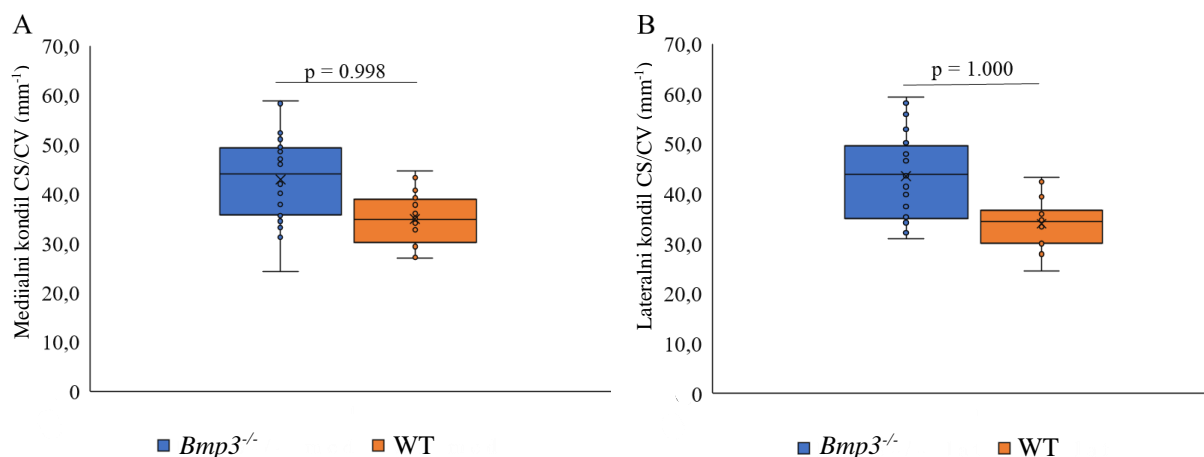
Usporedbom podataka vidljivo je da je volumen hrskavice na medijalnom kondilu bio značajno manji kod *Bmp3^{-/-}* miševa u usporedbi s WT miševima (Slika 9A.). Također je i volumen hrskavice na lateralnom kondilu bio značajno niži kod *Bmp3^{-/-}* miševa u usporedbi s WT miševima (Slika 9B.). Vrijednosti hrskavične površine nisu bile značajno različite između *Bmp3^{-/-}* i WT miševa (Slika 10). Omjer CS/CV također nije pokazivao razliku između *Bmp3^{-/-}* i WT miševa (Slika 11.).



Slika 9. Hrskavični volumen (CV) na medijalnom (A) i lateralnom (B) kondilu kod *Bmp3*^{-/-} i WT miševa. Kod *Bmp3*^{-/-} miševa je izmjeren značajno niži volumen u usporedbi s WT miševima.

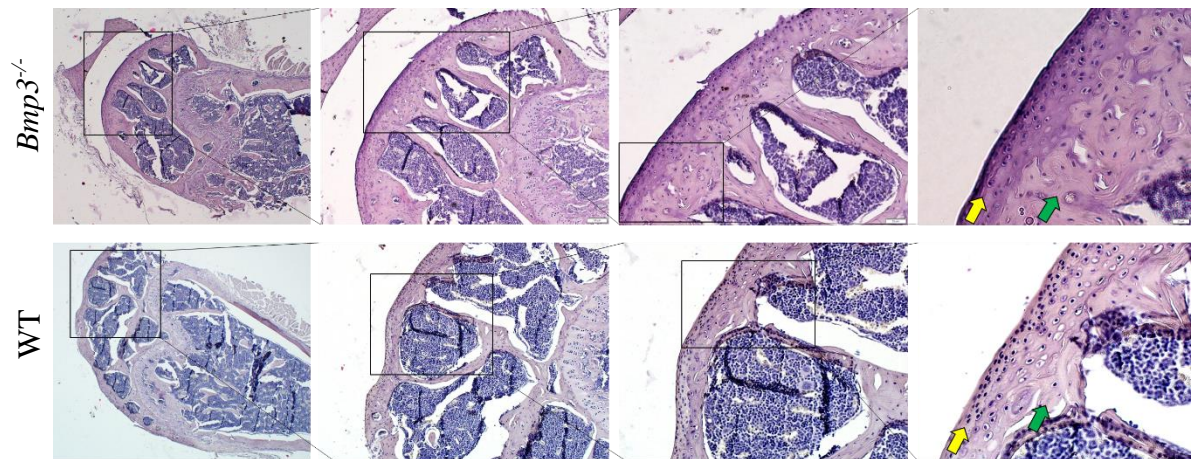


Slika 10. Hrskavična površina (CS) na medijalnom (A) i lateralnom (B) kondilu kod *Bmp3*^{-/-} i WT miševa.

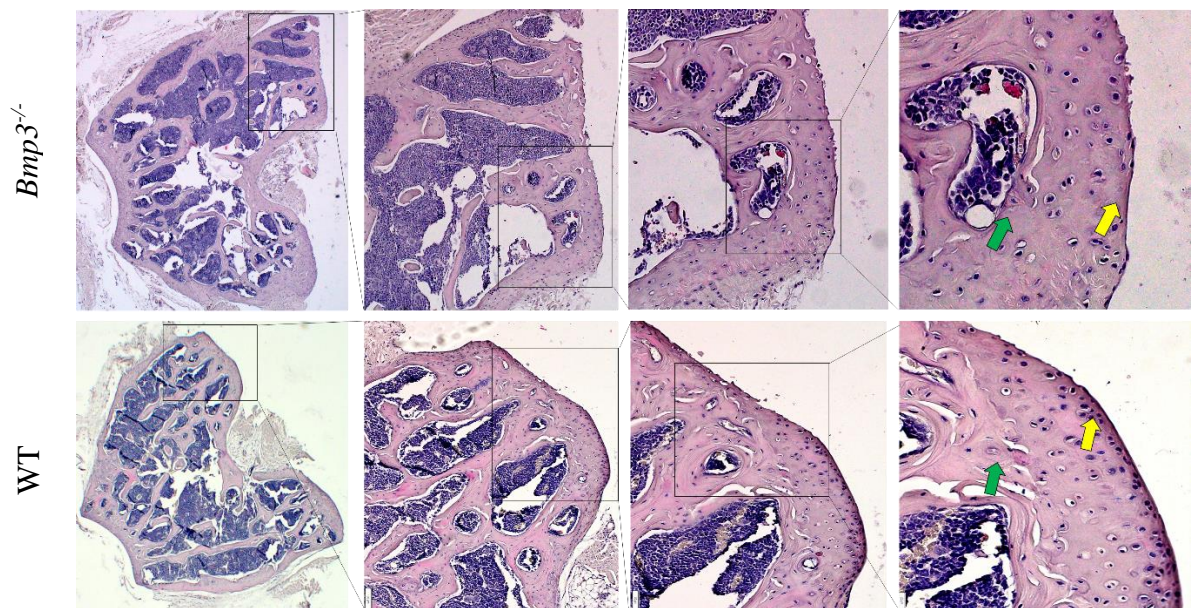


Slika 11. Omjer hrskavičnog volumena (CV) i površine (CS) na medijalnom (A) i lateralnom (B) kondilu kod *Bmp3*^{-/-} i WT miševa.

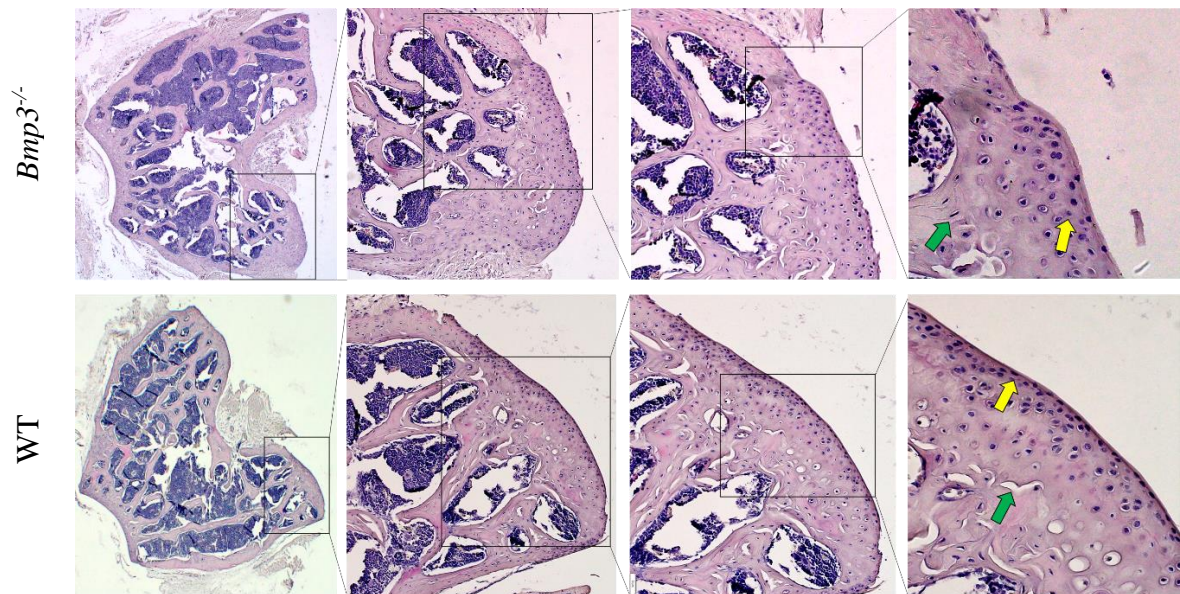
Hemalaon i eozin bojom (H&E) obojeni preparati zabilježeni su na mikroskopu na povećanjima 4x, 10x, 20x i 40x. Na sagitalnim presjecima se ne mogu razdvojiti medijalni i lateralni kondil, ali se može dobro vidjeti debljina i staničnost zglobne hrskavice (Slika 12). Kod *Bmp3*^{-/-} miša se vidi da je broj hondrocita u gornjem sloju zglobne hrskavice manji nego kod WT miša. Usporedbom hrskavice na medijalnom kondilu vidi se bolja očuvanost *lamine splendens* kod WT miša, uz veći broj hondrocita u površinskoj zoni koja je deblja u odnosu na hrskavicu *Bmp3*^{-/-} miša. Primjetan je i veći broj izogenih skupina hondrocita u medijalnom kondilu WT miša. (Slika 13). Usporedbom hrskavice na lateralnom kondilu vidi se da je površinska zona zglobne hrskavice deblja s većim brojem hondrocita i izogenih skupina hondrocita u WT miša u odnosu na *Bmp3*^{-/-} miša, dok je sami sloj zglobne hrskavice veći u WT miša. (Slika 14).



Slika 12. Usporedba distalnog dijela bedrene kosti *Bmp3*^{-/-} i WT miša u sagitalnom presjeku bojane H&E bojom. Žute strelice označavaju zglobnu hrskavicu, a zelene subhondralnu kost.

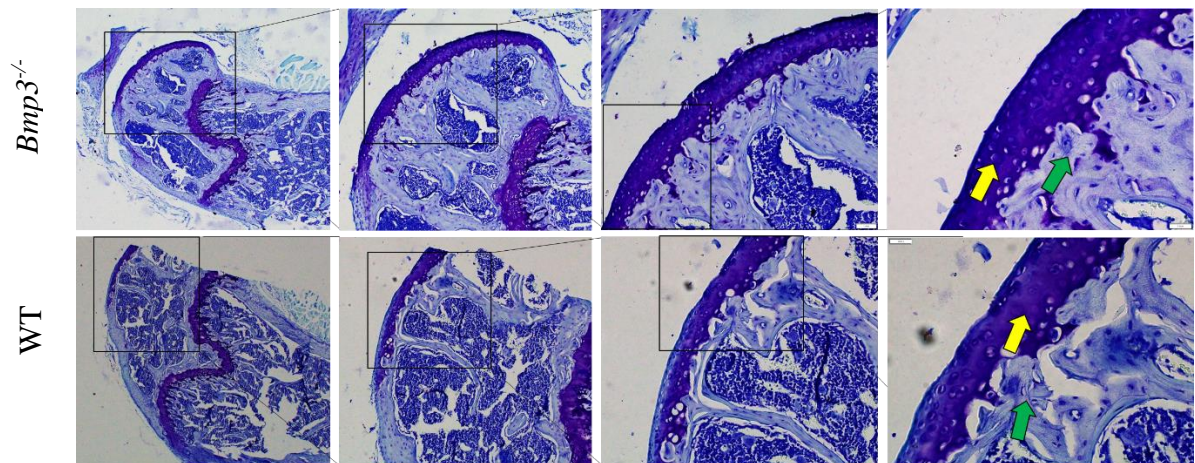


Slika 13. Usporedba hrskavice na medijalnom kondilu bedrene kosti u *Bmp3*^{-/-} i WT miša bojane H&E bojom. Žute strelice označavaju zglobnu hrskavicu, a zelene subhondralnu kost.

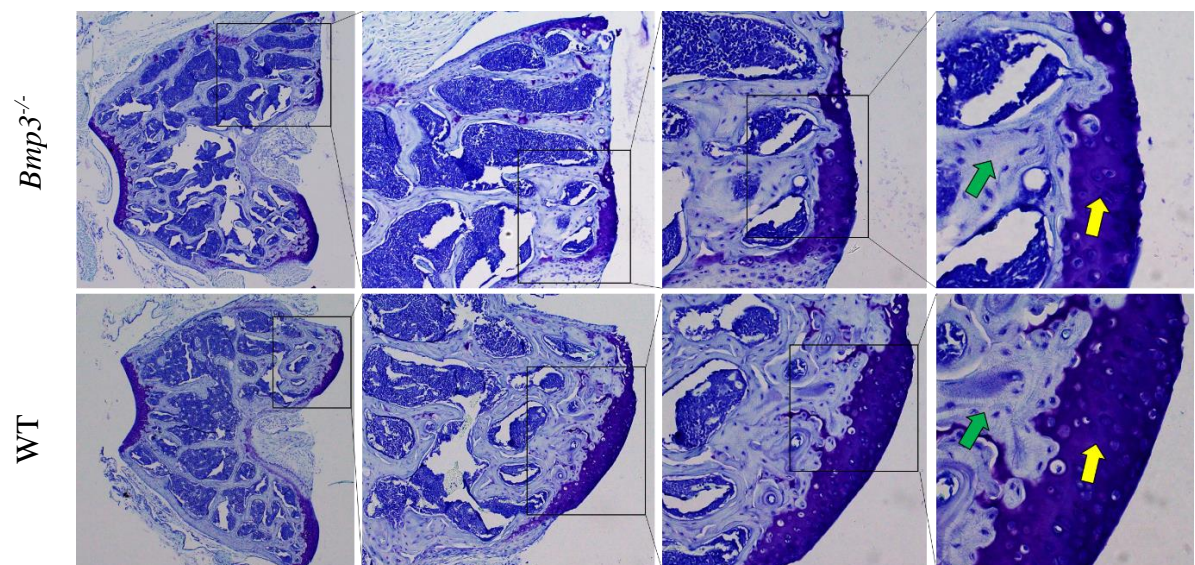


Slika 14. Usporedba hrskavice na lateralnom kondilu bedrene kosti u *Bmp3^{-/-}* i WT miša bojane H&E bojom. Žute strelice označavaju zglobnu hrskavicu, a zelene subhondralnu kost.

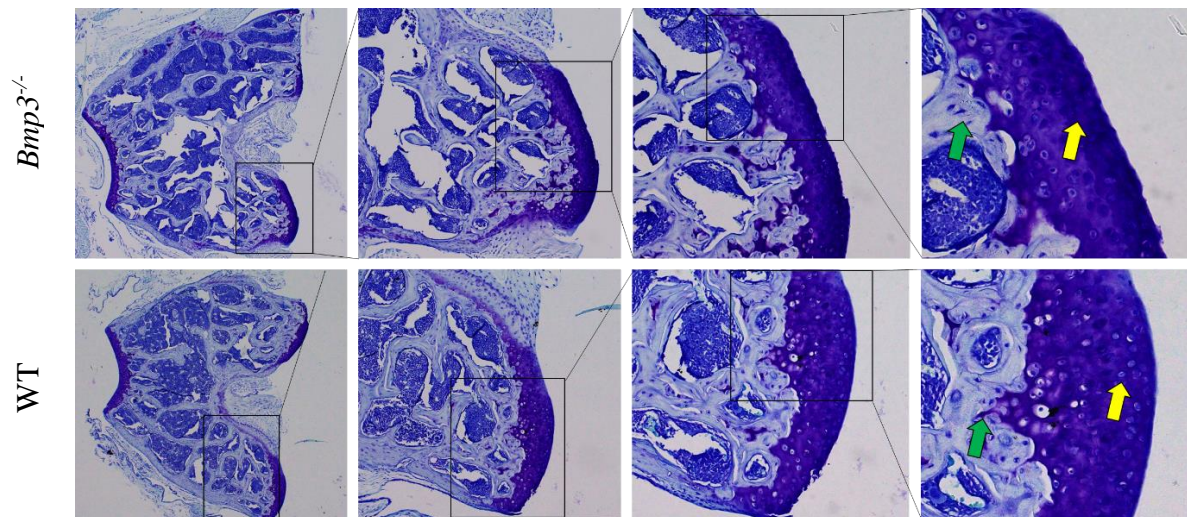
Toluidinom obojeni preparati analizirani su na mikroskopu na povećanjima 4x, 10x, 20x i 40x. Na sagitalnim presjecima se ne mogu razdvojiti medijalni i lateralni kondil, ali se može dobro vidjeti debljina i staničnost hrskavice (Slika 15). Kod *Bmp3^{-/-}* miša se vidi da je broj hondrocita u gornjem sloju zglobne hrskavice manji nego kod WT miša. Usporedbom hrskavice na medijalnom kondilu vidi se deblja zglobna hrskavica, kao i veći broj hondrocita u WT miša u odnosu na *Bmp3^{-/-}* miša. (Slika 16). Usporedbom hrskavice na lateralnom kondilu vidi se deblja zglobna hrskavica, kao i veći broj hondrocita u WT miša u odnosu na *Bmp3^{-/-}* miša (Slika 17).



Slika 15. Usporedba distalnog dijela bedrene kosti *Bmp3*^{-/-} i WT miša u sagitalnom presjeku bojane toluidin bojom. Žute strelice označavaju zglobnu hrskavicu, a zelene subhondralnu kost.



Slika 16. Usporedba hrskavice na medijalnom kondilu bedrene kosti u *Bmp3*^{-/-} i WT miša bojane toluidin bojom. Žute strelice označavaju zglobnu hrskavicu, a zelene subhondralnu kost.



Slika 17. Usporedba hrskavice na lateralnom kondilu bedrene kosti u *Bmp3*^{-/-} i WT miša bojane toluidin bojom. Žute strelice označavaju zglobnu hrskavicu, a zelene subhondralnu kost.

4.2. Rasprava

Upotreba mikro CT uređaja za vizualizaciju hrskavice olakšava i skraćuje vrijeme potrebno za analizu i kvantifikaciju hrskavičnog volumena, u usporedbi s histološkim tehnikama. Također, zbog nedestruktivne prirode akvizicije slika, mikro CT snimanje je kompatibilna metoda s histološkim tehnikama koje su nezaobilazne metode zbog mogućnosti prikaza morfologije stanica i izvanstaničnog matriksa u uzorcima (Nieminen, 2017). Za detaljnu analizu volumena, ne samo debljine hrskavice na par prereza, zahtjeva dugotrajni rad i usporedne rezove kroz cijeli volumen uzorka te kasnije dodatne računske operacije za ekstrapolaciju vrijednosti volumena (Mackenzie, 2006). Upotrebom mikro CT-a i korištenjem cijelog trodimenzionalnog volumena snimljenog uzorka za pravu 3D analizu nadilazi se potreba za dugotrajnim postupkom pripreme uzorka i aproksimacijama tokom izračuna. Glavni nedostatak mikro CT-a u vizualizaciji mekih tkiva, u ovom slučaju hrskavice, je uspješno riješen uspostavljanjem protokola za kontrastiranje hrskavice fosfotungstičnom kiselinom (PTA) (Nieminen, 2015). Za detaljniju analizu staničnosti, poroznosti i distribucije kolagena u hrskavici potreban je mikro CT uređaj visoke rezolucije i uzorci ljudske hrskavice ili hrskavice većih životinja (Nieminen, 2017). U našem istraživanju ograničavajući faktor je bila relativno niska rezolucija mikro CT uređaja od 9 μm i mali uzorci mišje hrskavice, koji su otprilike 2500 puta manji od ljudskih uzoraka, gledajući masu. Iz tog razloga smo se ograničili na samo volumetrijsku mikro CT analizu.

Po prvi puta smo proveli morfometrijsku analizu zglobne hrskavice na medijalnim i lateralnim kondilima bedrene kosti u miševa s izbačenim *Bmp3* genom (*Bmp3*^{-/-}) te smo pokazala je da *Bmp3*^{-/-} miševi imaju manji volumen zglobne hrskavice (CV) od miševa divljeg tipa (WT). Kod miševa *Bmp3*^{-/-} genotipa volumen hrskavice pokazao se statistički značajno manjim na oba analizirana kondila, pokazujući utjecaj *Bmp3* gena na razvoj i održavanje zglobne hrskavice.

Analiza površine hrskavice (CS) nije pokazala statistički značajnu razliku između *Bmp3*^{-/-} i WT miševa na medijalnom kondilu, kao ni na lateralnom kondilu. Što se tiče same površine hrskavice, nedostatak *Bmp3* gena ne utječe na samu površnu, već vjerojatno na debljinu, odnosno volumen zglobne hrskavice. Valja također uzeti u obzir da je prodiranje PTA u dubinu hrskavice bolje za kvantifikaciju volumena hrskavice, dok sama površina zglobne hrskavice nije optimalno kontrastirana i postojanje artefakta *partial volume effect* na granici hrskavice i zraka prilikom mikro CT snimanja, što je sigurno utjecalo na vizualizaciju površine hrskavice na mikro CT-u te samim time vrijednosti CS..

Omjer CS/CV nije pokazao statistički značajnu razliku između *Bmp3*^{-/-} i WT na analiziranim medijalnim i lateralnim kondilima, gdje normalizacija hrskavičnog volumena s hrskavičnom površinom nije rezultirala značajnim razlikama između genotipova miševa.

Napravljena je potvrdna histološka analiza bojanjem po protokolu H&E i toluidinom, koja je pokazala razliku u debljini i staničnosti zglobne hrskavice na analiziranim medijalnim i lateralnim kondilima. Sama struktura i staničnost zglobne hrskavice primarno je odraz razvoja i prilagodbe na anatomske položaj i biomehaničko opterećenje (Quinn i sur., 2013). Kako smo u istraživanju koristili miševe iste starosti koji su bili držani u identičnim uvjetima, možemo zaključiti da je glavni razlog razlike u staničnosti i strukturi zglobne hrskavice dokidanje izražaja *Bmp3* proteina.

Rezultati istraživanja su pokazali da, iako nedostatak BMP3 ima pozitivan učinak na kost, BMP3 je potreban za normalan razvoj i homeostazu hrskavice (Banovac i sur., 2022; Zhang i sur., 2005). U prethodno provedenim ispitivanjima utjecaja *Bmp3* gena na zglobnu hrskavicu, kod kunića je pokazan negativan učinak BMP3 na oporavak defekata zglobne hrskavice (Zhang i sur., 2015). Razlike u dobivenim rezultatima, u odnosu na naše istraživanje, su u tome da kod regeneracije hrskavice BMP3 ima veliku ulogu u ponovnom stvaranju podliježuće subhondralne kosti i tako ograničava regeneraciju hrskavice, dok smo pokazali u našem istraživanju da BMP3 tokom razvoja podržava razvoj i homeostazu hrskavice. Također je

nađeno da je izražaj gena za BMP3 smanjen *in vitro* modelu osteoartritisa gdje dolazi do hipertrofije hondrocita (He i sur., 2018). Vjerojatan mehanizam pozitivnog utjecaja *Bmp3* gena na razvoj zglobne hrskavice je održavanje proliferacije hondrocita tijekom embrionalnog razvoja preko AcvR-IIb, kao i pozitivan utjecaj na proliferaciju i diferencijaciju matičnih stanica koštane srži u hondrocite (Deng i sur., 2018), dok nedostatak BMP3 u *Bmp3^{-/-}* miševa uzrokuje skraćenje faze proliferacije i usmjerava ih prema hipertrofiji hondrocita te raniju transformaciju u koštano tkivo (Zhang i sur., 2015).

5. Zaključci

Na osnovu provedenih eksperimenata, dobivenih rezultata, analize i kritičkog uvida u njihovu značajnost, možemo u definirati slijedeće zaključke:

1. Upotreba mikro CT uređaja za vizualizaciju hrskavice kod eksperimentalnih životinja, olakšava i skraćuje vrijeme potrebno za analizu i kvantifikaciju hrskavičnog volumena, u usporedbi s histološkim tehnikama.
2. Delecija *Bmp3* gena u miševa dovodi do smanjenja volumena zglobne hrskavice.
3. Zglobna hrskavica miševa divljeg tipa (WT) pokazuje veću staničnost.
4. BMP3 je neophodan za normalan razvoj i homeostazu hrskavice kod miševa.

6. Popis kratica, oznaka i simbola

AcvR – receptor za aktivin, engl. *activin receptor*

Akt – protein-kinaza B

ALK – kinaze slične receptoru za aktivin, engl. *activin receptor-like kinases*

ART – algebarska rekonstrukcijska tehnika

ATF – aktivirajući transkripcijski faktor

BAMBI – za membranu vezan inhibitor BMP-a i aktivina, engl. *BMP and activin membrane bound inhibitor*

BMP – koštani morfogogenetski protein, engl. *bone morphogenetic protein*

BMPR – receptor za BMP

C/EBP- β – β protein koji veže CCAAT pojačivač, engl. *CCAAT/enhancer-binding protein β*

CD – biljeg diferenciranja, engl. *cluster of differentiation*

CS – hrskavična površina, engl. *cartilage surface*

CT – računalna tomografija, engl. *computed tomography*

CV – hrskavični volumen, engl. *cartilage volume*

DNA – deoksiribonukleinska kiselina, engl. *deoxyribonucleic acid*

EDTA - etilendiaminotetraoctena kiselina

ERK – izvanstanična signalima-regulirana kinaza, engl. *extracellular signal-regulated kinase*

GDF – faktor diferencijacije i rasta, engl. *growth and differentiation factor*

H&E – hemalon i eozin

JNK – Jun N-terminalna kinaza

LacZ – gen koji kodira β -galaktozidazu

MAPK – mitogenom aktivirana protein-kinaza

PBS - fosfatni pufer, od engl. *phosphate saline buffer*

PCM – pericelularni matriks

PCR – lančana reakcija polimeraze, od engl. *polymerase chain reaction*

PI3K – fosfoinozimid 3-kinaza

PKC – protein-kinaza C

PTA – fosfotungstična kiselina, od engl. *phosphotungstic acid*

Rho-GTPaza – gvanidin trifosfat hidrolaza iz obitelji Ras proteina

SLRP – mali leucinom-bogati proteoglikani, od engl. *small leucine-rich repeat proteoglycans*

I-Smad – inhibitorni Smad

R-Smad - receptorom regulirani Smad

TBE – tris-borat-EDTA

TE – tris-EDTA

TGF- β - transformirajući čimbenik rasta β , engl. *transforming growth factor β*

WT – organizam divljeg genotipa

7. Literatura

Allendorph GP, Isaacs MJ, Kawakami Y, Belmonte JCI, Choe S. BMP-3 and BMP-6 structures illuminate the nature of binding specificity with receptors. *Biochemistry*, 2007, 46(43):12238-12247.

Andriopoulos B, Corradini E, Xia Y, Faasse SA, Chen S, Grgurević L, Knutson MD, Pietrangelo A, Vukičević S, Lin HY, Babitt JL. BMP6 is a key endogenous regulator of hepcidin expression and iron metabolism. *Nat Genet*, 2009, 41(4):482-487.

Bahamonde ME, Lyons KM. BMP3: to be or not to be a BMP. *J Bone Joint Surg Am*, 2001, 83:S56-62.

Banovac I, Grgurević L, Rumenović V, Vukičević S, Erjavec I. BMP3 Affects Cortical and Trabecular Long Bone Development in Mice. *Int J Mol Sci*, 2022, 23(2).

Betts JG, DeSaix P, Johnson E, Johnson JE, Korol O, Kruse DH, Poe B, Wise JA, Womble M, Young KA. Anatomy and physiology. Houston, OpenStax, 2017. Dostupno na: <https://openstax.org/details/books/anatomy-and-physiology> (Citirano: 17.5.2023.)

Bielajew BJ, Hu JC, Athanasiou KA. Collagen: quantification, biomechanics and role of minor subtypes in cartilage. *Nat Rev Mater*, 2020, 5(10):730-747.

Carreira AC, Alves GG, Zambuzzi WF, Sogayar MC, Granjeiro JM. Bone Morphogenetic Proteins: Structure, biological function and therapeutic applications. *Arch Biochem Biophys*, 2014, 561:64-73.

Daluiski A, Engstrand T, Bahamonde ME, Gamer LW, Agius E, Stevenson SL, Cox K, Rosen V, Lyons KM. Bone morphogenetic protein-3 is a negative regulator of bone density. *Nat Genet*, 2001, 27(1):84-88.

De Bournonville S, Vangrunderbeeck S, Kerckhofs G. Contrast-enhanced microCT for virtual 3D anatomical pathology of biological tissues: A literature review. *Contrast Media Mol Imaging*, 2019, 2019.

Deng ZH, Li YS, Gao X, Lei GH, Huard J. Bone morphogenetic proteins for articular cartilage regeneration. *Osteoarthritis Cartilage*, 2018, 26(9):1153-1161.

Foldager CB, Toh WS, Christensen BB, Lind M, Gomoll AH, Spector M. Collagen Type IV and Laminin Expressions during Cartilage Repair and in Late Clinically Failed Repair Tissues from Human Subjects. *Cartilage*, 2016, 7(1):52-61.

Gamer LW, Cox K, Carlo JM, Rosen V. Overexpression of BMP3 in the developing skeleton alters endochondral bone formation resulting in spontaneous rib fractures. *Dev Dyn*, 2009, 238(9):2374-2381.

Gentili C, Cancedda R. Cartilage and bone extracellular matrix. *Curr Pharm Des*, 2009, 15(12):1334-1348.

Goldring MB, Tsuchimochi K, Ijiri K. The control of chondrogenesis. *J Cell Biochem*, 2006, 97(1):33-44.

He Y, Yao W, Zhang M, Zhang Y, Zhang D, Jiang Z, Ma T, Sun J, Shao M, Chen J. Changes in osteogenic gene expression in hypertrophic chondrocytes induced by SIN-1. *Exp Ther Med*, 2018, 16(2):609-618.

Horkay F. Interactions of cartilage extracellular matrix macromolecules. *J Polym Sci B Polym Phys*, 2012, 50(24):1699-1705.

Katagiri T, Watabe T. Bone Morphogenetic Proteins. *Cold Spring Harb Perspect Biol*, 2016, 8(6):a021899.

Kokabu S, Gamer L, Cox K, Lowery J, Tsuji K, Raz R, Economides A, Katagiri T, Rosen V. BMP3 suppresses osteoblast differentiation of bone marrow stromal cells via interaction with Acvr2b. *Mol Endocrinol*, 2012, 26(1):87-94.

Krishnan Y, Grodzinsky AJ. Cartilage diseases. *Matrix Biology*, 2018, 71-72:51-69.

Kronenberg HM. The role of the perichondrium in fetal bone development. *Ann N Y Acad Sci*, 2007, 1116:59-64.

Lesciotto KM, Motch Perrine SM, Kawasaki M, Stecko T, Ryan TM, Kawasaki K, Richtsmeier JT. Phosphotungstic acid-enhanced microCT: Optimized protocols for embryonic and early postnatal mice. *Dev Dyn*, 2020, 249(4):573-585.

Lopez SG, Bonassar LJ. The role of SLRPs and large aggregating proteoglycans in collagen fibrillogenesis, extracellular matrix assembly, and mechanical function of fibrocartilage. *Connect Tissue Res*, 2022, 63(3):269-286.

Mackenzie D. Breakthrough of the year. The Poincaré conjecture--proved. *Science*, 2006, 314(5807):1848-1849.

Metscher BD. MicroCT for developmental biology: a versatile tool for high-contrast 3D imaging at histological resolutions. *Dev Dyn*, 2009, 238(3):632-640.

Nieminen HJ, Gahunia HK, Pritzker KPH, Ylitalo T, Rieppo L, Karhula SS, Lehenkari P, Hægström E, Saarakkala S. 3D histopathological grading of osteochondral tissue using

contrast-enhanced micro-computed tomography. *Osteoarthritis and Cartilage*, 2017, 25(10), 1680–1689.

Nieminen HJ, Ylitalo T, Karhula S, Suuronen JP, Kauppinen S, Serimaa R, Hæggström E, Pritzker KP, Valkealahti M, Lehenkari P, Finnilä M, Saarakkala S. Determining collagen distribution in articular cartilage using contrast-enhanced micro-computed tomography. *Osteoarthritis Cartilage*, 2015, 23(9):1613-1621.

Quinn TM, Häuselmann HJ, Shintani N, Hunziker EB. Cell and matrix morphology in articular cartilage from adult human knee and ankle joints suggests depth-associated adaptations to biomechanical and anatomical roles. *Osteoarthritis Cartilage*, 2013, 21(12):1904-1912.

Ricard-Blum S. The Collagen Family. *Cold Spring Harb Perspect Biol*, 2011, 3(1):1-19.

Sartori R, Schirwis E, Blaauw B, Bortolanza S, Zhao J, Enzo E, Stantzou A, Mouisel E, Toniolo L, Ferry A, Stricker S, Goldberg AL, Dupont S, Piccolo S, Amthor H, Sandri M. BMP signaling controls muscle mass, *Nat Genet*, 2013, 45(11):1309-1321.

Stock SR. *MicroComputed Tomography: Methodology and Applications*. Boca Raton, CRC Press, 2020.

Takao M, Hino J, Takeshita N, Konno Y, Nishizawa T, Matsuo H, Kangawa K. Identification of rat bone morphogenetic protein-3b (BMP-3b), a new member of BMP-3. *Biochem Biophys Res Commun*, 1996, 219(2):656-662.

Thielen NGM, Van der Kraan PM, Van Caam APM. TGF β /BMP signaling pathway in cartilage homeostasis. *Cells*, 2019, 8(9).

Valenzuela DM, Murphy AJ, Friendewey D, Gale NW, Economides AN, Auerbach W, Poueymirou WT, Adams NC, Rojas J, Yasenchak J, Chernomorsky R, Boucher M, Elsasser AL, Esau L, Zheng J, Griffiths JA, Wang X, Su H, Xue Y, Dominguez MG, Noguera I, Torres R, Macdonald LE, Stewart AF, DeChiara TM, Yancopoulos GD. High-throughput engineering of the mouse genome coupled with high-resolution expression analysis. *Nat Biotechnol*, 2003, 21(6):652-659.

Vukičević S, Helder MN, Luyten FP. Developing human lung and kidney are major sites for synthesis of bone morphogenetic protein-3 (osteogenin). *J Histochem Cytochem*, 1994, 42(7):869-875.

Wachsmuth L, Söder S, Fan Z, Finger F, Aigner T. Immunolocalization of matrix proteins in different human cartilage subtypes. *Histol Histopathol*, 2006, 21(4-6):477-485.

Wang RN, Green J, Wang Z, Deng Y, Qiao M, Peabody M, Zhang Q, Ye J, Yan Z, Denduluri S, Idowu O, Li M, Shen C, Hu A, Haydon RC, Kang R, Mok J, Lee MJ, Luu HL, Shi LL. Bone Morphogenetic Protein (BMP) signaling in development and human diseases. *Genes Dis*, 2014, 1(1):87-105.

Wang RN, Green J, Wang Z, Deng Y, Qiao M, Peabody M, Zhang Q, Ye J, Yan Z, Denduluri S, Idowu O, Li M, Shen C, Hu A, Haydon RC, Kang R, Mok J, Lee MJ, Luu HL, Shi LL. Bone Morphogenetic Protein (BMP) signaling in development and human diseases. *Genes Dis*, 2014, 1(1):87-105.

Zhang Z, Yang W, Cao Y, Shi Y, Lei C, Du B, Li X, Zhang Q. The functions of BMP3 in rabbit articular cartilage repair. *Int J Mol Sci*, 2015, 16(11):25934-25946.

Zheng L, Yamashiro T, Fukunaga T, Balam TA, Takano-Yamamoto T. Bone morphogenetic protein 3 expression pattern in rat condylar cartilage, femoral cartilage and mandibular fracture callus. *Eur J Oral Sci*, 2005, 113(4):318-325.

8. Sažetak/Summary

BMP3 je najviše zastupljeni koštani morfogenetski protein u demineraliziranoj kosti i djeluje kao negativni regulator gustoće kosti. U ovome radu istražen je utjecaj BMP3 na zglobnu hrskavicu, koristeći morfometrijsku analizu mikro CT uređajem, čija nedestruktivna i neinvazivna priroda omogućuje analizu većeg broja uzoraka u izrazito kraćem vremenu naspram dugotrajnih i destruktivnih histoloških metoda. Nedostatak mikro CT metode u vizualizaciji mekih tkiva riješen je uspostavom protokola za kontrastiranje hrskavice fosfotungstičnom kiselinom (PTA). U istraživanju su korišteni WT i *Bmp3*^{-/-} miševi oba spola čiji je genotip određen umnažanjem DNA izolirane iz uzoraka vršaka repova lančanom reakcijom polimeraze (PCR) s korištenim početnicama za *Bmp3* gen i reporterski gen *LacZ* te popratnu agaroznu gel elektroforezu. 36 uzoraka bedrenih kostiju miševa sakupljeno je i kontrastirano te snimljeno *ex vivo* koristeći Skyscan 1076 (Bruker, Belgija) mikro CT uređaj, nakon čega je napravljena rekonstrukcija i morfometrijska analiza zglobne hrskavice distalne bedrene kosti na medijalnim i lateralnim kondilima, kojom su kvantificirane vrijednosti hrskavične površine (CS), hrskavičnog volumena (CV) te njihovog omjera (CS/CV) za oba kondila. Potvrдна analiza napravljena je histokemijskim bojanjem po protokolu H&E i toluidinom. Morfometrijskom analizom i statističkom obradom podataka utvrđeno je da WT miševi imaju veći volumen zglobne hrskavice (CV) od *Bmp3*^{-/-} miševa na oba analizirana kondila, dok analiza površine hrskavice (CS) nije pokazala statistički značajnu razliku između *Bmp3*^{-/-} i WT miševa na medijalnom kondilu, kao ni na lateralnom kondilu. Omjer CS/CV nije pokazao statistički značajnu razliku između *Bmp3*^{-/-} i WT na analiziranim medijalnim i lateralnim kondilima, gdje normalizacija hrskavičnog volumena s hrskavičnom površinom nije rezultirala značajnim razlikama između genotipova miševa. Na histološkim presjecima jasno je vidljivo da je zglobna hrskavica WT miševa deblja s većom staničnošću od *Bmp3*^{-/-} miševa. Rezultati istraživanja su pokazali da, iako nedostatak BMP3 ima pozitivan učinak na kost, BMP3 je potreban za normalan razvoj i homeostazu hrskavice.

BMP3 is the most abundant bone morphogenetic protein in demineralized bone and acts as a negative regulator of bone density. In this thesis, the influence of BMP3 on articular cartilage was investigated, with morphometric analysis using a micro CT device, whose non-destructive and non-invasive nature enables the analysis of a large number of samples in a significantly shorter time span compared to long-term and destructive histological methods. A disadvantage of the micro CT method in the visualization of soft tissues was solved by establishing a protocol for contrasting cartilage with phosphotungstic acid (PTA). In this experiment, WT and *Bmp3*^{-/-} mice of both sexes were used, whose genotype was determined by amplification of DNA isolated from tail tip samples using polymerase chain reaction (PCR) with primers for the *Bmp3* gene and the reporter gene *LacZ* and concomitant agarose gel electrophoresis. 36 samples of mouse femurs were collected and contrasted and recorded *ex vivo* using a Skyscan 1076 (Bruker, Belgium) micro CT device, after which reconstruction and morphometric analysis of articular cartilage of the distal femur on the medial and lateral condyles was carried out. The values of cartilage surface (CS), cartilage volume (CV) and their ratio (CS/CV) for both condyles were quantified. Confirmatory analysis was carried out by histochemical staining using H&E protocol and toluidine. Morphometric and statistical analysis revealed that WT mice have a higher articular cartilage volume (CV) than *Bmp3*^{-/-} mice on both analyzed condyles, while cartilage surface (CS) analysis did not show a statistically significant difference between *Bmp3*^{-/-} and WT mice on the medial condyle nor the lateral condyle. The CS/CV ratio did not show a statistically significant difference between *Bmp3*^{-/-} and WT on the analyzed medial and lateral condyles, where normalization of cartilage volume with cartilage surface did not result in significant differences between the two analyzed murine genotypes. On histological sections, it is clearly visible that the articular cartilage of WT mice is thicker and with higher cellularity than the articular cartilage of *Bmp3*^{-/-} mice. The obtained experimental results showed that, although BMP3 deficiency has a positive effect on bone, BMP3 is critical and required for normal cartilage development and homeostasis

Temeljna dokumentacijska kartica

Sveučilište u Zagrebu
Farmaceutsko-biokemijski fakultet
Studij: Medicinska biokemija
Zavod za medicinsku biokemiju i hematologiju
Domagojeva 2, 10000 Zagreb, Hrvatska

Diplomski rad

MORFOMETRIJSKA ANALIZA ZGLOBNE HRKAVICE U *Bmp3*^{-/-} MIŠEVA KORISTEĆI MIKRO CT

Matej Nekić

SAŽETAK

BMP3 je najviše zastupljeni koštani morfogenetski protein u demineraliziranoj kosti i djeluje kao negativni regulator gustoće kosti. U ovom radu istražen je utjecaj BMP3 na zglobnu hrskavicu, koristeći morfometrijsku analizu mikro CT uređajem, čija nedestruktivna i neinvazivna priroda omogućuje analizu većeg broja uzoraka u izrazito kraćem vremenu naspram dugotrajnih i destruktivnih histoloških metoda. Nedostatak mikro CT metode u vizualizaciji mekih tkiva riješen je uspostavljanjem protokola za kontrastiranje hrskavice fosfotungstičnom kiselinom (PTA). U istraživanju su korišteni WT i *Bmp3*^{-/-} miševi oba spola čiji je genotip određen umnažanjem DNA izolirane iz uzoraka vršaka repova lančanom reakcijom polimeraze (PCR) s korištenim početnicama za *Bmp3* gen i reporterski gen *LacZ* te popratnu agaroznu gel elektroforezu. 36 uzoraka bedrenih kostiju miševa sakupljeno je i kontrastirano te snimljeno *ex vivo* koristeći Skyscan 1076 (Bruker, Belgija) mikro CT uređaj, nakon čega je napravljena rekonstrukcija i morfometrijska analiza zglobne hrskavice distalne bedrene kosti na medijalnim i lateralnim kondilima, kojom su kvantificirane vrijednosti hrskavične površine (CS), hrskavičnog volumena (CV) te njihovog omjera (CS/CV) za oba kondila. Potvrдна analiza napravljena je histokemijskim bojanjem po protokolu H&E i toluidinom. Morfometrijskom analizom i statističkom obradom podataka utvrđeno je da WT miševi imaju veći volumen zglobne hrskavice (CV) od *Bmp3*^{-/-} miševa na oba analizirana kondila, dok analiza površine hrskavice (CS) nije pokazala statistički značajnu razliku između *Bmp3*^{-/-} i WT miševa na medijalnom kondilu, kao ni na lateralnom kondilu. Omjer CS/CV nije pokazao statistički značajnu razliku između *Bmp3*^{-/-} i WT na analiziranim medijalnim i lateralnim kondilima, gdje normalizacija hrskavičnog volumena s hrskavičnom površinom nije rezultirala značajnim razlikama između genotipova miševa. Na histološkim presjecima jasno je vidljivo da je zglobna hrskavica WT miševa deblja s većom staničnošću od *Bmp3*^{-/-} miševa. Rezultati istraživanja su pokazali da, iako nedostatak BMP3 ima pozitivan učinak na kost, BMP3 je potreban za normalan razvoj i homeostazu hrskavice.

Rad je pohranjen u Središnjoj knjižnici Sveučilišta u Zagrebu Farmaceutsko-biokemijskog fakulteta.

Rad sadrži: 44 stranice, 17 grafičkih prikaza, 4 tablice i 39 literaturnih navoda. Izvornik je na hrvatskom jeziku.

Ključne riječi: Koštani morfogenetski protein 3, mikro CT, hrskavica, morfometrijska analiza

Mentor: **Dr. sc. Donatella Verbanac**, izvanredni profesor Sveučilišta u Zagrebu Farmaceutsko-biokemijskog fakulteta.

Komentor: **Dr. sc. Igor Erjavec**, znanstveni suradnik Sveučilišta u Zagrebu Medicinskog fakulteta

Ocjenjivači: **Dr. sc. Donatella Verbanac**, izvanredni profesor Sveučilišta u Zagrebu Farmaceutsko-biokemijskog fakulteta.
Dr. sc. Roberta Petlevski, redoviti profesor Sveučilišta u Zagrebu Farmaceutsko-biokemijskog fakulteta.
Dr. sc. Igor Erjavec, znanstveni suradnik Sveučilišta u Zagrebu Medicinskog fakulteta

Rad prihvaćen: srpanj 2023.

Basic documentation card

University of Zagreb
Faculty of Pharmacy and Biochemistry
Study: Medical Biochemistry
Department of Medical Biochemistry and Hematology
Domagojeva 2, 10000 Zagreb, Croatia

Diploma thesis

MORPHOMETRIC ANALYSIS OF ARTICULAR CARTILAGE IN *Bmp3*^{-/-} USING MICRO CT

Matej Nekić

SUMMARY

BMP3 is the most abundant bone morphogenetic protein in demineralized bone and acts as a negative regulator of bone density. In this thesis, the influence of BMP3 on articular cartilage was investigated, with morphometric analysis using a micro CT device, whose non-destructive and non-invasive nature enables the analysis of a large number of samples in a significantly shorter time span compared to long-term and destructive histological methods. A disadvantage of the micro CT method in the visualization of soft tissues was solved by establishing a protocol for contrasting cartilage with phosphotungstic acid (PTA). In this experiment, WT and *Bmp3*^{-/-} mice of both sexes were used, whose genotype was determined by amplification of DNA isolated from tail tip samples using polymerase chain reaction (PCR) with primers for the *Bmp3* gene and the reporter gene *LacZ* and concomitant agarose gel electrophoresis. 36 samples of mouse femurs were collected and contrasted and recorded *ex vivo* using a Skyscan 1076 (Bruker, Belgium) micro CT device, after which reconstruction and morphometric analysis of articular cartilage of the distal femur on the medial and lateral condyles was carried out. The values of cartilage surface (CS), cartilage volume (CV) and their ratio (CS/CV) for both condyles were quantified. Confirmatory analysis was carried out by histochemical staining using H&E protocol and toluidine. Morphometric and statistical analysis revealed that WT mice have a higher articular cartilage volume (CV) than *Bmp3*^{-/-} mice on both analyzed condyles, while cartilage surface (CS) analysis did not show a statistically significant difference between *Bmp3*^{-/-} and WT mice on the medial condyle nor the lateral condyle. The CS/CV ratio did not show a statistically significant difference between *Bmp3*^{-/-} and WT on the analyzed medial and lateral condyles, where normalization of cartilage volume with cartilage surface did not result in significant differences between the two analyzed murine genotypes. On histological sections, it is clearly visible that the articular cartilage of WT mice is thicker and with higher cellularity than the articular cartilage of *Bmp3*^{-/-} mice. The obtained experimental results showed that, although BMP3 deficiency has a positive effect on bone, BMP3 is critical and required for normal cartilage development and homeostasis.

The thesis is deposited in the Central Library of the University of Zagreb Faculty of Pharmacy and Biochemistry.

Thesis includes: 44 pages, 17 figures, 4 tables and 39 references. Original is in Croatian language.

Keywords: Bone morphogenetic protein 3, micro CT, cartilage, morphometric analysis

Mentor: **Donatella Verbanac, Ph.D.** Associate Professor, University of Zagreb Faculty of Pharmacy and Biochemistry

Co-mentor: **Igor Erjavec, Ph.D.** Research Associate, University of Zagreb School of Medicine

Reviewers: **Donatella Verbanac, Ph.D.** Associate Professor, University of Zagreb Faculty of Pharmacy and Biochemistry
Robert Petlevski, Ph.D. Full Professor, University of Zagreb Faculty of Pharmacy and Biochemistry
Igor Erjavec, Ph.D. Research Associate, University of Zagreb School of Medicine

The thesis was accepted: July 2023.