

Virusne bolesti kože

Barešić, Valentina

Master's thesis / Diplomski rad

2016

Degree Grantor / Ustanova koja je dodijelila akademski / stručni stupanj: **University of Zagreb, Faculty of Pharmacy and Biochemistry / Sveučilište u Zagrebu, Farmaceutsko-biokemijski fakultet**

Permanent link / Trajna poveznica: <https://um.nsk.hr/um:nbn:hr:163:579795>

Rights / Prava: [In copyright](#)/[Zaštićeno autorskim pravom.](#)

Download date / Datum preuzimanja: **2024-07-28**



Repository / Repozitorij:

[Repository of Faculty of Pharmacy and Biochemistry University of Zagreb](#)



Valentina Barešić

Virusne bolesti kože

DIPLOMSKI RAD

Predan Sveučilištu u Zagrebu Farmaceutsko-biokemijskom fakultetu

Zagreb, 2016.

Ovaj diplomski rad je prijavljen na kolegiju Farmakologija 2, Sveučilišta u Zagrebu Farmaceutsko-biokemijskog fakulteta i izrađen u Zavodu za farmakologiju pod stručnim vodstvom doc.dr.sc. Petre Turčić.

Zahvaljujem mentorici doc.dr.sc. Petri Turčić na stručnoj pomoći i vodstvu tijekom izrade diplomskog rada.

Najveće hvala mojim roditeljima, sestrama: Aneli, Katarini i Kristini, Bojanu te dragim prijateljima na ljubavi i podršci.

SADRŽAJ:

1. UVOD	5
1.1. VIRUSNE BOLESTI KOŽE	7
1.1.1. HERPESVIRUSI	7
1.1.1.1. Virus herpes simplex (HSV)	8
1.1.1.2. Virus varicella zoster (VZV)	10
1.1.1.3. Ljudski herpesvirus 6 (HHV-6)	13
1.1.2. POXVIRIDAE	13
1.1.2.1. Variola virus (velike boginje)	14
1.1.2.2. Molluscum contagiosum	15
1.1.3. PAPOVAVIRIDAE	17
1.1.3.1. Papillomavirus	18
2. OBRAZLOŽENJE TEME	22
3. MATERIJALI I METODE	24
4. REZULTATI I DISKUSIJA	26
4.1. LIJEČENJE <i>HERPES SIMPLEX VIRUSA</i>	27
4.1.1. ACIKLOVIR	27
4.1.2. ADENIN ARABINOZID (VIDARABIN, ARA A)	28
4.1.3. FAMCIKLOVIR (PENCIKLOVIR)	28
4.1.4. FOSFONOMRAVLJA KISELINA (FOSCARNET, FOSCAVIL)	29
4.1.5. IDOKSURIDIN, TRIFLURIDIN, FLUOROURACIL	29
4.1.6. PRIRODNI PREPARATI U LIJEČENJU <i>HERPES SIMPLEX</i> INFEKCIJA KOŽE	29
4.1.7. UTJECAJ PREHRANE I DODATAKA PREHRANI	29
4.2. METODE LIJEČENJA INFEKCIJA UZROKOVANIH <i>VARICELLA ZOSTER VIRUSOM</i>	32
4.3. METODE LIJEČENJA <i>MOLLUSCUM CONTAGIOSUM</i>	34
4.3.1. IMIKVOMOD	34
4.3.2. KANTARIDIN	35
4.3.3. KALIJEV HIDROKSID	35
4.3.4. SALICILNA KISELINA U KOMBINACIJI S MLIJEČNOM KISELINOM	36
4.3.5. TERAPIJA PASTOM SREBROVOG NITRATA	36
4.4. METODE LIJEČENJA VIRUSNIH BRADAVICA	37
4.4.1. KEMIJSKA SREDSTVA	37
4.4.1.1. Salicilna kiselina	37
4.4.1.2. Glikolna kiselina	38
4.4.1.3. Trikloroctena kiselina i monokloroctena kiselina	38
4.4.1.4. Kantaridin	38
4.4.2. FIZIČKI POSTUPCI LIJEČENJA	39
4.4.2.1. Krioterapija	39
4.4.2.2. Uklanjanje bradavica kirurškim zahvatom	39
4.4.2.3. Terapija laserom	39
4.4.2.4. Kiretaža	40
4.4.3. ANTIPROLIFERATIVNA TERAPIJA	40
4.4.3.1. 5-fluorouracil	40

4.4.3.2.	Podofilin i podofilotoksin	40
4.4.3.3.	Bleomicin	40
4.4.3.4.	Retinoidi	41
4.4.3.5.	Cidofovir	41
4.4.4.	IMUNOTERAPIJA	42
4.4.4.1.	Imikvomod.....	42
4.4.4.2.	Intralezionalna imunoterapija	42
4.4.5.	BILJNI PRIPRAVCI U TERAPIJI VIRUSNIH BRADAVICA	43
4.4.5.1.	Smokva (Ficus carica)	43
4.4.5.2.	Rosopas (Chelidonium majus).....	44
4.4.5.3.	Čajevac (Melaleuca alternifolia).....	44
4.4.5.4.	Češnjak (Allium sativum).....	44
5.	<u>ZAKLJUČCI</u>	46
6.	<u>LITERATURA</u>	48
7.	<u>SAŽETAK/SUMMARY.....</u>	52
8.	<u>TEMELJNA DOKUMENTACIJSKA KARTICA / BASIC DOCUMENTATION CARD</u>	55

1.UVOD

Koža je najveći organ ljudskog organizma. Pokriva cijelu površinu tijela te čini 18% ukupne tjelesne mase čovjeka. Površina kože iznosi oko 1,5-1,8 m² u muškaraca, a u žena oko 1,1 m². Debljina kože varira ovisno o području tijela pa je tako najdeblja na tabanima gdje debljina kože iznosi oko 4 mm. Boja kože ovisi o prokrvljenosti kao i o količini melanina i prozirnosti kožnih slojeva. Na podlogu je pričvršćena vezivnim tkivom.

Glavna zadaća kože je zaštita organizma i unutarnjih organa od nepovoljnih uvjeta okoline, odnosno zaštita tijela od mehaničkih, kemijskih i bioloških podražaja, Sunčeva svjetla, patogenih mikroorganizama, dehidracije. Također ima termoregulacijsku, sekrecijsku, osjetnu i imunološku funkciju.

Voda koži daje baršunasti izgled te omogućuje odvijanje biokemijskih procesa u koži. Koža sudjeluje u metabolizmu dušika, ugljikova dioksida, minerala, vitamina i vode. Dnevno se kroz kožu izluče velike količine vode, uglavnom znojenjem (*perspiratio sensibilis*, *transpiratio*), ali postoji neprimjetan gubitak vode i bez znojenja (*perspiratio insensibilis*). Ti procesi omogućavaju mehaničko čišćenje kože. Uz bubrege, crijeva i pluća, koža je najveći organ za izlučivanje vode.

Koža je izgrađena od triju slojeva: 1. epidermis (orožnjeni mnogoslojni pločasti epitel), 2. dermis i 3. subcutis (potkožno masno tkivo) (Lipozenčić i sur., 2008). Epidermis, odnosno pokoža, je vanjski dio kože. Nema krvnih, a ni limfnih žila. Sastoji se od 5 slojeva. Obnavlja se iz bazalnog sloja (*stratum basale*, *stratum germinativum*) u kojem su najbrojniji keratinociti koji se dijele te putuju prema gore do rožnatog sloja (*stratum corneum*) koji se sastoji od odumrlih heksagonalnih stanica, a gornji slojevi rožnatog sloja se odljušte. Keratinociti se inače podijele na dvije stanice od kojih je jedna besmrtna stanica, a druga je smrtna stanica koja ima mogućnost diferencijacije i keratinizacije. Nakon dijeljenja keratinocita, besmrtna stanica ostaje u bazalnom sloju. 28-30 dana je potrebno da jedna novostvorena stanica dođe iz germinativne zone do površine kože, dok je na licu taj proces i brži te iznosi od 13-14 dana. Germinativnu zonu epidermisa (*stratum Malpighii*) čine bazalni i spinozni sloj budući da nakon dijeljenja keratinociti potiskuju stanice spinoznog sloja prema površini kože. Poslije rožnatog sloja je svijetli sloj (*stratum lucidum*), prisutan na tabanima i dlanovima, i dalje redom: zrnasti sloj (*stratum granulosum*), trnasti ili nazubljeni sloj (*stratum spinosum*) te bazalni sloj (Čajkovac, 2005). U epidermisu se također nalaze i melanociti koji sintetiziraju pigment melanin čija je zadaća zaštita kože od štetnog djelovanja Sunčeva svjetla te imunokompetentnih Langerhansovih stanica i Merkelovih stanica (Lipozenčić i sur., 2008). Epidermis s dermisom povezuje bazalna membrana vrlo složene strukture. Transport tvari iz epidermisa u dermis, i obrnuto, odvija se difuzijom. Dermis se sastoji od niti vezivnog tkiva

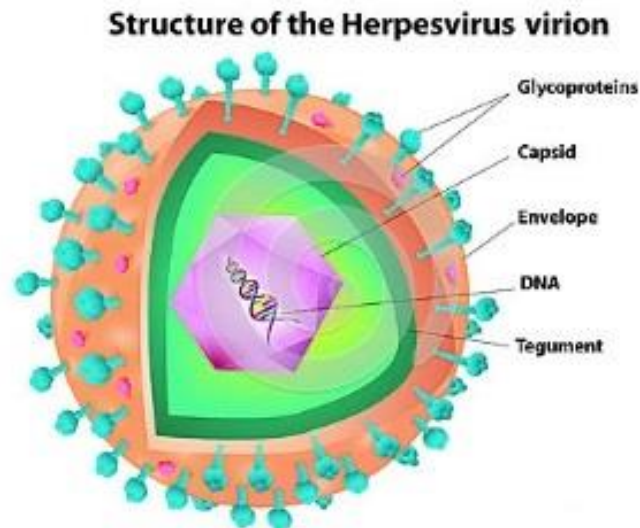
izgrađenih od kolagena i elastina, krvnih i limfnih žila, živaca, osjetnih tjelešaca, fibroblasta, fibrocita, makrofaga i limfocita. Dijeli se na papilarni dio (*stratum papillare*) s osjetnim tjelešcima za dodir (Meissnerova tjelešca) i retikularni dio (*stratum reticulare*) s gustim snopovima kolagena. Potkožno tkivo (*subcutis*) uglavnom izgrađuje masno tkivo. Privjeske kože čine folikuli s dlakama, nokti, žlijezde znojnice i lojnice (Čajkovac, 2005).

1.1. Virusne bolesti kože

Virusne bolesti kože su česte, osobito među djecom. Dijagnoza virusnih bolesti se postavlja na temelju kliničke slike, citološke, patohistološke i serološke pretrage, elektronske mikroskopije i izolacije virusa u kulturi tkiva. U najčešća virusna oboljenja kože spadaju *verucae vulgares*, *molluscum contagiosum*, *pararavaccinia*, *ecthyma contagiosum*, *herpes simplex*, *herpes zoster* (Lipozenčić i sur., 2008).

1.1.1. Herpesvirusi

Herpesvirusi se ubrajaju u porodicu *Herpesviridae*, posjeduju dvolančanu deoksiribonukleinsku kiselinu, kuglastog su oblika, a veličine oko 150 nm (Slika 1). Porodica *Herpesviridae* se dijeli na tri potporodice sa 6 rodova. Ovi virusi mogu uzrokovati litičke, perzistentne, latentne/rekurentne i besmrtne infekcije (npr. Epstein-Barrov virus). U prirodnim domaćinima uzrokuju bolesti u rasponu klinički neopaženih pa sve do malignih tumora. Ciljna mjesta protuvirusnih lijekova su enzimi koje kodiraju ovi virusi (Presečki i sur., 2002). Najvažnije svojstvo ovih virusa je doživotna infekcija u domaćinu s povremenim razdobljima reaktivacije (Kalenić i sur., 2013).



Slika 1. Građa Herpesvirusa (<https://www.dreamstime.com/royalty-free-stock-photo-herpes-virus-structure-image27182865>)

1.1.1.1. Virus herpes simplex (HSV)

Virus *herpes simplex* je prvi otkriveni ljudski herpesvirus. Poznata su dva tipa ovog virusa, tip 1 i tip 2 (Presečki i sur., 2002). Ovo je najčešća virusna bolest kod čovjeka. Smatra se da je ovim virusom inficirano više od 95% populacije (Lipozenčić i sur., 2008).

Patogeneza i imunost

Infekcija herpes virusom se širi bliskim kontaktom (Kalenić i sur., 2013). Virus u organizam ulazi putem ozlijeđene kože ili putem sluznica. Te lokalizirane infekcije mogu proći neprimjetno ili se mogu očitovati pojavom mjehurića. Virus je prisutan u tekućini mjehurića kao i stanicama koje izgrađuju dno mjehurića (Presečki i sur., 2002). Virus se umnaža na mjestu ulaska. Nakon toga, putem aksona dolazi do ganglija (HSV-1 trigeminalni, HSV-2 sakralni gangliji) i tu započinje druga faza umnažanja. Nakon umnažanja, virus se širi senzornim živcima. Osobe koje su inficirane jednim od ova dva tipa virusa, imaju djelomičnu imunost prema drugom tipu virusa (Kalenić i sur., 2013).

Klinička slika

Kod ljudi, *herpes simplex* virusi uzrokuju bolesti kože i sluznica, oka, središnjeg živčanog sustava. Nakon primarne infekcije, virusi prelaze u latentni oblik iz kojeg se aktiviraju nakon različitih podražaja, npr. nakon prekomjernog sunčanja, fizičkog napora, vrućice ili zbog stresa (Presečki i sur., 2002). HSV-1 i HSV-2 imaju istu kliničku sliku. HSV-1 obično

uzrokuje oralne infekcije, a HSV-2 genitalne. Nakon primarne infekcije herpes simplexom inkubacija traje 5-7 dana. Nakon inkubacije, na mjestu gdje je virus ušao, na eritematoznoj koži dolazi do pojave grupiranih vezikula iste veličine koje prijeđu u pustule. Nakon pucanja pustula, stvaraju se kraste i te kraste traju dva tjedna ili duže, ali nakon cijeljenja nema trajnih ožiljaka (Lipozenčić i sur., 2008).

Kod rekurentnog herpesa (*herpes labialis*, *herpes febrilis*), virus je pritajen u ganglijima trigeminusa. Nakon aktivacije, simptomi infekcije su obično ograničeni na jednom mjestu, obično na prijelazu kože u usnu sluznicu. Tijek bolesti je kraći nego kod primarne infekcije (Slika 2).

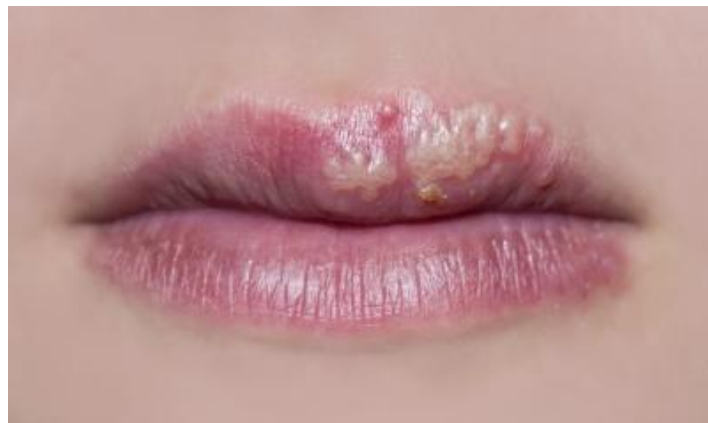Herpesvirusna zanoktica je infekcija kože prsta, česta u zdravstvenih djelatnika inficiranih HSV-1. Također se pojavljuje i kod djece koja sišu palac.

Herpes „gladijatora“ je infekcija česta kod hrvača. Inficirana je koža trupa.

Herpetični ekcem (*eczema herpeticum*) je primarna infekcija koja se može proširiti po čitavoj koži, a očituje se u obliku mjehurića.

Genitalni herpesi očituju se pojavom mjehurića, koji mogu prijeći u erozije, na penisu kod muškaraca ili u području međice kod žena.

Herpetični proktitis se očituje pojavom mjehurića i erozija na anusu i donjem dijelu rektuma, a prisutan je kod homoseksualaca (Presečki i sur., 2002).



Slika 2. *Herpes labialis* ograničen na jednom mjestu, koži usnice

(http://img.aws.livestrongcdn.com/lv-article-image-400/cme/cme_public_images/www_livestrong_com/photos.demandstudios.com/getty/article/106/50/173725427_XS.jpg)

Epidemiologija

Herpesvirusi su rasprostranjeni po cijelom svijetu. Izvor zaraze je čovjek. Prenose se tekućinom iz herpetičnih mjehurića, slinom, sekretima iz rodnice. HSV-1 prenosi se izravno slinom ili neizravno putem pribora za jelo, čašom, četkicom za zube, predmetima onečišćenim izlučevinama oboljelog. HSV-2 prenosi se spolnim putem ili prilikom porođaja s majke na dijete (Presečki i sur., 2002).

Dijagnostika

Bolest se može dijagnosticirati citološkom metodom, izolacijom virusa i serološkim postupcima. Citološka metoda nije konačni dijagnostički nalaz jer promjene (inkluzije u jezgri stanice, „balonast“ oblik citoplazme, tvorba sincicija) vidljive u obojenom pripravku razmaza stanica, koje su uzete s dna erozije, su iste kod infekcije virusom *herpes simplex* i *varicella zoster*. Konačnu dijagnostiku virusa *herpes simplex* u razmazu stanica moguće je postaviti pomoću postupaka za otkrivanje virusnih antigena imunofluorescencijom ili otkrivanjem virusnog genoma *in situ* hibridizacijom. Također, virus se konačno dijagnosticira i izolacijom herpesvirusa. Uzorci se uzimaju aspiracijom tekućine ili obriskom iz mjehurića, pustula, erozija i krasta. Virus se izolira iz uzoraka i inokulira u stanične kulture. U staničnoj kulturi HeLa, Hep-2, fibroblastima ljudskog embrija ili stanicama bubrega kunića dolazi do citopatičnog učinka uzrokovanog virusom *herpes simplex*. Tipizacija izoliranih virusa *herpes simplex* se može provesti imunološkim, biokemijskim i biološkim metodama. Serološkim metodama je moguće otkriti samo primarne infekcije (Presečki i sur., 2002).

1.1.1.2. Virus varicella zoster (VZV)

Spada u potporodicu *α-herpesvirinae*. Ovaj virus kod ljudi uzrokuje varičelu, odnosno vodene kozice, kao primarnu infekciju i zoster koji se javlja kao lokalizirana reaktivacija. VZV, kao i HSV, uzrokuje latentne infekcije u neuronima, uzrokuje rekurentne infekcije, stanična imunost sprječava i kontrolira teže oblike bolesti te dolazi do pojave osipa i mjehurića na trupu koji se suše i ostavljaju kraste (Kalenić i sur., 2013).

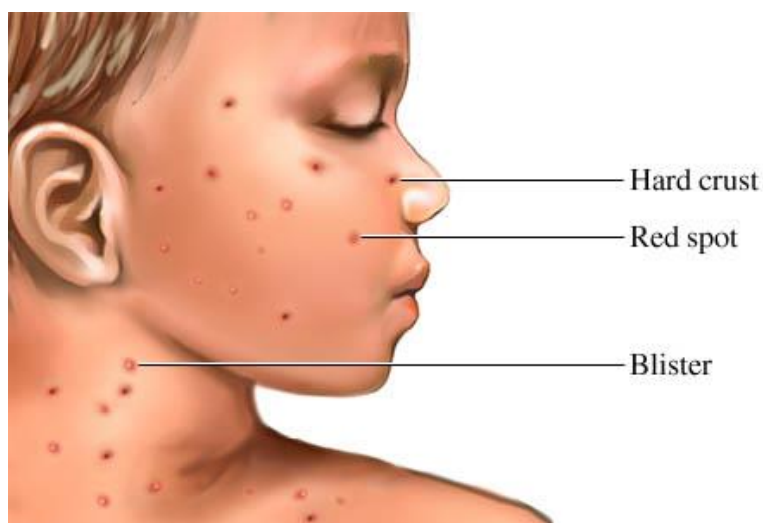
Patogeneza i imunost

Nakon primarne infekcije, koja započinje u sluznici dišnog sustava, virus limfom i krvotokom dopijeva u retikuloendotelne stanice. Nakon toga, 10-14 dana je virusu potrebno da sekundarnom viremijom dospije do kože. Na koži se javlja osip koji prelazi u mjehuriće, a

mjhurići se osuše i nastaju kraste. Mliječna tekućina iz mjehurića sadrži veliki broj infektivnih virusnih čestica. Od histoloških promjena kod vodenih kozica, ali i kod zosteru, na površini dermisa su vidljive nekrotične promjene i krvarenja. Zaražena osoba je infektivna 48 sati prije nego se pojavi osip i 4-5 dana nakon što su se pojavile kraste. Nakon primarne infekcije, dolazi do latentne infekcije stražnjih korijena i ganglija moždanih živaca (Kalenić i sur., 2013).

Klinička slika

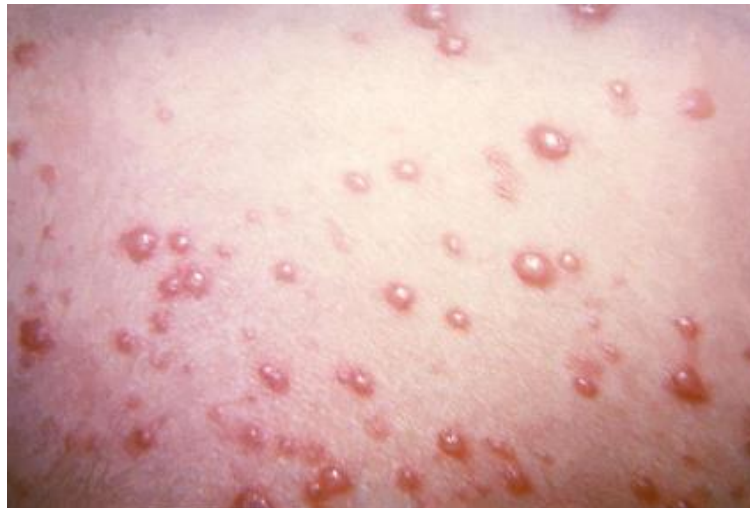Varicella (vodene kozice) vrlo je zarazna, ali lakša bolest koja se javlja kod djece kao posljedica primarne infekcije VZV. Inkubacija traje oko 14 dana, nakon čega dolazi do pojave osipa na koži i sluznicama usta i ždrijela. Osip za nekoliko sati prijeđe u mjehuriće, a mjehurići u prištiće koji se osuše i ostave kraste. Na bolesnikovoj koži istovremeno može biti prisutno više razvojnih stadija lezija, od osipa pa sve do krasta (Slika 3). Iako je osip proširen po koži cijelog tijela, ipak se najviše očituje na trupu i glavi. Zbog svrbeža i posljedičnog grebanja lezija na koži, može doći do superinfekcija. U odraslih osoba, primarna infekcija ovim virusom je rjeđa, ali teža bolest. 20% do 30% odraslih osoba može razviti opasnu intersticijalnu pneumoniju.



Slika 3. Prikaz više razvojnih stadija lezija, od mjehurića do krasta

(<http://www.webmd.com/children/vaccines/chickenpox>)

Herpes zoster je ponovna pojava virusne infekcije koja je stečena ranije u životu. U ovoj bolesti dolazi do upalne reakcije stražnjih korijenja i ganglija moždanih živaca. Bolest se manifestira pojavom nakupina mjehurića na koži trupa i to na onim mjestima na koži gdje završavaju osjetni živci koji su zahvaćeni virusom (trup, rame, vrat, glava) (Slika 4). U oko 30 % bolesnika starijih od 65 godina, dolazi do pojave postherpetične neuralgije koja može trajati duži vremenski period, nekoliko mjeseci ili godina (Presečki i sur., 2002). Osoba se može osjećati bolesnom, osjećati žareću bol i nekoliko dana prije izbijanja bolnog osipa. Osip traje 5-7 dana. Nakon toga formiraju se kraste, ali potrebna su do 4 tjedna da se osip u potpunosti povuče. Onesposobljavajuća bol može potrajati mjesecima ili godinama (Gould, 2014).



Slika 4. Nakupine mjehurića uzrokovane herpes zosterom
(https://www.researchgate.net/publication/6281278_Herpes_Zoster)

Epidemiologija

Inficirati se može kapljičnim putem ili izravnim dodiranjem mjehurića kože zaraženoga. Vodene kozice se uglavnom pojavljuju kod djece (90% djece se inficira do 13. godine), a rijetko kod odraslih. Infekcija se češće javlja krajem zime i početkom proljeća. Osobe zaražene zosterom su infektivne 48 sati prije pojave samog osipa te 4-5 dana nakon što se pojave kraste. Jedini rezervoar ovog virusa je čovjek (Kalenić i sur., 2013).

Dijagnostika

Za otkrivanje *varicella zoster* virusa u obojenom pripravku razmaza stanica ili bioptičkih uzoraka tkiva, koriste se isti postupci koji se koriste i za otkrivanje HSV. Izolacija virusa je otežana jer je virus nepostojan tijekom transporta, a i otežano je umnažanje ovog virusa u *in vitro* uvjetima. Ipak, moguće je detektirati virusne antigene pomoću imunofluorescencije i imunoenzimskih postupaka. Nakon dugotrajne inkubacije u staničnoj kulturi ljudskih fibroblasta, VZV stvara citopatični učinak sličan onome koji stvara *simplex* virus. Imunofluorescencijom i imunoenzimskim postupcima moguće je otkriti specifična protutijela u serumu čime se potvrđuje prisutnost aktivne infekcije i imunost na virus (Presečki i sur., 2002).

1.1.1.3. Ljudski herpesvirus 6 (HHV-6)

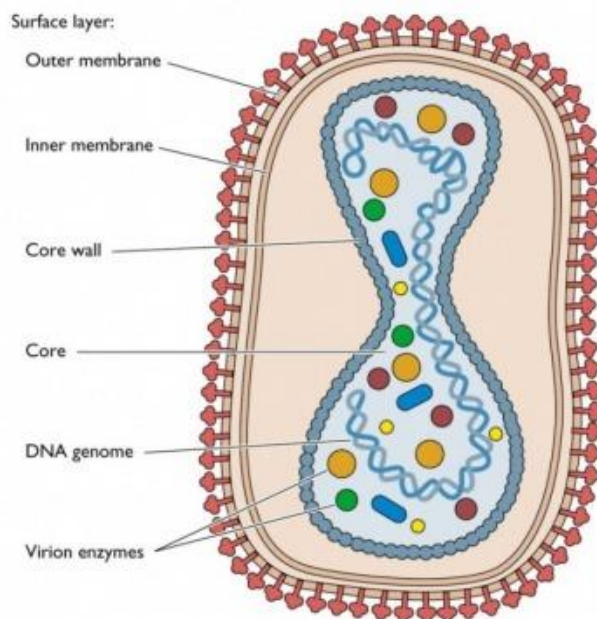
Ovaj virus je serološki i genski različit od drugih herpesvirusa. Prenosi se izravnim kontaktom sa slinom nositelja virusa. HHV-6 uzrokuje osip kratkog trajanja (*roseola infantum*, šesta osipna bolest). Osip primarno izbija na trupu te se širi na lice vrat i udove. Prolazi nakon 1-2 dana. Ova akutna zarazna bolest je bolest dječje dobi (do 3 godine). Virus se može proširiti i na središnji živčani sustav uzrokujući neurološke smetnje.

Bolest se javlja u jesen i proljeće, a proširena je po cijelom svijetu.

Virus je moguće izolirati, a za izolaciju se koristi kultura mononuklearnih stanica. Serološkim metodama se utvrde specifična protutijela u serumu zaražene osobe. Virus se u uzorcima izravno dokazuje postupcima lančane reakcije polimeraze, hibridizacije *in situ* i *Southern blot*-om (Presečki i sur., 2002).

1.1.2. Poxviridae

U ovu porodicu virusa spadaju tri ljudska virusa: *variola*, *molluscum contagiosum* i *vaccinia* virus te virusi koje uzrokuju antropozoonoze. Genom ovih virusa čini linearna dvolančana DNA, no virus se ipak umnaža u citoplazmi stanice. Ovo su najveći virusi koji inficiraju kralježnjake (Kalenić i sur., 2013) (Slika 5).



Slika 5. Građa virusa iz porodice Poxviridae

(<http://virusabc.weebly.com/uploads/3/4/6/6/3466109/6255852.jpg?377>)

1.1.2.1. Variola virus (velike boginje)

Patogeneza i imunost

Virus variole u dišni sustav dospijeva udisanjem, a treći dan infekcije virus dospijeva u makrofage pomoću kojih limfom dospijeva u limfne čvorove. U krvi je 4. dana infekcije (primarna viremija). U razdoblju inkubacije inficirana osoba nije zarazna. Do osipa dolazi nakon sekundarne viremije kada se male krvne žile dilatiraju zbog prisustva virusa u njihovim stanicama. Nakon što inficirani makrofagi dospiju u epidermis, stvaraju se edemi i dolazi do nekroze te odvajanja dermisa. Poslije se stvaraju pustule i kraste. Lezije zarastaju ožiljcima. Nakon preboljene bolesti ostaje trajni imunitet (Kalenić i sur., 2013).

Klinička slika

Infekcije virusom variole dolaze u dva oblika, kao velike boginje (*variola maior*) i male boginje (*variola minor*). Oblik *variola minor* je endemska bolest Afrike i Južne Amerike. U usporedbi s *variola maior*, lezije su manje te brže cijele, a smrtnost je također manja, kod necijepljenih oko 1%, dok kod *variola maior* oblika smrtnost iznosi oko 15-45%. Nakon inkubacije koja traje od 7 do 17 dana, javljaju se prvi simptomi bolesti. Četvrtog dana bolesti vidljiv je makulozni osip. Egzantem najprije nastaje na licu, a unutar 24 sata se širi na udove,

dok je trbuh najmanje zahvaćen. Lezije prolaze kroz fazu makula, papula, vezikula, pustula i krasta, ali za razliku od vodenih kozica, lezije su uvijek u istom trenutku u istoj fazi razvoja. 3 tjedna nakon izbijanja osipa, kraste otpadaju i ostaju ožiljci. Nakon otpadanja krasta, osoba više nije zarazna.

Ako se razvije zloćudni oblik bolesti, bolesnik umire u roku od 5 do 7 dana. Lezije na koži su gusto zbijene.

Petehije na koži i krvarenja na spojnicama i drugim mukoznim membranama su karakteristika hemoragijskog oblika bolesti, a do smrti dođe prije nego se pojavi osip.

Plosnati oblik bolesti prepoznatljiv je po „plosnatom“ i mekanom osipu. Smrtnost je učestala. Kod osoba koje su cijepljene godinama ranije, kožne lezije brže napreduju, a smrtnost je niska (Kalenić i sur., 2013).

Epidemiologija

Velike boginje su u prošlosti bile vrlo zarazna i smrtonosna bolest. Virus se uglavnom prenosio respiracijskim putem, no inficirati se moglo i neposredno preko odjeće ili drugih predmeta. Bolest je iskorijenjena, no veliku važnost za čovjeka predstavljaju poksovirusi patogeni za kralježnjake, a kojima se čovjek može zaraziti ako dođe u doticaj sa zaraženom životinjom (krava, koza, ovca, majmun) (Presečki i sur., 2002).

1.1.2.2. Molluscum contagiosum

Virusna je bolest kože okarakterizirana papulama voštanog izgleda veličine 2-5 mm (Lipozenčić i sur., 2008).

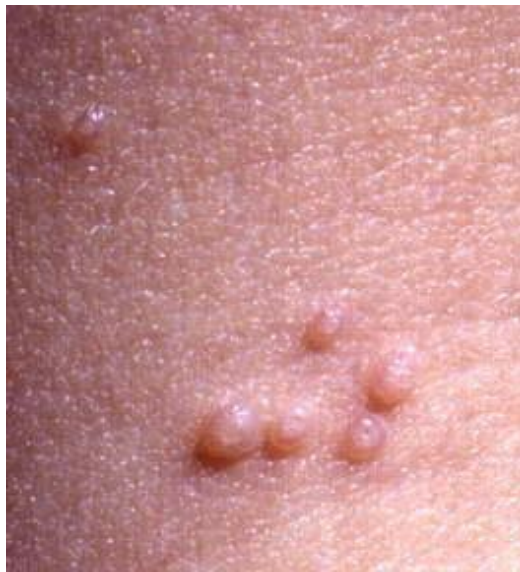Patogeneza i imunost

Molluscum contagiosum virus uzrokuje benigne infekcije kože kod ljudi (Highet, 1992). Ova bolest se prenosi kontaktom, a širi se autoinokulacijom, s jednog mjesta kože na drugo. Tri su tipa virusa. Tip 1 uzrokuje promjene na udovima, glavi i vratu, a 2 i 3 uzrokuju genitalne lezije (Lipozenčić i sur., 2008). Kod većine zaraženih mogu se pronaći specifična antitijela na ovaj virus, ali njihov biološki značaj je nepoznat (Highet, 1992).

Klinička slika

Nakon inkubacije koja traje 2 do 7 tjedana, stvaraju se žućkaste papule voštanog izgleda veličine 2-5 mm. U središtu su udubljene (umbilicirane) (Slika 6). Papule se pojavljuju kao

grupirane ili razasute. Najčešće se javljaju na području lica, trupa, pazuha, nogu i ruku kod djece, a kod seksualno aktivnih adolescenata u genitalnoj i pubičnoj regiji. Oko pojedinih lezija moguća je pojava eritema, a može doći i do ljuštenja kože (Lipozenčić i sur., 2008). Velike lezije se pojavljuju uglavnom pojedinačno, a pažljivim pregledom pomoću povećala moguće je vidjeti sićušne papule na okolnoj koži pogođenog područja. Stiskanjem, iz središta lezije izlazi bijeli sirasti sadržaj. Infekcija uglavnom prestaje za 6 do 9 mjeseci, a rijetko potraje nekoliko godina (Highet, 1992).



Slika 6. Žućkaste papule s udubljenjem u sredini
(<http://img.medscapestatic.com/pi/meds/ckb/38/43138tn.jpg>)

Epidemiologija

Bolest je raširena po cijelom svijetu, ali se negdje može pojaviti i kao epidemija. Učestalija je kod djece. Prenosi se direktno ili indirektno, dodirrom kože, spolnim kontaktom, među korisnicima javnih kupališta i bazena. Promjene na koži se izrazito šire kod oboljelih od AIDS-a (Presečki i sur., 2002). Pretpostavlja se da oštećenja kože olakšavaju infekciju ovim virusom, ali također i neoštećena koža može biti inficirana. U tropskim zemljama, *molluscum contagiosum* je učestaliji među mlađom djecom, dok u razvijenijim zemljama ovom infekcijom su uglavnom pogođena djeca školske dobi (Highet, 1992).

Dijagnostika

Dijagnostika se vrši virološkim i serološkim metodama. Poksviruse je moguće detektirati elektronskim mikroskopom i postupkom izolacije u staničnim kulturama. *Molluscum contagiosum* se potvrđuje histološki. U citoplazmi epitelnih stanica prisutne su velike inkluzije eozinofila (Presečki i sur., 2002). Također, ako se iglom pritisne papula, izlazi sirasti sadržaj pa dijagnostika ove bolesti nije teška (Lipozenčić i sur., 2008).

Ostali poksvirusi koji mogu uzrokovati infekcije kože kod ljudi:

U prirodi postoje različiti poksvirusi koji su primarno patogeni za kralježnjake. Čovjek se može inficirati izravnim dodiranjem sa inficiranom životinjom poput krave, majmuna, ovce, koze.

Orf ili *zarazni ektim*, *zarazni pustularni stomatitis*, *zarazni pustulozni dermatitis* napada ovce i koze, a čovjek se zarazi izravnim dodiranjem sa inficiranom životinjom. Na koži prstiju, šaka, ruku te rjeđe lica i vrata oboljelog se stvaraju pustule koje se pretvaraju u bolne čireve.

Virus kravljih boginja prelazi na čovjeka kontaktom sa zaraženom kravom ili nekom drugom životinjom koja je izvor bolesti, npr. štakor, mačka, slon. Na koži su vidljive papule koje nakon 4-5 dana prelaze u vezikule, a nestaju za tri tjedna.

Kravlje pseudoboginje/paravakcinije ili muzačke kvržice se javljaju na šakama. Čovjek se zarazi tijekom mužnje. Kvržice prolaze otprilike nakon 6 tjedana.

Majmunske boginje kod ljudi imaju sličnu kliničku sliku kao variola. Virus u tijelo ulazi preko respiratornog sustava ili rjeđe preko oštećene kože. Virus se umnaža u limfnim čvorovima. Na koži je moguće opaziti vezikulopustularne promjene koje se centrifugalno šire.

Tana boginje su endemska pojava u ekvatorijalnim područjima Afrike. Virus *Tana boginja* se na čovjeka prenese ubodom komarca. Na koži vrata, lica, ruku ili tijela inficiranog se pojavi nekoliko makulopapularni čvorića (Presečki i sur., 2002). Infekcija je dobroćudna, a promjene na koži spontano nestaju nakon 6 tjedana (Kalenić i sur., 2013).

1.1.3. Papovaviridae

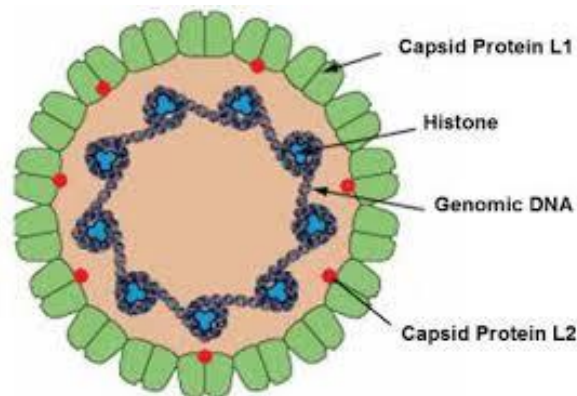
U ovu obitelj spadaju DNA virusi veličine od 45-60 nm. Obitelj se dijeli na dva roda: *Papillomavirus* i *Polyomavirus*. Ljudski papilomavirus su uzrok nastanka bradavica, ali neki genotipovi uzrokuju karcinome (karcinom grlića maternice). Poliomavirusi uzrokuju neke

bolesti bubrega, a kod osoba oslabljenog imuniteta uzrokuju progresivnu multifokalnu leukoencefalopatiju (Presečki i sur., 2002).

1.1.3.1. Papilomavirus

Genom ovog roda čini dvolančana, kružna, zatvorena DNA (Slika 7). Infekcija humanim papilomavirusom (HPV) započinje uvijek u stanicama bazalnog sloja pločastog epitela, a kako se virus umnaža, stanice epitela propadaju. Infekcija HPV-om se povezuje i s nastajanjem različitih tumora pločastog epitela. Do sada je otkriveno više od 100 različitih genotipova HPV-a, a svrstani su u 3 velike skupine (Presečki i sur., 2002).

HPV uzrokuju tumore epitela kože i sluznica. Široko su rasprostranjeni u općoj populaciji. Humani papilomavirusi uzrokuju tri tipa kožnih infekcija: obične bradavice koje su česte kod djece školske dobi, plantarne bradavice česte među adolescentima i mlađim osobama, a najrjeđi oblik su juvenilne bradavice koje se pojavljuju uglavnom u djece (Ropac i sur., 2010).



Slika 7. Struktura HPV-a

(http://viralzone.expasy.org/all_by_species/5.html)




Veruccae, odnosno virusne bradavice, se očituju kao papulonodularne lezije kože, a uzrokovane su humanim papilomavirusom. HPV tip 1, 2 i 3 obično uzrokuju plantarne i obične bradavice, HPV tip 3, 28 i 29 ravne bradavice, a HPV tip 7 uzrokuje bradavice kod radnika u mesnoj industriji i onih koji obrađuju ribu (Kilkenny i Marks, 1996)

Patogeneza i imunost

Postoji 70 različitih tipova HPV-a koji uzrokuju bradavice. Iako se bolest može pojaviti u bilo kojoj životnoj dobi, kod djece i mladih osoba je učestalija. Inficirati se može dodirrom ili autoinokulacijom. Prema kliničkoj slici dijele se na *verrucae vulgares*, *verrucae plantares*, *verrucae plane juveniles*, *verrucae filiformes*, *verrucae condylomata acuminata*, *epidermodysplasia verruciformis*. Intenzitet i trajanje bradavica ovisi o imunološkom odgovoru pojedinca (Lipozenčić i sur., 2008). Kod 2/3 oboljele djece dođe do spontane remisije unutar dvije godine. U odraslih osoba ovaj proces je nešto sporiji i može potrajati nekoliko godina. U osoba s oslabljenim imunitetom bradavice mogu biti neuobičajeno velike i otporne na terapiju (Sterling i sur., 2014).

Klinička slika

Obične bradavice (*verrucae vulgares*) se najčešće pojavljuju na rukama, iako se mogu pojaviti i na drugim dijelovima kože. Veličine su do 1 cm, smeđe boje ili boje kože, nepravilnog oblika. *Verrucae plantares* se na stopalima pojavljuju kao pojedinačne lezije te izazivaju bol pri hodanju. Mogu se pojavljivati i u skupinama u obliku mozaika. *Verrucae plane juveniles* ili mladenačke bradavice javljaju se oko usta, na čelu te na šakama. Blago su uzdignute i plosnate, žućkastosmeđe, sive ili boje kože. *Verrucae filiformes* ili končaste bradavice dolaze kao pojedinačne ili grupirane. Zahvaćaju vrat, lice, vjeđe, usnice, unutrašnjost nosa. Tanke su i šiljate (Slika 8). *Condylomata acuminata* (šiljati kondilomi) se prenose spolnim putem. Javljaju se u anogenitalnom području, rijetko u sluznici usta (Lipozenčić i sur., 2008). Ovaj tip bradavica uzrokuju genotipovi HPV-6 i HPV-11, a u inače zdravih osoba, ove bradavice se rijetko pretvaraju u maligne tumore (Presečki i sur., 2002). *Epidermodysplasia verruciformis* se javljaju na šakama, podlakticama, vratu i trupu kao ravne papule veličine do 5 mm, a njihovim sjedinjenjem nastaju veliki plakovi (Lipozenčić i sur., 2008).

<p>OBIČNE BRADAVICE (<i>verrucae vulgares</i>)</p>			
<p>RAVNE BRADAVICE (<i>verrucae planae</i>)</p>			
<p>PALMOPLANTARNE BRADAVICE (<i>verrucae plantares, verrucae palmares</i>)</p>			
<p>MOZAIČNE BRADAVICE</p>			
<p>BRADAVICE NA NOKTIMA (<i>verrucae periunguales</i>)</p>			
<p>KONČASTE BRADAVICE (<i>verrucae filiformes</i>)</p>			

Slika 8. Tipovi virusnih bradavica

Epidemiologija

HPV se prenosi direktno kontaktom ili indirektno okolinom. Nije poznato koliko ovaj virus može preživjeti izvan tijela, ali goveđi papillomavirus zadržava infektivnost mjesecima pa je moguće da vrijed isto i za humani (Sterling i sur., 2014). Bradavice su učestala kožna infekcija i kod većine ljudi se jave u nekom periodu života. Ovom bolešću su najčešće pogođena djeca i adolescenti. 7-10% stanovništva Europe i SAD-a boluje od ove kožne infekcije. Studije su pokazale da okolina igra važnu ulogu u prijenosu infekcije pa je tako u više od 50% slučajeva kada je dijete zaraženo, također i njegova obitelj je pogođena. Bradavice se češće pojavljuju u kućanstvima s više od 5 članova. U radnika koji rukuju sa mesom, ribom ili peradi, do pojave bradavica dolazi češće nego kod ostalih zanimanja. Uzrok tome su česte ozljede i produljeni kontakt s vodom i mokrim mesom (Kilkenny i Marks, 1996).

Dijagnostika

Dijagnoza kožnih bradavica obično nije teška. Žuljevi, kurje oči ili zadebljanja kože na stopalima mogu biti zamijenjeni za bradavice, ali pažljivim pregledom moguće je uočiti razliku. Na udovima, hiperkeratozne lezije poput *lichen planus* ili seboreične keratoze treba razlikovati od *verrucae plane* (Sterling i sur., 2014).

Plantarne bradavice moguće je dijagnosticirati na način da se prvo zarezivanjem ukloni hipertrofirani epitel nakon čega se uoče crne točkice u dermisu koje su zapravo ispucale krvne kapilare. Dermoskopija omogućava uočavanje crnih točkica bez zarezivanja (Lee i sur., 2009). Dermoskopija je jednostavna, neinvazivna metoda koja omogućava uočavanje morfoloških karakteristika nevidljivih golom oku (Bae i sur., 2008).

2.OBRAZLOŽENJE TEME

Virusne bolesti kože su veoma česte. Neke virusne infekcije kože perzistiraju doživotno, npr. *humani papillomavirus* uzrokuje kroničnu infekciju visokorezistentnu na terapiju, *herpesvirus* uzrokuje trajnu infekciju koja oscilira od latentne do aktivne. Stoga, virusne infekcije kože, zbog svoje ustrajnosti, visoko prevaliraju u populaciji i predstavljaju veliki ekonomski teret (Dawson i sur., 2012). Virusne bolesti kože mogu se pojaviti na bilo kojem dijelu tijela. Bolesti kože uzrokovane virusima variraju od blagih do teških i ozbiljnih oblika. Također, ovi virusi mogu uzrokovati lokalne infekcije kože ili infekcije povezane sa sistemskim bolestima (Adışen i Önder, 2015).

Cilj ovog teorijskog diplomskog rada je naglasiti važnost prevencije, ispravne dijagnostike i pravovremenog tretiranja virusnih bolesti kože koje zbog svog brzog širenja predstavljaju veliki problem.

3.MATERIJALI I METODE

U ovom diplomskom radu istraživane su najčešće virusne bolesti kože, mogućnosti prevencije i metode liječenja.

U tu svrhu pregledavani su udžbenici virologije, medicinske mikrobiologije, epidemiologije i farmakologije, te relevantni stručni i znanstveni članci pretraživanjem *Pubmed*, *Sciencedirect*, *Medline* baza podataka prema ključnim riječima: *viral skin diseases*, *infectious skin diseases*, *herpes simplex*, *natural remedies for herpes simplex*, *chickenpox*, *molluscum contagiosum*, *warts*, *natural remedies for warts*.

4.REZULTATI I DISKUSIJA

4.1. Liječenje *Herpes simplex* virusa

Ciljno mjesto djelovanja protuvirusnih lijekova su neki virusni enzimi. Većina tih preparata su analozi nukleotida ili se njihovo djelovanje temelji na principu inhibiranja DNA polimeraze. U liječenju i prevenciji infekcija uzrokovanih *herpes simplex* virusom najčešće se upotrebljavaju preparati kao što su aciklovir, foskarnet, idoksuridin, trifluridin i vidarabin (Presečki i sur., 2002). Kao najuspješniji su se pokazali aciklovir, foskarnet i vidarabin monofosfat.

4.1.1. Aciklovir

Aciklovir je ciklički analog deoksigvanozina. Fosforilacijom preko virusne timidin kinaze se metabolizira u aktivni metabolit, aciklovir trifosfat. Aciklovir trifosfat inhibira virusnu DNA polimerazu. Uspješno se koristi u tretiranju HSV1, HSV2 i *varicella zoster* virusa. Kod oboljelih od AIDS-a izolirani su mutantni sojevi HSV otporni na terapiju aciklovirom, no u liječenju takvih, na aciklovir rezistentnih, infekcija uspješnost je pokazao foskarnet. Foskarnet je analog pirofosfata. Snažno inhibira virusnu DNA polimerazu.

Labijalni herpes može se tretirati lokalnom terapijom (aciklovir 5% mast) (Soldo, 1990). Kod blažih oblika bolesti primjenjuje se topikalni aciklovir do 10 dana, 6 puta dnevno. Kapsule od 200 mg se primjenjuju kod težih oblika infekcije, 5 puta na dan kroz 7 do 10 dana. Herpes koji se javlja više od 6 puta na godinu, tretira se kapsulama od 400 mg 2 puta na dan. *Eczema herpeticum* zahtijeva intravensku terapiju od 5-10 mg/kg svakih 8 sati pa sve do povlačenja simptoma (Lipozenčić i sur., 2008). Intravenskom primjenom aciklovira u liječenju teških infekcija, kao što je encefalitis, stopa smrtnosti pada s 80% na 25%. Aciklovir veću učinkovitost pokazuje u prevenciji nego u liječenju ponovljenih infekcija (Kalenić i sur., 2013).

Budući da se aciklovir izlučuje bubrezima, potrebno je prilagoditi dozu s obzirom na bubrežnu funkciju. Terapija aciklovirom zahtijeva praćenje bubrežne funkcije, kontrolu jetrenih enzima i krvne slike (Soldo, 1990).

Topikalna krema koja sadrži 5% aciklovira i 1% hidrokortizona pokazala se kao sigurna i učinkovita u ranoj terapiji rekurentnog orofacijalnog herpesa kod imunokompetentnih osoba. Ova krema je značajno smanjila učestalost recidiva, prevenirala pojavu mjehurića i ubrzala vrijeme zacjeljivanja (Hull i Brunton, 2010).

4.1.2. Adenin arabinozid (Vidarabin, Ara A)

Strukturno se od adenzina razlikuje u šećernom dijelu, tj. sadrži arabinozu umjesto riboze. Toksičniji je od aciklovira budući da stanični enzimi također fosforiliraju vidarabin. Vidarabin trifosfat inhibira virusne i stanične DNA polimeraze, no virusne DNA polimeraze su osjetljivije od staničnih. Brzo se inaktivira staničnim enzimima. Djeluje na virus *herpes simplex* i *varicella zoster* (Presečki i sur., 2002). U liječenju *herpes simplex* virusa se koristi topikalno i sistemski. Slabo je topljiv u vodenom mediju pa ako se želi primijeniti intravenski, potrebne su veće količine tekućine. Nuspojave su tremor, ataksija, konvulzije, mialgije, mučnine, povraćanje, proljev (De Clercq, 1996).

4.1.3. Fanciklovir (penciklovir)

Fanciklovir je prolijek penciklovira. U organizmu se brzo deacetilira i oksidira do aktivnog penciklovira. Virusna timidin kinaza, u stanicama inficiranim *herpes simplex* virusom, fosforilira penciklovir do monofosfata. Staničnim kinazama se prevede u aktivni penciklovir trifosfat koji inhibira viralnu DNA polimerazu. Penciklovir se u *in vitro* uvjetima pokazao kao uspješan i u terapiji infekcija *varicella zoster* virusom.

Tretiranje genitalnog herpesa fanciklovirom pokazuje dobre rezultate. U usporedbi s placebom, ubrzava se vrijeme zacjeljivanja lezija, edema, mjehurića, krastica. Skraćuje se vrijeme trajanja svih simptoma poput osjetljivosti, boli i pečenja. Fanciklovir odgađa vrijeme do prvog ponovnog pojavljivanja genitalnog herpesa u usporedbi s placebom.

Ako se koristi u terapiji rekurentnog *herpes labialis*-a, topikalni penciklovir skraćuje vrijeme zarastanja i trajanja boli. Ako se uspoređi s placebom, topikalna krema penciklovira ubrzava zarastanje lezija približno za 1 do 2 dana te je jednako učinkovita kao i krema s aciklovirom. Ublažava simptome poput boli, svrbeža, osjetljivosti i pečenja. Do ubrzanog zarastanja i ublažavanja simptoma dolazi kod pacijenata koji su počeli s primjenom u prodromalnoj fazi, ali i kod onih koji su počeli lijek primjenjivati u fazi eritema i fazi kada su se pojavile vezikule i papule. Primjena lijeka treba početi što prije, poželjno u prodromalnoj fazi, te se treba nastaviti iduća 4 dana, na svaka dva sata dok je pacijent budan.

FDA je 1994. odobrila fanciklovir za liječenje herpes zoster-a, a potom i genitalnog HSV u imunokompetentnih pacijenata (Kimberlin i Whitley, 2007).

4.1.4. Fosfonomravljja kiselina (Foscarnet, Foscavil)

Fosfomravljja i fosfonoctena kiselina, spojevi slični pirofosfatu, onemogućuju umnažanje virusa. Foscarnet inhibira DNA polimeraze svih herpesvirusa. Pri farmakološkim koncentracijama ne inhibira stanične polimeraze. Može urokovati oštećenje bubrega i taloženje kalcija u kostima (Presečki i sur., 2002).

4.1.5. Idoksuridin, trifluridin, fluorouracil

Ovi analozi timidina inhibiraju biosintezu timidina. Također se mogu ugrađivati u virusnu DNA umjesto timidina. Inhibicija biosinteze timidina ili ugrađivanje na mjesto timidina u virusnoj DNA, sprječava daljnju sintezu DNA ili dovodi do pogrešnog čitanja virusnog genoma. Posljedično nastaju mutacije ili se virus inaktivira. Selektivni su za stanice inficirane virusom *herpes simplex*.

Idoksuridin se prije koristio u terapiji herpetičnog keratitisa, no potisnut je manje toksičnim preparatima kao što je npr. trifluridin (Presečki i sur., 2002).

4.1.6. Prirodni preparati u liječenju *herpes simplex* infekcija kože

Budući da antiviralni lijekovi izazivaju i određene nuspojave, potrebne su učinkovite i sigurne alternative. Dokazano je da neke promjene u prehrani i upotreba određenih prirodnih preparata mogu biti korisni u liječenju lezija uzrokovanih *herpes simplex* virusom kao i u prevenciji recidiva. Takvi prirodni preparati su adenozin monofosfat, cink, lizin, matičnjak vitamin C i vitamin E (Gaby, 2006).

4.1.7. Utjecaj prehrane i dodataka prehrani

Unos velikih količina rafiniranih ugljikohidrata može narušiti imunološki sustav, a unos alergeni namirnica izaziva „naprezanje“ imunološkog sustava te je preporučljivo smanjiti njihov unos kako bi organizam mogao držati HSV u uspavanom stanju. Unos aminokiselina, poput lizina, također može biti od koristi (Gaby, 2006).

Utjecaj aminokiselina lizin/argini na HSV

U usporedbi sa proteinima stanica domaćina, proteini koje sintetizira HSV sadrže više arginina, a manje lizina. Arginin je potreban za replikaciju HSV, a lizin se natječe s argininom za reapsorpciju u renalnim tubulima i tankom crijevu te povećava izlučivanje arginina, natječe se s argininom za prijenos u stanice i inducira arginazu koja razgrađuje arginin. Povećanim unosom lizina, mogu se prevenirati i liječiti infekcije uzrokovane *herpes simplex* virusom. Lizinom bogate namirnice su mahunarke i namirnice životinjskog porijekla, a žitarice i rafinirani šećeri su siromašni ovom aminokiselinom te njihov unos treba ograničiti (Gaby, 2006).

Adenozin monofosfat

Kod osoba inficiranih HSV-om, koncentracije adenozin monofosfata u krvi su snižene. U studiji koju je proveo Gaby, 10 pacijenata je primilo po 10 AMP injekcija od 100 mg. U većini slučajeva, učestalost recidiva se smanjila, a lezije su brže zarastale. Mehanizam djelovanja AMP-a nije poznat (Gaby, 2006).

Cink

U *in vitro* uvjetima ioni cinka zaustavljaju replikaciju HSV-1 i HSV-2.

Topikalno primijenjen, pokazao se kao učinkovit u liječenju kožnih infekcija uzrokovanih HSV-om. Skraćuje trajanje kožnih infekcija i sprječava recidive. Učinkoviti su preparati cinkovog sulfata, cinkovog monoglicerida ili cinkovog oksid-glicina. Cinkov oksid ne otpušta dobro cinkove ione pa nema antiviralni učinak. Međutim, otopine cinka, osim ako nemaju veoma niske koncentracije cinka, topikalno primijenjene mogu izazvati nuspojave poput boli, iritacije, suhoće, mučnine i povraćanja (Gaby, 2006).

Vitamin C

Askorbinska kiselina inaktivira HSV u *in vitro* uvjetima i poboljšava funkciju imunološkog sustava. Uzimanje vitamina C se pokazalo kao korisno u terapiji infekcija uzrokovanih HSV-om. Vitamin C ispoljava bolji učinak pri višim koncentracijama pa tako tijekom akutnih faza moguće je uzeti 10 grama vitamina C tijekom dana. Nema studija o profilaktičkom učinku ovog vitamina (Gaby, 2006).

Vitamin E

Studije su pokazale da topikalna primjena vitamina E može smanjiti bol i olakšati zarastanje lezija uzrokovanih *herpes simplex* virusom. U dvije studije se ispitivao učinak ulja koje sadrži vitamin E. Na oboljelo područje, prethodno posušeno, nanešeno je ulje s vitaminom E u trajanju od 15 minuta. Lezije su zarastale brže nego inače, a bol je bila manje intenzivna nakon 15 minuta do 8 sati. U nekim slučajevima samo jedna aplikacija ulja je bila korisna, ali u slučajevima gdje su lezije bile veće i brojnije, bolji učinak je imala učestalija primjena ulja (3 puta dnevno kroz 3 dana) (Gaby, 2006).

Matičnjak (*Melissa officinalis*)

U studiji provedenoj na 66 pacijenata s rekurentnim labijalnim herpesom, istraživao je učinak topikalno primijenjenog ekstrakta lišća matičnjaka. Studija je bila randomizirana i dvostruko slijepa. Pogođeno područje je tretirano standardiziranom kremom matičnjaka ili placeboom kroz 5 dana, 4 puta na dan. Drugog dana, u grupi tretiranoj kremom matičnjaka došlo je do ublažavanja simptoma.

U drugoj randomiziranoj studiji, dvostruko slijepoj, provedenoj na 116 pacijenata inficiranih HSV-om, primijenjivana je ista krema i placebo 2-4 puta dnevno kroz 5-10 dana, 72 sata nakon izbijanja simptoma. Zarastanje je ocijenjeno kao vrlo dobro kod 41% pacijenata koji su zapravo tretirani kremom matičnjaka i kod 19% tretiranih placeboom (Gaby, 2006).

Prevenција

Cjepiva će moći spriječiti stjecanje infekcije, ali su još uvijek u fazi istraživanja.

Oboljeli od genitalnog herpesa se trebaju suzdržavati od spolnih odnosa dok se epitel ne obnovi jer su ranice i krastice još uvijek infektivne. Također se preporuča upotreba kondoma, ali kondom ne sprječava u potpunosti infekciju. Budućim roditeljama koje pate od aktivnog genitalnog herpesa se preporuča porođaj carskim rezom kako bi se prevenirao prijenos virusa na dijete.

Zdravstveni djelatnici moraju biti osobito oprezni kada dolaze u kontakt sa inficiranim osobama i njihovim biološkim uzorcima (tkiva i tekućine). Potrebno je poduzeti zaštitne mjere, nositi rukavice, prati ruke sapunom. Osobe koje pate od rekurentne herpetične zanoktice su jako infektivne (Presečki i sur., 2002).

4.2. Metode liječenja infekcija uzrokovanih *varicella zoster* virusom

Primarne infekcije virusom *varicella zoster* se tretiraju aciklovirom koji nakon metaboliziranja u aktivni oblik, aciklovir trifosfat, ima sposobnost ometanja replikacije *varicella zoster* virusa. Za liječenje infekcija uzrokovanih *varicella zoster* virusom se koriste veće doze nego za liječenje infekcija uzrokovanih *herpes simplex* virusom. Razlog je manja osjetljivost VZV na aciklovir.

Imunokompromitiranoj djeci se intravenski primjenjuje aciklovir (10 mg/kg) budući da su u životnoj opasnosti.

Terapija VZV-a se provodi i vidarabinom, interferonom i 2-fluoro-5-iodoarabinosilcitozinom (Soldo, 1990).

Varicella obično kod zdrave djece ne uzrokuje komplikacije i prolazi spontano, dok kod odraslih osoba postoji veća vjerojatnost za razvitak komplikacija.

Budući da vodene kozice ne izazivaju ozbiljnije poteškoće, provodi se simptomatska terapija. Moguće je primjenjivati kalamin losion da se ublaže iritacije uzrokovane osipom. Klorfenamin ublažava svrbež i može se dati djeci starijoj od 1 godine. Preporuča se nošenje lagane, pamučne odjeće. Od češanja bi se trebalo suzdržati da ne bi došlo do infekcije lezija i nastanka ožiljaka. Odlazak na javna mjesta se ne preporuča radi prevencije daljnjeg širenja infekcije.

Kod odraslih osoba simptomi varicelle su ozbiljniji i oboljele osobe trebaju potražiti liječničku pomoć ako se mjehurići inficiraju ili ako dođe do respiratornih poteškoća. Također se treba suzdržavati od odlazaka na javna mjesta dok mjehurići ne prijeđu u krastice. Treba izbjegavati NSAID poput ibuprofena jer mogu izazvati nepoželjne kožne reakcije. Ako se uzme u ranoj fazi infekcije, unutar 24 sata od pojavljivanja osipa, aciklovir može ublažiti simptome (Gould, 2014).

Prevenција

VZV je osjetljiv na toplinu i deterdžente pa tako čišćenje može prevenirati širenje zaraze na druge članove kućanstva. Posteljinu, ručnike i odjeću ne treba dijeliti sa oboljelima jer je moguć neposredan prijenos infekcije te ih treba otkuhati nakon uporabe. Treba izbjegavati direktan kontakt s lezijama dok se ne stvore kraste.

Dostupno je cjepivo protiv varicelle te se preporuča cijepljenje zdravstvenim radnicima koji nisu preboljeli vodene kozice. Cijepljenje protiv varicelle se ne preporuča trudnicama i imunokompromitiranim osobama (Gould, 2014).

Herpes zoster. Najčešće propisivana antiviralna terapija je aciklovir, famciklovir ili valaciklovir. Ova terapija je učinkovita ako se uzme u začetku bolesti, unutar tri dana od pojave osipa, ali osobe s visokim rizikom od pojave komplikacija mogu uzeti terapiju i unutar sedam dana od pojave osipa. Uglavnom se antiviralna terapija propisuje osobama starijim od 50 godina. Antiviralna terapija sprječava replikaciju virusa, smanjuje rizik od razvika komplikacija, skraćuje vrijeme trajanja simptoma i smanjuje intenzitet boli, no neće iskorijeniti virus i izliječiti bolest. Također, antiviralnom terapijom se ne smanjuje rizik od postherpetične neuralgije.

Da bi umanjili bol i olakšali simptome ove bolesti, pacijenti trebaju održavati higijenu osipa kako ne bi došlo do sekundarnih infekcija. Preporuča se nošenje udobne odjeće. Mjehurići se mogu prekriti neprijanjajućim zavojem. Nije preporučljivo koristiti flastere jer usporavaju zacjeljivanje. Treba izbjegavati nanošenje krema i losiona, no dopuštena je primjena kalamina losiona jer umiruje i hladi osip. Ako dođe do sekundarnih infekcija osipa, bit će potrebna antibiotska terapija. Antihistaminicima se može ublažiti svrbež. OTC lijekovi, poput paracetamola, se mogu uzeti ako je bol manjeg intenziteta, no za jaču bol bit će potrebni analgetici koji se mogu dobiti samo preko recepta (Gould, 2014).

Prevenција

Razvijeno je živo atenuirano cjepivo koje značajno reducira postherpetičnu neuralgiju 6 mjeseci nakon početne infekcije. Cjepivo ne uništava u potpunosti virusne čestice pritajene u ganglijima pa tako cijepljenje ne osigurava potpunu zaštitu od pojave herpes zoster.

Osobe s oslabljenim imunološkim sustavom bi trebale izbjegavati kontakt s tekućinom iz mjehurića oboljelih od herpes zoster. Ne preporuča se korištenje ručnika, odjevnih predmeta oboljelog. Oboljela osoba bi trebala prekrivati lezije dok se iz njih oslobađa tekući sadržaj. Važno je da oboljeli ne koriste javne bazene, ne sudjeluju u kontaktnim sportovima i ne dolaze u kontakt s osobama koje nisu preboljele vodene kozice te osobama koje spadaju u rizičnu skupinu kao što su trudnice, imunokompromitirane osobe i dojenčad mlađa od jednog mjeseca (Gould, 2014).

4.3. Metode liječenja molluscum contagiosum

Budući da su moluske samoizlječiva bolest i spontano prolaze, upitno je treba li ih tretirati. Preporučljivo je liječiti genitalne moluske kako bi se spriječilo širenje seksualnim putem i autoinokulacija. Također, imunokompromitirane osobe bi trebale biti liječene jer imaju povećan rizik od razvoja sekundarnih infekcija.

Fizički postupci uklanjanja inficiranog tkiva su kiretaža, elektrokauterizacija i krioterapija. Ovi postupci su bolni čak i uz primjenu lokalnih anestetika. Izazivaju iritacije i ostavljaju manje ožiljke (Tyring, 2003). Kiretaža ima prednost jer se njome može uzeti uzorak tkiva za potvrdu dijagnoze, ali je bolna i neugodna te se kod djece obavezno izvodi uz primjenu lokalnog anestetika. Krioterapija nije tako bolna kao kiretaža. Izvodi se pomoću tekućeg dušika kojim se smrzavaju lezije u trajanju od 6 do 10 sekundi (Brown i sur., 2006).

Kemijske metode uklanjanja uključuju uporabu trikloroctene kiseline. Primjena ove kiseline na lezije izaziva bol, iritira te često ostavlja manje ožiljke. Može se koristiti i podofilin (podophyllum smola), ali samo na ograničenom području i kroz kraći vremenski period budući da je kaustičan. Ova metoda liječenja nije preporučljiva zbog toksičnosti i slabe učinkovitosti.

Samoliječenje se može provesti topikalnom primjenom retinoične kiseline (tretinoin). Retinoična kiselina može uzrokovati iritacije, isušivanje i ljuštenje kože (Tyring, 2003). Tretinoin se koristi u obliku 0,01% gela, a u početku se nanosi svaki drugi dan. Kasnije se može nanositi dvaput dnevno kroz 4-6 tjedana. Ako se pojavi osip, terapiju treba prekinuti. Trudnice trebaju izbjegavati ovu vrstu terapije (Brown i sur., 2006).

Aktivna tvar iz podophyllum smole, podofilotoksin, može se nanositi na kožne lezije u genitalnom i perianalnom području u obliku gela ili otopine. Učestale nuspojave su bol, upale, pečenje, svrbež (Tyring, 2003).

4.3.1. Imikvomod

Imikvomod je imunomodulator odobren kao 5% krema za liječenje kondiloma i bradavica genitalnog i perianalnog područja. Potiče lokalnu produkciju citokina, uključujući interferon alfa i interferon g, koji imaju antiviralna svojstva pa je potencijalno učinkovit i u liječenju moluska (Tyring, 2003). Njegova uporaba nije odobrena kod djece jer izaziva nuspojave poput groznice, glavobolje, mialgije, artralgijske, limfadenopatije, febrilnih konvulzija i hipopigmentiranih ožiljaka. Kada se uzmu u obzir ove nuspojave i upitna učinkovitost, onda

se postavlja pitanje je li racionalno koristiti ovaj preparat za liječenje benigne bolesti poput moluska (Hughes i sur., 2013).

4.3.2. Kantaridin

Terapija 0,7% kantaridinom je učinkovita, a pogodna je za djecu jer primjena nije bolna. Nanosi se u malim količinama na površinu moluske te se ispere nakon 2-6 sati. Ako se nanese u obilnijem sloju ili ako se ostavi predugo, može prouzrokovati bol i žarenje. Zbog potencijalne toksičnosti, djeci se ne preporuča terapija kantaridinom u kombinaciji s podofilotoksinom ili salicilnom kiselinom. U takvoj kombinaciji, kantaridin koji se nije apsorbirao, može uzrokovati brzu apsorpciju drugog lijeka (Brown i sur., 2006).

4.3.3. Kalijev hidroksid

Kalijev hidroksid je jaka lužina koja razgrađuje keratin. Može se koristiti za liječenje *molluscum contagiosum*. Ovisno o koncentraciji u kojoj se koristi ili području tijela na koje se nanosi, može izazvati iritacije. U studiji na 35 djece ispitivan je učinak topikalno primjenjivane 10% otopine kalijeva hidroksida. Kod 32 djece je zabilježeno povlačenje moluska unutar 30 dana. Primjenom 5% otopine KOH dvaput dnevno, lezije se povuku unutar 6 tjedana. Ovaj rezultat je pokazala studija na 20 djece. Short, Fuller i Higgins su proveli ispitivanje o učinkovitosti 10% otopine KOH u usporedbi s placebo. Studija je bila randomizirana, dvostruko slijepa, placebo kontrolirana. U studiji je sudjelovalo 20 djece u dobi od 2 do 12 godina. 70% djece iz skupine koja je tretirana 10% otopinom KOH, a 20% iz placebo skupine je izliječeno. Gotovo svi sudionici su prijavili blago žarenje prilikom nanošenja 10% otopine KOH, a jedan pacijent, s lezijom na vratu, je odustao od daljnjeg tretmana zbog žarenja jačeg intenziteta. Kod dva pacijenta su se pojavile hiperpigmentacije, ali su se s vremenom spontano povukle (Short i sur., 2006).

U studiji koju su proveli Metkar, Pande, Khopkar, zaključeno je da istu učinkovitost u liječenju *molluscum contagiosum* ima 10% otopina KOH i 5% krema imikvomoda, ali brže izlječenje se postiže primjenom 10% otopine KOH, no i nuspojave su učestalije. Zaključili su da terapija 10% otopinom KOH ili terapija 5% kremom imikvomoda ima prednost pred ostalim terapijama (npr. kiretažom) budući da su manje bolne i traumatične te ih pacijenti mogu samostalno primjenjivati. Ako se uspoređi 5% otopina KOH i 10% otopina KOH, obje

imaju istu učinkovitost, ali nuspojave su rjeđe ako se primjenjuje 5% otopina KOH pa čak i onda kada se nanosi dvaput dnevno (Metkar i sur., 2008).

4.3.4. Salicilna kiselina u kombinaciji s mliječnom kiselinom

Čak i kada se nanese na ograničeno područje, ova kombinacija keratolitika često izaziva nuspojave. U usporedbi s kiretažom, ova metoda liječenja je manje uspješna. Kombinacija ovih keratolitika se ne preporuča djeci budući da uzrokuje lokalne iritacije (Hanna i sur., 2006).

4.3.5. Terapija pastom srebrovog nitrata

Istraživanje su proveli Niizeki i Hashimoto na 389 pacijenata. Testirali su učinkovitost terapije 40% pastom srebrovog nitrata. Mala količina paste se nanese štapićem na sredinu lezije te se lagano razmaže na čitavu leziju. Ako se nanese previše paste može nastati eritem. Nakon jednog dana se pojave crne krastice koje unutar 14 dana otpadnu, a unutar jednog mjeseca dolazi do zacjeljivanja. Nakon samo tri tretmana ovom pastom, 97,7% ispitanika je prijavilo povlačenje moluska. Prednost ove terapije je u tome što je procedura bezbolna, a nema ni nastajanja ožiljaka. Histološki nalaz je pokazao potpunu nekrozu lezije (Niizeki i Hashimoto, 1999).

Prevenција

Molluscum contagiosum virus se širi kontaktom i autoionokulacijom. Da bi se spriječilo širenje, preporuča se prekrivanje lezija odjećom ili zavojima. Savjetuje se redovito pranje ruku te se ne preporuča dodirivanje ili češanje lezija. Ne bi se trebali koristiti ručnici, posteljina ili odjeća oboljele osobe. Ako se lezije nalaze u genitalnom području, potrebno je izbjegavati spolne odnose. Prije odlaska na javne bazene ili prije prakticanja kontaktnih sportova, lezije se trebaju prekriti vodootpornim zavojem. Nije potrebno ograničiti djetetov odlazak u školu ili vrtić dok bolest traje (Hughes i sur., 2013).

4.4. Metode liječenja virusnih bradavica

U većini slučajeva bradavice prolaze same od sebe unutar dvije godine. Ipak, preporučljivo ih je liječiti kako bi se spriječilo daljnje širenje virusa. Često predstavljaju kozmetički problem ili mogu biti bolne ako se npr. nalaze na tabanima. Također, ako su na nekom izloženom mjestu, sklone su ozljedama. Budući da kod 40% pacijenata nakon uspješne terapije dođe do ponovne pojave bradavica, samo uklanjanje bradavice ne znači da je uklonjen i virus te je uz lokalno liječenje bradavice potrebno jačati i imunološki sustav. Terapijski pristup ovisi o vrsti i mjestu bradavice te o trajanju simptoma (Turčić, 2016). Ne postoji specifična antiviralna terapija koja bi uništila HPV, ali postoje lijekovi koji ometaju životni ciklus virusa. Od idealne terapije se očekuje da ne ostavlja ožiljke. Najčešći terapijski pristup se temelji na mehaničkom uništavanju inficiranog epitela kemijskim ili fizičkim postupcima (Sterling i sur., 2014).

4.4.1. Kemijska sredstva

4.4.1.1. Salicilna kiselina

Terapija salicilnom kiselinom je česta, a temelji se na ekfolijaciji. Najčešće korišteni preparati salicilne kiseline su boje. Često se koristi u kombinaciji s mliječnom kiselinom. Boje obično sadrže salicilnu kiselinu u koncentracijama 10% ili 26% u kolodij ili poliakrilnoj bazi. Široku uporabu imaju i flasteri s 40% salicilnom kiselinom i masti s 50%. Primjena ovisi o formulaciji salicilne kiseline. Prije primjene boja, potrebno je namočiti i ostrugati bradavice pritom pazeći da se ne ošteti okolna koža. Meta analiza 5 studija na 333 pacijenta, 2011. godine, pokazala je da su svi preparati salicilne kiseline učinkovitiji od placeba. U studiji koju je proveo Bruggink sa suradnicima uspoređivane su 3 različite terapije na 250 nasumično izabranih pacijenata. Pacijenti su tretirani 40% masti salicilne kiseline, podvrgnuti su krioterapiji ili uopće nisu primali terapiju kroz 13 tjedana. Bradavice na rukama su najbolje reagirale na krioterapiju dok je terapija salicilnom kiselinom pokazala bolji učinak nego izostanak terapije. Plantarne bradavice nisu značajno reagirale ni na jedan od ovih tretmana. Visoke koncentracije salicilne kiseline mogu iritirati, a u svim koncentracijama, osim u onim vrlo niskim, salicilna kiselina može izazvati kemijske opekline. Salicilna kiselina u kombinaciji s krioterapijom ima visok učinak, do izlječenja dolazi u 86% slučajeva (Sterling i sur., 2014).

Prednost salicilne kiseline u terapiji bradavica je niska cijena, dostupnost bez liječničkog recepta te minimalne nuspojave. Ne bi se trebala koristiti na licu jer može izazvati nastanak hipopigmentacija ili pak hiperpigmentacija. Nakon aplikacije salicilne kiseline, bradavica se može prekriti ljepljivom trakom. Zbog sporog djelovanja, potrebna je učestala aplikacija sve dok bradavica ne nestane ili maksimalno 12 tjedana (Mulhem i Pinelis, 2011).

4.4.1.2. Glikolna kiselina

Ovo je α -hidroksi kiselina. Uzrokuje ljuštenje površinskog sloja kože. U studiji na 15 djece koju su proveli Borbujo i suradnici, pokazala se kao učinkovita u liječenju ravnih bradavica na licu. Korištena je 5% glikolna kiselina. Nije uzrokovala ožiljke i nije nadraživala. U kombinaciji sa 2% salicilnom kiselinom, 15% glikolna kiselina je pokazivala dobre rezultate u liječenju otpornih ravnih bradavica na licu (Sterling i sur., 2014).

4.4.1.3. Trikloroctena kiselina i monokloroctena kiselina

Trikloroctena kiselina se obično koristi za liječenje genitalnih bradavica. Monokloroctena kiselina je toksična i ima korozivna svojstva (Sterling i sur., 2014). Trikloroctena kiselina se nanosi svakih 12 sati 4 dana, a nakon toga koža se guli kroz 4 dana do nestanka bradavice. Tretman se može ponoviti i do 4 puta ako postoji potreba. Monokloroctena kiselina se primjenjuje jednom tjedno kroz 5 tjedana (Turčić, 2016).

4.4.1.4. Kantaridin

0,7% otopina kantaridina se koristi u terapiji bradavica. Kantaridin uzorkuje akantolizu. Primjena je bezbolna te je smanjen rizik od nastanka ožiljaka. Sama aplikacija ne uzrokuje bol, no mogu se pojaviti bolni mjehurići kao posljedica terapije kantaridinom. U studiji na 15 pacijenata s otpornim ravnim bradavicama na licu, primjenjivana je 0,7% otopina kantaridina. Unutar 16 tjedana kod svih 15 pacijenata je došlo do povlačenja bradavica nakon 1 do 4 tretmana. Kantaridin se pokazao kao siguran i učinkovit u terapiji ravnih bradavica. Studiju su proveli Kartal Durmazlar i suradnici (Sterling i sur., 2014).

4.4.2. Fizički postupci liječenja

4.4.2.1. Krioterapija

Krioterapijom se bradavice uništavaju zamrzavanjem. Najčešće se zamrzavanje provodi tekućim dušikom. Bradavica se zamrzava 5-30 sekundi, ovisno o veličini i mjestu bradavice. Postupak se ponavlja svaka 2-3 tjedna do nestanka bradavica. Intenzivnija krioterapija (duže vrijeme zamrzavanja, kraći interval ponavljanja tretmana) pokazuje bolji učinak, no veći je i rizik od nuspojava kao što je stvaranje ožiljaka. Struganje gornjeg sloja kože plantarne bradavice povećava učinkovitost krioterapije. Krioterapiju treba provoditi s posebnim oprezom kod pacijenata sa slabom cirkulacijom, a kod pacijenata tamnije puti veći je rizik od nastanka hipopigmentacija ili hiperpigmentacija. Treba biti oprezan ako se terapija provodi u blizini živca. Postupak je bolan, a nakon tretmana se mogu pojaviti mjehurići (Sterling i sur., 2014).

4.4.2.2. Uklanjanje bradavica kirurškim zahvatom

Kirurški se uklanjaju rezistentne bradavice. Postupak je učinkovit jer se bradavice trenutno uklanjaju, ali vrijeme oporavka je dugo. Kirurško uklanjanje bradavica je bolno pa se izvodi uz odgovarajuću anesteziju. Moguće su komplikacije i stvaranje ožiljaka (Stulberg i Hutchinson, 2003).

4.4.2.3. Terapija laserom

Najčešće se koristi pulsed dye laser (580 nm). PDL uništava krvožilje bradavice. HPV je osjetljiv na toplinu pa je moguće da ovaj laser oštećuje virus. Površinski sloj kože bradavice se ukloni prije tretmana laserom. Time se olakša apsorpcija energije lasera. 5 dana prije tretmana laserom se može nanositi 30% salicilna kiselina kako bi se ubrzao proces izlječenja. Kohortne studije su pokazale da stopa izlječenja bradavica pulsed dye laserom varira između 32%-75%. Na stopu izlječenja utječe trajanje tretmana kao i položaj bradavice pa tako liječenje periungualnih bradavica pokazuje bolji rezultat nego plantarnih bradavica. Terapija ovim laserom je dobro podnošljiva i kod djece. Glavni nedostatak ovog tretmana je lokalizirana bol, nastajanje ožiljaka te promjene u pigmentaciji (Sterling i sur., 2014).

4.4.2.4. Kiretaža

Uspješnost kiretaže varira između 65% do 85%. Uklanjanje bradavica kiretažom ostavlja ožiljke. U 30% pacijenata dolazi do ponovne pojave bradavica (Mulhem i Pinelis, 2011). Postupak je bolan pa se izvodi uz primjenu lokalne anestezije (Stulberg i Hutchinson, 2003).

4.4.3. Antiproliferativna terapija

4.4.3.1. 5-fluorouracil

5-fluorouracil inhibira sintezu DNA i dijeljenje bazalnog sloja stanica. Koristi se u liječenju običnih i ravnih bradavica. Ako se koristi duži vremenski period, može uzrokovati hiperpigmentacije ili rjeđe hipopigmentacije (Sterling i sur., 2014). Stopa izlječenja ovim lokalno primjenjivanim sredstvom iznosi od 50-95%. Ako se koristi u kombiniranoj terapiji sa 10% salicilnom kiselinom, stopa izlječenja se utrostruči.

5% krema se dnevno nanosi na bradavice kroz 12 tjedana. Može se koristiti okluzivni zavoj da se poboljša učinkovitost. Ne preporuča se nanošenje na lice jer su tada nuspojave izraženije. Također, ako se nanese u blizini nokta, uzrokuje listanje. Ostale nuspojave uključuju lokalne iritacije uz pojavu eritema i otekline. Za liječenje otpornih bradavica se preporuča kombinirana terapija sa 10% salicilnom kiselinom (Leung, 2011).

4.4.3.2. Podofilin i podofilotoksin

Podofilotoksin interferira s diobenim vretenom te na taj način može zaustaviti dijeljenje stanica. Podofilin i podofilotoksin su uobičajena terapija u liječenju anogenitalnih bradavica. Bolje penetrira kroz sluznice nego kroz gusti rožnati sloj. Nema dovoljno studija koje bi vrednovale učinak podofilotoksina kao monoterapiju na kožne bradavice. Uglavnom se koristi 1% preparat u kombinaciji sa salicilnom kiselinom. Ovaj tretman uzrokuje nuspojave poput upalnih reakcija popraćenih bolnim žarenjem. Može imati opasan sistemski učinak ako se nanosi preko velikih površina ili ako se koristi u visokim koncentracijama. Kontraindiciran je u trudnoći (Sterling i sur., 2014).

4.4.3.3. Bleomicin

Bleomicin spada u skupinu kemoterapeutika. Inhibira sintezu virusne DNA te uzrokuje akutnu nekrozu tkiva (Mulhem i Pinelis, 2011). Otopina bleomicina se aplicira u bradavicu pomoću male igle i šprice. Primjena je bolna pa se može koristiti lokalni anestetik. Nakon

tretmana bradavica je bolna još dan ili dva, a nakon toga se pojavi crna krastica koja je znak početka nekroze. Otvorene studije su pokazale stopu izlječenja od 20% do 90% za bradavice koje su tretirane jednom ili više puta. Ako se uspoređi s krioterapijom pa se bradavice na jednoj strani tijela tretiraju krioterapijom, a na drugoj strani tijela bleomicinom, bleomicin ima veću stopu izlječenja od čak 92%-97%. Glavni nedostaci su bolna aplikacija, a bol može potrajati i 2 dana nakon primjene, te hiperpigmentacijske mrlje (Sterling i sur., 2014).

4.4.3.4. Retinoidi

Topikalni retinoidi utječu na diferencijaciju i proliferaciju stanica epidermisa. Utječu na veličinu bradavica smanjujući njihov volumen. Upotrebljava se 0,05% krema tretinoina i 0,1% gel adapalena.

Oralni retinoidi se upotrebljavaju u liječenju težih oblika bradavica. Primjena je moguća i kod pacijenata oslabljenog imuniteta. Acitretin se primjenjuje u dnevnoj dozi od 0,5-1 mg/kg kroz tri mjeseca. Nakon prestanka terapije postoji rizik od recidiva.

Glavna nuspojava i oralnih i topikalnih retinoida je suha i iritirana koža (Sterling i sur., 2014). Izotretinoin se pokazao učinkovit u liječenju otpornih genitalnih i običnih bradavica. U studiji koju je provela Olguin-Garcia sa suradnicima, ispitivao se učinak oralnog izotretinoina na otporne ravne bradavice lica koje nisu odgovarale na terapiju 5-fluorouracilom, imikvomodom ili krioterapiju tekućim dušikom, a tretirane su najmanje tri godine. Provedena je dvostruko-slijepa, placebom kontrolirana, randomizirana studija u trajanju od 12 tjedana. 16 i 15 pacijenata je primalo izotretinoin u dnevnoj dozi od 30 mg/kg ili placebo. U placebo grupi nije bilo pomaka, dok su se bradavice u grupi koja je primala oralni izotretinoin potpuno povukle. Najčešća nuspojava kod ispitanika bila je pojava heilitisa (Olguin-García i sur., 2015).

4.4.3.5. Cidofovir

Cidofovir je nukleozidni analog deoksicitidina. Ima širok spektar djelovanja te je učinkovit protiv svih herpesvirusa (HSV-1, HSV-2, HHV-6, HHV-7, HHV-8, VZV, CMV, Epstein-Barr virus), papilomavirusa, poksvirusa, parapoksvirusa, poliomavirusa, adenovirusa. Cidofovir difosfat selektivno inhibira viralnu DNA-polimerazu. Uzrokuje apoptozu keratinocita inficiranih humanim papilomavirusom.

Topikalna primjena cidofovira je jednostavna i dobro se podnosi. Mogu se pojaviti prolazne nuspojave poput svrbeža, peckanja, prolazna alopecija, postupalna hiperpigmentacija.

U studiji koju su proveli Broganelli i suradnici, na 280 pacijena je testirana učinkovitost intralezionalnog cidofovira. Svi pacijenti su bili pogođeni otpornim bradavicama, običnim ili mozaičnim, koje su se uglavnom nalazile na dlanovima ili tabanima. Prije ove studije, pacijenti su bili podvrgnuti najmanje dvjema terapijama (krioterapija, topikalni keratolitici, dijatermija ili laserska terapija), ali bezuspješno. Na mjesečnoj bazi su primali intralezionalnu terapiju cidofovirom (15 mg/mL) do nestanka bradavica. Obično su bila potrebna dva do tri tretmana. 276 pacijenata je uspješno izliječeno. Nije zabilježen niti jedan slučaj nefrotoksičnosti niti drugih sistemskih nuspojava. Aplikiranje je bolno pa je moguće primijeniti lokalni anestetik. Tretman ne ostavlja ožiljke. Može doći do pojave lokalnog eritema, svrbeža ili postinflamatorne hiperpigmentacije, ali te nuspojave spontano prolaze. Cidofovir se može primjenjivati i intravenozno. Može doći do ozbiljnih nuspojava, poput trajnog gubitka vida ili nefrotoksičnosti, metaboličke acidoze ili neutropenije. Potencijalno je teratogen (Broganelli i sur., 2012).

4.4.4. Imunoterapija

4.4.4.1. Imikvomod

Imikvomod, topikalni imunomodulator, u SAD-u je odobren za liječenje genitalnih bradavica. Također se koristi u liječenju ravnih bradavica i onih bradavica koje se nalaze na područjima gdje druga terapija nije moguća ili nije učinkovita. U liječenju negenitalnih bradavica pokazuje učinkovitost od 88%. U početku se nanosi tri puta tjedno, a ovisno o intenzitetu upalnog odgovora, može se nastaviti s primjenom od dva puta dnevno ili se može reducirati na jednom tjedno ili svaki drugi tjedan (Lio, 2007).

5% krema imikvomoda se pokazala kao učinkovita u liječenju otpornih kožnih bradavica. U dvije studije, ovom kremom je postignuto izlječenje 80% imunokompetentnih osoba i 36% imunosuprimiranih osoba (Leung, 2011).

4.4.4.2. Intralezionalna imunoterapija

Antigeni candidae, zaušnjaka i tuberkulinski antigen se mogu iskoristiti u terapiji virusnih bradavica. Intralezionalno primijenjeni, ovi antigeni potiču stanično posredovan imunološki odgovor. Phillips je sa suradnicima 8 tjedana liječio 149 odraslih osoba i djece *Candida* imunoterapijom. Kod 72% pacijenata je došlo do povlačenja bradavica. Međutim,

tradicionalna terapija i liječenje *Candida* imunoterapijom ne pokazuju značajnu razliku u postignutim rezultatima (Sterling i sur., 2014).

Terapija antigenom zaušnjaka je dovela do uporabe MMR vakcine kao terapije za otporne bradavice. Prije ove terapije pacijent je podvrgnut kožnom testu na MMR antigen. Svaka dva do tri tjedna pacijent primi jednu intralezionalnu injekciju. Ovakvih tretmana je 3-5 ili se ponavljaju do nestanka bradavica. Tretman se smatra učinkovitim budući da stopa izlječenja iznosi 75% do 80%.

Ova vrsta terapije je uglavnom indicirana za otporne bradavice, posebno kod osoba oslabljenog imuniteta i djece. Glavna nuspojava je bol pri primjeni, a u terapiji periungualnih bradavica može doći i do cijanoze (Leung, 2011).

4.4.5. Biljni pripravci u terapiji virusnih bradavica

4.4.5.1. Smokva (*Ficus carica*)

U tradicionalnoj medicini mlijeko smokve se koristi u lokalnom liječenju bradavica. Međutim, učinkovitost ove terapije nije znanstveno dokazana. Mlijeko smokve se dobiva iz plodova.

25 pacijenata je bilo uključeno u studiju koju su proveli Bohlooli i suradnici. Željeli su usporediti učinak terapije smokvinim mlijekom s krioterapijom. Na jednoj strani tijela pacijenti su dnevno primjenjivali 1 kap smokvinog mlijeka po bradavici najmanje 4 dana. Na drugoj strani tijela bradavice su liječene krioterapijom. Rezultati su pokazali da krioterapija neznatno učinkovitija od terapije smokvinim mlijekom. Kod 11 pacijenata (44%) je nakon tjedan dana terapije smokvinim mlijekom došlo do smanjivanja bradavica. Terapija smokvinim mlijekom u ovoj studiji nije izazvala nikakve komplikacije i nije imala prijavljenih nuspojava.

Furokumarini koji se nalaze u lišću smokve mogu uzrokovati fotodermatitis ako se biljni sok dobiven iz lišća prekomjerno nanosi na velika područja kože, no u ovoj studiji korišteno je mlijeko dobiveno iz plodova u kojima nisu pronađeni furokumarini. Točan mehanizam djelovanja nije poznat, no mlijeko sadrži proteolitičke enzime koji su najvjerojatnije odgovorni za učinak. (Bohlooli i sur., 2007).

4.4.5.2. Rosopas (*Chelidonium majus*)

Tinktura ili svježi žuti sok rosopasa se često koristi u terapiji virusnih bradavica. Tinktura ili sok se nanese na bradavicu dva puta na dan. Važno je napomenuti da se ovaj pripravak nanosi samo na bradavice koje se nalaze na tvrdim dijelovima poput tabana ili šaka budući da rosopas nadražuje kožu. Nikako se ne smije nanositi na osjetljiva područja poput kapaka, lica, grudi ili spolovila. Nije poznat točan mehanizam djelovanja, ali u soku ove biljke se nalaze enzimi koji mogu razgrađivati proteine. Ne preporuča se oralna primjena budući da rosopas može imati hepatotoksičan učinak (Turčić, 2016).

4.4.5.3. Čajevac (*Melaleuca alternifolia*)

Ulje čajevca je esencijalno ulje koje se dobiva iz biljke *Melaleuca alternifolia*. Ima širok antimikrobni spektar djelovanja i antioksidativna svojstva. Učinkovito je protiv bakterija, virusa, parazita i gljivica. Sadrži više od 100 komponenti, ali glavne komponente su alkoholi i monoterpeni. Sadrži oko 15% 1,8-cineola, a najmanje 30% terpinen-4-ol koji ima snažna antiupalna i antimikrobna svojstva. Koristi se u terapiji kroničnog gingivitisa, akni, seboreičnog dermatitisa, ubrzava zacjeljivanje rana. Djeluje virucidalno na viruse poput HSV-1 i HSV-2 prije njihove penetracije u stanice domaćina. Može se koristiti i u terapiji *herpes labialis-a*.

Ulje čajevca se pokazalo kao učinkovito u liječenju bradavica na rukama. Pomaže u reepitelizaciji pogođenog područja. Do nuspojava dolazi ako se unesu visoke doze ili ako se topikalno primjenjuje u visokim koncentracijama. Može iritirati kožu, izazvati kontaktni dermatitis, sistemsku reakciju preosjetljivosti (Pazyar i sur., 2013).

4.4.5.4. Češnjak (*Allium sativum*)

Točan mehanizam djelovanja nije poznat, ali smatra se da češnjak inhibira proliferaciju stanica koje su inficirane virusom. Terapija češnjakom je bezbolna i dobro se tolerira. Međutim, prilikom nanošenja treba biti pažljiv i nanositi češnjak isključivo na bradavice te izbjegavati nanošenje na zdravu kožu jer češnjak može iritirati zdravu kožu ili izazvati kontaktni dermatitis (Silverberg, 2002).

Prevenција

Budući da bradavice uzrokuje HPV, da bi se prevenirao njihov razvoj, potrebno je rizik od infekcije ovim virusom smanjiti na najnižu razinu. Ovaj virus se prenosi pri izravnom dodiru s inficiranom kožom ili pri doticaju s kontaminiranim predmetima. Preporučuje se ne češati

lezije kako bi se spriječilo daljnje širenje HPV-a. Potrebno je prekriti bradavice da se spriječi širenje na druge osobe u kućanstvu ili u školama. Ako se koriste javni bazeni, bradavice treba prekriti voodopornim flasterom. U javnim tuševima se preporuča nošenje papuča kako bi se smanjio rizik od nastanka plantarnih bradavica. Općenito se ne preporuča hodanje bez obuće na javnim mjestima (Bruggink i sur., 2013).

5.ZAKLJUČCI

Na temelju proučene literature, možemo zaključiti sljedeće:

- Virusne bolesti su široko rasprostranjene u svijetu, a osobito su učestale među djecom.
- Herpesvirusi su rasprostranjeni po cijelom svijetu, a izvor zaraze je čovjek. U domaćinu uzrokuju doživotne infekcije s povremenim razdobljima reaktivacije.
- Više od 95% populacije je inficirano virusom *herpes simplex*. U liječenju infekcija uzrokovanih ovim virusom se koriste uglavnom analozi nukleotida.
- Virus *varicella zoster* uzrokuje varičelu kao primarnu infekciju ili herpes zoster kao posljedicu reaktivacije virusa. Jedini rezervoar ovog virusa je čovjek.
- *Varicella* kod zdrave djece prolazi spontano ne uzrokujući komplikacije. Terapija je simptomatska. Kod odraslih osoba, tijekom ove bolesti je ozbiljniji.
- Herpes zoster se češće pojavljuje u starijih osoba. 30% bolesnika starijih od 65 godina može iskusiti postherpetične neuralgije, jaku onesposobljavajuću bol. Antiviralnu terapiju je potrebno uzeti unutar tri dana od pojave osipa.
- Moluske uzrokuje virus iz obitelji *Poxviridae*. Bolest je raširena, ali najčešće se javlja kod djece. Terapija je upitna ako se uzme u obzir da moluske prolaze spontano, a terapija može biti bolna.
- *Papillomavirus* je odgovoran za nastanak bradavica, ali neki genotipovi uzrokuju i karcinome. Nema specifične terapije koja bi uništila HPV, ali lijekovi mogu ometati životni ciklus ovog virusa.
- Bradavice se mogu pojaviti u bilo kojoj životnoj dobi, ali najčešće pogađaju djecu školske dobi. Obično se prenose u doticaju kože s oboljelom kožom. Kod 2/3 djece dođe do spontane remisije unutar dvije godine. Bradavice predstavljaju estetski problem pa se od terapije očekuje da ne ostavlja ožiljke.

6.LITERATURA

1. Adışen E, Önder M. Viral infections of the folds (intertriginous areas). *Clin Dermatol.* 2015;33(4):429-36.
2. Bae JM, Kang H, Kim HO, Park YM. Differential diagnosis of plantar wart from corn, callus and healed wart with the aid of dermoscopy. *Br J Dermatol.* 2009;160(1):220-2.
3. Bohlooli S, Mohebipoor A, Mohammadi S, Kouhnavard M, Pashapoor S. Comparative study of fig tree efficacy in the treatment of common warts (*Verruca vulgaris*) vs. cryotherapy. *Int J Dermatol.* 2007 May;46(5):524-6.
4. Broganelli P, Chiaretta A, Fragnelli B, Bernengo MG. Intralesional cidofovir for the treatment of multiple and recalcitrant cutaneous viral warts. *Dermatol Ther.* 2012;25(5):468-71.
5. Brown J, Janniger CK, Schwartz RA, Silverberg NB. Childhood molluscum contagiosum. *Int J Dermatol.* 2006;45(2):93-9.
6. Bruggink SC, Eekhof JA, Egberts PF, Van Blijswijk SC, Assendelft WJ, Gussekloo J. Warts transmitted in families and schools: a prospective cohort. *Pediatrics.* 2013;131(5):928-34.
7. Čajkovic M. Kozmetologija. 2. dopunjeno izdanje. Zagreb, Naklada Slap, 2005, str. 26-31.
8. Dawson AL, Dellavalle RP, Elston DM. Infectious skin diseases: a review and needs assessment. *Dermatol Clin.* 2012;30(1):141-51, IX-X.
9. De Clercq E. Chemotherapy of Viral Infections. In: Baron S, editor. *Medical Microbiology*. 4th edition. Galveston (TX): University of Texas Medical Branch at Galveston; 1996, Chapter 52.
10. Gaby AR. Natural remedies for Herpes simplex. *Altern Med Rev.* 2006;11(2):93-101.
11. Gould D. Varicella zoster virus: chickenpox and shingles. *Nurs Stand.* 2014;28(33):52-8.
12. Hanna D, Hatami A, Powell J, et al. A prospective randomized trial comparing the efficacy and adverse effects of four recognized treatments of molluscum contagiosum in children. *Pediatr Dermatol.* 2006;23(6):574-9.
13. Hight AS. Molluscum contagiosum. *Arch Dis Child.* 1992;67(10):1248-9.
14. Hughes CM, Damon IK, Reynolds MG. Understanding U.S. healthcare providers' practices and experiences with molluscum contagiosum. *PLoS ONE.* 2013;8(10):e76948.

15. Hull CM, Brunton S. The role of topical 5% acyclovir and 1% hydrocortisone cream (Xerese™) in the treatment of recurrent herpes simplex labialis. *Postgrad Med.* 2010;122(5):1-6.
16. Kalenić S i suradnici. Medicinska mikrobiologija. Zagreb, Medicinska naklada, 2013, str. 372, 374-377, 387-391.
17. Kilkenny M, Marks R. The descriptive epidemiology of warts in the community. *Australas J Dermatol.* 1996;37(2):80-6.
18. Kimberlin DW, Whitley RJ. Antiviral therapy of HSV-1 and -2. In: Arvin A, Campadelli-Fiume G, Mocarski E, et al., editors. Human Herpesviruses: Biology, Therapy, and Immunoprophylaxis. Cambridge: Cambridge University Press; 2007, Chapter 64.
19. Lee DY, Park JH, Lee JH, Yang JM, Lee ES. The use of dermoscopy for the diagnosis of plantar wart. *J Eur Acad Dermatol Venereol.* 2009;23(6):726-7.
20. Leung L. Recalcitrant nongenital warts. *Aust Fam Physician.* 2011;40(1-2):40-2.
21. Lio P. Warts, molluscum and things that go bump on the skin: a practical guide. *Arch Dis Child Educ Pract Ed.* 2007;92(4):ep119-24.
22. Lipozenčić J u suradnici. Dermatovenerologija. 3. izmijenjeno i dopunjeno izdanje. Zagreb, Medicinska naklada, 2008, str. 5-8, 63-66, 68-70.
23. Metkar A, Pande S, Khopkar U. An open, nonrandomized, comparative study of imiquimod 5% cream versus 10% potassium hydroxide solution in the treatment of molluscum contagiosum. *Indian J Dermatol Venereol Leprol.* 2008;74(6):614-8.
24. Mulhem E, Pinelis S. Treatment of nongenital cutaneous warts. *American family physician.* 2011;84:288-293.
25. Niizeki K, Hashimoto K. Treatment of molluscum contagiosum with silver nitrate paste. *Pediatr Dermatol.* 1999;16(5):395-7.
26. Olguin-García MG, Jurado-Santa Cruz F, Peralta-Pedrero ML, Morales-Sánchez MA. A double-blind, randomized, placebo-controlled trial of oral isotretinoin in the treatment of recalcitrant facial flat warts. *J Dermatolog Treat.* 2015;26(1):78-82.
27. Pazyar N, Yaghoobi R, Bagherani N, Kazerouni A. A review of applications of tea tree oil in dermatology. *Int J Dermatol.* 2013;52(7):784-90.
28. Presečki V i suradnici. Virologija. Zagreb, Medicinska naklada, 2002, str. 65- 68, 129, 133, 143-145, 148-152, 162, 168-170.
29. Ropac D, Puntarić D i suradnici. Epidemiologija zaraznih bolesti. Zagreb, Medicinska naklada, 2010, str. 86.

30. Short KA, Fuller LC, Higgins EM. Double-blind, randomized, placebo-controlled trial of the use of topical 10% potassium hydroxide solution in the treatment of molluscum contagiosum. *Pediatr Dermatol.* 2006;23(3):279-81.
31. Silverberg NB. Garlic cloves for verruca vulgaris. *Pediatr Dermatol.* 2002;19(2):183.
32. Soldo I. Virusne bolesti – sprečavanje i liječenje. Zagreb, Jumea, 1990, str. 19-20, 28-29.
33. Sterling JC, Gibbs S, Haque hussain SS, Mohd Mustapa MF, Handfield-jones SE. British Association of Dermatologists' guidelines for the management of cutaneous warts 2014. *Br J Dermatol.* 2014;171(4):696-712.
34. Stulberg DL, Hutchinson AG. Molluscum contagiosum and warts. *Am Fam Physician.* 2003;67(6):1233-40.
35. Turčić P. Bradavice-uloga ljekarnika u samoliječenju. Zagreb, Sveučilište u Zagrebu, 2016, str. 6-7.
36. Tying SK. Molluscum contagiosum: the importance of early diagnosis and treatment. *Am J Obstet Gynecol.* 2003;189(3 Suppl):S12-6.

7.SAŽETAK/SUMMARY

SAŽETAK

Virusne bolesti kože su česta pojava, osobito među djecom. U najčešća virusna oboljenja kože ubrajaju se *veruccae vulgares*, *molluscum contagiosum*, *herpes simplex*, *herpes zoster*.

Herpesvirusi uzrokuju doživotne infekcije u domaćinu. Nakon primarne infekcije, herpesvirus prelazi u latentni oblik iz kojeg se aktivira nakon različitih podražaja. Herpesvirusi su rasprostranjeni po cijelom svijetu, a izvor zaraze je čovjek. Ciljno mjesto antiviralnih lijekova su virusni enzimi. Uglavnom se u liječenju koriste analozi nukleotida. Određeni prirodni preparati, poput vitamina C i E te matičnjaka, mogu biti korisni u liječenju lezija uzrokovanih *herpes simplex* virusom.

Varicella zoster virus uzrokuje vodene kozice kao primarnu infekciju i *herpes zoster* koji je posljedica reaktivacije *varicella zoster* virusa. *Varicella* je vrlo zarazna, ali lakša bolest, češća kod djece. U zdrave djece obično prolazi spontano i bez komplikacija. Odrasle osobe imaju veći rizik od razvika komplikacija. Terapija je simptomatska.

Kod *herpes zoster*-a dolazi do upalne reakcije stražnjih korijena i ganglija moždinskih živaca. Postherpetične neuralgije mogu trajati duži vremenski period. Antiviralna terapija je učinkovita ako se uzme unutar tri dana od pojave osipa, no antiviralnom terapijom se ne smanjuje rizik od postherpetične neuralgije.

Molluscum contagiosum virus spada u porodicu *Poxviridae*. Uzrokuje benigne infekcije koje se prenose kontaktom, a širi se autoinokulacijom. Moluske su raširene po cijelom svijetu, a češće se javljaju kod djece. Spontano prolaze same od sebe, a terapija se provodi kako bi se spriječilo daljnje širenje.

Postoji više od 100 različitih genotipova humanog papilomavirusa. Uzrokuje nastajanje bradavica i različitih tumora pločastog epitela i sluznica. Bradavice se mogu javiti u bilo kojoj životnoj dobi, ali od njih pate najčešće djeca i adolescenti. Nestaju spontano, unutar dvije godine, ovisno o imunološkom statusu bolesnika. Inficirani epitel se uništava kemijskim ili fizičkim putem, a idealna terapija ne smije uzrokovati ožiljke. Nema specifične antiviralne terapije koja uništava HPV.

SUMMARY

Viral skin infections (diseases) are common appearance, particularly among the children. Most frequently reported are: *veruccae vulgares*, *molluscum contagiosum*, *herpes simplex*, *herpes zoster*.

Herpes viruses cause lifelong infection in the host. After primary infection, herpes virus enters the latent form which is activated after various stimuli. Herpes viruses are widely spread all over the world, and the source of infection is human. Target location of antiviral medicines are viral enzymes. Nucleotide analogs are commonly used in treatment. Certain natural products such as vitamins C and E and balm mint may be useful in the treatment of lesions caused by herpes simplex virus.

Varicella zoster virus causes chickenpox as a primary infection and herpes zoster, which is the result of reactivation of the *varicella zoster* virus. *Varicella* is highly contagious but lighter disease, more common in children. In healthy children usually resolves spontaneously and without complications, while adults have a higher risk of developing complications. Treatment is symptomatic.

Herpes zoster causes inflammatory reactions of the rear root and ganglia of the spinal nerves. Post-herpetic neuralgia can last for a longer period of time. Antiviral therapy is effective if taken within three days after the rash appears, but antiviral therapy does not reduce the risk of post-herpetic neuralgia.

Molluscum contagiosum virus belongs to the family of *Poxviridae*. It causes benign infection which is transmitted by contact and expanded by autoinoculation. Molluscum is spread all over the world and is more common in children. Spontaneously is healing by itself, but treatment is carried out to prevent further spread.

There are more than hundred different genotypes of human papillomavirus. HPV causes the formation of warts and various tumors of the squamous epithelium and mucosa. Warts usually affect children and adolescents, although they can occur at any age. They disappear spontaneously within two years, depending on the immune status of patients. The infected epithelium is destroyed by chemical and physical means, and ideal treatment should not cause scarring. There is no specific antiviral therapy that destroys HPV.

**8.TEMELJNA DOKUMENTACIJSKA
KARTICA / BASIC
DOCUMENTATION CARD**

Temeljna dokumentacijska kartica

Sveučilište u Zagrebu
Farmaceutsko-biokemijski fakultet
Zavod za farmakologiju
A. Kovačića 1, 10000 Zagreb, Hrvatska

Diplomski rad

Virusne bolesti kože

Valentina Barešić

SAŽETAK

Virusne bolesti kože su česta pojava, osobito među djecom. U najčešća virusna oboljenja kože ubrajaju se *veruccae vulgares*, *molluscum contagiosum*, *herpes simplex*, *herpes zoster*.

Herpesvirusi uzrokuju doživotne infekcije u domaćinu. Nakon primarne infekcije, herpesvirus prelazi u latentni oblik iz kojeg se aktivira nakon različitih podražaja. Herpesvirusi su rasprostranjeni po cijelom svijetu, a izvor zaraze je čovjek. Ciljno mjesto antivirusnih lijekova su virusni enzimi. Uglavnom se u liječenju koriste analozi nukleotida. Određeni prirodni preparati, poput vitamina C i E te matičnjaka, mogu biti korisni u liječenju lezija uzrokovanih *herpes simplex* virusom.

Varicella zoster virus uzrokuje vodene kozice kao primarnu infekciju i *herpes zoster* koji je posljedica reaktivacije *varicella zoster* virusa. *Varicella* je vrlo zarazna, ali lakša bolest, češća kod djece. U zdrave djece obično prolazi spontano i bez komplikacija. Odrasle osobe imaju veći rizik od razvika komplikacija. Terapija je simptomatska.

Kod *herpes zoster*-a dolazi do upalne reakcije stražnjih korijena i ganglija moždinskih živaca. Postherpetične neuralgije mogu trajati duži vremenski period. Antiviralna terapija je učinkovita ako se uzme unutar tri dana od pojave osipa, no antivirusnom terapijom se ne smanjuje rizik od postherpetične neuralgije.

Molluscum contagiosum virus spada u porodicu *Poxviridae*. Uzorkuje benigne infekcije koje se prenose kontaktom, a širi se autoinokulacijom. Moluske su raširene po cijelom svijetu, a češće se javljaju kod djece. Spontano prolaze same od sebe, a terapija se provodi kako bi se spriječilo daljnje širenje.

Postoji više od 100 različitih genotipova humanog papilomavirusa. Uzrokuje nastajanje bradavica i različitih tumora pločastog epitela i sluznica. Bradavice se mogu javiti u bilo kojoj životnoj dobi, ali od njih pate najčešće djeca i adolescenti. Nestaju spontano, unutar dvije godine, ovisno o imunološkom statusu bolesnika. Inficirani epitel se uništava kemijskim ili fizičkim putem, a idealna terapija ne smije uzrokovati ožiljke. Nema specifične antivirusne terapije koja uništava HPV.

Rad je pohranjen u Centralnoj knjižnici Farmaceutsko-biokemijskog fakulteta Sveučilišta u Zagrebu.

Rad sadrži: 54 stranice, 8 slika, 0 tablica i 36 literaturnih navoda. Izvornik je na hrvatskom jeziku.

Ključne riječi: virusne bolesti kože, herpes simplex, prirodni lijekovi za herpes simplex, vodene kozice, moluske, bradavice, prirodni lijekovi za bradavice

Mentor: **Dr. sc. Petra Turčić**, *docent, Sveučilište u Zagrebu Farmaceutsko-biokemijski fakultet*

Ocjenjivači: **Dr. sc. Petra Turčić**, *docent, Sveučilište u Zagrebu Farmaceutsko-biokemijski fakultet.*

Dr. sc. Ivan Pepić, *docent, Sveučilište u Zagrebu Farmaceutsko-biokemijski fakultet.*

Dr. sc. Miranda Sertić, *docent, Sveučilište u Zagrebu Farmaceutsko-biokemijski fakultet.*

Rad prihvaćen: srpanj, 2016.

Basic documentation card

University of Zagreb
Faculty of Pharmacy and Biochemistry
Department of Pharmacology
A. Kovačića 1, 10000 Zagreb, Croatia

Diploma thesis

VIRAL SKIN DISEASES

Valentina Barešić

SUMMARY

Viral skin infections (diseases) are common appearance, particularly among the children. Most frequently reported are: *verrucae vulgares*, *molluscum contagiosum*, *herpes simplex*, *herpes zoster*.

Herpes viruses cause lifelong infection in the host. After primary infection, herpes virus enters the latent form which is activated after various stimuli. Herpes viruses are widely spread all over the world, and the source of infection is human. Target location of antiviral medicines are viral enzymes. Nucleotide analogs are commonly used in treatment. Certain natural products such as vitamins C and E and balm mint may be useful in the treatment of lesions caused by herpes simplex virus.

Varicella zoster virus causes chickenpox as a primary infection and herpes zoster, which is the result of reactivation of the *varicella zoster* virus. *Varicella* is highly contagious but lighter disease, more common in children. In healthy children usually resolves spontaneously and without complications, while adults have a higher risk of developing complications. Treatment is symptomatic.

Herpes zoster causes inflammatory reactions of the rear root and ganglia of the spinal nerves. Post-herpetic neuralgia can last for a longer period of time. Antiviral therapy is effective if taken within three days after the rash appears, but antiviral therapy does not reduce the risk of post-herpetic neuralgia.

Molluscum contagiosum virus belongs to the family of *Poxviridae*. It causes benign infection which is transmitted by contact and expanded by autoinoculation. Molluscum is spread all over the world and is more common in children. Spontaneously is healing by itself, but treatment is carried out to prevent further spread.

There are more than hundred different genotypes of human papillomavirus. HPV causes the formation of warts and various tumors of the squamous epithelium and mucosa. Warts usually affect children and adolescents, although they can occur at any age. They disappear spontaneously within two years, depending on the immune status of patients. The infected epithelium is destroyed by chemical and physical means, and ideal treatment should not cause scarring. There is no specific antiviral therapy that destroys HPV.

The thesis is deposited in the Central Library of Faculty of Pharmacy and Biochemistry.

Thesis includes: 54 pages, 8 figures, 0 tables and 36 references. Original is in Croatian language.

Keywords: viral skin diseases, herpes simplex, natural remedies for herpes simplex, chickenpox, molluscum contagiosum, warts, natural remedies for warts

Menthor: **Petra Turčić, Ph.D.** Assistant Professor, University of Zagreb Faculty of Pharmacy and Biochemistry

Reviewers: **Petra Turčić, Ph.D.** Assistant Professor, University of Zagreb Faculty of Pharmacy and Biochemistry

Ivan Pepić, Ph.D. Assistant Professor, University of Zagreb Faculty of Pharmacy and Biochemistry

Miranda Sertić, Ph.D. Assistant Professor, University of Zagreb Faculty of Pharmacy and Biochemistry

The thesis accepted: July, 2016.