

Gutaperka - obilježja i primjena u dentalnoj medicini

Maleš, Željani; Ledić, Karla

Source / Izvornik: **Farmaceutski glasnik, 2016, 72, 485 - 490**

Journal article, Published version

Rad u časopisu, Objavljena verzija rada (izdavačev PDF)

Permanent link / Trajna poveznica: <https://um.nsk.hr/um:nbn:hr:163:049208>

Rights / Prava: [In copyright](#) / [Zaštićeno autorskim pravom.](#)

Download date / Datum preuzimanja: **2024-12-21**



Repository / Repozitorij:

[Repository of Faculty of Pharmacy and Biochemistry University of Zagreb](#)



Gutaperka – obilježja i primjena u dentalnoj medicini

ŽELJAN MALEŠ¹, KARLA LEDIĆ²

¹Sveučilište u Zagrebu, Farmaceutsko-biokemijski fakultet,
Zavod za farmaceutsku botaniku, Schrottova 39, 10 000 Zagreb

²Polivalentna ordinacija dentalne medicine, Dom zdravlja »Zagreb-Centar«,
Mirogojska 11, 10 000 Zagreb

Politerpeni (poliizopreni) nastaju povezivanjem velikog broja izoprenskih jedinica s pet ugljikovih atoma. Te makromolekule velike mase nalaze se najčešće u mliječnom soku biljnih vrsta iz porodica Euphorbiaceae, Apocynaceae, Moraceae (npr. smokva – *Ficus carica* L.) i Asclepiadaceae. Najvažniji primjeri politerpena su kaučuk i gutaperka.

Naziv gutaperka potječe od malajskih riječi *getah* – biljno ljepilo, guma i *perchah* – vrsta drveta. Engleski, francuski i njemački naziv za gutaperku je *gutta-percha* (*Guttapercha*). Gutaperka je osušen mliječni sok dobiven iz biljne vrste *Palaquium gutta* (Hook.) Burck koja pripada porodici Sapotaceae (1). Navedena vrsta raste u obliku 5–30 m visokog drveta, crvenkastosmeđe kore, promjera debla do 1 m. Listovi su joj vazdazeleni, izmjenično ili spiralno raspoređeni, cjeloviti, dugi 8–25 cm, s gornje strane sjajni. Cvatovi se sastoje od oko 12 cvjetova. Plodovi su okrugle ili jajaste bobice, dužine 3–7 cm, a sadrže 1–4 sjemenke (slika 1.). Vrsta *P. gutta* je rasprostranjena u područjima Sumatre, Malajskog poluotoka, Singapura i Bornea, a može se i kultivirati (2, 3).

Na Malajskom arhipelagu gutaperka se u sirovom obliku primjenjivala za izradu držaka noževa i različitih štapova. Prvi



Slika 1. *Palaquium gutta* (Hook.) Burck (3)

Europljanin koji je otkrio gutaperku 1656. godine bio je John Tradescant. Dr. William Montgomerie prvi je uveo uporabu gutaperke u praktične svrhe na Zapadu, a također je bio prva osoba, koja je uvidjela mogućnost njene primjene u medicini. Gutaperka je znanstveno klasificirana još daleke 1843. kad se otkrila njena primjena kao korisne prirodne termoplastične tvari. Godine 1851. u Englesku je uvezeno 1 500 000 kg gutaperke. U drugoj polovini 19. stoljeća gutaperka se primjenjivala za izolaciju podzemnih i podvodnih kablova (3).

Mliječni sok iz kore i srčike vrste *P. gutta* vadi se zarezivanjem stabla ili ekstrakcijom iz listova (slika 2.).

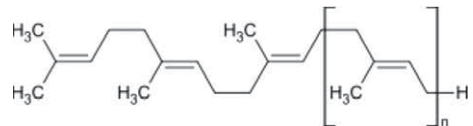
Na zraku se sok brzo skrutne u sivo-žutu tvrdu masu s puno smole. Prema kemijskom sastavu gutaperka je ugljikovodik oblika $(C_5H_8)_n$ – politerpen, polimer izoprena ili poliizopren (*trans*-poliizopren). Sadrži oko 100 ostataka izoprena (5) (slika 3.) Ima više linearnu strukturu i CH_2 lance postavljene na suprotnoj strani od dvostrukih veza, za razliku od kaučuka (*cis*-poliizoprena) koji ima CH_2 lance na istoj strani gdje i dvostruke veze. Zbog toga je tvrđa, krhkija i manje elastična od kaučuka.

Gutaperka postaje elastična na temperaturi od 25 °C, a meka iznad 60 °C. Relativno je dobar toplinski izolator, a plastičnost koju dobiva zagrijana na 40 °C do 45 °C omogućava njenu vertikalnu kondenzaciju u kanalu. Otapa se u organskim otapalima, a najbolje u kloroformu, ugljikovom disulfidu, benzenu, ksilenu, halotanu, eukaliptusovu ulju, ali i u eteru i acetonu. Izložena zraku i svjetlu postaje krta i krhka zbog oksidacije i promjene kristalne strukture. Ako se prirodno stvorena α -kristalična gutaperka zagrije na 65 °C topi se i postaje amorfna. Kad se takav materijal polagano hladi (0,5 °C na sat) ponovno se stvara α -gutaperka. Brže hlađenje rezultira kristaliziranjem β -oblika gutaperke. Tijekom vremena β -gutaperka prelazi u stabilniju α -gutaperku i zbog toga postaje krhka. Taj se proces usporava držanjem gutaperke na hladnom mjestu. Ako postanu krhke, gutaperke treba držati u vrućoj vodi tijekom jedne minute.

Gutaperka je izdržala test vremena i dosad je najčešće rabljeni materijal u dentalnoj medicini. Rabi se od 1867. kada je Bowman izvjestio o njenoj mogućoj uporabi.



Slika 2. Dobivanje gutaperke (4)



Slika 3. Kemijska struktura gutaperke (3, 5)

Materijal je crvenkaste boje, translucentan i krut na sobnoj temperaturi (6). U kliničku praksu je uvedena najviše zbog svojstva plastičnosti, jednostavnosti za rukovanje te laganog uklanjanja iz korijenskog kanala. Ima nisku toksičnost i ne potiče rast bakterija (slika 4.) (7).

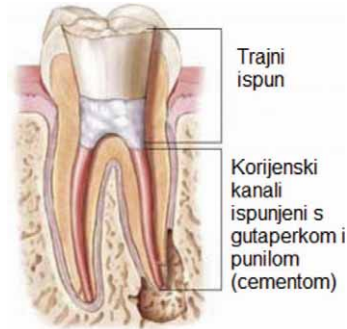
Za pravilno apikalno brtvljenje, važno je ukloniti bakterije, tkivne ostatke i druge iritanse. Koronarno brtvljenje je od posebne važnosti. Brojni iritansi iz sline poput mikroorganizama, hrane, kemijskih tvari i drugih iritansa koji prolaze kroz usta mogu uzrokovati upalu i neuspjeh liječenja. Nadalje, važna je i izrada pravilne restauracije, lateralno brtvljenje, dužina punjenja (nepovoljno je prepunjavanje), materijali za punjenje itd. (8).

Gutaperka štapići dostupni su u dva oblika; »klasični« i »standardizirani« koji promjerom i oznakama (brojevi ili boja) odgovaraju endodontskim instrumentima (slike 5. i 6.). Svrha punjenja je stvoriti potpuno brtvljenje cijelom dužinom korijenskog kanala od koronarnog do apikalnog otvora (10).

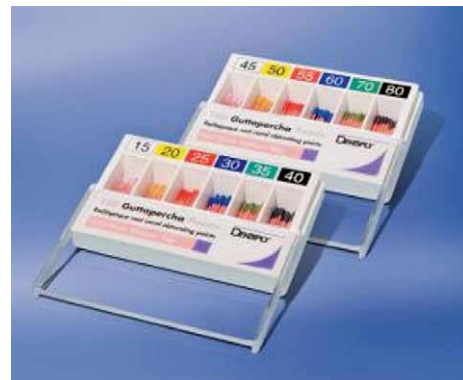Gutaperka štapići zapravo sadrže samo 18 do 22 % gutaperke, a 56 do 75 % cinkova oksida, 1,5 do 17 % sulfata teških metala te od 1 do 4 % voska i smole. Ostale sastavnice su veziva, opakeri i pigmenti boje. Bez cementa tj. punila, ona ne zatvara hermetički korijenski kanal (ne brtvi) što su različiti autori dokazali s radioaktivnim izotopima ili pomoću penetracije boje (13–15).

I gutaperka štapići i punilo su zapravo toksični kada su u kontaktu s periapikalnim tkivom. Punilo izaziva reakciju stranog tijela i upalu. Gutaperka je srednje toksična (16).

Punjenje korijenskog kanala oduvijek se smatralo najčešćim uzrokom neuspjeha i najkritičnijom fazom endodontskog liječenja zuba. Uz neadekvatno punjenje, brojni su čimbenici koji mogu uzrokovati iritaciju periapikalnog tkiva



Slika 4. Presjek punjenja korijenskog kanala s gutaperka štapićem i punilom (9)



Slika 5. Klasični radioopakni gutaperka štapići različitih veličina za punjenje korijenskog kanala (11)



Slika 6. Standardizirani štapići gutaperke Pro Taper različitih veličina i oznaka prema bojama (12)

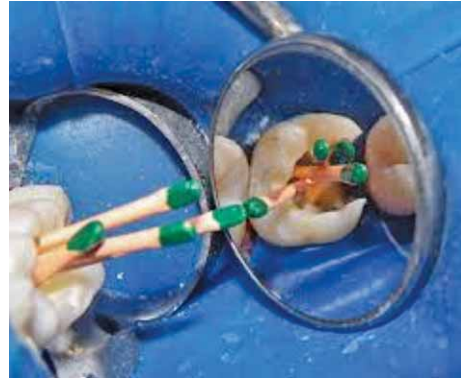kao što su: gubitak ili nepotpuno koronarno brtvljenje, nepotpuno čišćenje i dezinfekcija, nepronadjeni korijenski kanali, vertikalne frakture korijena, uznapredovala parodontna bolest, fraktura krune, loša dezinfekcija korijenskog kanala te proceduralne pogreške kao gubitak dužine, stuba, perforacija (slika 7.) (7).

Općenito, punjenje korijenskog kanala je kontraindicirano, ako pacijent ima jake simptome i dijagnoza je simptomatski (akutni) apikalni parodontitis ili apsces. U slučaju bolnog ireverzibilnog pulpitisa, upaljena pulpa se uklanja te se punjenje korijenskog kanala može napraviti u jednom posjetu. Nedavne studije pokazuju da se slučajevi nektrotične pulpe s apikalnim apscesom ili kondenzirajućim ostitisom, liječe u dva posjeta te je zahtjevnije, složene slučajeve bolje napraviti u nekoliko puta (18).

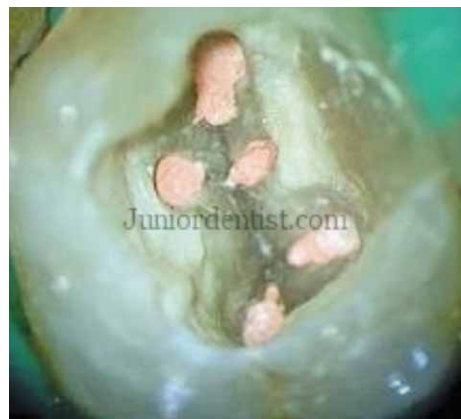Postoje različiti načini punjenja korijenskih kanala pomoću gutaperka štapića od kojih su najpopularnije lateralna i vertikalna kondenzacija (slika 8.). Druga modifikacija je sustav koji se sastoji od tvrdog nosača (engl. *carrier*) na kojem se nalazi gutaperka. Nakon obrade kanala, gutaperka se na nosaču zagrije i stavi u kanal. Kao zamjena za gutaperka štapiće, koriste se i različite smole i srebrni štapići (7). Nedavno su na tržište uvedeni novi materijali temeljeni na tekućoj gutaperki i staklenim ionomerom impregnirana gutaperka. Tekuća gutaperka (u pištolju) se sastoji od smjese gutaperke u prahu, punila temeljenog na silikonu i srebrnih čestica. Kondenzacija nije potrebna, materijal samostvrdnjava za 30 minuta.

Osnovni koncept je da je punilo važnije od tvrdog ili polutvrdog materijala za punjenje. Punilo omogućava brtvljenje (engl. *fluid-tight seal*), a tvrdi ili polutvrdi materijal (engl. *core*) zauzima prostor i služi kao nosač za punilo. Bez obzira na tehniku punjenja ili materijal, punilo se mora rabiti u kombinaciji s obturacijskim materijalom. Nekoliko dana nakon punjenja mogu se pojaviti simptomi najvjerojatnije zbog iritacije periapikalnog tkiva tijekom zahvata (20, 21).

U relevantnim istraživanjima kao najveći nedostaci gutaperke spominju se



Slika 7. Punjenje korijenskih kanala s gutaperka štapićima (17)

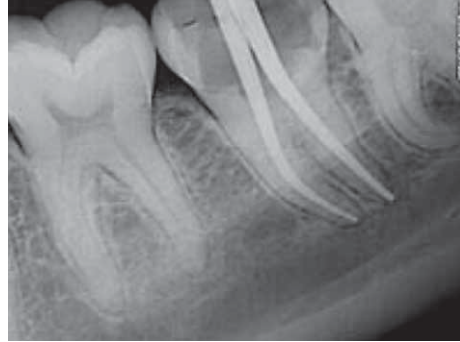

Slika 8. Prikaz završenog punjenja pri ulazu u korijenske kanale (19)

neadhezivnost za stijenku dentina i mala elastičnost, koja uzrokuje odbijanje i izvlačenje iz stijenke korijenskog kanala. Zagrijana se gutaperka skuplja tijekom hlađenja, a pomiješana s otapalima kao što su kloroform ili eukaliptol, skuplja se značajnije s hlapljenjem otapala. Također, brtvljenje gutaperke je bolje ako se dodaje u dijelovima u korijenski kanal (7).

Neposredno nakon punjenja, radiografska evaluacija predstavlja standard i osigurava neke kriterije na temelju kojih je moguće procijeniti kvalitetu punjenja. Na radiografskoj snimci se ne može vidjeti dobro brtvljenje. Prema radiolucenciji, gustoći, dužini, konicitetu punjenja te konačnoj restauraciji, može se procijeniti kvaliteta punjenja (slika 9.).

Novi sustavi za punjenje su zanimljivi i imaju potencijal, ali nedostaju istraživanja o njihovoj kliničkoj učinkovitosti i primjeni (22, 23).



Slika 9. Prikaz radioopaknih gutaperka štapića nakon opturacije korijenskih kanala (23)

Gutta-percha – characteristics and application in dental medicine

Ž. Maleš, K. Ledić

Abstract

Gutta-percha is the rigid natural latex produced from the plant species *Palaquium gutta* (Hook.) Burck (Sapotaceae). It is a polyterpene, a polymer of isoprene, or polyisoprene, specifically *trans*-polyisoprene. Gutta-percha remains to be the main core material used for root canal fillings in dentistry. It has unique property of inertness, better sealing ability and the ability to do retreatment in case of failure, makes it an indispensable obturating material currently.

1. www.enciklopedija.hr/natuknica.aspx?id=23876, datum pristupa: 13.2.2016.
2. https://en.wikipedia.org/wiki/Palaquium_gutta, datum pristupa: 13.2.2016.
3. <https://en.wikipedia.org/wiki/Gutta-percha>, datum pristupa: 13.2.2016.
4. <http://www.slideshare.net/anoopdr1/gutta-percha-35726499>, datum pristupa: 15.2.2016.
5. Denffer D, Ziegler H. Udžbenik botanike za visoke škole – Morfologija i fiziologija. Zagreb: Školska knjiga, 1991.
6. Grossman L. Endodontic practice, ed. 11. Philadelphia: Lea&Febiger, 1988.
7. Torabinejad M, Walton RE. Endodonticija: načela i praksa. Zagreb: Naklada Slap, 2010.
8. Ingle JI, Bakland LK. Endodontics. Hamilton-London: BC Decker Inc, 2002.
9. <http://dentsplymea.com/products/endodontics/obturation/guttapercha-points-detrey>, datum pristupa: 20.2.2016.

10. Goldberg F, Grufinkel J, Spielberg C. Microscopic study of standardized gutta-percha points. *Oral Surg. Oral Med. Oral Pathol.* 1979; 32:275–276.
11. <http://dentsplymea.com/products/endodontics/obturation/protaper-universal-gutta-percha-points>, datum pristupa: 23.2.2016.
12. <http://dentsplymea.com/products/endodontics/obturation/protaper-universal-gutta-percha-points>, datum pristupa: 23.2.2016.
13. Cohen S, Burns RC. *Pathways of the pulp*. VII ed. CV. St. Louis: Mosby Inc, 2002.
14. Peng L, Ye L, Tan H, Zhou X. Outcome of root canal obturation by warm gutta-percha versus cold lateral condensation: a meta-analysis. *J Endod* 2007; 33:106–109.
15. Wollard RR, Brough SO, Maggio J, Seltzer S. Scanning electron microscopic examination of root canal filling materials. *J Endod* 1976; 2:98–110.
16. Merdad K, Pascon A, Kulkarni G, Santerre P, Friedman S. Short-term cytotoxicity assessment of components of the epiphany resin-percha obturating system by indirect and direct contact Millipore filter assays. *J Endod* 2007; 33:24–27.
17. <http://www.drelstonwong.com/barrie-root-canals-a-step-by-step-view/>, datum pristupa: 24.2.2016.
18. Trope M, Delano E, Rstavik D. Endodontic treatment of teeth with apical periodontitis: single vs. multivisit treatment. *J Endod* 1999; 25:345–350.
19. <http://www.juniordentist.com/instruments-and-techniques-used-in-removal-of-gutta-percha.html>, datum pristupa: 27.2.2016.
20. Bhatti SA, Joshi R. Thermoplasticized gutta percha obturation techniques. *Dent Update* 1997; 24:10–13.
21. Ho ES, Chang JW, Cheung GS. Quality of root canal fillings using three gutta-percha obturation techniques. *Restor Dent Endod.* 2016; 41:22–28.
22. <http://www.chandrabadnidentalthospital.com/rct.html>, datum pristupa: 27.2.2016.
23. Jerolimov V. i sur. *Stomatološki materijali*. Zagreb: Stomatološki fakultet, 2005.

Primljeno 29. veljače 2016.