

# Imunohistokemijska detekcija endogenih opioda enkefalina u tvrdoj moždanoj ovojnici

---

Filipović, Ana

Master's thesis / Diplomski rad

2018

Degree Grantor / Ustanova koja je dodijelila akademski / stručni stupanj: **University of Zagreb, Faculty of Pharmacy and Biochemistry / Sveučilište u Zagrebu, Farmaceutsko-biokemijski fakultet**

Permanent link / Trajna poveznica: <https://urn.nsk.hr/urn:nbn:hr:163:026414>

Rights / Prava: [In copyright](#)/[Zaštićeno autorskim pravom.](#)

Download date / Datum preuzimanja: **2025-02-15**



Repository / Repozitorij:

[Repository of Faculty of Pharmacy and Biochemistry University of Zagreb](#)



**Ana Filipović**

**Imunohistokemijska detekcija endogenih opioda  
enkefalina u tvrdnoj moždanoj ovojnici**

**DIPLOMSKI RAD**

Predan Sveučilištu u Zagrebu Farmaceutsko-biokemijskom fakultetu

Zagreb, 2018.

*Ovaj diplomski rad prijavljen je na kolegiju Farmakologija Sveučilišta u Zagrebu Farmaceutsko-biokemijskog fakulteta i izrađen u Zavodu za farmakologiju Sveučilišta u Zagrebu Farmaceutsko-biokemijskog fakulteta pod stručnim vodstvom izv. prof. dr. sc. Lidije Bach-Rojecky.*

*Zahvaljujem se svojoj mentorici izv. prof. dr. sc. Lidiji Bach-Rojecky što mi je omogućila izradu diplomskog rada u Zavodu za farmakologiju i na svojoj pomoći tijekom izrade ovog rada.*

*Također se zahvaljujem asistenticama Ani Dugonjić Okroša, mag.pharm. na pomoći tijekom izvođenja eksperimentalnog dijela ovog rada i svim savjetima tijekom njegovog pisanja te dr.sc. Višnji Drinovac Vlah, mag.pharm. na pomoći tijekom izvođenja eksperimentalnog dijela.*

*Zahvaljujem se i svojoj obitelji na podršci tijekom svih godina studiranja.*

## SADRŽAJ

<b>1. UVOD</b> .....	<b>1</b>
<b>1.1. BOL</b> .....	<b>1</b>
<b>1.1.1. NOCICEPTORI I PUTOVI BOLI</b> .....	<b>1</b>
<b>1.2. MIGRENA</b> .....	<b>3</b>
<b>1.2.1. TEORIJE PATOFIZIOLOGIJE MIGRENE</b> .....	<b>3</b>
<b>1.3. DURA I MIGRENA</b> .....	<b>4</b>
<b>1.3.1. INERVACIJA DURE MATER.</b> .....	<b>4</b>
<b>1.3.2. VASKULARIZACIJA DURE MATER.</b> .....	<b>5</b>
<b>1.4. ANALGEZIJSKI SUSTAV</b> .....	<b>6</b>
<b>1.4.1. KOMPONENTE ANALGEZIJSKOG SUSTAVA</b> .....	<b>6</b>
<b>1.4.2. ENDOGENI OPIOIDI</b> .....	<b>7</b>
<b>1.4.3. OPIOIDNI RECEPTORI</b> .....	<b>8</b>
<b>1.4.4. OPIOIDNI SUSTAV I MIGRENA</b> .....	<b>9</b>
<b>2. OBRAZLOŽENJE TEME</b> .....	<b>10</b>
<b>3. MATERIJALI I METODE</b> .....	<b>11</b>
<b>3.1. TKIVO I KEMIKALIJE</b> .....	<b>11</b>
<b>3.2. IMUNOHISTOKEMIJA</b> .....	<b>11</b>
<b>4. REZULTATI I RASPRAVA</b> .....	<b>14</b>
<b>5. ZAKLJUČAK</b> .....	<b>20</b>
<b>6. LITERATURA</b> .....	<b>21</b>
<b>7. SAŽETAK</b> .....	<b>24</b>

## **1. UVOD**

### **1.1. BOL**

Prema Međunarodnoj udruzi za istraživanje boli (eng. *International Association for the Study of Pain – IASP*), bol se definira kao 'neugodno senzoričko i emocionalno iskustvo povezano sa stvarnim ili potencijalnim oštećenjem tkiva'. Bol predstavlja, evolucijski gledano, zaštitni mehanizam: potiče osobu da ukloni/izbjegne podražaj koji uzrokuje bol (Guyton i Hall, 2016). Nocicepcija je prijenos bolnih impulsa s mjesta ozljede u središnji živčani sustav (SŽS), dok je bol subjektivno iskustvo koje svaka osoba doživljava na svoj emocionalni način, što je ponekad više, a ponekad manje povezano s nocicepcijom (Bulat i sur., 2001).

Štetni podražaji termalnog, mehaničkog, kemijskog porijekla pobuđuju nociceptore, periferne završetke primarnih osjetnih neurona, čija se tijela nalaze u ganglijima stražnjeg roga kralježničke moždine. Kost, meke moždane ovojnice i samo moždano tkivo nemaju mogućnost prijenosa bolnih signala, a ostale strukture koje uključuju kožu i potkožno tkivo, mišiće i njihove ovojnice, pokosnicu, zube, oči, sluznicu nosne i usne šupljine, sinuse, velike arterije i vene, venske sinuse, dijelove tvrde moždane ovojnice, osjetne moždane živce i pripadajuće ganglije, imaju mogućnost signalizacije osjeta boli (Zavoreo i sur., 2011).

#### **1.1.1. Nociceptori i putovi boli**

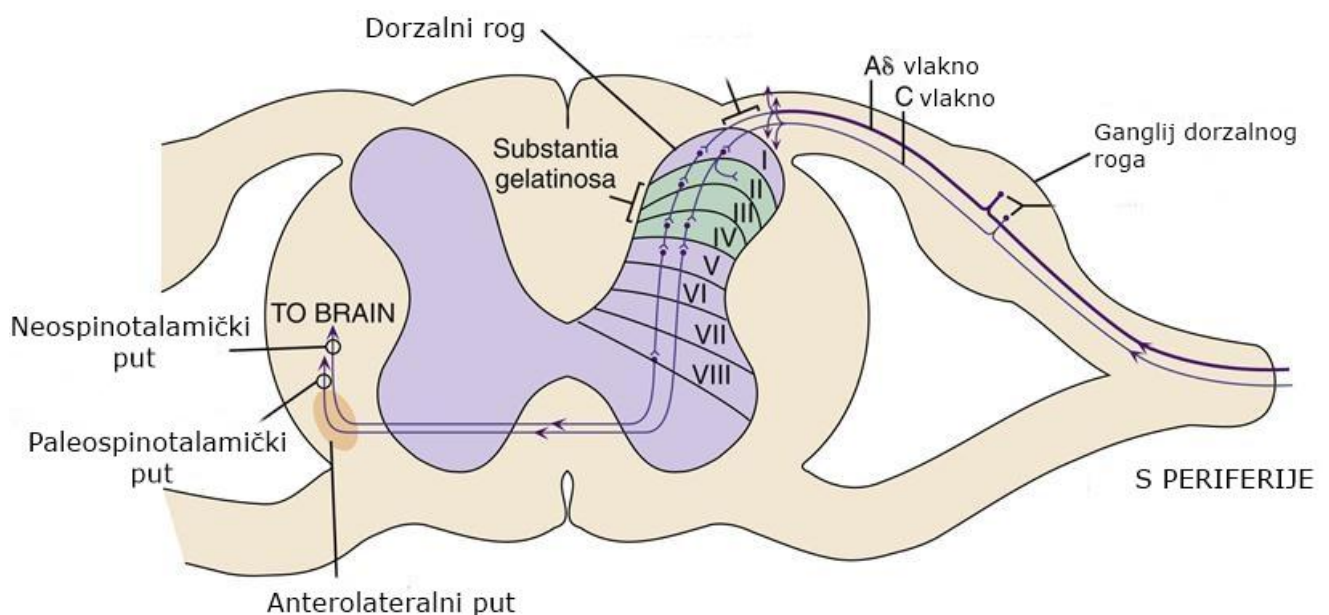
Bol možemo podijeliti na brzu bol i sporu bol. Brza bol osjeti se 0.1 sekundu nakon bolnog podražaja, dok se spora bol osjeti 1 sekundu ili više nakon bolnog podražaja i postupno se pojačava (Guyton i Hall, 2016).

Nociceptori se dijele na dvije vrste: mehaničke i polimodalne. Mehanički nociceptori imaju visok prag podražaja te odgovaraju na jake mehaničke podražaje. Njihove impulse provode vlakna tipa A $\delta$ , brzinom oko 20 m/s. Ta vlakna su mijelinizirana i služe provođenju brzog osjeta boli. Polimodalni receptori služe provođenju tupog i šire lokaliziranog osjeta boli. Njihovi impulsi provode se vlaknima tipa C koja su nemijelinizirana, a njihova brzina provođenja 20 puta je sporija u odnosu na mijelinizirana vlakna (Dobrića-Dintinjana i sur., 2012).

Bolni signali prenose se s periferije u dorzalni (stražnji) rog kraljezničke moždine, a ulaskom u kraljezničku moždinu, do mozga putuju dvama putovima (Slika 1): neospinotalamičkim i paleospinotalamičkim traktom (Guyton i Hall, 2016).

Neospinotalamički trakt za prijenos brze boli: ulaskom u kraljezničku moždinu, A $\delta$  vlakna završavaju većinom u lamini I (*lamina marginalis*) stražnjeg roga i tamo pobuđuju neurone drugog reda. Pobuđena vlakna zatim prelaze na suprotnu stranu moždine i odlaze do mozga anterolateralnim putem. Ova vlakna otpuštaju u dorzalnom rogu ekscitacijski neurotransmitor glutamat, koji djeluje preko specifičnih membranskih receptora svega nekoliko milisekundi.

Paleospinotalamički trakt za prijenos spore boli: ulaskom u kraljezničku moždinu, C vlakna završavaju u laminama II i III stražnjeg roga (*substantia gelatinosa*), a zatim prelaze u laminu V pa na suprotnu stranu moždine i anterolateralnim putem odlaze do mozga. Ova vlakna otpuštaju ekscitacijske neurotransmitore glutamat i tvar P, čije je oslobađanje i djelovanje za razliku od glutamata puno sporije (Guyton i Hall, 2016).



Slika 1. Prikaz dijela kraljezničke moždine u koji ulaze vlakna za prijenos boli s periferije. A $\delta$  i C vlakna ulaze u stražnji rog, prelaze na suprotnu stranu i anterolateralnim putem odlaze dalje do mozga. (preuzeto s: <https://basicmedicalkey.com/pain-3/>)

## **1.2.MIGRENA**

Glavoboljom nazivamo bol lokaliziranu u području glave, lica i gornjeg dijela vrata. Ubraja se među deset najčešćih stanja zbog kojih se bolesnici obraćaju liječniku obiteljske medicine (Lončar i Rotim, 2016).

Prema Međunarodnoj udruzi za glavobolje (eng. *International Headache Society -IHS*), glavobolje se dijele u dvije velike skupine: primarne i sekundarne. U primarne glavobolje svrstavaju se migrene, tenzijske glavobolje, trigeminalne autonomne cefalalgije i ostale primarne glavobolje. U sekundarne glavobolje svrstavaju se glavobolje nastale kao posljedica nekog drugog patološkog stanja (npr. traume ili ozljede glave i vrata, infekcije, psihijatrijski poremećaji...).

Migrensku glavobolju čine četiri faze: prodromalna faza, faza aure, faza glavobolje i završna faza.

Prodromalna faza očituje se u obliku psihičkih, neuroloških ili općih simptoma kao što su depresija/euforija, preosjetljivost, nemir, pospanost, poremećaj probave, učestalo mokrenje, a pojavljuje se satima ili danima prije faze glavobolje nagovještujući njen skori nastup.

Aura je uvod u glavobolju, a pojavljuje se u samo 20% oboljelih i traje između 5 i 60 minuta. Postoji vidna aura, vidne halucinacije, osjetna aura, motorna aura, poremećaj govora i poremećaj svijesti. Najčešća je vidna aura koja se očituje kao nepodnošenje svjetla, iskrenja, bljeskovi, valovito treperenje slike, geometrijski oblici koji se pojavljuju na rubu vidnog polja.

Glavobolja traje 4 do 72 sata i obično je lokalizirana u lijevoj ili desnoj polovini glave, ali isto tako može zahvatiti čitavu glavu ili samo predio čela i zatiljka. Pulsirajućeg je karaktera, rjeđe u obliku probadanja, pri naprezanju se pojačava. Bol je redovito praćena fotofobijom, fonofobijom, osmofobijom, mučninom i povraćanjem (Demarin i sur., 2011).

### **1.2.1. Teorije patofiziologije migrene**

Neke od teorija patofiziologije migrene uključuju promjene u podražljivosti mozga, intrakranijalnu dilataciju arterija te ponavljajuću aktivaciju i senzitivaciju trigeminovaskularnog puta (Nosedá i Burstein, 2013).

Teorija hiperpodražljivosti mozga uključuje patološke promjene na razini kalcijevih kanala, mitohondrija i stanične razine magnezija, odnosno neravnotežu iona, i povezuje se s aurom (Abu-Arafeh, 2002).

Vaskularna teorija uključuje prvotnu vazokonstrukciju koja uzrokuje ishemiju i neuralne simptome (faza aure), a ishemija zatim rezultira vazodilatacijom koja uzrokuje bol (Abu-Arafeh, 2002).

Trigeminovaskularnu teoriju prvi je postavio Moskowitz koji je pokazao da električna stimulacija trigeminalnog ganglija kod štakora rezultira ekstravazacijom proteina plazme i otpuštanjem vazoaktivnih neuropeptida: tvari P i CGRP-a (eng. *calcitonin gene related peptide*) u tvrdoj moždanoj ovojnici (lat. *dura mater*) uzrokujući inflamaciju dure, vazodilataciju i retrogradnu transmisiju bolnih impulsa do trigeminalne kaudalne jezgre (Abu-Arafeh, 2002).

Studije koje su mjerile povezanost koncentracija neuropeptida u venskoj intrakranijalnoj cirkulaciji pokazale su njihov porast pri stimuliranju trigeminalnog ganglija. Tijekom napadaja migrene izmjerene su povišene vrijednosti CGRP-a u jugularnoj veni, dok su koncentracije tvari P ostale iste (Demarin i sur., 2011).

### **1.3. DURA I MIGRENA**

#### **1.3.1. Inervacija dure mater**

Nemijelinizirana C vlakna i mijelinizirana A $\delta$  vlakna koja inerviraju intrakranijalne žile i moždane ovojnice otpuštaju vazoaktivne neuropeptide tvar P i CGRP. Ta vlakna prema duri kreću od trigeminalnog ganglija i inerviraju je većinom putem oftalmičke grane trigeminalnog živca (V1), a manjim dijelom putem maksilarne (V2) i mandibularne grane (V3) (Slika 2). Dura je dodatno inervirana gornjim cervikalnim živcima (Noseda i Burstein, 2013). Također, vagus i podjezični živac pridonose njenoj inervaciji (Kemp i sur., 2012).

Studije su pokazale da bilo kakva manipulacija dure na područjima na kojima je izrazito inervirana (npr. njena podvostručenja – *falx cerebri* i *tentorium cerebelli*), uzrokuje bol i zbog



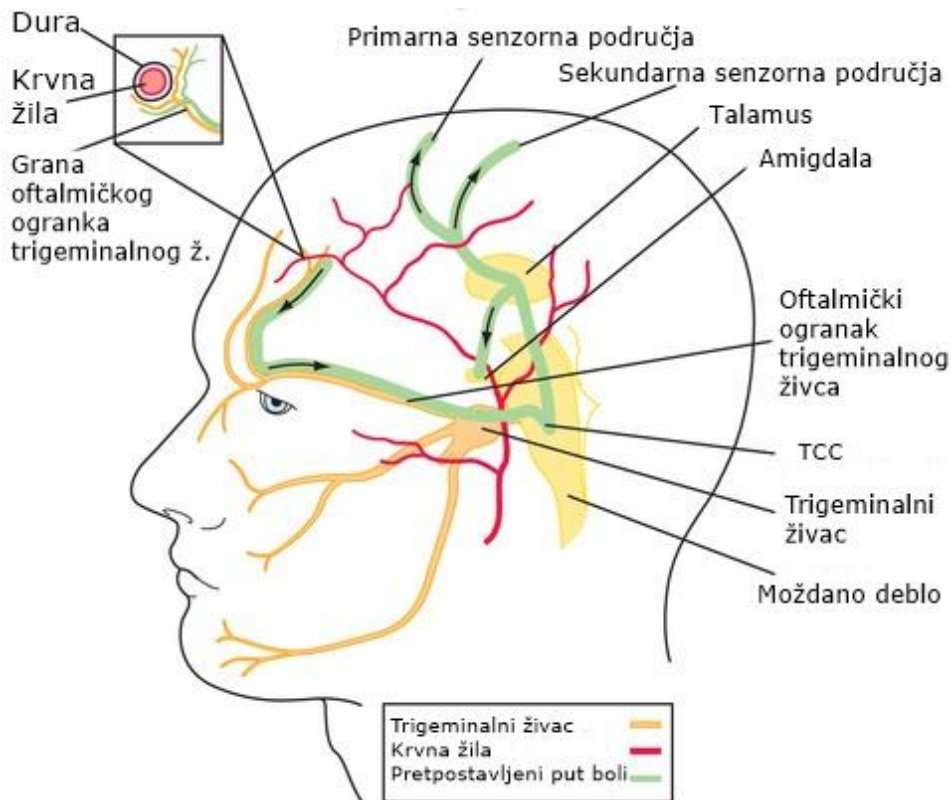
toga bi se ta područja trebala izbjegavati tijekom kirurških operacija kao što je npr. kraniotomija (Kemp i sur., 2012).

### **1.3.2. Vaskularizacija dure mater**

Arterije dure leže u periostalnom sloju. Najvažnija među njima je *a. meningeae media* (srednja meningealna arterija), grana arterije maksilaris (gornjočeljusne arterije). Ima dva glavna ogranka: prednji *ramus frontalis* i stražnji *ramus parietalis* (Križan, 1989). Ona vaskularizira supratentorijalni dio tvrde moždane ovojnice u području srednje lubanjske jame. Moždane ovojnice krvlju opskrbljuje i unutarnja karotidna arterija (Jalšovec, 2013).

Između listova dure, vanjskog periostalnog i unutarnjeg meningealnog, nalaze se venski sinusi unutar kojih stječe krv iz mozga, moždanih ovojnica, orbite, unutarnjeg uha i kostiju krova lubanje (Jalšovec, 2013).

Povlačenje venskih sinusa oko mozga, oštećenje tentoriuma ili rastezanje dure može uzrokovati snažnu bol koja se uspoređuje s glavoboljom. Također, bilo kakva trauma, gnječenje ili rastezanje krvnih žila dure može uzrokovati glavobolju. Posebno je osjetljiva srednja meningealna arterija (Guyton i Hall, 2016).



Slika 2. Pretpostavljeni put boli koji prikazuje inervaciju dure i krvnih žila mozga VI ogranak trigeminalnog živca (oftalmički živac). Impuls putuje trigeminalnim živcem do trigeminocervikalnog kompleksa (TCC). Dalje putuje do talamusa pa do kore mozga. (preuzeto s: <https://clinicalgate.com/77-headache/>)

## 1.4. ANALGEZIJSKI SUSTAV

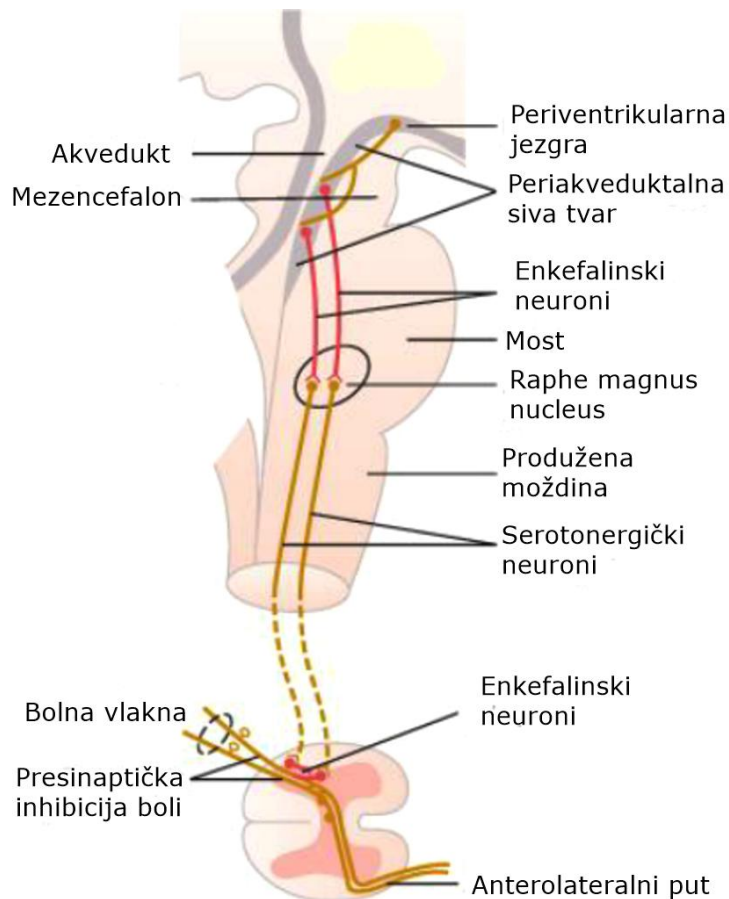
### 1.4.1. Komponente analgezijskog sustava

Analgezijski sustav čine tri glavne komponente: (1) periakveduktalna siva tvar (PAG) i periventrikularna područja mezencefalona i gornjeg dijela mosta, (2) *raphe magnus nucleus* (donji dio mosta i gornji dio produljene moždine) i *nucleus reticularis paragigantocellularis* (u produljenoj moždini), (3) inhibitorni kompleks u stražnjim rogovima kralježničke moždine (Guyton i Hall, 2016).

Periakveduktalna siva tvar prima signale iz viših dijelova mozga i može posredovati snažan analgezijski učinak, dok rostroventromedijalna medula (RVM), koja uključuje *raphe magnus*

*nucleus* i *nucleus reticularis paragigantocellularis*, može i pojačati i inhibirati nociceptivne signale (Slika 3) (Ossipov i sur., 2014).

Antinocicepcijski sustav, kojim mozak modificira bolne podražaje, uključuje inhibitorno djelovanje serotonergičkog i noradrenergičkog sustava te opioidnog sustava preko endogenih endorfina, enkefalina i dinorfina (Brinar i sur., 2009).



Slika 3. Analgezijski (silazni) put boli. (preuzeto s: [https://www.researchgate.net/figure/45677305\\_fig1\\_Figure-4-Descending-analgesic-pathway-from-mesencephalon-through-brainstem-to-spinal](https://www.researchgate.net/figure/45677305_fig1_Figure-4-Descending-analgesic-pathway-from-mesencephalon-through-brainstem-to-spinal))

#### 1.4.2. Endogeni opioidi

Endogeni opioidi široko su rasprostranjeni u središnjem živčanom sustavu, upravo u područjima koja sudjeluju u prijenosu ili modulaciji boli. Neuroni periakveduktalne sive tvari, rostroventromedijalne medule te stražnjeg roga kraljezničke moždine sadrže enkefaline i

dinorfine, dok je beta endorfin smješten uglavnom u neuronima hipotalamusa koji komuniciraju s periakveduktalnom sivom tvari (Bašić Kes i sur., 2011).

Nastaju proteolitičkim cijepanjem velikih proteinskih prekursora preproenkefalina (Penk), preprodinorfina (Pdyn) i proopiomelanokortina (POMC) (Merrer i sur., 2009).

Endorfine izlučuju hipofiza i hipotalamus prilikom napora, uzbuđenja, boli, orgazma te imaju analgezijska svojstva i uzrokuju poboljšanje raspoloženja. Djeluju putem opioidnih receptora. Najveći afinitet imaju za  $\mu_1$  opioidne receptore, nešto manji za  $\mu_2$  i  $\delta$  opioidne receptore, a slabi afinitet za  $\kappa$  receptore.

Dinorfini uglavnom djeluju putem  $\kappa$  opioidnih receptora i to kao modulatori odgovora na bol, kontroliraju apetit i cirkadijani ritam, tjelesnu težinu i temperaturu.

Enkefalini su pentapeptidi, a postoje u dva oblika: onaj koji sadrži metionin (Met-enkefalin) i onaj koji sadrži leucin (Leu-enkefalin). Imaju najveći afinitet za  $\delta$  opioidne receptore, slabiji za  $\mu$ , a gotovo nikakav za  $\kappa$  opioidne receptore (Koneru i sur., 2009).

### **1.4.3. Opioidni receptori**

Do sada su okarakterizirane četiri vrste opioidnih receptora:  $\mu$ ,  $\delta$ ,  $\kappa$  i ORL-1 (opioidu sličan receptor 1). Sve četiri vrste receptora spregnute su s G-proteinima (Al-Hasani i Bruchas, 2011).

Uključeni su u regulaciju različitih fizioloških učinaka, od modulacije boli, raspoloženja, diureze, termoregulacije i stresa kao i za mnoga regulatorna djelovanja u respiratornom, gastrointestinalnom i kardiovaskularnom sustavu (Feng i sur., 2012).

Receptori  $\mu$  tipa odgovorni su za većinu analgetskih učinaka i za neka najvažnija neželjena djelovanja (depresija disanja, euforija, sedacija i ovisnost). Receptori  $\delta$  tipa vjerojatno su najvažniji za periferne učinke, ali mogu također pridonositi analgeziji. Receptori  $\kappa$  tipa pridonose analgeziji na razini kralježničke moždine, njihova stimulacija može izazvati sedaciju i disforiju s relativno malo neželjenih učinaka i ne pridonosi razvoju ovisnosti (Rang i sur., 2006).

#### 1.4.4. Opioidni sustav i migrena

Silazni inhibitorni put boli modulira transmisiju i percepciju boli velikim dijelom putem  $\mu$  opioidnih receptora. PET studije (pozitronska emisijska tomografija) pokazale su da trigeminalna bol aktivira neurotransmisiju posredovanu  $\mu$  opioidnim receptorima u kortikalnim i regijama moždanog debla koje su inače bogate tim receptorima (PAG, hipotalamus, amigdala, prednji cingularni korteks...) (DaSilva i sur., 2014).

Vazodilatacija u području dure, koja se smatra jednim od patofizioloških čimbenika migrene, može se spriječiti primjenom jakog opioidnog agonista morfina i ponovno uzrokovati opioidnim antagonistom naloksonom. Takvo suprotno djelovanje morfina i naloksona na duralnu vazodilataciju ukazuje na to da je u proces migrene uključena i aktivacija  $\mu$  opioidnih receptora. Također, primijećeno je smanjenje dostupnosti  $\mu$  opioidnih receptora tijekom spontanih migrenskih napada. Trigeminalna bol potiče otpuštanje endogenih opioida koji djeluju preko  $\mu$  opioidnih receptora i smanjuju glavobolju i bol općenito (DaSilva i sur., 2014).

Morfin, osim što sprječava duralnu vazodilataciju djelujući putem  $\mu$  opioidnih receptora smještenih na trigeminalnim vlaknima koja inerviraju krvne žile dure, inhibira i otpuštanje CGRP-a. Moguće je da opioidi imaju slično antimigrensko djelovanje kao i triptani, inhibirajući otpuštanje CGRP-a i smanjujući stupanj duralne vazodilatacije (Williamson i sur., 2001).

## 2. OBRAZLOŽENJE TEME

Istraživanja su pokazala široku rasprostranjenost endogenih opioida u središnjem živčanom sustavu (PAG, RVM, stražnji rog kralježničke moždine, hipotalamus...), kao i na periferiji. Međutim, dosadašnja istraživanja nisu se bavila ispitivanjem moguće prisutnosti endogenih opioida i u moždanim ovojnicama. Budući da su promjene na tvrdoj moždanoj ovojnici povezane s patofiziologijom migrene (i glavobolja općenito; tzv. duralna teorija), prisutnost endogenih opioida u ovom području moglo bi također imati važnu ulogu.

Cilj ovog diplomskog rada je imunohistokemijskom metodom ispitati prisutnost endogenih opioida enkefalina u *duri mater* štakora. Pritom se kao pozitivna kontrola ispituje i prisutnost CGRP-a zato što je poznato da je *dura mater* inervirana vlaknima koja sadrže CGRP. Rezultati ovog istraživanja mogli bi biti važni u rasvjetljavanju patofiziologije glavobolja i pratećih promjena u samoj inervaciji *dure mater*.

### **3. MATERIJALI I METODE**

#### **3.1. Tkivo i kemikalije**

U istraživanju su korištene tvrde moždane ovojnice izolirane iz štakora soja Wistar, čuvane na -80 °C i prije same imunohistokemije odmrznute u 1%-tnoj otopini fosfatnog pufera (PBS= phosphate-buffered saline pH 7.4) .

Za potrebe uzimanja tkiva, štakori su duboko anestetizirani intraperitonealnom aplikacijom anestetika kloralhidrata (300 mg/kg) te su podvrgnuti transkardijalnoj perfuziji s fiziološkom otopinom (500 ml tijekom 20 minuta). Nakon uklanjanja kosti lubanje i mozga, tkivo dure pažljivo je kirurškom pincetom uklonjeno s površine mozga i lubanje te nakon toga duboko zamrznuto u tekućem dušiku. Ove postupke provela je osoba osposobljena za rad s eksperimentalnim životinjama (pokusi su provedeni u okviru projekta koji je odobren od nadležnih etičkih povjerenstava).

Za imunohistokemijsku analizu korištene su sljedeće kemikalije:

otopina s fosfatnim puferom (PBS 1%), Triton X-100 (Sigma-Aldrich, St. Louis, MO, SAD), kozji serum (NGS=normal goat serum, 10% i 1% ; Vector, Inc., Burlingame, CA, SAD), primarno mišje monoklonsko protutijelo na enkefalin (Santa Cruz Biotechnology, Dallas, TX, SAD), kozja anti-mouse sekundarna protutijela Alexa Fluor 488 i Alexa Fluor 555 (Invitrogen, Carlsbad, CA, SAD), primarno zečje poliklonsko protutijelo na CGRP (Sigma-Aldrich, St. Louis, MO, SAD), kozja anti-rabbit sekundarna protutijela Alexa Fluor 555 i Alexa Fluor 488 (Invitrogen, Carlsbad, CA, SAD), medij za očuvanje fluorescencije Fluorogel (Electron Microscopy Sciences, Hatfield, PA, SAD).

#### **3.2. Imunohistokemija**

Uzorci tvrdih moždanih ovojnica stavljeni su u jažice i ispirani 5 puta po 3 minute 0.25%-tnom otopinom PBS-T (100mL 1% PBS + 0.25 µLTriton). Zatim su blokirani 10%-tnim NGS-om kroz 60 minuta (kako bi se spriječilo nespecifično vezanje protutijela) i nakon toga inkubirani primarnim mišjim protutijelom na enkefalin u 1%-tnom NGS-u (koncentracija 1:100) preko noći na 4°C.

Sljedeći dan uzorci su ponovno ispirani 5 puta po 3 minute PBS-T-om nakon čega je slijedilo vezanje sekundarnog anti-mouse protutijela u 1%-tnom NGS-u (koncentracija 1:400; crveno fluorescentno) kroz 2 sata na tresilici, u tami. Uzorci su nakon toga ponovno ispirani 5 puta po 3 minute PBS-T-om, a zatim su inkubirani s primarnim zečjim poliklonskim protutijelom na CGRP u 1%-tnom NGS-u (koncentracija 1:5000) preko noći na 4°C (Tablica 1).

Treći dan uzorci su ispirani 5 puta po 3 minute PBS-T-om, a zatim su tijekom 2h u tami inkubirani sa sekundarnim anti-rabbit protutijelom u 1%-tnom NGS-u (koncentracija 1:400; zeleno fluorescentno). Nakon toga ponovno su ispirani 5 puta po 3 minute PBS-T-om, a zatim nanjeni na predmetna stakalca. Nakon što su se osušili, na njih su nanjene 2-3 kapi Fluorogela i prekriveni su pokrovnim stakalcem.

Uzorci su vizualizirani fluorescentnim mikroskopom (Olympus BX51, Olympus, Tokyo, Japan) spojenim na digitalnu kameru (Olympus DP-70, Olympus, Tokyo, Japan) i fotografirani pri povećanju 2x i 20x.

Provedeno je još jedno imunohistokemijsko ispitivanje s obrnutim redoslijedom dodavanja primarnih protutijela (Tablica 1): prvo je dodano primarno zečje protutijelo na CGRP (umjesto mišjeg protutijela na enkefalin kao što je prethodno opisano), nakon toga sekundarno anti-rabbit protutijelo (crveno fluorescentno). Zatim je dodano primarno mišje monoklonsko protutijelo na enkefalin, a nakon toga sekundarno anti-mouse protutijelo (zeleno fluorescentno). Ovakav obrnuti redoslijed dodavanja protutijela odabran je zbog pretpostavke da se primarno protutijelo koje se prvo veže na uzorak na kraju pokusa slabije detektira zbog većeg broja ispiranja kroz koje prolazi, u odnosu na primarno protutijelo koje se dodaje drugo po redu. Budući da se prethodnim istraživanjima pokazalo da u duri postoji dosta vlakana koja sadrže CGRP, ukoliko se primarno protutijelo na CGRP dodaje nakon primarnog protutijela na enkefalin, moglo bi smanjiti ili maskirati fluorescenciju vlakana koja sadrže enkefalin.

Provedeno je i treće imunohistokemijsko ispitivanje u kojem su uzorcima dodani samo primarno mišje protutijelo na enkefalin i sekundarno anti-mouse protutijelo (zeleno fluorescentno), bez protutijela na CGRP kao pozitivne kontrole (Tablica 1).



*Tablica 1. Pojednostavljeni prikaz redoslijeda dodavanja protutijela. (Alexa Fluor 555 – crveno fluorescentno sekundarno protutijelo; Alexa Fluor 488 – zeleno fluorescentno sekundarno protutijelo; At - protutijelo, enk - enkefalin)*

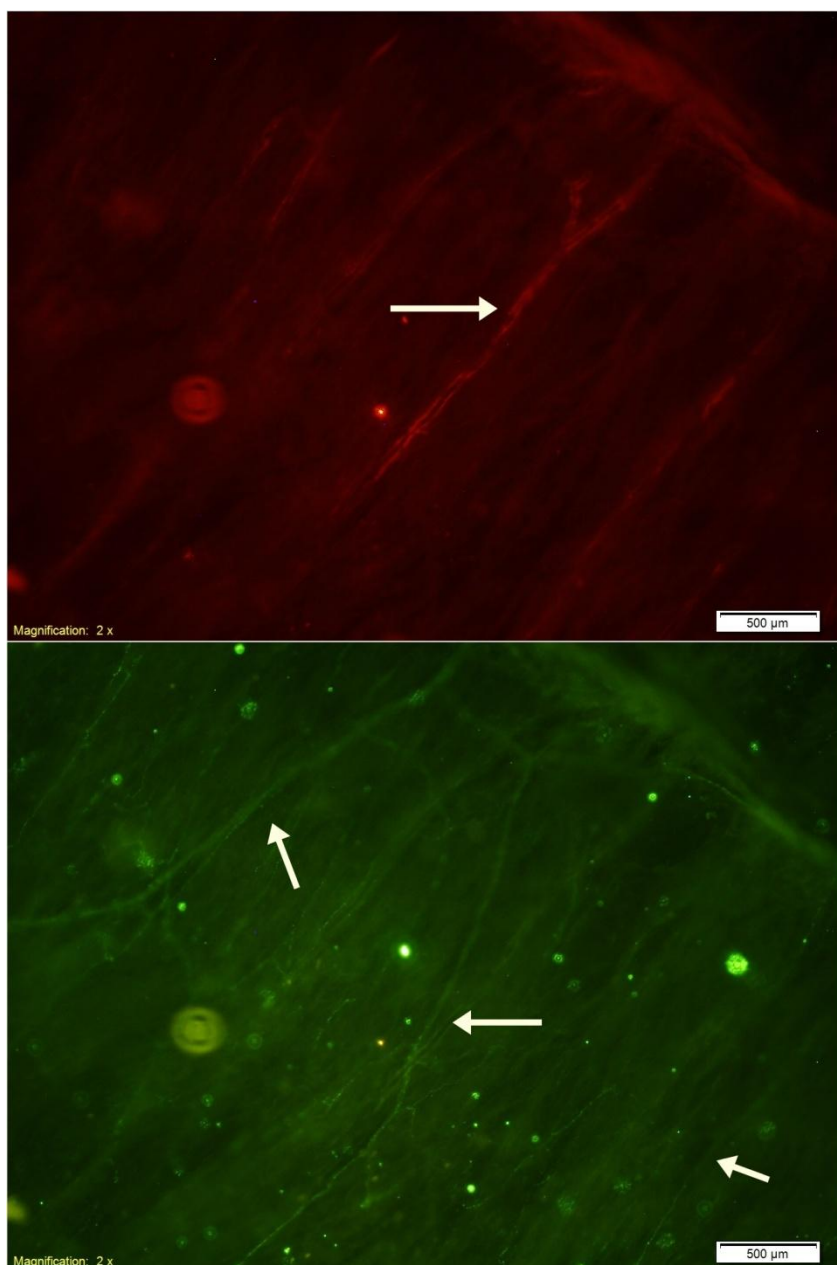
	Ispitivanje 1	Ispitivanje 2	Ispitivanje 3
1.	Primarno mišje At na Enk	Primarno zečje At na CGRP	Primarno mišje At na Enk
2.	Sekundarno anti-mouse At Alexa Fluor 555	Sekundarno anti-rabbit At Alexa Fluor 555	Sekundarno anti-mouse At Alexa Fluor 488
3.	Primarno zečje At na CGRP	Primarno mišje At na Enk	
4.	Sekundarno anti-rabbit At Alexa Fluor 488	Sekundarno anti-mouse At Alexa Fluor 488	

#### 4. REZULTATI I RASPRAVA

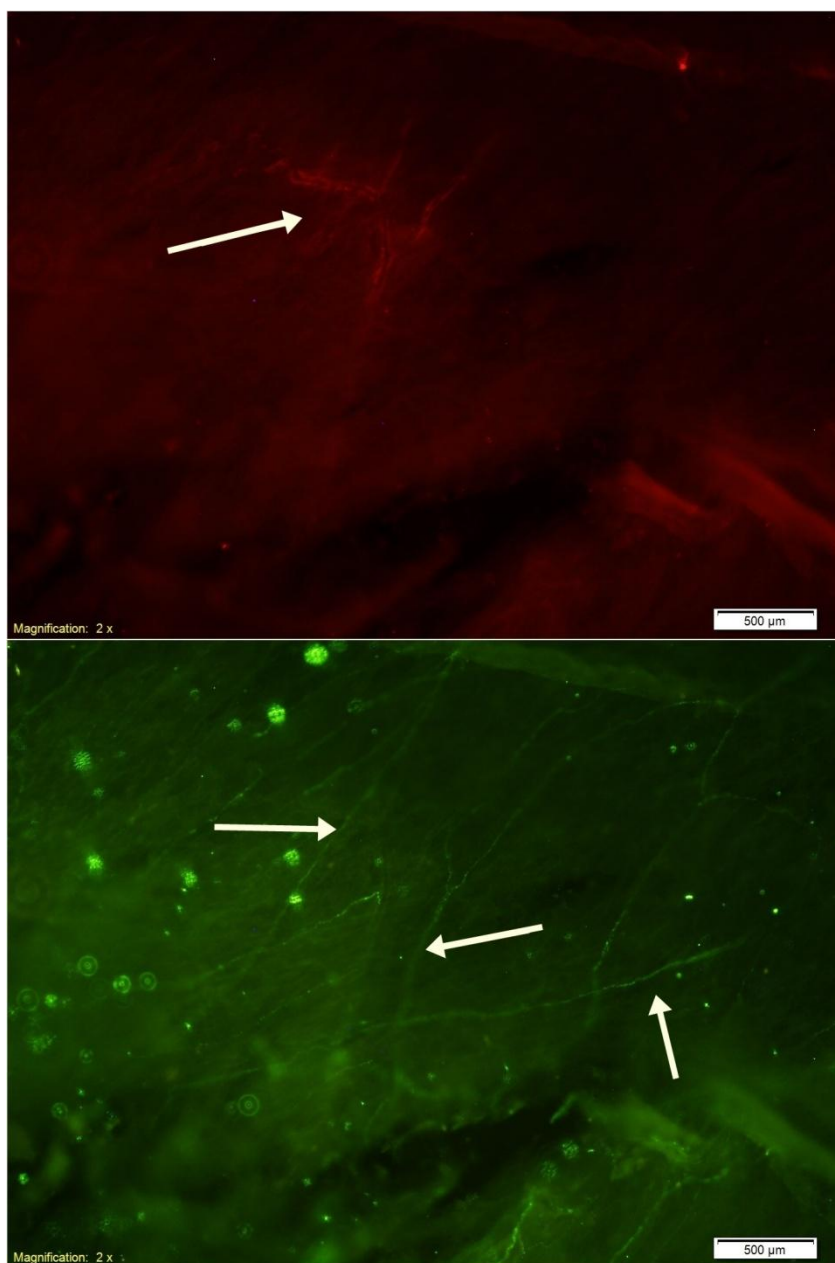
Koristeći metodu imunohistokemije, u ovom se diplomskom radu istraživala prisutnost endogenih opioida, odnosno enkefalina, u tvrdoj moždanoj ovojnici (lat. *dura mater*), što do sada nije istraživano. Pritom je osim njihove prisutnosti važno otkriti gdje se takvi neuroni nalaze te koliko su zastupljeni (u odnosu na pozitivnu kontrolu za koju smo odabrali imunohistokemijsku detekciju CGRP-a budući da je prije pokazano da se neuroni specifično bojani za CGRP nalaze u duri štakora).

U prvom dijelu ispitivanja, u kojem je prvo dodano primarno protutijelo na enkefalin, a zatim protutijelo na CGRP, od četiri analizirana uzorka dure štakora, najbolja slika pod fluorescentnim mikroskopom dobivena je na trećem uzorku.

Tkivo dure štakora u našem je pokusu bilo inkubirano s primarnim protutijelima na enkefalin i CGRP uz odgovarajuća sekundarna protutijela koja su uzorak bojala zeleno ili crveno pod fluorescentnim mikroskopom. Promatranjem tkiva inkubiranog s dva različita primarna i sekundarna protutijela (crvena i zelena fluorescencija), mogu se vidjeti različite strukture, ovisno za koje su se epitope vezala protutijela. Određene strukture se jače vide ukoliko se promatra samo jedna fluorescencija (Slika 4 i 5).



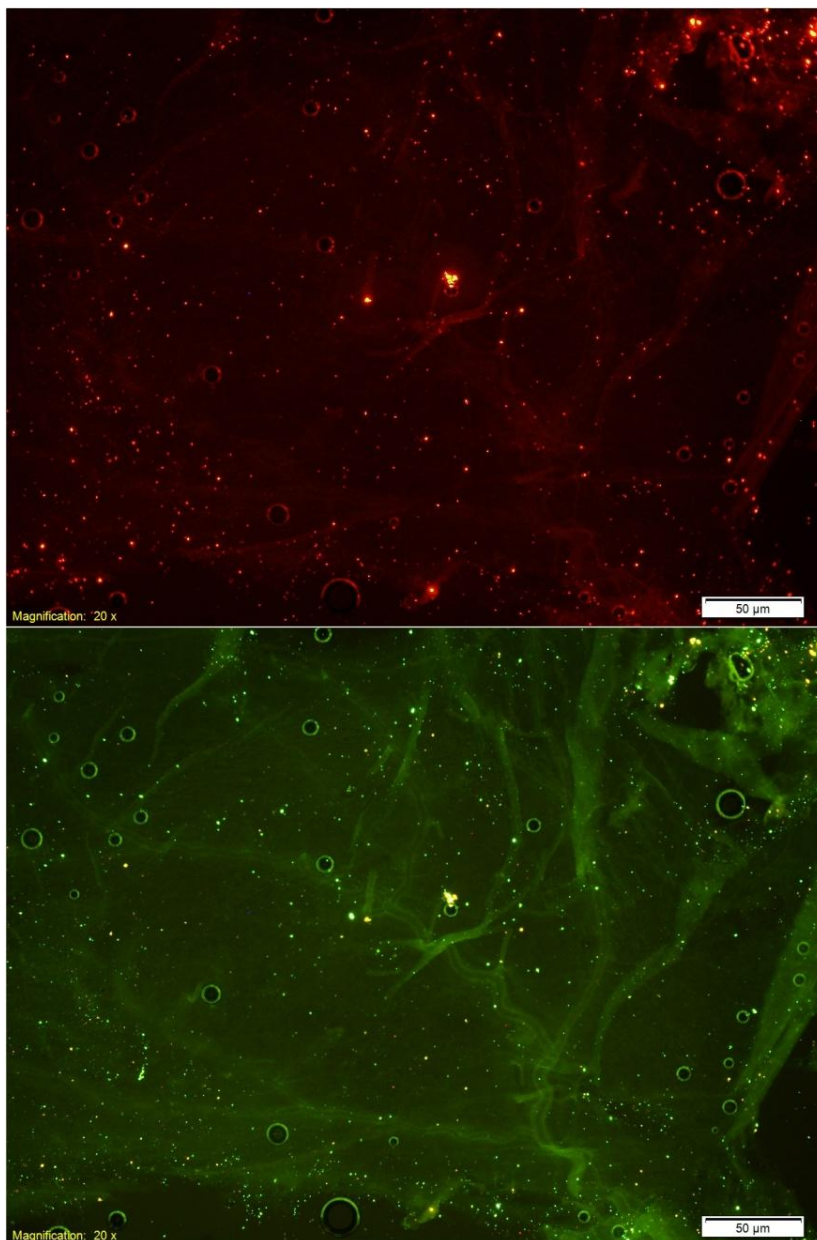
*Slika 4. Treći uzorak dure iz prvog dijela ispitivanja. Gore je promatrana crvena fluorescencija, odnosno imunodetekcija enkefalina u duri. Na slici se ističe dijagonalno ispružena struktura (vjerojatno krvna žila) koja se gotovo i ne vidi promatrajući zelenu fluorescenciju. Zelenom fluorescencijom promatrano je vezanje protutijela na CGRP u duri štakora. Vidljivo je mnogo živčanih vlakana koja sadrže CGRP.*



*Slika 5. Treći uzorak dure iz prvog dijela ispitivanja. Na gornjoj slici je promatrana crvena fluorescencija, odnosno imunodetekcija enkefalina. Ističe se struktura (vjerojatno krvna žila) koja nije vidljiva promatrajući zelenu fluorescenciju. Dolje je promatrana zelena fluorescencija, odnosno imunodetekcija CGRP-a. Vidljivo je mnogo vlakana koja sadrže CGRP.*

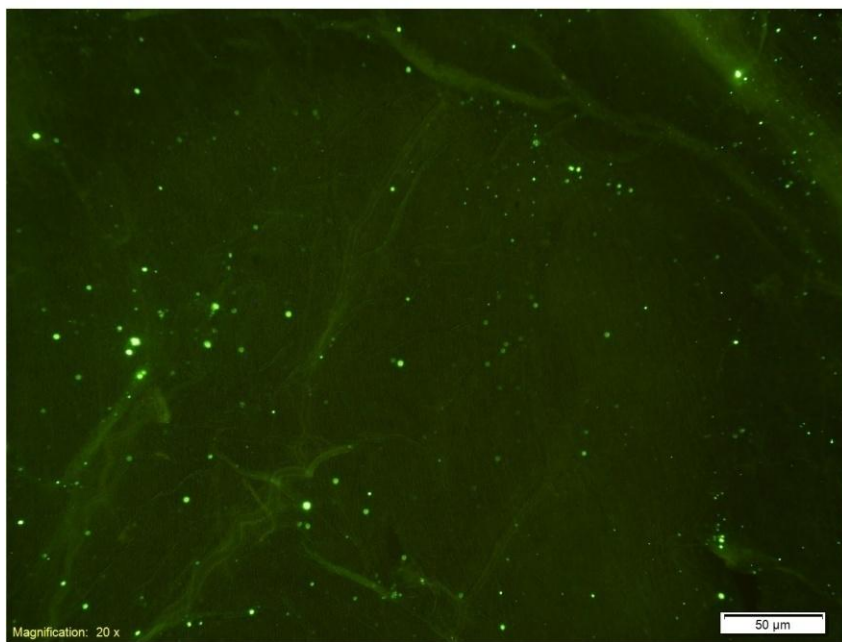
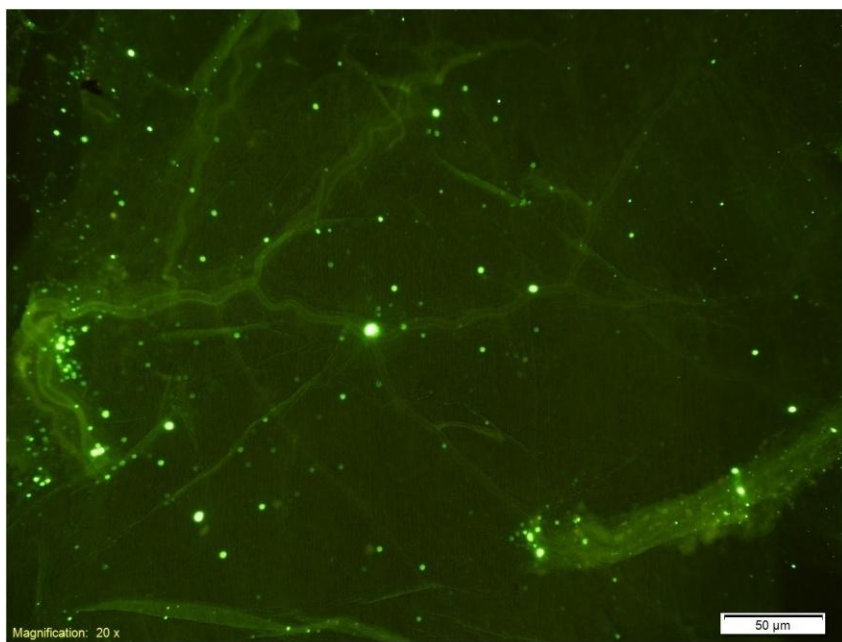
U drugom dijelu ispitivanja, u kojem je prvo dodano primarno protutijelo na CGRP, a zatim protutijelo na enkefalin, od tri analizirana uzorka dure najbolje slike pod fluorescentnim mikroskopom dobivene su na drugom uzorku. Iako je prisutnost CGRP vlakana u uzorku dure štakora potvrđena u prvom dijelu ispitivanja (Slika 4 i 5), u ovom dijelu pokusa CGRP vlakna

se nisu obojila (Slika 6, crvena fluorescencija). Moguće da je uzrok tome lažno negativnom rezultatu ili 1. redosljed dodavanja primarnih protutijela (budući da su primarno protutijelo na CGRP i sekundarno anti-rabbit protutijelo dodani prije protutijela na enkefalin i sekundarnog anti-mouse protutijela, te su zbog toga prošli kroz dvostruko više ispiranja što je moglo utjecati na rezultate ovog dijela ispitivanja) ili 2. sam način pripreme primarnog protutijela (korišteno je primarno protutijelo na CGRP koje je pripremljeno par dana ranije za potrebe prvog dijela ispitivanja, a stajalo je u hladnjaku), a ne odsutnost CGRP živčanih vlakana.



*Slika 6. Drugi uzorak iz drugog dijela ispitivanja. Gore je promatrana crvena fluorescencija, odnosno imunodetekcija CGRP-a. Dolje je promatrana zelena fluorescencija, odnosno imunodetekcija enkefalina.*

U trećem dijelu ispitivanja, u kojem je uzorak dure štakora inkubiran samo s primarnim protutijelom na enkefalin i odgovarajućim sekundarnim anti-mouse protutijelom, od četiri analizirana uzorka dure štakora, najbolja slika pod fluorescentnim mikroskopom dobivena je na četvrtom uzorku. Strukture koje su se obojile vjerojatno su krvne žile i nabori dure (Slika 7). Moguće da su se protutijela nespecifično vezala.



*Slika 7. Četvrti uzorak iz trećeg dijela ispitivanja u kojem je korišteno samo primarno protutijelo na enkefalin i odgovarajuće sekundarno protutijelo koje fluorescira zeleno. Obojile su se krvne žile i nabori dure.*

U prvom i drugom dijelu ispitivanja metodom imunofluorescencije detektirana su živčana vlakna obilježena protutijelom na CGRP, međutim ona su bila vidljiva jedino u prvom dijelu ispitivanja. Uzrok izostanka detekcije u drugom dijelu ispitivanja može biti redosljed dodavanja protutijela ili to što se koristilo protutijelo iz hladnjaka koje je bilo pripremljeno par dana ranije. Istaknuta krvna žila vidljiva pri crvenoj fluorescenciji nakon izlaganja tkiva protutijelu za enkefaline u prvom dijelu ispitivanja mogla bi biti inervirana vlaknima koja sadrže enkefalin, ali moguće da je za detekciju toga potrebno promatrati uzorke pod većim povećanjem. U ostala dva ispitivanja obojile su se krvne žile i nabori dure promatrani kod obje fluorescencije, vjerojatno zbog nespecifičnog vezanja protutijela.

Potrebno je naglasiti da tkivo dure nije idealno za pripremu za imunohistokemijska bojanja budući da se ne može kriostatski rezati na prereze jednake debljine niti se može lako razvući u jažicama te na predmetnom stakalcu.

## 5. ZAKLJUČAK

U ovom se diplomskom radu imunohistokemijskom metodom ispitala prisutnost endogenih opioida enkefalina u tvrdoj moždanoj ovojnici (*duri mater*) štakora. Kao pozitivna kontrola, analizirana je prisutnost i distribucija te intenzitet bojenja tkiva dure nakon primjene primarnog protutijela za CGRP. Usporedbom intenziteta i lokalizacije fluorescentnog bojenja za enkefaline i CGRP cilj je bio uvidjeti moguće razlike u distribuciji i količini vlakana s ovim peptidima.

Prema očekivanju, slijedeći protokol za imunofluorescentnu detekciju CGRP-a, uspjeli smo pokazati prisutnost tankih zeleno-fluorescirajućih vlakana u analiziranim tkivima dure. S druge strane, nakon izlaganja tkiva dure protutijelu za enkefaline (prema preporučenom protokolu proizvođača protutijela), nismo uspjeli detektirati strukture koje bi odgovarale neuronima, već su se pojačano bojale strukture koje bi anatomski odgovarale krvnim žilama.

Ovaj negativan rezultat ne isključuje u potpunosti prisutnost opioidnih peptida u tkivu dure već je poticaj na razmišljanje o drugačijim pristupima u njihovoj detekciji, od promjena u pripremi samog tkiva, uvjetima izvođenja imunohistokemijske detekcije (razrjeđenje i inkubacija protutijela i sl.), ali i primjeni drugih metoda detekcije opioida u ovom tkivu.



## 6. LITERATURA

1. Al-Hasani R, Bruchas MR. Molecular Mechanisms of Opioid Receptor-Dependent Signaling and Behavior. *Anesthesiology* , 2011, 115, 1363–1381.
2. Bašić Kes V, Lazibat I, Demarin V. Neurofiziologija boli. U: Glavobolja i druga bolna stanja. Demarin V, Bašić Kes V i suradnici, Zagreb, Medicinska naklada , 2011, str. 8-22.
3. Brinar V. Neurologija za medicinare. Zagreb, Medicinska naklada, 2009, str. 193.
4. Bulat M, Geber J, Lacković Z. Medicinska farmakologija. Zagreb, Medicinska naklada, 2001, str. 164.
5. DaSilva AF, Nascimento TD, DosSanton MF, Zubieta JK. Migraine and the Mu-Opioidergic System – Can We Directly Modulate it? Evidence from Neuroimaging studies. *Curr Pain Headache Rep*, 2014, 18, 429.
6. Demarin V, Bašić Kes V, Zavoreo I, Wilhelm K, Vuković Cvetković V, Lušić I. Migrena. U: Glavobolja i druga bolna stanja. Demarin V, Bašić Kes V i suradnici, Zagreb, Medicinska naklada, 2011, str. 61-140.
7. Dobrila-Dintinjana R, Vukelić J, Dintinjana M, Vanis N, Ružić A, Brkljačić-Žagrović M, Pleština S, Kolić Z. Patofiziologija i liječenje onkološkog bola. *Medicina fluminensis* 2012, Vol. 48, No. 3, 278-284.
8. Feng Y, He X, Yang Y, Chao D, Lazarus LH, Xia Y. Current Research on Opioid Receptor Function. *Curr Drug Targets* , 2012, 13, 230–246.
9. Guyton AC, Hall JE. Somatic Sensations: II. Pain, Headache, and Thermal Sensations. U:Textbook of Medical Physiology. Philadelphia, Elsevier, 2016, str. 621-630.
10. IASP Taxonomy, <https://www.iasp-pain.org/> , pristupljeno 8.12.2017.
11. Jalšovec D. Krvne žile glave i vrata. U: Anatomija-Osnove građe tijela čovjeka za studente. Zagreb, 2013, str. 101-107.
12. Jalšovec D. Ovojnice mozga i kralježnične moždine. U: Anatomija-Osnove građe tijela čovjeka za studente. Zagreb, 2013, str. 305-310.

13. Kemp WJ, Tubbs RS, Cohen-Gadol AA. The Innervation of the Cranial Dura Mater: Neurosurgical Case Correlates and a Review of the Literature. *World Neurosurgery*, 2012, 78, 505-510.
14. Koneru A, Satyanarayana S, Rizwan S. Endogenous Opioids: Their Physiological Role and Receptors. *Global Journal of Pharmacology*, 2009, 3, 149-153.
15. Križan Z. Kompendij anatomije čovjeka, II. dio: Pregled građe glave, vrata i leđa. Zagreb, Školska knjiga, 1989, str. 189.
16. Lončar Z, Rotim K. Bol, peti vitalni znak. Zagreb, Zdravstveno veleučilište, 2016, str. 75.
17. Merrer J, Becker JAJ, Befort K, Kieffer BL. Reward Processing by the Opioid System in the Brain. *Physiol Rev.*, 2009, 89, 1379–1412.
18. Nosedá R, Burstein R. Migraine pathophysiology: anatomy of the trigeminovascular pathway and associated neurological symptoms, CSD, sensitization and modulation of pain. *Pain*, 2013, 154.
19. Ossipov MH, Morimura K, Porreca F. Descending pain modulation and chronification of pain. *Curr Opin Support Palliat Care*, 2014, 8, 143–151.
20. Ramadan NM. Pathophysiology of Migraine. U: Childhood Headache. Abu-Arafah I, Cambridge University Press, 2002, str. 40-54.
21. Rang HP, Dale MM, Ritter JM, Moore PK. Farmakologija. Zagreb, Golden marketing-Tehnička knjiga, 2006, str. 574.
22. Shevel E. The dura and migraine. *Future Neurol*, 2012, 7, 573–580.
23. The International Classification of Headache Disorders, 3rd edition (beta version). *Cephalalgia*, 2013, 33, 629–808.
24. Williamson DJ, Shepherd SL, Cook DA, Hargreaves RJ, Hill RG, Cumberbatch MJ. Role of opioid receptors in neurogenic dural vasodilation and sensitization of trigeminal neurones in anaesthetized rats. *Br J Pharmacol*, 2001, 133, 807-814.

25. Zavoreo I, Morović S, Demarin V. Podjela glavobolja. U: Glavobolja i druga bolna stanja Demarin V, Bašić Kes V i suradnici, Zagreb, Medicinska naklada , 2011, str. 23-29.

## 7. SAŽETAK

Patogeneza migrene danas se tumači trima teorijama: hiperpodražljivosti mozga, vaskularnim i trigeminovaskularnim promjenama. Vaskularna i trigeminovaskularna teorija uključuju patološke promjene na razini krvnih žila i živaca koji inerviraju tvrde moždane ovojnice. Trigeminalna bol potiče lučenje endogenih opioida, važnih komponenti endogenog analgezijskog sustava, koji djeluju prvenstveno putem  $\mu$  opioidnih receptora i smanjuju glavobolju. Primijećeno je također da jaki opioidni agonist morfin djelujući putem  $\mu$  opioidnih receptora smanjuje stupanj duralne vazodilatacije i sprječava lučenje važnog neuropeptida CGRP-a koji promovira neurogenu upalu dure.

S obzirom na povezanost promjena u moždanim ovojnicama, opioidnog sustava i migrene, cilj ovog diplomskog rada bio je ispitati prisutnost endogenih opioida enkefalina u *duri mater* štakora. Imunohistokemijskom metodom ispitala se prisutnost neurona koji sadrže enkefaline u usporedbi s neuronima koji sadrže CGRP, kao pozitivnom kontrolom. Rezultati ovog istraživanja nisu pokazali prisutnost enkefalina u *duri mater*.

Ovaj negativan rezultat ne isključuje u potpunosti prisutnost opioidnih peptida u tkivu dure već je poticaj na razmišljanje o drugačijim pristupima u njihovoj detekciji, što će biti predmet daljnjih istraživanja.

## SUMMARY

There are three theories of interpretation of migraine pathogenesis today: cerebral hyperexcitability, vascular and trigeminovascular changes. Vascular and trigeminovascular theories include pathological changes in blood vessels and nerves that innervate dura mater. Trigeminal pain induces the release of endogenous opioids, important components of endogenous analgesia system, which interact primarily with  $\mu$  opioid receptors and decrease headache. It was also noticed that strong opioid agonist morphine reduces the degree of meningeal vasodilatation and inhibits release of important neuropeptide CGRP, which promotes neurogenic inflammation of dura mater, *via*  $\mu$  opioid receptors.

Considering the relationship between changes in dura mater, opioid system, and migraine, the aim of this thesis was to explore the presence of endogenous opioids enkephalins in dura mater of rats. Using an immunohistochemical method, the presence of enkephalin-containing

neurons was examined compared to CGRP containing neurons, as a positive control measure. The results of this research did not show the presence of enkephalins in dura mater.

This negative result does not entirely exclude the presence of opioid peptides in the tissue of dura mater but leads to critical thinking about different approaches in their detection which will be subject to further researches.

## Temeljna dokumentacijska kartica

Sveučilište u Zagrebu  
Farmaceutsko-biokemijski fakultet  
Studij: Farmacija  
Zavod za farmakologiju  
Domagojeva 2, 10000 Zagreb, Hrvatska

Diplomski rad

### IMUNOHISTOKEMIJSKA DETEKCIJA ENDOGENIH OPIOIDA ENKEFALINA U TVRDOJ MOŽDANOJ OVOJNICI

Ana Filipović

#### SAŽETAK

Patogeneza migrene danas se tumači trima teorijama: hiperpodražljivosti mozga, vaskularnim i trigeminovaskularnim promjenama. Vaskularna i trigeminovaskularna teorija uključuju patološke promjene na razini krvnih žila i živaca koji inerviraju tvrde moždane ovojnice. Trigeminalna bol potiče lučenje endogenih opioida, važnih komponenti endogenog analgezijskog sustava, koji djeluju prvenstveno putem  $\mu$  opioidnih receptora i smanjuju glavobolju. Primijećeno je također da jaki opioidni agonist morfin djelujući putem  $\mu$  opioidnih receptora smanjuje stupanj duralne vazodilatacije i sprječava lučenje važnog neuropeptida CGRP-a koji promovira neurogenu upalu dure.

S obzirom na povezanost promjena u moždanim ovojnicama, opioidnog sustava i migrene, cilj ovog diplomskog rada bio je ispitati prisutnost endogenih opioida enkefalina u *duri mater* štakora. Imunohistokemijskom metodom ispitala se prisutnost neurona koji sadrže enkefaline u usporedbi s neuronima koji sadrže CGRP, kao pozitivnom kontrolom. Rezultati ovog istraživanja nisu pokazali prisutnost enkefalina u *duri mater*. Ovaj negativan rezultat ne isključuje u potpunosti prisutnost opioidnih peptida u tkivu dure već je poticaj na razmišljanje o drugačijim pristupima u njihovoj detekciji, što će biti predmet daljnjih istraživanja.

Rad je pohranjen u Središnjoj knjižnici Sveučilišta u Zagrebu Farmaceutsko-biokemijskog fakulteta.

Rad sadrži: 25 stranica, 7 grafičkih prikaza, 1 tablicu i 25 literaturnih navoda. Izvornik je na hrvatskom jeziku.

Ključne riječi: bol, migrena, dura mater, endogeni opioidi, imunohistokemija

Mentor: **Dr. sc. Lidija Bach-Rojecky**, izvanredna profesorica Sveučilišta u Zagrebu Farmaceutsko biokemijskog fakulteta

Ocjenjivači: **Dr. sc. Lidija Bach-Rojecky**, izvanredna profesorica Sveučilišta u Zagrebu Farmaceutsko biokemijskog fakulteta  
**Dr. sc. Sandra Šupraha Goreta**, docentica Sveučilišta u Zagrebu Farmaceutsko-biokemijskog fakulteta.  
**Dr. sc. Višnja Drinovac Vlah**, asistentica-znanstvena novakinja Sveučilišta u Zagrebu Farmaceutsko-biokemijskog fakulteta.

Rad prihvaćen: siječanj 2018.

## Basic documentation card

University of Zagreb  
Faculty of Pharmacy and Biochemistry  
Study: Pharmacy  
Department of Pharmacology  
Domagojeva 2, 10000 Zagreb, Croatia

Diploma thesis

### IMMUNOHISTOCHEMICAL DETECTION OF ENDOGENOUS OPIOIDS ENKEPHALINS IN DURA MATER

Ana Filipović

#### SUMMARY

There are three theories of interpretation of migraine pathogenesis today: cerebral hyperexcitability, vascular and trigeminovascular changes. Vascular and trigeminovascular theories include pathological changes in blood vessels and nerves that innervate dura mater. Trigeminal pain induces the release of endogenous opioids, important components of endogenous analgesia system, which interact primarily with  $\mu$  opioid receptors and decrease headache. It was also noticed that strong opioid agonist morphine reduces the degree of meningeal vasodilatation and inhibits release of important neuropeptide CGRP, which promotes neurogenic inflammation of dura mater, *via*  $\mu$  opioid receptors. Considering the relationship between changes in dura mater, opioid system, and migraine, the aim of this thesis was to explore the presence of endogenous opioids enkephalins in dura mater of rats. Using an immunohistochemical method, the presence of enkephalin-containing neurons was examined compared to CGRP containing neurons, as a positive control measure. The results of this research did not show the presence of enkephalins in dura mater. This negative result does not entirely exclude the presence of opioid peptides in the tissue of dura mater but leads to critical thinking about different approaches in their detection which will be subject to further researches.

The thesis is deposited in the Central Library of the University of Zagreb Faculty of Pharmacy and Biochemistry.

Thesis includes: 25 pages, 7 figures, 1 table and 25 references. Original is in Croatian language.

Keywords: pain, migraine, dura mater, endogenous opioids, immunohistochemistry

Mentor: **Lidija Bach-Rojecky, Ph.D.** Associate Professor, University of Zagreb Faculty of Pharmacy and Biochemistry

Reviewers: **Lidija Bach-Rojecky, Ph.D.** Associate Professor, University of Zagreb Faculty of Pharmacy and Biochemistry  
**Sandra Šupraha Goreta, Ph.D.** Assistant Professor, University of Zagreb Faculty of Pharmacy and Biochemistry  
**Višnja Drinovac Vlah, Ph.D.** Assistant-research associate, University of Zagreb Faculty of Pharmacy and Biochemistry

The thesis was accepted: January 2018