

Razlike između dojenačkih hemangioma i vaskularnih malformacija i farmakoterapija u djece

Anzulović, Marija; Turčić, Petra; Benco, Nikolina; Rešić, Arnes

Source / Izvornik: **Farmaceutski glasnik, 2020, 76, 173 - 184**

Journal article, Published version

Rad u časopisu, Objavljena verzija rada (izdavačev PDF)

Permanent link / Trajna poveznica: <https://um.nsk.hr/um:nbn:hr:163:245991>

Rights / Prava: [In copyright](#) / [Zaštićeno autorskim pravom.](#)

Download date / Datum preuzimanja: **2024-08-12**



Repository / Repozitorij:

[Repository of Faculty of Pharmacy and Biochemistry University of Zagreb](#)



Razlike između dojenačkih hemangioma i vaskularnih malformacija i farmakoterapija u djece

MARIJA ANZULOVIĆ¹, PETRA TURČIĆ², NIKOLINA BENCO³,
ARNES REŠIĆ³

¹Studentica, Sveučilište u Zagrebu Farmaceutsko-biokemijski fakultet,
A. Kovačića 1, 10000 Zagreb

²Sveučilište u Zagrebu Farmaceutsko-biokemijski fakultet,
Zavod za farmakologiju, Domagojeva 2, 10000 Zagreb

³Klinika za dječje bolesti Zagreb, Vjekoslava Klaića 16, 10000 Zagreb

Uvod

Prema klasifikaciji Međunarodnog društva za proučavanje vaskularnih anomalija (*International Society for the study of Vascular Anomalies, ISSVA*) iz 2018., vaskularne anomalije dijele se u dvije skupine: vaskularne tumore i vaskularne malformacije (1). Za vaskularne tumore karakteristična je hiperplazija i proliferacija endotela krvnih žila te ubrzani rast nakon rođenja. Vaskularne malformacije nastaju kao posljedica poremećaja u morfogenezi krvnih žila i prisutne su od rođenja, najčešće bez dodatnog rasta tijekom života. Detaljno razumijevanje kliničkih obilježja, etiologije i tipičnog kliničkog tijeka različitih tipova vaskularnih anomalija nužno je za ispravnu dijagnozu i uspješan proces liječenja.

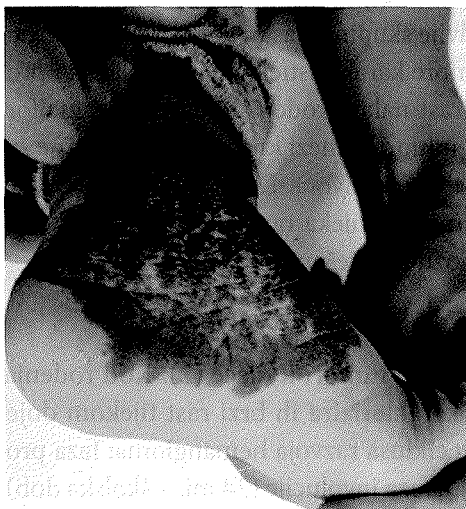Dojenački hemangiomi

Dojenački hemangiomi su najčešći vaskularni tumori u djece (2). Kod rođenja najčešće nisu prisutni ili su vrlo sitni, a karakterizira ih brzi rast tijekom dojenačke dobi. Razlikujemo 3 faze prirodnog ciklusa razvoja hemangioma: faza proliferacije (0–12 mj.), faza platoa (12–24 mj.), faza involucije (24 mj. – školska dob). Iako se radi o benignim tumorima, više od 50 % ih se nalazi u području lica i vrata gdje svojim rastom i masom u fazi proliferacije pokazuju pravi tumorski

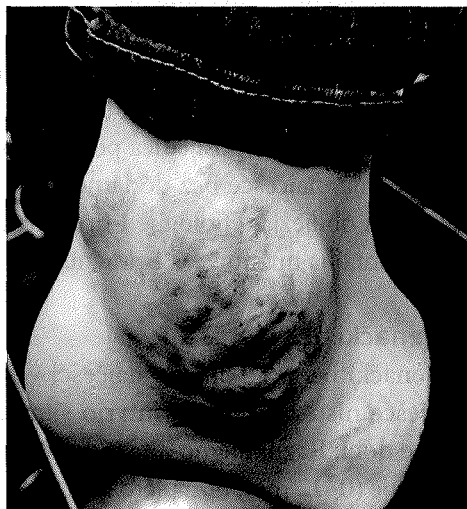Tablica 1. ► ISSVA klasifikacija vaskularnih anomalija

Vaskularne anomalije				
Vaskularni tumori		Vaskularne malformacije		
Benigni				Vaskularne malformacije udružene s drugim anomalijama
Lokalno agresivni (granični)	Jednostavne vaskularne malformacije	Miješane vaskularne malformacije	Anomalije velikih krvnih žila	
Maligni				

karakter. Dijagnoza se postavlja na temelju kliničke slike. U 10–20 % slučajeva proliferacija endotela je tako jaka, da se javlja nekontroliran rast koji zahtijeva terapijski postupak. Kad je terapijski postupak nužan, procjena se čini individualno na temelju dobi pacijenta, faze rasta hemangioma, lokalizacije hemangioma, veličine, zahvaćanja vitalnih struktura i komplikacija. Prema smjericama za liječenje hemangioma u dojenčadi glavni ciljevi su zaustavljanje nekontroliranog rasta i zahvaćanje vitalnih struktura, sprječavanje i liječenje ulceracija, smanjenje ožiljaka i boli, kako bi se spriječilo trajno estetsko nagrdživanje, smanjenje psihosocijalnog stresa i za pacijenta i obitelj. Peroralno liječenje propranololom je prvi izbor u terapiji kompliciranih dojenačkih hemangioma (3).



Slika 1. ► Dojenački hemangiom gležnja (fotografirano uz dopuštenje roditelja)



Slika 2. ► Vaskularna malformacija gležnja (fotografirano uz dopuštenje roditelja)

Tablica 2. ► Razlike između dojenačkih hemangioma i vaskularnih malformacija

Dojenački hemangiomi (IH)	Vaskularne malformacije (VM)
Hiperplazija endotela	Dismorfogeneza
Kod rođenja odsutni ili sitni	Prisutne od rođenja
Brzi rast tijekom rane dojenačke dobi	Rast prati rast djeteta ili nema rasta
GLUT1 +	GLUT1 –
Dobar odgovor na farmakoterapiju	Nema odgovora na farmakoterapiju
Involucija u djetinjstvu	Zauvijek prisutne
Th: farmakoterapija, kirurgija, laser	Th: laser, kirurgija, embolizacija, sklerozacija

Vaskularne malformacije

Vaskularne malformacije nastaju kao posljedica poremećaja u morfogenezi krvnih žila i prisutne su od rođenja. Rast vaskularnih malformacija najčešće prati rast djeteta ili rasta uopće nema ali se može vidjeti promjena boje koja je često posljedica hidrostatskog tlaka u krvnim žilama, odnosno strujanja krvi (brzini protoka), kod različitih malformacija. Vaskularne malformacije mogu biti: jednostavne, miješane, vezane uz anomalije velikih krvnih žila i udružene s drugim anomalijama (1). Farmakoterapija nije indicirana u liječenju većine vaskularnih malformacija. Terapijski izbor su kirurški postupci, terapija laserom, embolizacija i sklerozacija. Ukoliko se ne liječe gotovo uvijek su vidljive tijekom cijelog života.

Epidemiologija

Dojenački hemangiomi su najčešći benigni tumori dojenčadi i djece, s pojavnosću od 3 do 10 % u populaciji dojenačke dobi (2). Učestaliji su među djecom bijelaca, a najmanje četiri puta češće se pojavljuju kod ženske djece. Također su učestaliji kod prematurusa, u novorođenčadi s malom porođnom težinom te u majki čija je trudnoća komplicirana placentalnim anomalijama (4). Venske malformacije pojavljuju se s učestalosti od 1–2 na 10 000 i prevalencijom 1 % (5). Prisutne su od rođenja i često uzrokuju simptome, najčešće bolnost na mjestu gdje se nalaze. U najvećem postotku, kod 0,3 % novorođenčadi javljaju se jednostavne kapilarne malformacije (nevus simplex), kao makula u području čela i nihalne regije koja u kasnijoj životnoj dobi najčešće spontano izbledi (6).

Patogeneza i histopatologija

Patogeneza dojenačkog hemangioma zasad nije u potpunosti razjašnjena. Poznato je da intrinzični faktori kao što su angiogenetski i vaskulogenetski čimbenici

i ekstrinzični faktori poput hipoksije tkiva i poremećaja razvojnog polja pridonose razvoju. Dojenački hemangiom može nastati kao posljedica klonalne ekspanzije endotelnih progenitornih stanica što rezultira vaskulogenezom. Također, rast ovih tumora mogu potaknuti fetalne progenitorne stanice koje nastaju disrupcijom posteljice tijekom gestacije ili poroda. Tome u prilog govori prisutnost placentalnih molekularnih biljega u dojenačkim hemangiomima kao što su glukoza 1 transporter (GLUT1), Lewis Y antigen, merosin, Fc- γ receptor IIb, indoleamin 2, 3-deoksigenaza i jodtironin dejodinaza tip II (7).

Većina vaskularnih malformacija je sporadična odnosno pojavljivanje u populaciji im je nasumično i nije poznat njihov uzrok. Venske malformacije mogu se podijeliti na sporadične venske malformacije (VM) koje čine 94 % svih venskih malformacija, zatim dominantno naslijeđene kožno-mukozne venske malformacije (VMCM) čiji je udjel 1 % te dominantno naslijeđene glomovenske malformacije (GVM) kojih je 5 %. Vaskularne malformacije, za razliku od dojenačkih hemangioma, imunohistokemijski ne pokazuju ekspresiju glukoza 1 transportera (GLUT-1). Histopatološki, vaskularne malformacije su karakterizirane porastom broja krvnih žila abnormalne strukture (8).

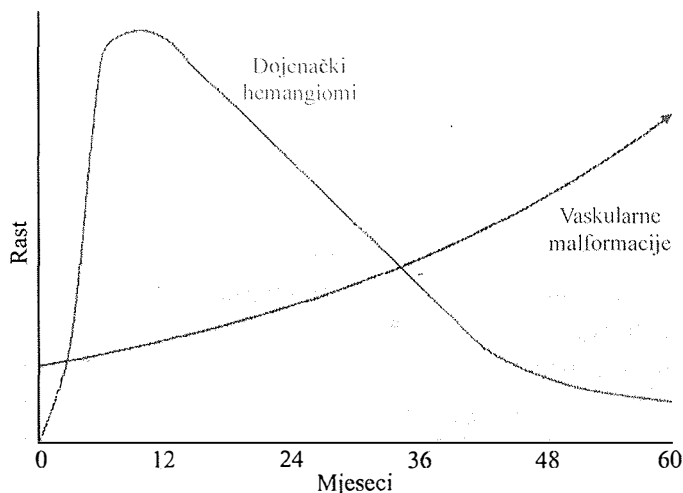
Prirodni tijek

Posebnost dojenačkih hemangioma su tri specifične evolucijske faze, faza proliferacije koju karakteriziraju hiperplazija i hipertrofija, faza rane involucije te faza kasne involucije. Većina infantilnih hemangioma involuira spontano uz gubitak endotela i zamjenu s fibroznim masnim tkivom (9). Dojenački hemangiomi nisu vidljivi odmah nakon poroda, uglavnom postaju vidljivi tijekom prvih dana ili tjedana, a najčešće prije četvrtog tjedna života. Faza proliferacije traje prvih nekoliko mjeseci. Do postupne spontane involucije dolazi uglavnom poslije prve godine života, dok potpuna ili gotovo potpuna involucija nastupa u dobi od druge do sedme godine života. Između te dvije faze je razdoblje u trajanju od 6 do 12 mjeseci, tzv. plato faza. Otprilike 50–70 % djece s neliječnim kompliciranim hemangiomima ima trajne posljedice kao što su ožiljci, atrofija, teleangiektazije, diskoloracija ili suvišak kože. Ipak, za većinu hemangioma (85 %) nije potrebno aktivno liječenje, najčešće je dovoljno »aktivno praćenje« (10).

Vaskularne malformacije su prisutne odmah kod rođenja kao urođeni vaskularni poremećaji, ne nestaju spontano, ostaju vidljive cijeli život ako se ne liječe. Nakon rođenja djeteta karakterizira ih polagan rast koji je proporcionalan rastu tijela (11).

Graf 1. pokazuje prirodni tijek dojenačkih hemangioma (na grafu označeno plavom bojom) koji rastu u dojenačkoj dobi i smanjuju se nakon 2. godine

Graf 1. ► Prirodni tijek rasta vaskularnih anomalija



života, te prirodni tijek vaskularnih malformacija (na grafu označeno crvenom bojom) koje se povećavaju proporcionalno rastu djeteta.

Klinička slika

Prema tipu dojenački hemangiomi dijele se na:

- površinske – karakteriziran površinskim crvenilom, potkožne komponente su slabo vidljive ili nisu vidljive;
- duboke – površina je plave boje ili boje tijela i tumor je smješten duboko ispod površine kože;
- kombinirane ili miješane – obilježen je značajkama i površinskog i dubokog hemangioma;
- abortivne (minimalno rastući, retikularni ili teleangietatski) koji se manifestiraju teleangiektazijama i ne proliferiraju ravnomjerno.

Prema morfološkom podtipu dijele se na:

- lokalizirane (fokalne) – diskretne lezije koje nastaju iz jedne fokalne točke;
- segmentalne – veće lezije, prekrivaju područja određena neuroektodermalnim plakovima;
- nedeterminirane (neodređeni) – ne mogu biti definitivno kategorizirani kao lokalizirani ili segmentalni;
- multifokalne – više fokalnih lezija; kada je prisutno 5 ili više kožnih lezija može biti marker za hepatički hemangiom (12).

Vaskularne malformacije su posljedica anomalija u morfogenezi krvnih žila. Za razliku od hemangioma nema proliferacije endotela. Prema ISSVA klasifikaciji VM mogu biti: jednostavne, miješane, vezane uz anomalije velikih krvnih žila i udružene s drugim anomalijama (1). Ovisno o vrsti zahvaćenih žila i karakteristikama protoka, vaskularne malformacije mogu se podijeliti na malformacije sporog protoka (kapilarne, venske, limfne ili kombinirane) i brzog protoka (arterijske, arteriovenske, arteriovenske fistule, miješane). Mogu se pojaviti izolirano ili u sklopu složenih nasljednih i urođenih poremećaja. Vaskularne malformacije uvijek su prisutne pri rođenju, ali često su klinički suptilne i vremenom postaju vidljive kako se polako proširuju srazmjerno ukupnom rastu djeteta. Pored toga, postoji progresivna ektazija nastala sekundarno zbog promjena u protoku krvi ili limfe, promjena tlaka ili povezano s traumom ili hormonskim promjenama, poput puberteta.

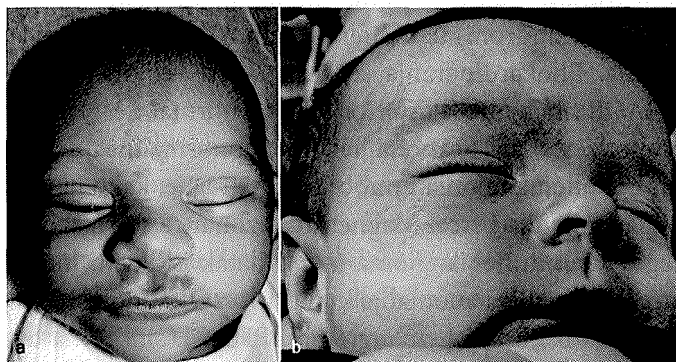Kapilarne malformacije pojavljuju se kao ružičasto-crvene makularne lezije na koži ili sluznici. Prisutne su pri rođenju i općenito postoje tijekom cijelog života, iako neke varijante, poput nevus simplex, mogu spontano izblijediti i nestati tijekom prvih nekoliko godina života. Nevus simplex (makularna mrlja koji se naziva mrlja boje lososa, rođin ugriz ili poljubac anđela) klinički se prezentira kao jedno ili više nježnih, ružičasto-crvenih areala na koži novorođenčadi najčešće na kapku, glabelarno i u srednjoj liniji zatiljka vrata. Manje uobičajena mjesta zahvata uključuju vlasište, nos, usne i leđa. Nevus simplex uglavnom blijedi unutar jedne do dvije godine, iako lezije na stražnjem dijelu vrata mogu trajati nepromijenjene cijeli život (13). Plameni nevus (nevus flammeus, portwine stain) kapilarna je malformacija s niskim protokom u dermalnim kapilarama i postkapilarnim venulama. Prisutna je pri rođenju u 0,1 do 0,2 posto novorođenčadi kao mrlja ružičaste do crvene boje na koži i/ili sluznici i može se nalaziti bilo gdje na tijelu, obično s jednostranom ili segmentnom raspodjelom koja poštuje srednju liniju. Ove promjene ne nestaju tijekom života, već rastu proporcionalno djetetovom rastu i postaju gušće i tamnije boje tijekom odrasle dobi (14).

Limfatičke malformacije su benigne lezije sporog protoka, sastavljene od dilatiranih limfnih kanala ili cista obloženih endotelnim stanicama s limfnim fenotipom. Razvrstavaju se u makrocistične (cistične higrome), mikrocistične (limfangioma cirkukriptum), a mogu biti i miješanog tipa.

Venske malformacije su vaskularne malformacije s malim protokom i predstavljaju plavkaste, neoštro ograničene, kompresibilne nodule ili mase. Oni mogu uključivati kožu, sluznicu, duboka meka tkiva i unutarnje organe.

Arteriovenske malformacije sastoje se od abnormalnih arterija, vena i kapilara, s izravnim arteriovenoznim komunikacijama što rezultira arteriovenoznim šantovima. Klinički se mogu pojaviti u obliku kapilarnih lezija ili ljubičasto-crvenih, toplih i bolnih promjena koje mogu ulcerirati i krvariti.

Slika 3. ► Kapilarna malformacija lica: a) Glabelarni nevus simplex, b) Port-wine stain (Steiner i sur., 2017)



Komplikacije

Ulceracija je najčešća komplikacija kod dojenačkih hemangioma s incidencijom od 16 %. Faktori rizika su: veće lezije, segmentalni IH, distribucija na glavi, vratu te perioralna i perianalna lokacija. Često su praćene s krvarenjem, osjećajem boli, sekundarnom infekcijom i nastajanjem ožiljka (15). Kod manjeg broja dojenačkih hemangioma komplikacije uključuju krvarenje, infekciju, kongestivno zatajenje srca, hipotireozu, opstrukciju dišnog puta, oštećenje vida i sluha. Krvarenje je najopasnija komplikacija vaskularnih malformacija, uglavnom vezano uz arteriovenske malformacije i anomalije velikih krvnih žila. Najčešća komplikacija venskih malformacija je duboka venska tromboza i tromboflebitis. Limfatičke malformacije najčešće uzrokuju limfedem koji u području glave i vrata može ugroziti prohodnost dišnog puta, otežati gutanje, a u području nogu mogu dovesti do razlike u veličini i opsegu ekstremiteta, otežanog hodanja i bolnosti ako se razvije posljedična upala kože i potkožja. Uz velike kapilarne malformacije koje su lokalizirane na čelu ili licu u 10–15 % slučajeva moguća je udruženost sa Sturge-Weberovim sindromom (leptomeningealna angiomatosa i/ili glaukom).

Dijagnostika

Dijagnoza dojenačkih hemangioma i vaskularnih malformacija postavlja se na temelju anamneze i kliničke slike, a najčešće je dovoljan klinički pregled.

U nekim dvojbjenim situacijama ili kod udruženosti hemangioma u sindrome ili kod udruženosti vaskularnih malformacija s drugim anomalijama koriste se i druge dijagnostičke metode. Ultrazvuk s kolor doplerom koristi se u objektiviziranju tumorske mase kod dubokih hemangioma (dubina i veličina), multifokalnih i hemangioma u jetri (broj i veličina), hemangioma lumbosakralne regije (udruženost s urogenitalnim anomalijama i isključenju spinalnog disrafizma – SACRAL sindrom) te u diferencijalnoj dijagnozi prema vaskularnim malformacijama. Ehokardiografija se koristi kod velikih i multifokalnih hemangioma, PHACE sindroma (Posterior fossa abnormalities, Hemangioma, Arterial/aortic anomalies, Cardiac anomalies, Eye abnormalities and sternum/supraumbilical raphe) i hemangioma lumbosakralne regije, kako bi se isključile anomalije velikih krvnih žila i srca. Magnetska rezonanca s prikazom krvnih žila mozga kod segmentalnih hemangioma ima zadatak isključiti intrakranijske, cerebrovaskularne anomalije i anomalije kralježnice. Oftalmološki pregled uobičajeno se čini kod periokularnih hemangioma i PHACE sindroma da bi se isključila ambliopija i pridružene anomalije. Testovi zgrušavanja (veliki koagulogram i d-dimeri) obavezni su kod multifokalnih hemangioma jetre da bi se isključila diseminirana intravaskularna koagulacija, odnosno potrošna koagulopatija. Zbog moguće udruženosti velikih i multifokalnih hemangioma sa sekundarnom hipotireozom kontrolira se TSH (tiroideja stimulirajući hormon) i hormoni štitnjače (16).

Indikacije za liječenje

S obzirom da većina hemangioma ima tendenciju spontane regresije, liječenje se provodi samo za komplicirane slučajeve (10–15 % svih hemangioma). Prema smjernicama za liječenje hemangioma u dojenčadi, glavni ciljevi su zaustavljanje nekontroliranog rasta i zahvaćanje vitalnih struktura, da bi se spriječilo trajno estetsko nagrdživanje koje će ostaviti zaostale promjene na koži i nakon involucije, smanjenje psihosocijalnog stresa za pacijenta i obitelj, sprječavanje i liječenje ulceracija, smanjenje ožiljaka i boli i izbjegavanje agresivnih postupaka za liječenje onih dojenačkih hemangioma koji imaju dobru prognozu i bez terapije (17). Najčešće je liječenje kombinirano, konzervativno farmakoterapijom i kirurškim postupcima: podvezivanjem, ekscizijom, elektrokoagulacijom i laser kirurgijom. Cilj primjene lijekova je zaustavljanje proliferacije i smanjenje tumorske mase s krajnjim rezultatom smanjenja rasta hemangioma i u pojedinim slučajevima omogućavanja kirurškog zahvata ukoliko primjena lijekova nije dovoljna.

Liječenje vaskularnih malformacija provodi se u slučaju razvoja simptoma (najčešće bol i lokalna kompresija) i komplikacija. Ukoliko su vaskularne malformacije asimptomatske, liječenje nije nužno potrebno. Kako većina vaskularnih malformacija nije povezana s razvojem simptoma i komplikacijama, odluka o kirurškom liječenju ili liječenju laserom uglavnom je potaknuta estetskim razlozima i najčešće se donosi kod lokalizacije malformacija na području lica i vrata.

Liječenje

Peroralno liječenje propranololom je prvi izbor u terapiji kompliciranih dojenačkih hemangioma. Lijek ima zadovoljavajući sigurnosni profil u dozi do 3 mg/kg/dan kad se daje u trajanju do 6 mjeseci liječenja. Preporuča se primjenu započeti kod dojenčadi u dobi od 5 tjedana do 5 mjeseci, čime se osigurava potpun ili gotovo potpun nestanak tumora već u dojenačkoj dobi ili u dobi malog djeteta. Nuspojave propranolola mogu uključivati hipoglikemiju, bradikardiju i hipotenziju. Hipotenzija i bradikardija rijetko imaju klinički značaj, za razliku od hipoglikemije. Incidencija hipoglikemije je niska, iznosi 0,3 %. U rijetke nuspojave propranolola ubrajaju se i bronhospazam s incidencijom 0,4 %, zatim hiperkalijemija, akrocijanaza te gastrointestinalni poremećaji i poremećaji spavanja (18). Lokalna primjena 0,5 % timolola, predstavlja učinkovit izbor za liječenje manjih površinskih dojenačkih hemangioma koji nisu ulcerirani ili ne zahvaćaju mukožu (19, 20). Laser terapija se preporuča za liječenje ostalih promjena u fazi involucije koje se najčešće prezentiraju teleangiektazijama i lokalnim crvenilom kože i nije metoda izbora liječenja hemangioma u proliferativnoj fazi rasta, posebice dubokih dojenačkih hemangioma.


Izbor pri terapiji vaskularnih malformacija su terapija laserom, kirurški postupci, embolizacija i skleroterapija. Farmakoterapija nije indicirana u liječenju većine vaskularnih malformacija. Terapijski pristup venskim malformacijama sličan je onome kao kod limfatičkih malformacija i primarno je uključivao invazivne metode kao što su kirurško odstranjivanje i skleroterapija za lokalizirane lezije u svrhu smanjenja osjećaja boli. No, nisu se pokazale vrlo učinkovite, zabilježene su visoke stope recidiva. Postojeće mogućnosti liječenja uključuju neoperativno postupke, kirurško liječenje, skleroterapiju, radiofrekvencijsku ablaciju i lasersku terapiju (21). Pojavljuju se nove terapije, uključujući sildenafil, sirolimus, intalezionalnu primjenu bleomicina i doksiciklina (22).

Terapijski pristup liječenju kapilarnih malformacija najčešće podrazumijeva upotrebu pulsirajućeg obojenog lasera (engl. *pulsed-dye laser*, PDL) koja je zlatni standard za liječenje kapilarnih malformacija na području lica, no mogući

su i drugi pristupi kao što su kirurško liječenje, dermoabrazija, krioterapija, fotodinamička terapija. Terapija pulsirajućim obojenim laserom pokazala se učinkovitom u 70 % slučajeva i to je metoda koja ima najmanji rizik razvoja komplikacija tijekom liječenja (23).

Zaključak

Vaskularne anomalije obuhvaćaju dvije velike skupine, vaskularne tumore i vaskularne malformacije. Osnovna razlika je vrijeme pojavljivanja anomalije te različit prirodan tijek rasta. Vaskularne malformacije prisutne su odmah po rođenju i njihov rast prati rast djeteta. S druge strane, dojenački hemangiom nije prisutan odmah nakon rođenja nego se javlja najčešće do prvog mjeseca života djeteta. Za njega su karakteristične faza brze proliferacije te zatim faza spontane involucije odnosno povlačenja. Ispravna dijagnoza je izrazito važna jer je tek onda moguće odabrati najbolju metodu liječenja. Važno je koristiti ispravnu nomenklaturu koja prati najnovija znanstvena saznanja i klasifikacije vaskularnih anomalija da bi se izbjegle pogreške. Kod liječenja dojenačkog hemangioma terapija izbora je oralna primjena propranolola u dozi od 1–3 mg/kg/dan podijeljeno u 2 davanja. Kod većine vaskularnih malformacija farmakoterapija nije indicirana. Postupci liječenja uključuju terapiju laserom, kirurškim postupcima, podvezivanjem, elektrokoagulacijom, embolizacijom i skleroterapijom. Izuzetno je važno razlikovati ove dvije velike skupine vaskularnih anomalija za ispravnu dijagnozu i uspješan postupak liječenja.



Differences between infantile hemangioma and vascular malformation and pharmacotherapy in children

M. Anzulović, P. Turčić, N. Benco, A. Rešić

Abstract Infantile hemangioma is benign vascular tumor with high incidence. It is characterized by abnormal endothelial cell proliferation, as well as abnormal blood vessel architecture. Vascular malformations are congenital errors of vascular morphogenesis, present at time of birth. The most effective therapy of infantile hemangioma is orally administered propranolol, while the treatment of vascular malformations is performed by laser, sclerotherapy, surgical procedure, embolization and rarely by pharmacotherapy. Because of their frequent appearance in the face and neck area, these anomalies greatly

define physical appearance of the patient and can affect his psychological profile and self-confidence. In order to prevent errors in diagnosis and treatment, those two groups of vascular anomalies need to be precisely differentiated.

1. Classification of Vascular Anomalies ©2018 International Society for the Study of Vascular Anomalies Available at »issva.org/classification« Accessed 17.10.2019.
2. Kilcline C, Frieden IJ. Infantile hemangiomas: how common are they? A systematic review of the medical literature. *Pediatr Dermatol.* 2008; 25(2):168–173.
3. Hartzell LD, Buckmiller LM. Current management of infantile hemangiomas and their common associated conditions. *Otolaryngol Clin North Am.* 2012; 45(3):545–556, vii.
4. Amir J, Metzker A, Krikler R, Reisner SH. Strawberry hemangioma in preterm infants. *Pediatr Dermatol.* 1986; 3(4):331–332.
5. Prevalence of deep venous anomalies in congenital vascular malformations of venous predominance. Eifert S, Villavicencio JL, Kao TC, Taute BM, Rich NMJ *Vasc Surg.* 2000 Mar; 31(3):462–471.
6. Johnson CM, Navarro OM. Clinical and sonographic features of pediatric soft-tissue vascular anomalies part 2: vascular malformations. *Pediatr Radiol.* 2017; 47:1196–1208.
7. Roganovic J, Kolombo I. Dojenački hemangiomi. *Medicina Fluminensis.* 2016; 53:444–451.
8. Boon LM, Ballieux F, Vikkula M. Pathogenesis of vascular anomalies. *Clin Plast Surg.* 2011; 38:7–19.
9. Storch CH, Hoeger PH. Propranolol for infantile haemangiomas: insights into the molecular mechanisms of action. *Br J Dermatol.* 2010; 163:269–274.
10. Chang LC, Haggstrom AN, Drolet BA, Baselga E, Chamlin SL, Garzon MC, et al. Growth characteristics of infantile hemangiomas: implications for management. *Pediatrics.* 2008; 122(2):360–367.
11. Lee BB. Venous malformation and haemangioma: differential diagnosis, diagnosis, natural history and consequences. *Phlebology.* 2013; 28:176–187.
12. Darrow DH, Greene AK, Mancini AJ, Nopper AJ. Diagnosis and Management of Infantile Hemangioma: Executive Summary. *Pediatrics.* 2015; 136:786–791.
13. Juern AM, Glick ZR, Drolet BA, Frieden IJ. Nevus simplex: a reconsideration of nomenclature, sites of involvement, and disease associations. *J Am Acad Dermatol.* 2010; 63(5):805.
14. Kanada KN, Merin MR, Munden A, Friedlander SF. A prospective study of cutaneous findings in newborns in the United States: correlation with race, ethnicity, and gestational status using updated classification and nomenclature. *J Pediatr.* 2012; 161(2):240.
15. Haggstrom AN, Drolet BA, Baselga E, Chamlin SL, Garzon MC, Horii KA, et al. Prospective study of infantile hemangiomas: clinical characteristics predicting complications and treatment. *Pediatrics.* 2006; 118(3):882–887.

16. Leaute-Labreze C, Harper JI, Hoeger PH. Infantile haemangioma. *Lancet*. 2017; 390(10089):85–94.
17. de Graaf M, Breur JM, Raphael MF, Vos M, Breugem CC, Pasmans SG. Adverse effects of propranolol when used in the treatment of hemangiomas: a case series of 28 infants. *J Am Acad Dermatol*. 2011; 65(2):320–327.
18. Puttgen KB, Summerer B, Schneider J, Cohen BA, Boss EF, Bauman NM. Cardiovascular and blood glucose parameters in infants during propranolol initiation for treatment of symptomatic infantile hemangiomas. *Ann Otol Rhinol Laryngol*. 2013; 122:550–554.
19. Ovidia SA et al. Local administration of β -blockers for infantile hemangiomas: a systematic review and meta-analysis. *Ann Plast Surg*. 2015 Feb; 74(2):256–262.
20. Püttgen K et al. Topical Timolol Maleate Treatment of Infantile Hemangiomas. *Pediatrics*. 2016; 138(3)
21. Steiner F, Fitzjohn T, Tan ST. Surgical treatment for venous malformation. *J Plast Reconstr Aesthet Surg*. 2013; 66:174–179.
22. Behraves S et al. Venous malformations: clinical diagnosis and treatment. *Cadriovasc Diagn Ther* 2016; 6(6):557–569.
23. Lee JW, Chung HY. Capillary Malformations (Portwine Stains) of the Head and Neck: Natural History, Investigations, Laser, and Surgical Management.

Primljeno 23. listopada 2019.