

# Hormonsko starenje kože

---

**Pepić, Ivan; Sinovčić, Tereza; Filipović-Grčić, Jelena**

Source / Izvornik: **Farmaceutski glasnik, 2011, 67, 11 - 26**

**Journal article, Published version**

**Rad u časopisu, Objavljena verzija rada (izdavačev PDF)**

Permanent link / Trajna poveznica: <https://um.nsk.hr/um:nbn:hr:163:321519>

Rights / Prava: [In copyright](#) / [Zaštićeno autorskim pravom.](#)

Download date / Datum preuzimanja: **2024-07-27**



Repository / Repozitorij:

[Repository of Faculty of Pharmacy and Biochemistry University of Zagreb](#)



# Hormonsko starenje kože

IVAN PEPIĆ, TEREZA SINOVIĆ I JELENA FILIPOVIĆ-GRČIĆ

Farmaceutsko-biokemijski fakultet Sveučilišta u Zagrebu

## UVOD

Koža je najveći organ tijela i obavlja brojne funkcije. Koža je barijera koja sprječava gubitak vode, elektrolita i drugih tvari te istodobno brani ulazak nepoželjnim i štetnim tvarima iz okoline. Štiti tijelo od fizičkih, kemijskih i mikrobioloških utjecaja te sudjeluje u regulaciji tjelesne temperature.

Starenjem kože mijenja se njezina struktura i funkcija. Staračka koža je hrapava, naborana, neelastična; s hiperpigmentiranim i depigmentiranim mrljama te proširenim kapilarama. Izrazito je suha, stanjena i žučkasto obojena, a krvne žile su jasnije vidljive. Promjene na koži rezultat su starenja svih dijelova kože; odnosno epidermisa, dermisa, hipodermisa kao i kožnih adneksa (1).

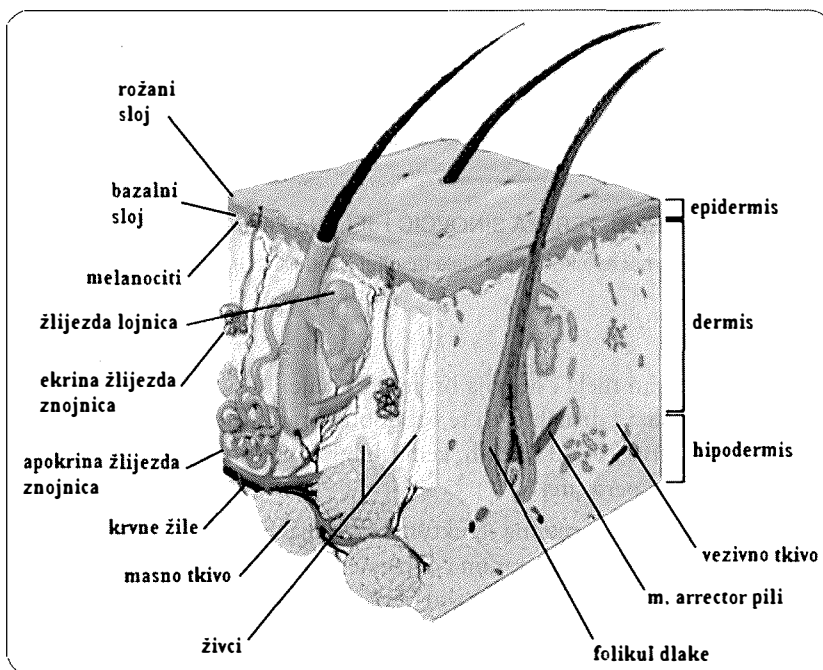
Na starenje kože individualno različito utječu genetski, vanjski i hormonski čimbenici. U procesu starenja kože razlikuje se intrinzično (kao posljedica genetičkih čimbenika i promjene hormonskog statusa – hormonsko starenje) i ekstrinzično (kao posljedica vanjskih utjecaja, a pretežno sunčevog ultraljubičastog zračenja – aktiničko ili fotostarenje) starenje (1, 2).

Estrogeni imaju značajan učinak na kožu, što se najviše ogleda u razdoblju menopauze i postmenopauze. Produljenjem životnog vijeka i porastom populacije žena u postmenopauzi, povećava se zanimanje za učinak estrogena na kožu i hormonsko starenje (2).

## GRAĐA KOŽE

Koža (*integumentum commune*) je složen organ građen od različitih staničnih tipova i struktura. Podijeljena je u četiri glavna dijela: pokoža (*epidermis*), koža (*corium, cutis, dermis*), adneksi kože (folikuli s dlakama, nokti, žlijezde lojnice i znojnice) i potkožno tkivo (*subcutis, hipodermis*) (slika 1.) (1, 3).

Na površini kože nalazi se tanki hidrolipidni film (kiseli ili Marchioninijev plašt kože) koji štiti kožu od gubitka vlage i prodora stranih tvari, posebno mikroorganizama. Masne tvari u hidrolipidnom filmu odraslih ljudi potječu uglavnom iz žlijezda lojnice (sebacelani lipidi) i manjim dijelom od epidermalnih stanica (epidermalni lipidi). Površinski lipidi sadrže oko 10% skvalena (prekursor u biosintezi kolesterola), 2,5% estera sterola, 1,5% sterola, 22% voštanih estera, 25% triglicerida, 10% mono- i diglicerida, 25% slobodnih masnih kiselina i 4% drugih lipida. Hidrofilne tvari potječu iz žlijezda znojnice i međustaničnih prostora, gdje se nalazi smjesa humektansa (12% natrijevog pirolidonkarboksilata,



Slika 1. Građa kože (4).

7% uree, 1,5% amonijaka, glukozamin, keratin, mliječna i mokraćna kiselina, 18% klorida te natrija i kalija, 12% laktata, 0,5% citrata te različite aminokiseline) (1).

### Epidermis

Epidermis je površinski sloj kože debljine oko 100  $\mu\text{m}$ . Keratinizirani je slojeviti epitel izgrađen od keratinocita koji čine glavninu (95%) epidermalnih stanica. Ne sadrži krvne ni limfne žile, a transport tvari odvija se difuzijom iz dermisa u epidermis i obrnuto. Podijeljen je u pet slojeva: bazalni (*stratum basale*, *stratum germinativum*), trnasti ili nazubljeni (*stratum spinosum*), zrnasti (*stratum granulosum*), svijetli (*stratum lucidum*) i rožnati sloj (*stratum corneum*). Vrijeme potrebno da jedna novostvorena stanica u bazalnom sloju dođe na površinu epidermisa (rožnati sloj) (*turnover*) iznosi 28 do 30 dana, iako na nekim mjestima tijela proliferacija može biti brža (13 do 14 dana, npr. na licu). Istodobno, epidermis sadržava 1–2% drugih stanica: melanocite (stanice koje stvaraju pigment melanin), Langerhansove stanice (najvažnije stanice imunološkog sustava kože) i Merkelove stanice (imaju ulogu mehanoreceptora kože) (1, 3).

Epidermis je povezan s dermisom preko bazalne membrane (epidermokatane veze). Epidermokatana veza smanjuje mogućnost odvajanja epidermisa od dermisa pri djelovanju sile naprezanja na kožu (3). Istodobno, sprječava prodor tvari u oba smjera, a štiti kožu i organizam od mikroorganizama te od gubitka vode i elektrolita. Epidermokatana veza je vrlo složena struktura koja prati valovitu papilarnu liniju, a građena je od trilamelarnih

membrana bazalnih keratinocita i kolagenskih vlakana, koja usidruju epidermis u dermis. Okrajci živaca dermisa nalaze se i u epidermisu, dok krvne žile ne prelaze epidermokutanu granicu i stoga hranjive i ostale tvari iz cirkulacije difuzijom prelaze u epidermis. Takvom prijenosu osobito pridonosi velika površina epidermokutane veze, što je posljedica nabiranja valovite papilarne linije. Starenjem se izravna valovita papilarna linija što rezultira promjenom svojstva epidermokutane veze (1).

## Dermis

Dermis je sloj vezivnog tkiva debljine od 1 do 2 mm (3). Duž dermisa prolaze folikuli s dlakama i žlijezde znojnice. Dijeli se na papilarni (*stratum papillare*) i retikularni (*stratum reticulare*) sloj. Papilarni sloj je utisnut u epidermis, a osim vezivnog tkiva sadrži i kapilare, završetke živaca i osjetna tjelešca za dodir (Meissnerova tjelešca). Ispod papilarnog sloja je smješten retikularni sloj koji sadrži guste snopove kolagenskih vlakana upletenih u mrežu elastičnih vlakana, krvne i limfne žile, živce, receptore za hladnoću (Krauseovi klipovi), žlijezde lojnice, kostriješni mišić (*m. arrector pili*) (1).

Dermis sadrži različite vrste stanica (fibroblaste, limfocite, makrofage). U fibroblastima se zbiva biosinteza kolagena, elastina, glikozaminoglikana, proteoglikana, fibronektina, laminina i drugih proteina izvanstaničnog matriksa koji koži daju potporu i elastičnost. Strukturni su proteini dermisa kolagen i elastin, dok su adhezivni laminin (povezuje epitelne stanice s bazalnom membranom) i fibronektin (pričvršćuje fibroblaste). Dvije osnovne vrste makromolekula izgrađuju makromolekulsku mrežu dermisa: vlaknasti proteini i proteoglikani. Vlaknaste proteine dermisa izgrađuju dvije vrste vlakana: kolagenska (97,5%) i elastična (2,5%) (1, 3, 5).

Kolagen čini 70–80% mase dermisa. Glicin, prolin i hidroksiprolin su aminokiseline koje pretežno izgrađuju kolagen, koji pripada među najjače proteine u prirodi. Kolagen tipa I većinom izgrađuje vezivno tkivo kože, iako su prisutni i drugi tipovi kolagena (III, V i VII). Fibroblasti izlučuju prokolagen tipa I u izvanstanični matriks, u kojem se posredstvom enzima stvara trostruka uzvojnica – kolagen tipa I. Kolagen tipa I udružuje se s drugim proteinima izvanstaničnog matriksa (npr. mali proteoglikani bogati aminokiselinom leucinom) pri čemu nastaju pravilno uređene vlaknaste (fibrilarne) strukture s pravilno ponavljanim proteinskim molekulama. Opisanim procesom – fibrilogenezom stvaraju se snopovi kolagena, koji su odgovorni za čvrstoću i elastičnost kože. Kolagenska vlakna prave raznosmjerne tračke (rombičke strukture) i mogu se dijagonalno razvlačiti, ali se ne mogu vratiti u prvotni položaj bez elastičnih vlakana. Kolagenska vlakna pretežno su raspoređena paralelno s površinom kože. Kolagen tipa III drugi je vlaknasti kolagen prisutan u koži, a budući da je najviše zastupljen u tkivu fetusa, naziva se fetalni kolagen. U koži fetusa količine kolagena tipa I i III su jednake, dok se u koži odraslih osoba nalaze veće količine kolagena tipa I (omjer kolagena tipa I i III iznosi 6:1) (1, 3).

Elastična vlakna čine manje od 1–2% ukupne mase dermisa, ali imaju nezamjenjivu funkciju pri opiranjima silama deformacije i vraćanju kože u prvobitni oblik nakon djelovanja takvih sila. Elastična vlakna građena su od proteina, elastina i fibrilina, koje stvaraju fibroblasti. Elastin (amorfni, hidrofobni, umreženi protein) izgrađuje jezgru elastičnog

vlakna, koja je okružena mikrofibrilima fibrilina. Istodobno, slobodni mikrofibrili fibrilina čine snopove u površinskom (papilarnom) dijelu dermisa. Elastična vlakna u dermalnoj papili oblikuju mrežu koja se može vertikalno razvlačiti te okružuju krvne žile. U retikularnom dijelu dermisa stvaraju deblja vlakna koja okružuju velika vlakna kolagena, orijentirana paralelno s epidermisom. Elastična vlakna također okružuju privjeske kože (3).

Proteoglikani su građeni od glikozaminoglikana kovalentno vezanih za proteine. Glikozaminoglikani (dermatan sulfat, kondroitin sulfat, hijaluronska kiselina) građeni su iz ponavljanih disaharidnih jedinica. Takve molekule u vodenoj sredini nastoje postići ispruženu konformaciju zbog čega zauzimaju veliki volumen u usporedbi s njihovom masom što rezultira oblikovanjem hidrogela. Negativan naboj glikozaminoglikana privlači pozitivno nabijene ione koji osmotskim učinkom uklapaju veliku količinu vode u izvanstanični matriks dermisa. S tim u vezi, stupanj hidratacije izvanstaničnog matriksa primarno ovisi o količini hijaluronske kiseline. Starenjem se smanjuje količina hijaluronske kiseline i kondroitin sulfata, a povećava količina dermatan sulfata (1, 4).

### Hipodermis

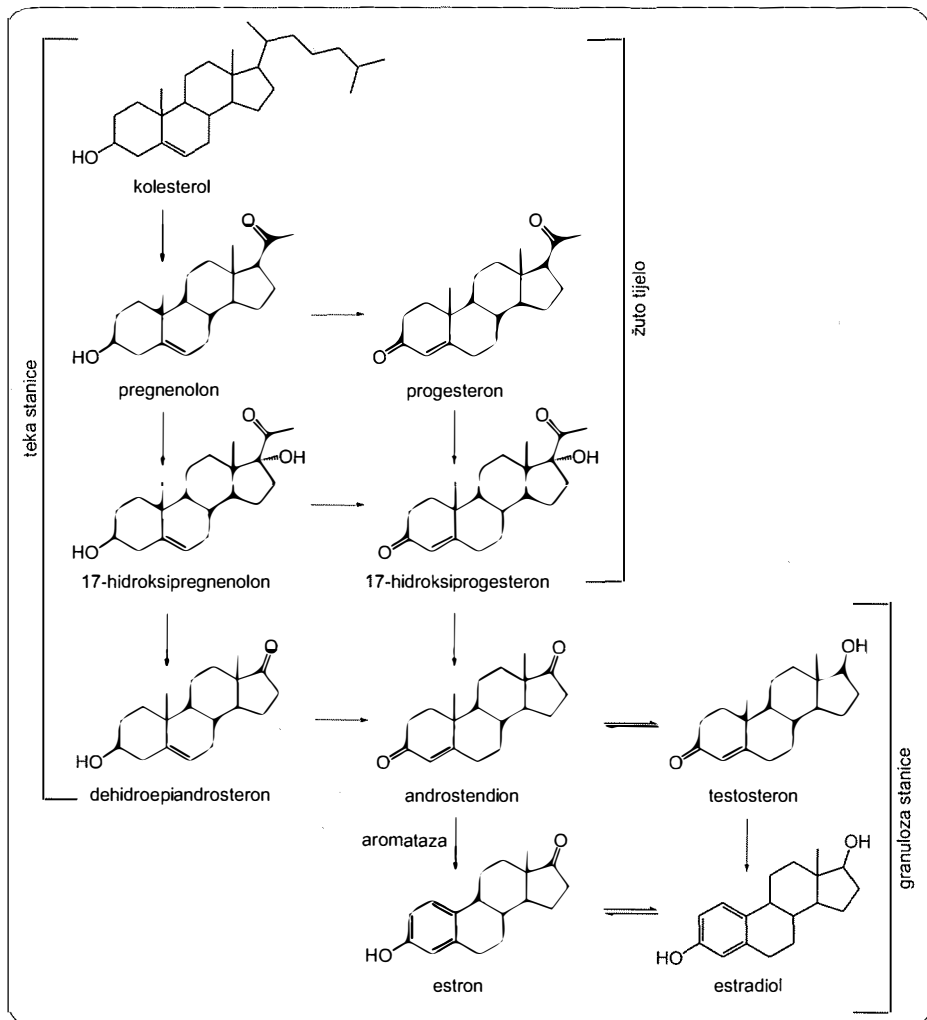
Hipodermis je uglavnom građen od masnog tkiva. Masno tkivo je građeno od nakupina masnih stanica koje su uklopljene u mrežu vezivnih stanica (lobuli). U rahlom tkivu hipodermisa nalaze se krvne i limfne žile, živci, receptori za pritisak (Golgi-Mazzonijeva tjelešca), receptori za duboki senzibilitet (Vater-Pacinijska tjelešca), korijeni vlasi i svitci velikih žlijezda znojnice. U hipodermisu vlasista, lica i šije nalaze se poprečno-prugasti mišići, dok se u potkožnom tkivu prsnih bradavica nalaze glatki mišići (1).

### ESTROGENI

Ženski spolni hormoni (estrogeni i gestageni) steroidni su hormoni, odgovorni za rast i razvoj ženskih spolnih organa, sekundarnih spolnih karakteristika, libido, pripremu tijela za začeće i održavanje trudnoće. Općenito, svi spolni hormoni pripadaju skupini steroida, koji se odvođe od osnovnog tetracikličkog ugljikovodika sterana (ciklopentano-perhidrofenantrena). Estrogeni su C-18 steroidi s aromatskim prstenom A, kiselim fenolnom skupinom na položaju C-3 i hidroksilnom (estradiol) ili ketonskom (estron) na položaju C-17. Derivati su estrana s konfiguracijom prstenova *cis/trans/trans*. Tri su različito potentna estrogena prisutna u znatnijim količinama u plazmi žena: estradiol, estron, estriol. Estradiol ima najjači estrogeni učinak, a estriol najslabiji. Estradiol se stvara u jajniku i najznačajniji je estrogen. Estron se pretežno stvara u perifernim tkivima i samo male količine izlučuju jajnici. Estriol je oksidacijski produkt estradiola i estrona koji nastaje pretežno u jetri kao produkt metabolizma estrogena i 80 puta je slabijeg djelovanja od estradiola. Najvažnija funkcija estrogena je poticanje proliferacije stanica i rasta tkiva spolnih organa, kao i ostalih tkiva vezanih za razmnožavanje. Također, estrogeni povećavaju aktivnost osteoblasta i poboljšavaju apsorpciju kalcija i njegovo odlaganje u kostima, uzrokuju pohranjivanje većih količina masti u potkožna tkiva i povećavaju vaskularizaciju kože (6, 7).

## Biosinteza, biotransformacija i izlučivanje

Biosinteza spolnih hormona uglavnom polazi iz kolesterola, a djelomično i izravno iz acetil-koenzima A. Pretvorba kolesterola (C-26) u androstendion (C-19) te konačno estradiol (C-18) zahtijeva postupno uklanjanje ugljikovodičnog lanca. Estrogeni nastaju iz androgena, uglavnom testosterona i androstendiona. Androstendion se stvara u teka stanicama jajnika iz kolesterola. U granulozna stanicama jajnika enzim aromataza katalitički prevodi androstendion u estradiol. Aromataza je enzim koji katalizira tri uzastopne reakcije hidroksilacije pri kojima se androgeni prevode u estrogene (slika 2.).



**Slika 2.** Biosinteza estrogena u jajniku. Pretvorba kolesterola u pregnenolon je ograničavajući korak steroidogeneze u jajniku. Aromataza katalizira pretvorbu androgena u estrogene, u granulozna stanicama jajnika (7).

Glavni je korak biosinteze oksidativno cijepanje C-19 metilne skupine multienzimskim kompleksom, što rezultira aromatizacijom prstena A. U zdravih žena fertilne dobi najveće količine estrogena izlučuju jajnici, a neznatne količine kora nadbubrežne žlijezde. Estrogeni se stvaraju i u perifernim tkivima uz pomoć aromataze. Aromataza je prisutna u koži, kostima i mozgu, a najviše je eksprimirana u masnom tkivu. Koža je jedan od perifernih endokrinih organa u kojoj se stvaraju estrogeni u oba spola. U trudnoći povećane količine estrogena izlučuje posteljica. Stvaranje estrogena u perifernim tkivima postaje klinički značajno u razdoblju postmenopauze, kod pretilih osoba i/ili u različitim oboljenjima koja uključuju promjenu funkcije jajnika. Ovisno o fazi menstrualnog ciklusa, izlučuje se između 25 do 100 mg estrogena dnevno. Tijekom menopauze izlučivanje se smanjuje na 5 do 10 mg estrogena dnevno (3, 6, 7).

Estrogeni se biotransformiraju u jetri, nakon čega se izlučuju urinom. Oksidacijska biotransformacija uključuje hidroksilaciju na položaju 2 ili 16. Dominantna je 2-hidroksilacija, kojom nastaju cateholi s niskim afinitetom za estrogenske receptore. Također, produkt biotransformacije estrona (2-hidroksiestron) može djelovati kao antiestrogen kod tumora dojke. Suprotno tome, 16 $\alpha$ -hidroksilacijom estradiola i estrona nastaju 16 $\alpha$ -hidroksiestradiol (estriol) i 16 $\alpha$ -hidroksiestron koji se vežu za estrogenske receptore i biološki su aktivni. Estradiol i estron podliježu i dehidraciji kao i konjugaciji s glukuronidima i sulfatima (6).

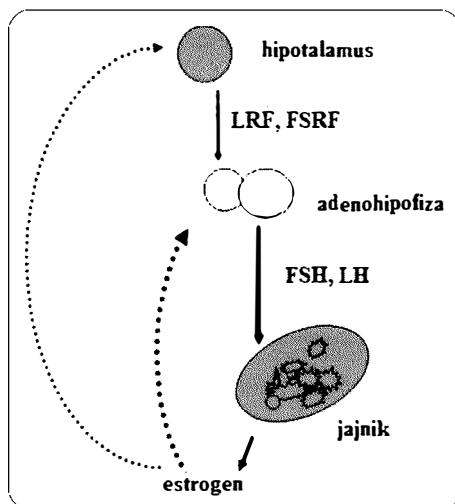
### Fiziološka regulacija

Spolne i reproduktivne funkcije u žene regulirane su sustavom spolnih hormona koji se sastoji od triju različitih hormonskih razina:

- gonadotropin-oslobađajući čimbenici (GRF) hipotalamusa: luteotropin (LRF) i folikul-stimulirajući-oslobađajući čimbenik (FSRF),
- gonadotropni hormoni adenohipofize: folikul-stimulirajući hormon (FSH) i luteinizirajući hormon (LH),
- hormoni jajnika: estrogeni i gestageni.

Izlučivanje je hormona neravnomjerno i mijenja se tijekom menstrualnog ciklusa, što je regulirano fiziološkim mehanizmima negativne povratne sprege (slika 3.) (3, 6, 7).

Smanjenje koncentracije estrogena i gestagena u plazmi aktivira receptore u hipotalamusu, što potiče oslobađanje GRF koji krvotokom putuje do hipofize. Nadalje, hipofiza oslobađa LH i FSH. LH potiče stvaranje androstendiona u teka stanicama jajnika, dok FSH potiče pretvorbu androstendiona u estradiol u granulosa stanicama.



Slika 3. Fiziološka regulacija izlučivanja estrogena; luteotropin (LRF), folikul-stimulirajući-oslobađajući čimbenik (FSRF), folikul-stimulirajući hormon (FSH), luteinizirajući hormon (LH) (7).

Povećanjem koncentracije estradiola u plazmi mehanizmom negativne povratne sprege smanjuje se izlučivanje LH i FSH iz adenohipofize i na taj se način održava stalna koncentracija estrogena u plazmi u području od 10 do 20 m IU/mL. U menopauzi smanjuje se stvaranje estrogena pa se opisani mehanizam negativne povratne sprege gubi, što rezultira povećanjem koncentracije LH i FSH u plazmi (6, 7).

### Receptori i mehanizam djelovanja

Estrogeni reguliraju različite funkcije stanice, uključujući proliferaciju, morfogenezu, diferencijaciju i apoptozu. Mehanizmi kojima estrogeni reguliraju funkcije stanice su složeni (2).

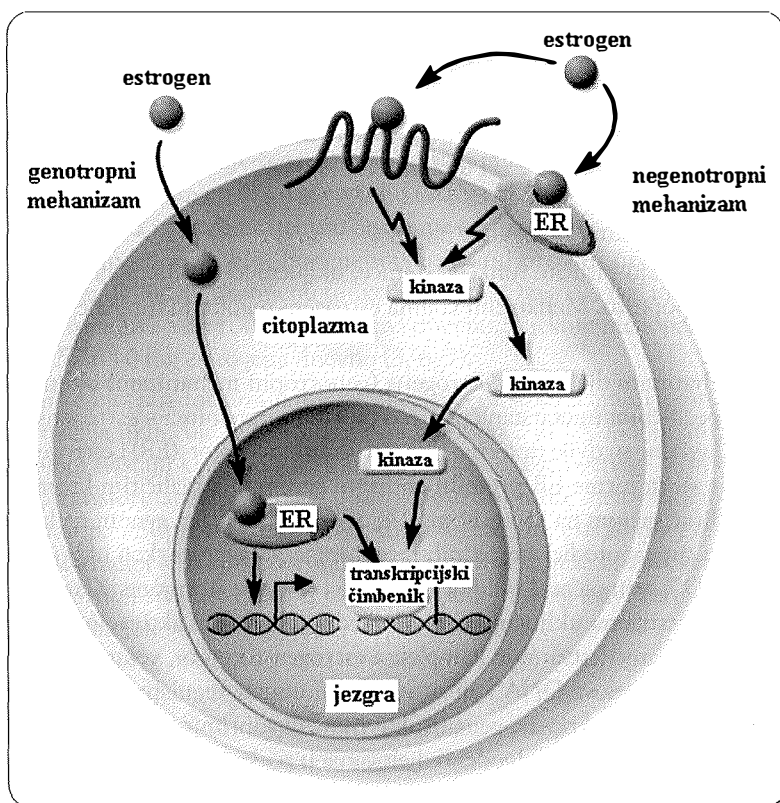
Klasičan mehanizam djelovanja estrogena (genotropni mehanizam) uključuje međudjelovanje sa specifičnim unutarstaničnim receptornim proteinima – estrogenskim receptorima (ER). Utvrđene su dvije izoforme ER: estrogenski receptor (ER) i estrogenski receptor (ER). Obje su izoforme ER proteini kodirani genima na različitim kromosomima. Tako je ER kodiran genom na kromosomu 14, dok je ER kodiran genom na kromosomu 6. ER pripadaju superporodici steroidnih receptora jezgre stanice, koji uključuju i receptore za vitamin D<sub>3</sub>, retinoičnu kiselinu, steroidne i tiroidne hormone. Klasičan mehanizam djelovanja estrogena uključuje izravno međudjelovanje i aktivaciju estrogenskih receptora u jezgri stanice, stvaranje kompleksa estrogen-receptor, vezanje nastalog kompleksa za specifične dijelove DNA koji su smješteni unutar regulatornog područja ciljanih gena pri čemu je transkripcija gena ili aktivirana ili suprimirana (slika 4.). Opisanim mehanizmom estrogeni imaju odgođeno djelovanje u području minuta ili sati (2, 7).

Suprotno genotropnom mehanizmu odgođenog učinka, estrogeni značajno brže djeluju (unutar nekoliko sekundi do minute) negenotropnim mehanizmima (slika 4.). Takvi mehanizmi uključuju međudjelovanje estrogena s membranskim ER. Nastali kompleks estrogen-receptor aktivira određene G proteine što pokreće različite signalne transdukcijske putove u stanici. Vrlo je vjerojatno da opisanim mehanizmom estrogeni djeluju u nereproduktivnim tkivima. Tako je npr. poznato da negenotropnim mehanizmima estrogeni djeluju na fibroblaste dermisa i primarno ih štite od apoptoze – programirane smrti stanice (2, 7).

### Raspodjela estrogenskih receptora

Ekspresija ER ovisi o području unutar organizma i tipu tkiva. ER $\alpha$  su u žena prisutni u jajnicima, maternici, rodnici, mliječnim žlijezdama i hipotalamusu. U koži su dokazani u keratinocitima i fibroblastima, folikulima dlaka i žlijezdama lojnicama. Koža lica ima značajno veću koncentraciju ER u usporedbi s kožom grudi ili bedara. S obzirom na genitalni sustav, najveća koncentracija ER je u epitelu rodnice. ER $\beta$  su u žena prisutni u jajnicima, a u muškaraca u testisima i prostati. Također su prisutni u hipotalamusu i kori velikog mozga. ER $\beta$  su više zastupljeni u koži i strukturama kože u usporedbi s ER $\alpha$ . Iako su ER $\alpha$  i ER $\beta$  slično zastupljeni u žlijezdama lojnicama, njihova je ekspresija različita u području tjemena i folikula dlaka. ER $\beta$  su značajno ekspimirani u bazalnom, trnastom i zrnastom sloju epidermisa kao i papilarnom dijelu dermisa tjemena. Unutar folikula



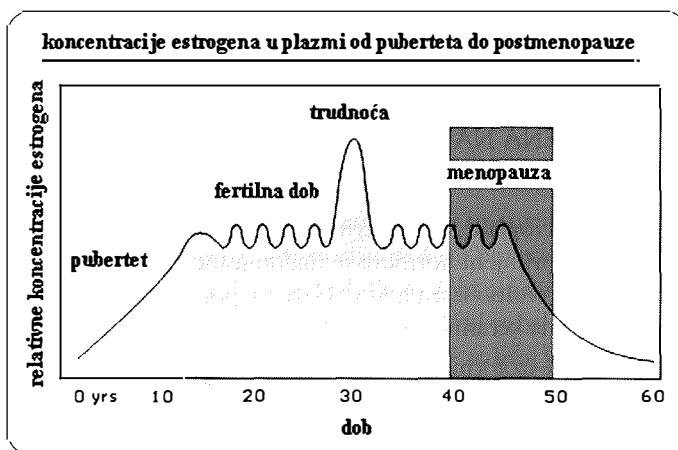


Slika 4. Molekulski mehanizmi djelovanja estrogena: genotropni (posljedica međudjelovanja estrogena s ER u jezgri stanice) i negenotropni mehanizam (posljedica međudjelovanja estrogena s ER na membrani stanice) (2).

dlake, ekspresija  $ER\alpha$  je ograničena na stanice dermalne papile, dok su  $ER\beta$  prisutni u stanicama vanjske ovojnice korijena dlake, stanicama matriksa epitela, stanicama dermalne papile i stanicama specijaliziranog ispuščenog područja vanjske ovojnice dlake (2, 7).

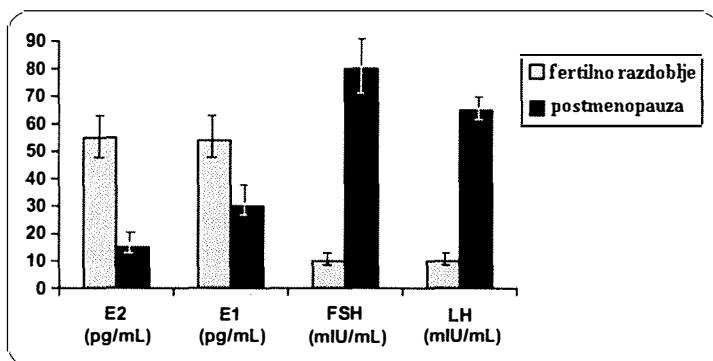
#### Promjene fizioloških koncentracija s dobi

U fetalnom i neonatalnom periodu razine estrogena su visoke u oba spola zbog estrogena koje stvara posteljica. U prvih se nekoliko dana života smanjuje razina estrogena te ostaje niska do puberteta. Tijekom puberteta koncentracije se estradiola u plazmi postupno povećavaju, sve do koncentracija karakterističnih za žene fertile dobi. Koncentracija se estrona u plazmi brže povećava i doseže *plateau* u središnjem razdoblju puberteta. Tijekom fertile dobi koncentracija estrogena mijenja se u skladu s menstrualnim ciklusom. U trudnoći su koncentracije estrogena u plazmi najveće. Koncentracije estrona i estradiola povećavaju se oko 50 puta, dok se koncentracija estriola povećava oko 1000 puta, u odnosu na koncentracije u žena koje nisu trudne (slika 5.) (7).



Slika 5. Promjene koncentracije estrogena od razdoblja puberteta do postmenopauze (3).

Nekoliko godina prije menopauze, stvaranje estradiola opada pri čemu se gubi opisani mehanizam negativne povratne sprege, što rezultira postupnim povećanjem koncentracije FSH i LH u plazmi (slika 6.). U trenutku kad preostali folikuli jajnika prestanu odgovarati na FSH stimulaciju, nastupa menopauza. Nakon menopauze, stvaranje je estradiola minimalno, a estron postaje glavni estrogen u plazmi zbog zadržane pretvorbe iz androstendiona u perifernim tkivima (7).



Slika 6. Razlike koncentracija hormona u plazmi žena u fertilnom i razdoblju postmenopauze; estron (E1), estradiol (E2), folikulstimulirajući hormon (FSH), luteinizirajući hormon (LH) (7).

Prestanak stvaranja estrogena u jajnicima ubrzava starenje kože te starenje koštanog i krvožilnog tkiva. Nadalje, smanjenje koncentracije estrogena u periodu menopauze i postmenopauze povezano je s promjenama funkcije mozga, kao što su: shvaćanje

(razumijevanje), učenje, pamćenje, zaštita živčanog sustava, raspoloženje, afektivno ponašanje i lokomotorna aktivnost (3).

## UČINAK ESTROGENA NA STRUKTURE I FUNKCIJU KOŽE

### Epidermis

Učinak endogenih estrogena na epidermis nije potpuno razjašnjen, dok je učinak egzogenih estrogena pri primjeni hormonske nadomjesne terapije (HNT) bolje ispitan. Budući da keratinociti pretežno izgrađuju epidermis, potrebno je upoznati mehanizme kojima estrogene djeluju na keratinocite.

Keratinociti sadrže obje izoforme estrogenskih receptora ( $ER\alpha$  i  $ER\beta$ ) i pri fiziološkim koncentracijama estradiol se visokim afinitetom veže za  $ER$  keratinocita. U razdoblju menopauze i postmenopauze epidermis atrofira. Istodobno, u žena koje su primale HNT određeno vrijeme uočeno je povećanje debljine epidermisa (7).

U *in vitro* ispitivanjima estradiol potiče proliferaciju keratinocita i DNA sintezu te suprimira njihovu apoptozu posredstvom specifičnih regulatornih proteina staničnog ciklusa (npr. potiče ekspresiju Bcl-2 i ciklina D2). Takve učinke estradiol postiže negenotropnim mehanizmom, tj. međudjelovanjem s membranskim receptorom na površini stanice aktivira se ciklički adenozin-monofosfat/protein kinaza A signalni put (2).

Pri primjeni HNT zapaženo je povećano stvaranje površinskih lipida epidermisa kao i promjene u sastavu sfingolipida, što rezultira poboljšanom hidratacijom epidermisa. Budući da su lipidi rožnatog sloja epidermisa odgovorni za zadržavanje vode u koži, opisane promjene upućuju na zaključak da primjena HNT poboljšava barijerne funkcije epidermisa i sprječavaju isušenost kože (7).

### Melanociti i pigmentacija

Pigmentacija kože određena je genetskim, endokrinim i vanjskim čimbenicima, koji utječu na biosintezu melanina u melanocitima (melanogenezu) i njegovu raspodjelu u epidermisu. Estrogeni potiču melanogenezu kao i njegovo izlučivanje u epidermis (1, 2, 5). Nakon ovarijektomije melanociti su skvrčeni i deformirani, a većim dozama estrogena postiže se vraćanje melanocita u normalno stanje (1). Melanociti imaju  $ER\alpha$ , a određena istraživanja sugeriraju učinak estrogena na aktivnost tirozinaze, enzima koji sudjeluje u biosintezi melanina. Suprotno tome, melanociti kože genitalnog područja imaju androgenske receptore i visoku aktivnost 5-reduktaze, enzima koji sudjeluje u pretvorbi testosterona u 5-dihidrotestosteron i utječe na aktivnost tirozinaze. Iz prethodnog se može zaključiti da obje vrste spolnih hormona reguliraju pigmentaciju kože (2).

Povećanje koncentracije estrogenskih hormona jajnika i/ili gonadotropnih hormona adenohipofize odgovorno je za nastanak hiperpigmentacija na različitim područjima tijela koja su izložena sunčevom zračenju za vrijeme trudnoće (čak do 70% trudnih žena) (*chloasma sine melasma gravidarum*) (1, 2, 5, 7). Melasma može nastati tijekom primjene oralnih kontraceptiva (kod 5–34% žena), a zabilježena je i pri primjeni HNT (2, 7). Opažene promjene pigmentacije kože tijekom menstrualnog ciklusa mogu značiti sinergistički učinak estrogena i progesterona na melanogenezu (2).

## Dermis

Dermis je pretežno građen od vezivnog tkiva pa je stoga važno razmotriti učinak estrogena na sadržaj kolagena, elastina i glikozaminoglikana, kao i funkciju fibroblasta.

### *Fibroblasti i elastična vlakna*

Većina istraživanja dokazuju povezanost estrogena i smanjenja sadržaja kolagena. Značajno smanjenje sadržaja kolagena i elastina u dermisu povezano je s razdobljem menopauze i postmenopauze u usporedbi s kronološkom dobi žena, što upućuje na povezanost estrogena i biosintezu vlaknastih proteina u žena (7). U prosjeku se oko 30% kolagena gubi u prvih 5 godina nakon menopauze. Prosječno se sadržaj kolagena smanjuje 2,1% u svakoj godini postmenopauze u razdoblju od 20 godina. Povećanje sadržaja kolagena 6 mjeseci nakon primjene HNT ovisi o sadržaju kolagena na početku terapije. U žena s niskim sadržajem kolagena, HNT na početku djeluje terapijski, a tek potom profilaktički; dok u žena s manjim gubitkom kolagena HNT djeluje samo profilaktički. Također su kolagen i elastin žena koje su primjenjivale HNT manje fragmentirani. Ipak, važno je naglasiti da se egzogenim estrogenima gubitak kolagena u dermisu može samo djelomično usporiti (5).

Fibroblasti žena u menopauzi i postmenopauzi stvaraju manje kolagena zbog njihovog smanjenog metabolizma. Takvi izolirani fibroblasti u staničnoj kulturi zadržavaju sposobnost biosinteze značajne količine kolagena (posebno kolagena tipa I važnog za održavanje epidermokutane veze), nakon što su potaknuti specifičnim endogenim čimbenicima (8). Opaženo je da estrogeni utječu na funkciju fibroblasta povećavajući brzinu stvaranja kolagena (5).

Mreža kolagenskih i elastičnih vlakana bolja je potpora strukturi kože u usporedbi s glikozaminoglikanima. Smanjen sadržaj kolagena i elastina postupno se nadomješta glikozaminoglikanima (8).

### *Glikozaminoglikani i hidratacija*

Hidrofilni su glikozaminoglikani odgovorni za zadržavanje vode u dermisu, tj hidrataciju dermisa. Količina se glikozaminoglikana smanjuje starenjem, a učinak je koncentracije estrogena na njihovu količinu značajan. Naime, u trudnoći kada je koncentracija estrogena u plazmi najviša, povećava se količina i stupanj polimerizacije glikozaminoglikana, što značajno pridonosi povećanju hidratacije dermisa (7). Povećana koncentracija estrogena u plazmi povećava biosintezu hijaluronske kiseline, što posebno pridonosi povećanoj hidrataciji dermisa (5).

### *Izlučivanje žlijezda lojnica*

Žlijezde lojnice su vrlo rasprostranjene u koži čovjeka; osim u koži dlanova, tabana i poluslužnici usnica gdje ih nema. Funkcija žlijezda lojnica je stvaranje loja, složene smjese lipida (npr. triglicerida, voštanih estera, skvalena, estera kolesterola, kolesterola). Loj sudjeluje u stvaranju hidrolipidnog filma na površini kože, sprječava gubitak humektansa

i vode iz rožnatog sloja te pomaže održavanju elastičnosti, odnosno smanjenju pucanja kože. Također sadrži antioksidanse, ima antibakterijsku te pro- i antiinflamatornu ulogu, a aktivno je uključen u proces cijeljenja rana (1, 3).

Aktivnost je žlijezda lojnica regulirana spolnim hormonima. Estrogeni mogu smanjiti veličinu žlijezda lojnica kao i stvaranje loja, dok androgeni imaju suprotan učinak. S vremenom se smanjuje izlučivanje žlijezda lojnica, što smanjuje sadržaj lipida na površini kože i rezultira njezinom suhoćom. Klinička ispitivanja pokazuju da se izlučivanje loja smanjuje u razdoblju menopauze i postmenopauze. Egzogeni estrogeni dodatno smanjuju izlučivanje žlijezda lojnica, ali dodatak egzogenog progesterona terapiji značajno povećava izlučivanje loja i sadržaj površinskih lipida kože (3, 10).

### *Prokrvljenost*

Učinak estrogena na cirkulaciju u dermisu nedovoljno je ispitano. S obzirom na stvaranje edema u periodu prije menstruacije, smatra se da cirkulacija ovisi o menstrualnom ciklusu. Poznato je također da se periferna mikrocirkulacija značajno smanjuje u razdoblju menopauze, a ispitivanja na životinjama pokazuju da estrogeni mijenjaju vaskularizaciju kože. Izražena subkutana i dermalna vazodilatacija u području lica, vrata, prsa, dlanova i tabana karakteristična je za žene u menopauzi, a rezultat je loše mogućnosti kontrole periferne cirkulacije uslijed smanjenja estrogena (5, 9).

### *Cijeljenje rane i stvaranje ožiljka*

Uloga je estrogena u cijeljenju rane i stvaranju ožiljka složena i nije potpuno razjašnjena, iako je poznato da estrogeni ubrzavaju proces cijeljenja rane i utječu na kvalitetu tkiva ožiljka.

Cijeljenje rane karakterizirano je početnim upalnim procesom nakon kojeg slijedi stvaranje granulacijskog tkiva, vaskularizacija, odlaganje kolagena, ponovna epitelizacija i konačno ponovno oblikovanje tkiva. Odgođeno cijeljenje rane starijih osoba karakterizira prekomjeran upalni odgovor, smanjena biosinteza kolagena i izražena proteoliza tkiva zbog povećane razine proteolitičkih enzima (npr. elastaze) koji su u vezi s velikim brojem neutrofila. Oštećenjem tkiva fibroblasti dermisa imaju sposobnost promjene fenotipa pri čemu prelaze u miofibroblaste koji aktivno pridonose cijeljenju rane. Naime, miofibroblasti stvaraju granulacijsko tkivo s ciljem stezanja rane te biosintetiziraju glikozaminoglikane vezivnog tkiva (7, 9).

Fibroblasti, kao glavni tip stanica uključen u cijeljenje imaju ER, što sugerira izravan učinak estrogena na njihovu funkciju. Smatra se da estrogeni ne povećavaju proliferaciju fibroblasta unutar rane, već potiču izlučivanje transformirajućeg čimbenika rasta –  $\beta 1$  (*transforming growth factor –  $\beta 1$ ; TGF $\beta$  1*) iz fibroblasta. Istodobno, estrogeni povećavaju biosintezu kolagena i smanjuju kolagenolizu. Također, estrogeni smanjuju kemotaksiju i adheziju neutrofila, što smanjuje razinu elastaze u rani i omogućuje poboljšano stvaranje matriksa. Istodobno, ispitivanja na miševima pokazuju da estrogeni utječu na inhibični čimbenik migracije makrofaga (7).

HNT je povezana sa značajnim ubrzanjem cijeljenja rane. Nadalje, lokalnom primjenom estrogena u starijih muškaraca i žena smanjuje se aktivnost elastaze što potiče odlaganje matriksa i time ubrzava proces cijeljenja rane. Iako su dosadašnji rezultati obećavajući, potrebna su daljnja ispitivanja da bi se donio konačan zaključak o koristi i štetama primjene HNT radi poboljšanja procesa cijeljenja rane (9).

Ožiljci su makroskopski u mladih ispitanica pigmentirani i ispupčeni, dok se u starijih stvara blijed ožiljak u ravnini kože. Mikroskopski se opaža bolja kvaliteta ožiljaka starijih ispitanica koja se u velikim krvnim žilama u papilarnom sloju dermisa i normalnom (*basal - weave*) organizacijom kolagenskih vlakana. Suprotno tome, mlađe ispitanice imaju ravnu epidermokutanu vezu i gusto složene paralelne slojeve kolagenskih vlakana. Promjene u kvaliteti stvaranja ožiljka moguće su povezane s TGFβ1. Neutralizacijom TGFβ1 postiže se učinak suprotan stvaranju ožiljka (*antiscarring effect*). Ustanovljena je korelacija između poboljšane kvalitete ožiljka na makro- i mikroskopskoj razini te niske koncentracije TGFβ1 u starijih ispitanica i loše kvalitete ožiljka te visoke koncentracije TGFβ1 u mladima kao i starijih ispitanica koje su primjenjivale HNT. Primjena HNT u starijih osoba rezultira jednakim makro- i mikroskopskim profilom stvaranja ožiljka kao u mladima ispitanica (7).

## KOŽA I HORMONSKA NADOMJESNA TERAPIJA

Brojne epidemiološke studije dokazuju pozitivne učinke HNT s obzirom na tegobe vezane uz menopauzu, kao što su urogenitalna atrofija, vazomotorni simptomi, osteoporoza, psihološka disfunkcija i kožne promjene. Glavne pozitivne učinke HNT na kožu pokazuje tablica 1. (10).

**Tablica 1.** Pozitivni učinci estrogena na kožu (10)

---

### **epidermis**

smanjena atrofija  
povećan kapacitet zadržavanja vode rožnatog sloja  
povećana barijerna funkcija

### **dermis**

povećana debljina  
povećana obnova hijaluronske kiseline  
povećan sadržaj vode  
povećan sadržaj kolagena tipa III  
morfološko poboljšanje kvalitete elastičnih vlakana  
povećan broj, debljina i/ili vertikalna orijentacija vlakana

### **opći učinci**

povećana debljina  
smanjena ovješnost i mlohavost  
smanjena rastezljivost  
povećan enzimski kapacitet otklanjanja oštećenja DNA  
smanjena isušnost i boranje

---

Istodobno, pored opisanih pozitivnih učinaka HNT na strukturu i funkciju kože, u tablici 2. su izdvojene neke kožne komplikacije povezane s primjenom HNT. Zbog toga, spolni hormoni mogu mijenjati imunološke funkcije. Tako estrogene, ovisno o dozi, utječu na stvaranje interleukina-1 i važni su u etiologiji određenih autoimunih bolesti. Sistemski se eritematozni lupus (SEL) manje učestalo javlja u periodu nakon menopauze, dok se pogoršava u trudnoći, vjerojatno kao posljedica povećane koncentracije estrogena, tako da je primjena egzogenih estrogena u bolesnika sa SEL kontraindicirana (10).

**Tablica 2.** Neke kožne komplikacije povezane s primjenom HNT (10)

---

**preosjetljivost**

reakcije na adhezive u transdermalnim terapijskim sustavima

**pigmentacija**

povećana učestalost pojave melazme

**imunološki učinci**

povećana razina anti-DNA antitijela

indukcija antifosfolipidnih antitijela

povećan rizik razvoja sistemskog eritematoznog lupusa

o dozi ovisan učinak estrogena na stvaranje interleukina-1

**rijetki neželjeni učinci**

multiformni eritem

fotoosjetljivost

paučasta teleangiektazija

stomatitis

urtikarija

---

## KOŽA I FITOESTROGENI

Simptomi menopauze najučinkovitije se uklanjaju primjenom HNT. Međutim, primjena HNT povezana je s ozbiljnim nuspojavama (povećan rizik tromboembolije i karcinoma dojke), što povećava potrebu za alternativnim rješenjima, kao što su fitoestrogeni.

Izoflavoni i lignani glavne su skupine fitoestrogena. Fitoestrogeni općenito pokazuju slabiji i estrogenima sličan učinak, ne pohranjuju se u tkivima i imaju znatno manje nuspojave u usporedbi s estrogenima. Mnogi fitoestrogeni imaju i agonistička i antagonistička estrogenska svojstva. Estrogenski učinak fitoestrogeni postižu međudjelovanjem s obje izoforme ER (ER $\alpha$  i ER $\beta$ ) (7). Izoflavoni diadzein i genistein selektivne su ER $\beta$  tvari. Naime, međudjeluju i aktiviraju obje izoforme ER, ali do 100 puta jače aktiviraju ER $\beta$  (2).

Izoflavon diadzein povećava proliferaciju fibroblasta, iako mu je učinak slabiji u usporedbi s estradiolom. Genistein je najviše ispitivan izoflavon izoliran iz soje. Djeluje protiv fotokarcinogeneze i fotostarenja te ima antioksidacijski učinak. Na životinjskom modelu, genistein povećava otpornost pojavi *alopeciae areate*. Štiti od oštećenja kože uzrokovanog sunčevim ultraljubičastim zračenjem (UV), tako što u receptorima epidermalnog čimbenika rasta inhibira aktivnost tirozin-kinaze i kolagenaze, koje potiče UV zračenje (7).

## Hormonal skin ageing

by I. Pepić, T. Sinovčić and J. Filipović-Grčić

### A b s t r a c t

The ageing of skin occurs in all individuals at a variable rate that is influenced by genetic, environmental and hormonal factors. The ageing process can be divided into intrinsic ageing (due to genetic factors and alterations of the endocrine environment – hormonal ageing) and extrinsic ageing (mainly attributed to ultraviolet radiation – photo-ageing or actinic ageing). With increasing age the epidermis, the dermis and skin appendages progressively lose their youthful properties and abilities; the skin gradually loses its structural and functional characteristics. Hormones are decisively involved in intrinsic ageing. Over time important circulating hormones decline due to a reduced secretion of the pituitary, adrenal glands and the gonads or due to an intercurrent disease. The declining estrogen level, that accompains menopause exacerbates the deleterious effects on both intrinsic and extrinsic skin ageing. Estrogens are C-18 steroids synthesized from cholesterol in the ovary add/or in the peripheral tissue. Two estrogen receptors (ER $\alpha$  and ER $\beta$ ) have been detected in the skin. Estrogens improve skin in many ways (e.g. increase collagen, elastin and glycosaminoglycans content; increase dermal and epidermal skin thickness; improve skin moisture, enhance epidermal barrier function, decrease alterations in elasticity of the skin). Estrogens regulate skin pigmentation and reduce the production of sebum. Estrogens accelerate wound healing, although their role is complex and not fully understood. The use of hormone replacement therapy (HRT) in the older population leads to a scaring profile similar to young population both macroscopically and microscopically. Although, older women who use HRT may have healthier and younger skin appearance than non-users and may be at lower risk for the development of dermatoses, further work is necessary before valid conclusions can be drawn regarding the risk and benefits of topical, oral estrogens or HRT application in the prevention of the hormonal skin ageing. However, because of the possible serious side effects of HRT (especially the increased risk of thrombo-embolic accidents and breast cancer) there is a growing demand for alternative treatments, such as phytoestrogens (isoflavones and lignans). They have positive estrogen-like effect with fewer adverse effects.

### Literatura – References

1. Čajkovac M. Kozmetologija. 2. izdanje. Jastrebarsko: Naklada slap, 2005.
2. Verdier-Sévrain S, Bonté F, Gilchrist B. Biology of estrogens in skin: implications for skin aging. *Exp Dermatol.* 2006; 15:83-94.
3. Makrantonaki E, Zouboulis CC. The skin as a mirror of the aging process in the human organism – State of the art and results of the aging research in the German National Genome Research Network 2 (NGFN – 2). *Exp Gerontol.* 2007; 42:879-886.
4. <http://www.answers.com/topic/dermis>, datum pristupa: 1.10.2010.



5. Brincat MP. Hormone replacement therapy and the skin. *Maturitas*. 2000; 107:107-117.
6. Zorc B. Farmaceutska kemija. Zagreb: Farmaceutsko-biokemijski fakultet Sveučilišta u Zagrebu, 2001.
7. Hall G, Phillips TJ. Estrogen and skin: The effects of estrogen, menopause, and hormone replacement therapy on the skin. *J Am Acad Dermatol*. 2005; 53:555-568.
8. Lam M, Sulindro M. Academy of anti-aging research. 2003; 1:1-8. <http://www.a3r.org>, datum pristupa: 10.9.2008.
9. Brincat MP. Oestrogens and the skin. *J Cosm Dermatol*. 2004; 3:41-49.
10. Wines N, Willsted E. Menopause and the skin. *Austral J Dermatol*. 2001; 42:149-160.

*Primljeno 27. listopada 2010.*