

Stražnji dio oka - bolesti, barijere, terapijski sustavi

Pepić, Ivan; Hafner, Anita; Lovrić, Jasmina; Filipović-Grčić, Jelena

Source / Izvornik: **Farmaceutski glasnik, 2012, 68, 255 - 277**

Journal article, Published version

Rad u časopisu, Objavljena verzija rada (izdavačev PDF)

Permanent link / Trajna poveznica: <https://um.nsk.hr/um:nbn:hr:163:526804>

Rights / Prava: [In copyright](#) / [Zaštićeno autorskim pravom.](#)

Download date / Datum preuzimanja: **2024-07-27**



Repository / Repozitorij:

[Repository of Faculty of Pharmacy and Biochemistry University of Zagreb](#)



Stražnji dio oka – bolesti, barijere, terapijski sustavi

IVAN PEPIĆ, ANITA HAFNER, JASMINA LOVRIC, JELENA FILIPOVIĆ-GRČIĆ

Zavod za farmaceutsku tehnologiju Farmaceutsko-biokemijskog fakulteta
Sveučilišta u Zagrebu, Zagreb

UVOD

Ljudsko je oko veliki izazov učinkovitoj primjeni lijekova. U svojoj osnovi taj se problem ogleda u anatomskoj građi tkiva oka i različitim fiziološkim zaštitnim mehanizmima. Ljudsko je oko primarno podijeljeno na prednji (spojnica, rožnica, očna vodica, šarenica, zrakasto tijelo) i stražnji dio (bjeloočnica, žilnica, mrežnica, staklasto tijelo). Oba su dijela oka zaštićena specifičnim barijerama koje sprječavaju apsorpciju lijeka u oko (1, 2).

Tržište oftalmičkih lijekova uglavnom je orijentirano na terapiju bolesti prednjeg dijela oka (npr. antibiotici, protuupalni lijekovi, imunosupresivi, dijagnostičke tvari, lijekovi za liječenje glaukoma). Primjerice za sindrom suhog oka primjenjuju se kapi s ciklosporinom u obliku oftalmičke emulzije (Restasis®). Sva tkiva oka podložna su upalama, iako su najčešće upale spojnice (konjunktivitis), rožnice (keratitis) i srednje očne ovojnice (uveitis). Lokalna primjena kortikosteroida i nesteroidnih protuupalnih lijekova (NSAID) povezana je s nuspojavama: katarakta i hipertenzija oka (kortikosteroidi) te oštećenja rožnice (NSAID). U novije vrijeme razvijeni su novi lijekovi s manjom učestalošću takvih nuspojava. Kortikosteroid rimeksolon (Vexol®) u obliku oftalmičke suspenzije učinkoviti je protuupalni lijek sa smanjenom učestalošću hipertenzije oka. Kortikosteroid loteprendol u obliku estera loteprendol etabonata (Lotemax®) učinkoviti je oftalmik za liječenje konjunktivitisa, keratokonjunktivitisa, episkleritisa i upala prednjeg dijela oka alergijske etiologije, a gotovo bez učinka na povećanje intraokularnog tlaka. Infekcija oka je vrlo učestala bolest prednjeg dijela oka. Pri oštećenju oka ili slabljenjem zaštitnih mehanizama oka mikroorganizmi koji su normalno prisutni u oku postaju patogeni. Infekcije oka razvijaju se i pri izlaganju oka patogenu iz okoline (npr. primjena kontaktnih leća). Fluorokinoloni su pretežno antimikrobni lijekovi izbora pri liječenju infekcija prednjeg dijela oka. Tako se često primjenjuje moksifloksacin hidroklorid (Vigamox®, Moxeza™) u obliku oftalmičke otopine (3).

Kapi za oči najčešće se primjenjuju za liječenje oboljenja prednjeg dijela oka i većina klinički značajnih oftalmika apsorbira se preko rožnice (transkornealna apsorpcija), dok se terapijska koncentracija lijeka u stražnjem dijelu oka ne može postići takvim načinom primjene. Apsorpcija lijeka putem spojnice i bjeloočnice prilično je otežana zbog tečenja očne vodice u smjeru suprotnom od apsorpcije lijeka te leće kao barijere. Ipak, takvim nekornealnim putem teorijski je moguće lijek primijeniti u staklasto tijelo ili mrežnicu (naročito proteinski i genski lijekovi), ali tek budućim razvojem primjerenih terapijskih sustava (1).

Bolesti su stražnjeg segmenta oka glavni uzrok gubitka vida u razvijenim zemljama (tablica 1.). Istraživanje i razvoj oftalmičkih biofarmaceutika (protusmisleni oligonukleotidi, aptameri, monoklonska protutijela) te novih oftalmičkih terapijskih sustava otvara nove mogućnosti liječenja takvih bolesti.

Cilj je ovoga rada opisati stražnji dio oka: (i) najčešće bolesti, (ii) anatomske i fiziološke značajke, (iii) barijere, (iv) različite načine primjene lijeka i (v) oftalmičke terapijske sustave.

Tablica 1. Glavni uzroci oštećenja vida (3).

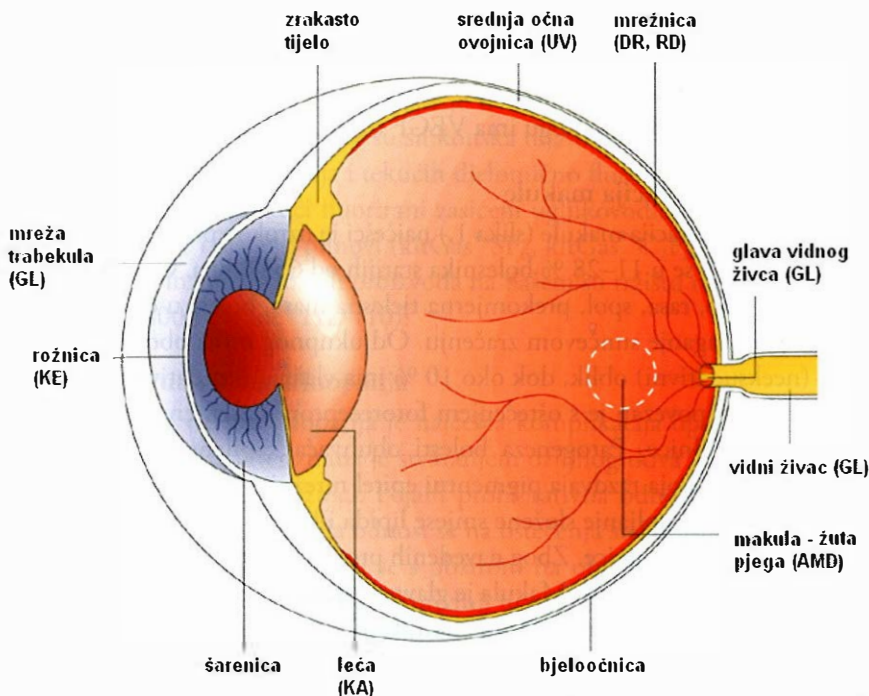
Bolest	Broj oboljelih
katarakta (zamućenje leće)	6–19 % bolesnika starijih od 43 godine
senilna degeneracija makule	18–28 % bolesnika starijih od 65 godina
glaukom	1–4 % bolesnika starijih od 45 godina
dijabetička retinopatija	71–90 % bolesnika s dijabetesom duljim od 10 godina
sindrom suhog oka	~ 10–15 % populacije SAD-a (50–60 milijuna ljudi)
alergije oka	~ 25 % populacije SAD-a

BOLESTI STRAŽNJEG DIJELA OKA

Bolesti stražnjeg dijela oka najčešće se odnose na bolesti mrežnice. Brojne bolesti mrežnice mijenjaju njezinu normalnu funkciju, od rijetkih nasljednih genetskih bolesti mrežnice (npr. *retinitis pigmentosa*) do čestih oboljenja – dijabetičke retinopatije i senilne degeneracije makule, koja su dva najčešća uzroka gubitka vida.

Dijabetička retinopatija

Dijabetička retinopatija (slika 1.) gotovo je neizbježna posljedica dijabetesa. Čak 27 % oboljelih od dijabetesa razvijaju neki od oblika bolesti nakon 5–10 godina oboljenja, dok se kod 71–90 % oboljelih bolest javlja nakon 10 godina oboljenja. Klinički se razlikuju dva oblika bolesti (neproliferativni i proliferativni). Oba su oblika posljedica mikrovaskularnih bolesti mrežnice povezanih s njezinom progresivnom ishemijom. Zbog promjena na kapilarama (pericitima, endotelnim stanicama) razvija se lokalna ishemija mrežnice koja potiče ekspresiju krvožilnog endotelnog čimbenika



Slika 1. Shematski prikaz nekiju bolesti oka; AMD (senilna degeneracija makule), DR (dijabetička retinopatija), RD (degeneracija mrežnice), UV (uveitis), GL (glaukom), KE (keratitis), KA (katarakta) (3).

rasta (VEGF) – citokina odgovornog za povećanu permeabilnost te stvaranje (angiogeneza) i urastanje novih krvnih žila u žilnicu (neovaskularizacija). Također su zahvaćene glia-stanice, mikroglija-stanice i neuroni pa se dijabetička retinopatija često svrstava u neurodegenerativne bolesti. Gubitak vida nastupa zbog edema makule (proliferativni i neproliferativni oblik) i odignuća mrežnice zbog proliferacije fibrovaskularne membrane (proliferativni oblik). Fotokoagulacija krvnih žila laserom klinički se primjenjuje za sprječavanje potpunog gubitka vida, premda su dijelovi mrežnice obasjani laserom nepovratno oštećeni. Stoga se ispituju učinkovitije tehnike za sprječavanje napredovanja dijabetičke retinopatije. Tablica 2. daje pregled lijekova za terapiju bolesti mrežnice koji su dostupni na tržištu ili se klinički ispituju (3, 4).

Dijabetički edem makule

Dijabetički edem makule (slika 1.) često se javlja kod bolesnika s dijabetesom tipa I. Karakteriziran je bubrenjem mrežnice u području makule zbog povećane propusnosti krvnih žila i slabljenja barijere krv-mrežnica. Pored dijabetesa tipa I, hipertenzija oka također povećava propusnost krvnih žila zbog povećanja hidrostatskog tlaka. Razlikuju se dva oblika dijabetičkog edema makule: fokalni (necistoidni) i difuzni (cistoidni). U necistoidnom edemu makule krvne žile mrežnice su povećane propusnosti. U cistoidnom edemu stvaraju se mikrociste i proširuju krvne žile mrežnice.

U liječenju bolesti primjenjuje se terapija laserom. Takva terapija omogućuje samo djelomično izlječenje pa se ispituju novi terapijski pristupi. Poznato je da u patofiziologiji dijabetičkog edema makule (povećana permeabilnost krvnih žila, slabljenje barijere krv-mrežnica) bitnu ulogu ima VEGF (3, 5).

Senilna degeneracija makule

Senilna degeneracija makule (slika 1.) najčešći je uzrok nepovratnog gubitka vida starijih ljudi i javlja se u 11–28 % bolesnika starijih od 65 godina. Čimbenici rizika su starija životna dob, rasa, spol, prekomjerna tjelesna masa, bolest u obiteljskoj anamnezi, pušenje i izlaganje sunčevom zračenju. Od ukupnog broja oboljelih, oko 90 % ima suhi (neeksudativni) oblik, dok oko 10 % ima vlažni (eksudativni) oblik bolesti. Suhi oblik bolesti povezan je s oštećenjem fotoreceptora i pigmentnog epitela mrežnice te kapilara žilnice. Patogeneza bolesti obuhvaća kapilare žilnice, zadebljanje bazalne membrane koja razdvaja pigmentni epitel mrežnice i kapilare žilnice (Bruchova membrana) i nakupljanje složene smjese lipida i kalcija između pigmentnog epitela mrežnice i kapilara žilnice. Zbog navedenih promjena fotoreceptori mrežnice gube funkciju, odnosno gubi se vid. Makula je glavno mjesto oštećenja mrežnice. U početnoj fazi bolesti zamućen je centralni vid često samo jednog oka, a napredovanjem bolesti promjene zahvaćaju i drugo oko, zbog čega nastupa potpuni gubitak vida u završnoj fazi bolesti. Vlažni oblik bolesti povezan je s neovaskularizacijom žilnice i glavni je uzrok gubitka vida bolesnika sa senilnom degeneracijom makule. Novostvorene krvne žile su lomljive i povećane permeabilnosti zbog čega područje iza makule često krvari. Novostvorene krvne žile urastaju i oštećuju Bruchovu membranu. Ispod mrežnice nastaje fibrovaskularna membrana pri čemu nastupa brzi gubitak vida. Vlažni oblik karakterizira visoka razina VEGF (3, 4). Različiti su izo-oblici nađeni u ljudi (glavni izo-oblici: VEGF 121, VEGF 165, VEGF 189, VEGF 206; sporedni izo-oblici VEGF 145, VEGF 148, VEGF 162, VEGF 165b, VEGF 183). Od svih je izo-oblika VEGF 165 najviše odgovoran za stvaranje novih krvnih žila i proliferaciju endotelnih stanica (6). Vlažni se oblik trenutno liječi fotodinamskom terapijom s relativno kratkotrajnim učinkom poboljšanja vida (7). Intravitrealna primjena protu-VEGF lijekova (ranibizumab, pegaptanig, bevacizumab, kortikosteroidi) napredak je liječenja senilne degeneracije makule. Navedene tvari sprječavaju učinak različitih izo-oblika VEGF (8).

Odvajanje mrežnice

Odvajanje (ablacija) mrežnice često se javlja pri različitim bolestima mrežnice (proliferativna vitreoretinopatija, proliferativna dijabetička retinopatija, citomegalovirusni retinitis povezan s HIV-om) i različitim traumama oka. Odvajanje mrežnice liječi se različitim operacijskim postupcima. Cilj je postupka vratiti mrežnicu u prirodan anatomski položaj na žilnicu. Operacijskim se postupkom (vitrektomijom) posebnom sondom (vitrektomom) ulazi izravno u stražnji dio oka, uklanja staklasto

tijelo i izvlači subretinalna tekućina, a šupljinu staklastog tijela ispunjava (tamponira) različitim zamjenskim viskoznom tekućinama (vitreoretinalne tamponade) koji s unutrašnje strane pritišću mrežnicu i vraćaju je u njezin anatomski položaj. Zamjene staklastog tijela koje se često koriste su silikonska ulja (Adato[®] Sil-OL, Oxane[®], Densiron[®] 68), smjese silikonskih ulja i tekućih djelomično fluoriranih zasićenih ugljikovodika (Oxane[®] HD) te tekući fluorirani zasićeni ugljikovodici (Adato[®]). Pri operacijama oka koriste se i različiti plinovi (kitGas[®] SF₆, kitGas[®] C₂F₆, kitGas[®] C₃F₈) (9). Iz navedenih skupina medicinskih proizvoda na našem su tržištu registrirani: Oxane[®] 1300, Oxane[®] 5400 i Oxane[®] HD (10).

Proliferativna vitreoretinopatija

Proliferativna vitreoretinopatija je najčešća komplikacija operacijskog liječenja odignuća mrežnice. Karakterizirana je stvaranjem ožiljnog tkiva i proliferacijom stanica u staklastom tijelu i mrežnici. Pojam proliferativna odnosi se na proliferaciju stanica, a pojam vitreoretinopatija odnosi se na oštećenja staklastog tijela i mrežnice. Proliferativna vitreoretinopatija dijeli se s obzirom na oblik upale (fokalna, difuzna, subretinalna) ili smještaj ožiljnog tkiva (prednji ili stražnji dio oka). Trenutno se proliferativna vitreoretinopatija liječi operacijskim postupcima (3).

Neovaskularizacija mrežnice

Neovaskularizacija mrežnice povezana je s dijabetičkom retinopatijom i senilnom degeneracijom makule, ali i s brojnim drugim ishemijskim bolestima mrežnice. VEGF se smatra odgovornim za ishemijske neovaskularne bolesti mrežnice (npr. proliferativna dijabetička retinopatija, začepljenje krvnih žila mrežnice). Farmakoterapijski pristupi usmjereni na sprječavanje učinka VEGF opisani su tablicom 2. Fotokoagulacija krvnih žila laserom u terapiji dijabetičke retinopatije i fotodinamska terapija senilne degeneracije makule relativno su učinkovite i u liječenju neovaskularizacije mrežnice (3).

Uveitis

Uveitis (slika 1.) obuhvaća upalu srednje očne ovojnice (uvea). Uzrok je uveitisa relativno nepoznat, iako virusne (zaušnjaci, herpes), gljivične (histoplazmoza) i bakterijske (toksoplazmoza) infekcije imaju važnu ulogu u njegovoj etiologiji. S obzirom na zahvaćeni dio srednje očne ovojnice, uveitis može biti prednji (upala šarenice i/ili tkiva prednje očne sobice), srednji (upala šupljine staklastog tijela), stražnji (upala žilnice i/ili mrežnice) i pan-uveitis (upala svih slojeva srednje očne ovojnice). Uveitis se najčešće liječi kortikosteroidima i imunosupresivima (3, 4).

Konjunktivitis

Konjunktivitis se odnosi na upalu spojnice oka virusnog, bakterijskog ili alergijskog uzroka. Bakterijski konjunktivitis obično uzrokuju bakterije gnojenja (npr.

klamidija, moraksela), dok virusni konjunktivitis uzrokuju adenovirusi i herpes simpleks virusi. Konjunktivitis najčešće zahvaća jedno i postupno se širi na kontralateralno oko. S obzirom na zahvaćene dijelove spojnice konjunktivitis može biti blefarokonjunktivitis (upala vjeđa), keratokonjunktivitis (upala rožnice) i episkleritis (upala područja između spojnice i bjeloočnice). Različiti oblici konjunktivitisa imaju zajedničke opće simptome (crvenilo, iritacija, osjećaj stranog tijela u oku, suzenje oka) (11).

Tablica 2. Farmakoterapija bolesti mrežnice: registrirani proizvodi i lijekovi koji se klinički ispituju.

Farmakoterapijska skupina	Lijek	Način primjene	Bolest
pripravak za fotodinamsku terapiju	verteporfin (Visudyne [®]) ^a	sistemska primjena (<i>i.v.</i> infuzija)	vlažni oblik senilne degeneracije makule
pripravak za fotodinamsku terapiju	rostoporfin (predloženi zaštićeni naziv Photrex [®])	sistemska primjena (<i>i.v.</i> infuzija)	vlažni oblik senilne degeneracije makule
inhibitor angiogeneze	natrijev pegaptanib (Macugen [®]) ^b	intravitrealna injekcija	vlažni oblik senilne degeneracije makule
inhibitor angiogeneze	bevacizumab (Avastin [®]) ^c	intravitrealna injekcija	vlažni oblik senilne degeneracije makule
inhibitor angiogeneze	ranibizumab (Lucentis [®]) ^d	intravitrealna injekcija	vlažni oblik senilne degeneracije makule
antivirusna tvar	natrijev fomivirsen (Vitravene [®])	intravitrealna injekcija	citomegalovirusni retinitis
protuupalna tvar	triamcinoln acetamid (Triesence [®]) ^f	intravitrealna injekcija	dijabetička retinopatija, uveitis, senilna degeneracija makule, edem makule
inhibitor angiogeneze	anekortav acetat (predloženi zaštićeni naziv Retaane [®]) ^g	subtenonska injekcija	vlažni oblik senilne degeneracije makule
inhibitor protein kinaze C-β	ruboksistaurin mesilat (predloženi zaštićeni naziv Arxxant [®]) ^h	peroralna	neprolifertivna dijabetička retinopatija

^aVerteporfin uklopljen u liposome (Visudyne[®]) derivat je benzoporfirina i fotosjetljivi je lijek koji se koristi u fotodinamskoj terapiji vlažnog oblika senilne degeneracije makule. Verteporfin se primjenjuje sistemski (*i.v.* infuzijom). Po završetku infuzije u oko se tijekom 83 s primjenjuje laserska svjetlost ($\lambda = 693 \text{ nm}$, 50 J/cm^2). Laserskom se svjetlošću uz dodatak kisika aktivira verteporfin (fotokemijska reakcija)

pri čemu nastaju slobodni kisikovi radikali kratkog vremena poluživota. Slobodni kisikovi radikali oštećuju endotel krvnih žila (fototoksična reakcija) zbog čega nastaje lokalno začepljenje krvnih žila čime je spriječeno napredovanje neovaskularizacije (1). Lijek je registriran na našem tržištu (12).

^b**Rostaporfin** uklopljen u liposome (predloženi zaštićeni naziv Photrex[®]) klinički se ispituje i sličan je Visudyne[®]. Očekivana prednost takvog proizvoda je smanjena učestalost primjene u usporedbi s Visudyne[®] (1).

^c**Natrijev pegaptanib** (Macugen[®]) pegilirani je aptamer (pegilirana jednostruka uzvojnica nukleinske kiseline) protiv VEGF (pegilirani anti-VEGF aptamer) za liječenje vlažnog oblika senilne degeneracije makule. Specifično se veže za VEGF 165 – glavni protein odgovoran za stvaranje i urastanje novih krvnih žila te povećavanje njihove permeabilnosti s posljedičnom eksudacijom i krvarenjima. Lijek se primjenjuje intravitrealnom injekcijom svakih 6 tjedana (9 × godišnje). Lijek je registriran na našem tržištu (13).

^d**Bevacizumab** (Avastin[®]) je inhibitor angiogeneze. Monoklonsko je humano protutijelo koje se selektivno veže na VEGF smješten u ovojnici krvnih i limfnih žila. VEGF potiče rast novih krvnih žila koje prehranjuju karcinom pa se stoga bevacizumab primarno koristi u liječenju karcinoma (karcinom debelog crijeva, karcinom pluća, karcinom dojke). Bevacizumab se primjenjuje intravitrealnom injekcijom za liječenje neovaskularnih bolesti stražnjeg dijela oka, pogotovo neovaskularnih promjena žilnice pri senilnoj degeneraciji makule. Lijek je na našem tržištu registriran za liječenje karcinoma, a nije registriran za liječenje bolesti stražnjeg dijela oka (14).

^e**Ranibizumab** (Lucentis[®]) fragment je humanog monoklonskog protutijela protiv krvožilnog endotelnog čimbenika rasta A (anti-VEGF A). Veže se za vezno mjesto na receptoru za VEGF-A pri čemu sprječava međudjelovanje VEGF-A s receptorima (VEGF R1 i VEGF R2) na površini endotelnih stanica krvnih žila. Na taj način smanjuje proliferaciju endotelnih stanica i permeabilnost krvnih žila te stvaranje novih krvnih žila. Primjenjuje se intravitrealnom injekcijom najčešće jednom mjesečno. Lijek je registriran na našem tržištu (15).

^f**Natrijev fomivirsen** (Vitravene[®]) protusmisleni je oligonukleotid koji se intravitrealno primjenjuje. Antivirusni je lijek koji sprječava prepisivanje glasničke RNA (mRNA) virusa. Koristi se za liječenje citomegalovirusnog retinitisa imunokompromitiranih bolesnika, uključujući bolesnike s HIV-om (1). Lijek nije registriran na našem tržištu.

^g**Triamcinoln acetonid** (Triesence[®]) sintetski je kortikosteroid koji se intravitrealno primjenjuje u obliku oftalmičke suspenzije. Namijenjen je liječenju različitih upalnih stanja stražnjeg dijela oka koja ne reagiraju na kortikosteroide primijenjene u obliku kapi za oči, a koristi se i pri operacijskim postupcima na oku (vitrektomija) (3). Lijek nije registriran na našem tržištu.

^hAnekortav acetat (predloženi zaštićeni naziv Retaane[®]) derivat je steroida. Analog je kortizol acetata s acetatnom skupinom na C-21, a bez hidroksilne skupine na C-11. Nema karakteristična protuupalna i imunosupresivna svojstva kortikosteroida. Inhibitor je angiogeneze i namijenjen je liječenju vlažnog oblika senilne degeneracije makule. U postupku je kliničkih ispitivanja (1, 3).

ⁱRuboksistaurin mesilat (predloženi zaštićeni naziv Arxxant[®]) inhibitor je protein kinaze C- β . Namijenjen je liječenju neproliferativnog oblika dijabetičke retinopatije. U postupku je kliničkih ispitivanja (1, 3).

ANATOMSKE I FIZIOLOŠKE ZNAČAJKE STRAŽNJEG DIJELA OKA

Spojnica

Spojnica je tanka, vaskularizirana sluznica površine 17 cm² koja oblaže unutarnju stranu vjeđa (*palpebrae*) i dio očne jabučice (*bulbus oculi*) pa ima palpebralni i bulbarni dio. Palpebralna spojnica tanka je, baršunasta, blijedo ružičasta opna protkana sitnim krvnim žilama koje se dobro vide na unutarnjoj strani vjeđe. Bulbarna spojnica oblaže prednji dio bjeloočnice i seže do ruba rožnice. Vrlo je tanka i zato prozirna opna prožeta mrežom krvnih žila koje se normalno ne vide. Spojnica je prožeta živčanim završecima i ne sadržava posebne osjetilne receptore. Spojnica je građena od epitelnog i vezivnog tkiva. Epitel je višeslojan i cilindričan s vrčastim stanicama, osobito u palpebralnom dijelu. Na rubu vjeđe cilindrični epitel prelazi u višeslojni pločasti kožni epitel, a prema rožnici postupno se mijenja u višeslojni pločasti rožnični epitel. Epitel spojnice razlikuje se od rožničnog soja po tome što je deblji i ima stanice koje izlučuju sluz (*mucus*). Vezivno tkivo spojnice (*lamina propria*) sadrži krvne žile, žlijezde s izvodnim kanalima, mnogo melanocita, fibroblasta, makrofaga, mastocita, plazma-stanica i limfocita. Stroma spojnice prekriva bjeloočnicu i u vezi je s njezinim vezivnim tkivom (2, 16).

Bjeloočnica

Bjeloočnica obuhvaća četiri petine očne jabučice (16–17 cm²) i njezin je vanjski zaštitni omotač. Sastoji se od gustih kolagenskih (~ 28,8 %) i pojedinih elastičnih (~ 1–2 %) vlakana, proteoglikana (~ 0,9 %), proteina i staničnih komponenata (~ 3 %) te vode (68 %). Ima mnogo otvora za prolaz vidnog živca, osjetnih i motoričkih živaca te za ulaz arterija i izlaz vena. Prednji je dio bjeloočnice spojen rijetkim vezivnim tkivom s očnom spojnicom. Venski sinus u prednjem dijelu bjeloočnice ispunjen je venskom krvlju, koja otječe cilijarnim venama u vene očnih mišića. Preko posebnih otvora ta krv komunicira s prednjom očnom sobicom, tako da se očna vodica, iz prednje očne sobice ulijeva u venski sinus bjeloočnice, a odatle u venski krvotok. Zone se prelaska rožnice u bjeloočnicu i bjeloočnice u spojnicu nazivaju *limbus* (2).

Žilnica

Srednja očna ovojnica (*uvea*) čini krvnu i živčanu opskrbu unutrašnjosti očne jabučice. Dijeli se, od straga prema naprijed, na tri dijela: žilnica (*choroidea*), zrakasto tijelo (*corpus ciliare*) i šarenica (*iris*). Žilnica zauzima najveći dio srednje očne ovojnice, a sprijeda završava zrakastim tijelom. Obiluje krvnim žilama koje opskrbljuju vanjske slojeve mrežnice, a tamna je jer sadržava pigment (2).

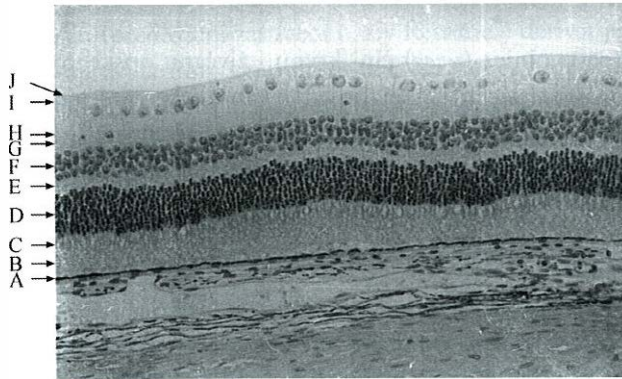
Staklasto tijelo

Staklasto tijelo ispunjava najveći dio unutrašnjosti oka i nalazi se iza leće. Ono s unutrašnje strane oblaže čitav vidni dio mrežnice, iako pranja ne mrežnicu na samo tri mjesta (makula – žuta pjega, optički disk – slijepa pjega, središnji dio makule – *fovea*). Na prednjem kraju dolazi u dodir s lećom. Staklasto je tijelo polučvrsta, prozirna, želatinozna masa. Sastoji se od vode – staklaste tekućine ($V = 2 \text{ mL}$) (99 %), hijalocita (sudjeluju u uklanjanju ostataka stanica), askorbinske kiseline, anorganskih soli, šećera i mreže velikih, tankih proteoglikanskih vlakana (kondroitin sulfata, hijaluronata i kolagena) koji daju konzistenciju gela. Viskoznost staklastog tijela je 2 – 4 puta veća od viskoznosti vode, a indeks refrakcije je 1,336. Za razliku od očne vodice, staklasta se tekućina ne obnavlja stalno, nego se stvori tijekom embrionalnog razvitka. U staklovini tvari mogu polagano difundirati, ali je protjecanje tekućine vrlo slabo (2).

Mrežnica

Mrežnica je funkcionalno najvažniji dio oka jer osigurava vidnu oštrinu (središnji vid), širinu vidnog polja (periferni vid), osjet svjetla, osjet boje, osjet kontrasta, osjet sjajnosti, osjet pokreta te percepciju prostora. Mrežnica oblaže cijelu unutrašnju stranu srednje očne ovojnice. Dva su glavna dijela mrežnice: optički dio vrlo složene građe i slijepi dio koji oblaže zrakasto tijelo i šarenicu. Slijepi dio građe samo dva sloja stanica, pigmentni sloj i sloj kubičnih stanica. Kubične su stanice na šareničnom dijelu pigmentirane, što smanjuje propusnost šarenice za svjetlo. Optički dio je građen od 10 različitih slojeva stanica (slika 2.).

Optički se dio mrežnice dijeli na središnju (područje žute pjege – *macula lutea*) i perifernu mrežnicu. Središnja je mrežnica znatno deblja od periferne zbog znatno veće gustoće fotoreceptora (osobito čunjića) te njima pridruženih bipolarnih i ganglijskih stanica. Središnja mrežnica sadrži pretežno čunjiće, a periferna pretežno štapiće. Promjer žute pjege je 5 mm; središnje područje od 3 mm je jače žućkasto pigmentirano, a okružuje ga slabije pigmentirani pojas širine 1 mm. Žućkasto boju makuli daje pigment lutein koji se nalazi u aksonima čunjića. Lutein filtrira zrake male valne duljine (npr. ultraljubičaste zrake koje nije zaustavila leća). Uz žutu pjegu na optičkom se dijelu mrežnice razlikuje optički disk i krvožilni sustav. U području optičkog diska (slijepa pjega, *macula caeca*) sastaju se aksoni ganglijskih stanica cijele mrežnice, mijeliniziraju se i izlaze iz očne jabučice ujedinjeni u vidni živac.



Slika 2. Histološki presjek mrežnice. Od A do J su označeni slojevi mrežnice: pigmentni epitel mrežnice (pigmentni epitelociti) (A), vanjski sloj fotoreceptora (vanjski dijelovi vidnih osjetnih stanica: štapića i čunjića) (B), unutrašnji sloj fotoreceptora (unutrašnji dijelovi štapića i čunjića) (C), vanjski zrnati sloj (tijela čunjića i štapića) (D), vanjski mrežasti sloj (sinapse koje čine aksoni čunjića i štapića te dendriti vodoravnih i bipolarnih stanica) (E), unutrašnji zrnati sloj (tijela vodoravnih, bipolarnih i amakrinih stanica) (F), unutrašnji mrežasti sloj (sinapse koje čine aksoni bipolarnih i amakrinih stanica te dendriti ganglijskih stanica) (G), sloj ganglijskih stanica (tijela ganglijskih stanica i rijetkih amakrinih stanica) (H), sloj vlakana vidnog živca (aksoni ganglijskih stanica) (I), unutrašnja granična membrana (J). Ispod A je žilnica, a iznad J je staklasto tijelo kroz koje dolazi svjetlosni podražaj (9).

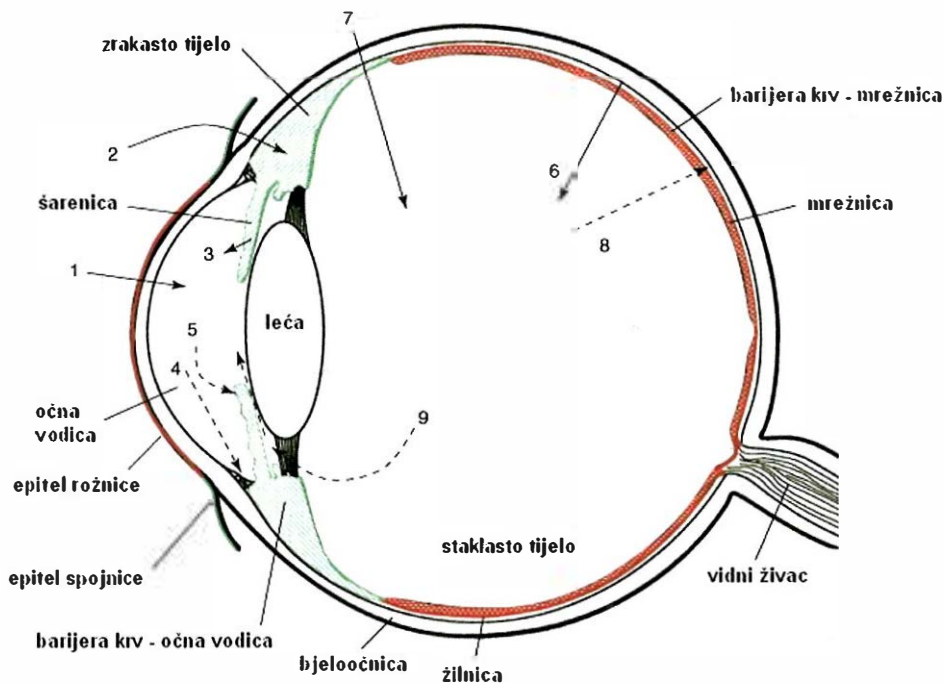
Mrežnica ima dvostruku opskrbu krvlju. Na površini mrežnice prema staklastom tijelu smještene su krvne žile koje vaskulariziraju unutarnjih pet i pol slojeva. Vanjska četiri i pol sloja mrežnice opskrbljuju se difuzijom iz krvožilnog sustava žilnice. Začepljenje pojedine arterije mrežnice izaziva ishemiju i nepovratno oštećenje zahvaćenog dijela mrežnice jer opskrba iz žilnice nije dostatna za nadoknadu nastalog gubitka. Trajno sljepilo zahvaćenog dijela mrežnice nastupa relativno brzo (1/2–1 h nakon začepljenja) (2, 9).

BARIJERE KRV – OKO

Sistemska ili periokularna primjena lijekova u stražnji dio oka prilično je otežana zbog barijera krv – oko. To su fiziološke barijere koje sprječavaju ulazak štetnih tvari i proteina iz sistemske cirkulacije u očnu vodicu i staklasto tijelo i tako održavaju njihovu providnost. Barijere krv – oko fizičke su prepreke između krvnih žila i tkiva oka.

Barijera krv – očna vodica

Barijera krv – očna vodica (slika 3.) sastoji se od epitela (nepigmentirani epitelni sloj zrakastog tijela i stražnjeg epitela šarenice), krvnih žila šarenice i endotela krvnih žila srednje očne ovojnice. Pri fiziološkim uvjetima ta barijera održava sastav očne vodice sprječavajući prijenos tvari i makromolekula (proteina) iz sistemske cirkulacije u očnu vodicu. Ta barijera također utječe na metabolizam rožnice i leće te pomaže u regulaciji volumena tekućina u oku (1, 17).



Slika 3. Shematski prikaz farmakokinetičkih zbivanja u oku (17). Jake su barijere označene crvenom bojom, dok su ostale barijere označene zelenom bojom. Brojevi se odnose na sljedeće farmakokinetičke procese: (1) transkornealna apsorpcija iz suzne tekućine u prednju očnu sobicu – glavni put apsorpcije klinički značajnih oftalmika, (2) nekornealna apsorpcija kroz spojnicu i bjeloočnicu do prednje očne sobice preko difuzije kroz zrakasto tijelo – makromolekulski i/ili hidrofilni lijekovi, (3) raspodjela lijeka iz sistemske cirkulacije u prednju očnu sobicu difuzijom iz krvnih žila šarenice preko barijere krv – očna vodica – male molekule, (4) eliminacija lijeka iz prednje očne sobice u sistemska cirkulaciju izmjenom očne vodice kroz mrežu trabekula i Schlemmov kanal, (5) eliminacija lijeka iz očne vodice u sistemska cirkulaciju difuzijom kroz površinu šarenice do uveoskleralnog krvožilnog sustava, (6) raspodjela lijeka iz sistemske cirkulacije u stražnji dio oka preko barijere krv – mrežnica (kroz pigmentni epitel mrežnice ili kroz endotel krvnih žila mrežnice), (7) intravitrealna primjena lijeka, (8) eliminacija lijeka iz staklastog tijela u sistemska cirkulaciju preko barijere krv – mrežnica, (9) eliminacija lijeka iz staklastog tijela u sistemska cirkulaciju difuzijom u prednju očnu sobicu.

Barijera krv – mrežnica

Barijera krv – mrežnica (slika 3.) sprječava ulazak stranih tvari iz kapilara žilnice u mrežnicu. Barijera krv – mrežnica organizirana je na dvije razine: unutrašnja barijera krv – mrežnica koju čini endotelna membrana krvnih žila i vanjska barijera krv – mrežnica koju čini pigmentni epitel mrežnice na površini mrežnice prema žilnici.

Pigmentni epitel mrežnice sastavljen je od tijesno priljubljenih stanica koje su gusto zbijene i čvrsto povezane. Stanice epitela mrežnice reguliraju transepitelni prijenos tvari, slično kao i stanice drugih epitela. Specifična regulacija transepitelnog prijenosa tvari postignuta je apikalnim smještajem čvrstih međustaničnih veza koje reguliraju difuziju tvari kroz paracelularne prostore i asimetričnom raspodjelom proteinskih nosača koji reguliraju olakšanu difuziju. Također, pigmentni epitelni sloj mrežnice

ekspirimira brojne efluksne nosače koji sprječavaju ulazak stranih tvari u mrežnicu. Brojni su mikrovili prisutni na površini pigmentnog epitelnog sloja prema neuralnoj mrežnici (apikalna površina), dok su mala spiralna udubljenja prisutna na površini pigmentnog epitelnog sloja prema žilnici (bazolateralna površina). Time je osigurana apsorpcija hranjivih tvari do neuralne mrežnice te istodobno vrlo ograničen prijenos stranih (štetnih) tvari (2).

Barijera krv – mrežnica sprječava apsorpciju lijekova nakon sistemske ili periorokularne primjene te eliminaciju lijeka nakon intravitrealne primjene. Barijere obavljaju brojne procese aktivnog prijenosa tvari. Male promjene u funkciji tih barijera rezultiraju bolestima mrežnice (retinopatije, edemi mrežnice i epiteliopatije pigmentnog sloja mrežnice). Pri liječenju bolesti mrežnice značajna količina lijeka treba proći te barijere radi postizanja terapijske koncentracije lijeka u oku (1, 17).

Eliminacija lijeka iz stražnjeg dijela oka

Eliminacija lijeka i/ili metabolita lijeka u sistemsku cirkulaciju iz stražnjeg dijela oka zbiva se putovima eliminacije prednjeg dijela oka (izmjenom očne vodice u ekstrakularni venski sustav, venskim sustavom srednje očne ovojnice) i putevima eliminacije stražnjeg dijela oka (preko barijere krv – mrežnica). U slučaju eliminacije preko barijere krv – mrežnica lijekovi i/ili njihovi metaboliti trebaju biti odgovarajuće lipofilnosti ili supstrati za nosače aktivnog prijenosa tvari koji se zbiva kroz krvne žile mrežnice i pigmentni epitel mrežnice. Vrijeme polueliminacije lijeka u stražnjem dijelu oka obično je relativno kratko ($t_{1/2} = 2-3$ h) (1, 2).

GLAVNE ZNAČAJKE RAZLIČITIH NAČINA PRIMJENE LIJEKA U OKO

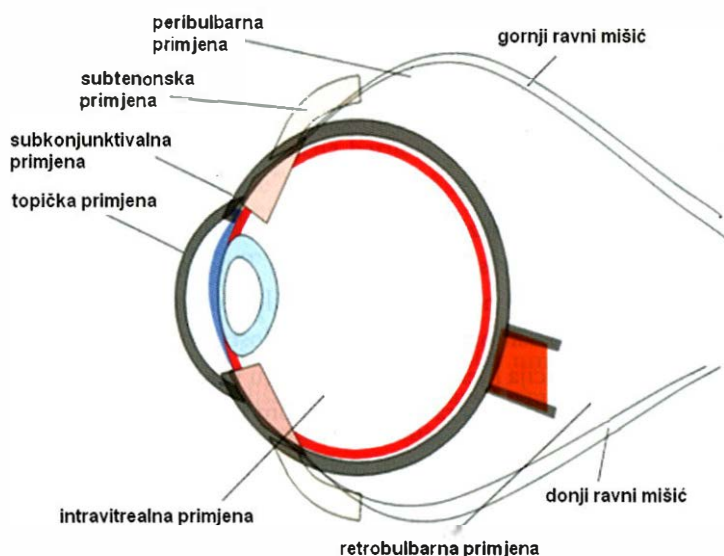
Sistemska primjena

U nekim se slučajevima lijek primjenjuje sistemski s ciljem postizanja njegove terapijske koncentracije u stražnjem dijelu oka. Kako bi lijek permeirao do mrežnice i staklastog tijela mora biti odgovarajuće permeabilnosti kroz barijeru krv – mrežnica. Pristup žilnici je relativno jednostavan zbog dobre prokrvljenosti žilnice. Međutim, od ukupne cirkulacije krvi u oku relativno mali udio obuhvaća cirkulaciju u stražnjem dijelu oka. Stoga su za postizanje terapijske koncentracije lijeka u stražnjem dijelu oka potrebne relativno visoke sistemske doze lijeka praćene čestim nuspojavama. Istodobno, sistemska primjena nije prikladna za proteinske lijekove uske terapijske širine. Takve lijekove potrebno je primijeniti ciljano do stanica pigmentnog epitela i krvnih žila mrežnice (1, 2).

Intravitrealna primjena

Intravitrealni način primjene uključuje injiciranje otopine lijeka izravno u staklasto tijelo (slika 4.). Iгла se uvodi kroz područje *pars plana corporis ciliaris*. Za razliku

od drugih načina primjene, intravitrealnom primjenom postiže se terapijska koncentracija lijeka u staklastom tijelu i mrežnici. Eliminacija lijeka iz staklastog tijela ovisi o njegovoj molekularnoj masi. Linearne ($M_r > 40\ 000$) i sferične ($M_r > 70\ 000$) molekule lijeka produljeno se zadržavaju u staklastom tijelu (17).



Slika 4. Shematski prikaz različitih načina primjene lijeka u oko (17).

Periokularna primjena

Periokularni način primjene uključuje injiciranje lijeka u područje oko oka (slika 4.) (peribulbarno, retrobulbarno, subtenonski i subkonjunktivalno). Otopina lijeka se obično injicira u područje bjeloočnice što rezultira visokom koncentracijom lijeka u staklastom tijelu i mrežnici (16). Lijek iz periokularnog prostora permeira u staklasto tijelo izravno preko bjeloočnice te putem sistemske cirkulacije i/ili preko prednje očne sobice. U slučaju permeacije preko prednje očne sobice lijek permeira u očnu vodicu izravno preko bjeloočnice i zrakastog tijela ili neizravno preko rožnice nakon njegovog konjunktivalnog refleksa u suznu tekućinu. Lijek se može apsorbirati u sistemska cirkulaciju preko spojnice, episklere ili krvnih žila žilnice nakon čega se razrjeđuje te sistemskim krvotokom vraća u oko. Putovi izravne permeacije lijeka nakon prolaska barijere bjeloočnice ovise o dijelu oka s kojega lijek permeira. U prednjem dijelu oka lijek difundira preko barijere zrakastog tijela do stražnje očne sobice (staklastog tijela). U stražnjem dijelu oka lijek permeira preko barijere žilnice, pigmentnog epitela mrežnice i neuralne mrežnice do staklastog tijela. Izravna permeacija lijeka glavni je put apsorpcije lijeka u staklasto tijelo nakon periokularne primjene (18).

Retrobulbarna primjena

Retrobulbarnom se primjenom otopina lijeka injicira u retrobulbarni prostor (slika 4.). U retrobulbarni prostor moguće je primijeniti 2–3 mL otopine lijeka (16).

Peribulbarna primjena

Peribulbarnim načinom primjene smanjuje se rizik ozljede oka povezan s retrobulbarnom primjenom. S obzirom na dubinu uvođenja igle peribulbarne injekcije dijele se na cirkumokularne (subtenonske, episkeralne), periokularne (prednje, površinske), perikonalne (stražnje, duboke) i apikalne (vrlo duboke) (slika 4.) (16).

Subtenonska primjena

Tenonova je kapsula sloj vezivnog tkiva između spojnice i episklere bjeloočnice (slika 4.). Subtenonski prostor smješten je između Tenonove kapsule i bjeloočnice. Subtenonskim načinom primjene (stražnje jukstaskleralno područje oka) osigurava se produljeni dodir lijeka s površinom bjeloočnice. Nedostatak je takvog načina primjene smanjena i otežana penetracija lijeka kroz bjeloočnicu i žilnicu. Brza eliminacija lijeka putem krvotoka žilnice rezultira skraćenim učinkom lijeka (16).

Subkonjunktivalna primjena

Primjena otopine lijeka ispod spojnice najmanje je invazivni način injekcijske primjene povezan s najmanjim rizikom komplikacija. U prostor ispod bulbarne spojnice (slika 4.) moguće je primijeniti do 500 μ L otopine lijeka koji difundira kroz bjeloočnicu do žilnice. Subkonjunktivalna primjenom nastoji se povećati koncentracija lijeka u oku i istodobno smanjiti učestalost doziranja. Naime, bjeloočnica je značajno permeabilnija za lijekove u usporedbi sa spojnicom pa se takvim načinom primjene nastoji zaobići barijera spojnice pri intraokularnoj apsorpciji lijeka (17).

OFTALMIČKE INJEKCIJE

Oftalmičke se injekcije intravitrealno primjenjuju već desetljećima za liječenje različitih bolesti stražnjeg dijela oka. Intravitrealnom primjenom postiže se terapijska koncentracija lijeka na mjestu njegovog učinka. Relativno su česte komplikacije takvog načina primjene (npr. infekcijske upale, ometanje vida, bol oka, povećan intraokularni tlak, odvajanje mrežnice i/ili staklastog tijela, intra- i/ili perokularna krvarenja). Pretežno su posljedica invazivnog način primjene, a manje učinkom samog lijeka. Ipak, već opisani Triesence® ne sadrži konzervans pa je sigurniji za intravitrealnu primjenu u usporedbi s Kenalog-40 koji se ne preporuča za takvu primjenu zbog oštećenja oka koja uzrokuju konzervans i/ili površinski aktivne tvari.

Zbog svega navedenog ispituju se terapijski sustavi za intravitrealnu primjenu s produljenim učinkom lijeka s ciljem smanjenja učestalosti doziranja (1).

U novije se vrijeme za liječenje bolesti stražnjeg dijela oka primjenjuju protusmisleni oligonukleotidi (natrijev fomivirsen, Vitravene[®]), protutijela (bevacizumab, Avastin[®]) ili dijelovi protutijela (ranibizumab, Lucentis[®]) te aptameri (natrijev pegaptanib, Macugen[®]) u obliku oftalmičkih injekcija za intravitrealnu primjenu (tablica 2.).

Oftalmičke injekcije također se primjenjuju periokularnim načinima primjene (subkonjunktivalno, retrobulbarno, peribulbarno, subtenonski). Subkonjunktivalni način primjene pokušaj je smanjenja učestalosti doziranja i postizanja produljenog učinka u prednjem i/ili stražnjem dijelu oka. Značajna poboljšanja postižu se pri subkonjunktivalnoj primjeni hidrofilnih lijekova koji dobro prolaze kroz bjeloočnicu, a takvim je načinom primjene zaobiđena barijera epitela spojnice. Anekortav acetat u obliku depo suspenzije (Retaane[®]) subtenonski se primjenjuje za liječenje vlažnog oblika senilne degeneracije makule (tablica 2.).

MIKRO- I NANOČESTICE

Mikročestice (1 – 5 μm) i nanočestice (1 – 1000 nm) s uklopljenim lijekovima intenzivno se ispituju radi poboljšanja farmakoterapije stražnjeg dijela oka. S obzirom na veličinu i građu sustavi se razvrstavaju u mikro- i nanosfere u kojima je lijek dispergirano po cijelom polimernom matriksu te mikro- i nanokapsule u kojima je jezgra s česticom lijeka ili s kapljicom otopine/disperzije lijeka obložena polimernom ovojnicom (19, 20). Prednost je mikro- i nanočestičnih terapijskih sustava mogućnost njihove injekcijske primjene u oko, čime se izbjegavaju pripremi koji zahtijevaju operacijske postupke umetanja u oko. Veličina i polimerna građa sustava određuje njihovo biološko ponašanje *in vivo*. Mikrosfere građene od poli(mliječne kiseline) (PLA-mikrosfere) zadržavaju se u staklastom tijelu 1,5 mjeseci u oku kunića i 2 tjedna u oku kunića nakon vitrektomije. Jednokratna intravitrealna injekcija nanočestica u oko štakora građeni od poli(mliječne kiseline) rezultira transretinalnom penetracijom te njihovim produljenim zadržavanjem u stanicama pigmentnog epitela mrežnice tijekom 4 tjedna. Nanočestice brzo difundiraju i internaliziraju tkiva i stanice prednjeg i stražnjeg dijela oka (21). Nanočestice građene od kopolimera poli(mliječne kiseline) i poli(glikolne kiseline) s uklopljenim deksametazonom nakon intravitrealne primjene u oko kunića produljeno oslobađaju deksametazon tijekom 50 dana, a u prvih 30 dana osiguravaju relativno konstantnu koncentraciju deksametazona u staklastom tijelu (3,85 mg/L) (22). Subkonjunktivalnom primjenom mikro- i nanočestica građeni od poli(mliječne kiseline) s uklopljenim budenozidom postiže se konstantna koncentracija lijeka u različitim tkivima oka i mrežnici do najviše 14 dana (23). Različite su nukleinske kiseline (npr. protusmisleni oligonukleotidi, aptameri, male interferirajuće RNA molekule) uklapani u mikro- i nanočestice s ciljem poboljšanja njihove penetracije u ciljane stanice oka, zaštite od razgradnje i postizanja produljenog terapijskog učinka (24). Nanočestice s uklopljenom DNA osiguravaju visoki obim ekspresije gena u ciljnim tkivima oka tijekom nekoliko mjeseci (25).

Glavni su nedostaci intraokularnih mikro- i nanočestica s uklopljenim lijekom moguća aglomeracija sustava u staklastom tijelu (pretežno se odnosi na nanočestice) i sedimentacija sustava u donje dijelove staklastog tijela (pretežno se odnosi na mikročestice). Periokularna injekcijska primjena mikročestica često izaziva reakcije odbacivanja stranog tijela (26).

POLIMERNE MICELE

Polimerne su micelle sustavi nanometarske veličine, a nastaju samoorganiziranjem polimernih površinski aktivnih tvari. Učinkovitost polimernih složenih micela s uklopljenim fotoosjetljivim ftalocijaninom u fotodinamskoj terapiji neovaskularizacije žilnice ispitana je na štakoru *in vivo*. Takav sustav apsorbira svjetlost valne duljine $\lambda = 650$ nm što je povoljno za liječenje oštećenja stražnjeg dijela oka. Nakon sistemske primjene polimernih složenih micela produljeno se zadržavaju u sistemskej cirkulaciji te se selektivno nakupljaju u krvnim žilama žilnice koje su oštećene uslijed neovaskularizacije (27).

LIPOSOMI

Liposomi su vezikule građene od dvosloja fosfolipida veličine od 25 nm do nekoliko mikrometra. Liposomi različite veličine, stabilnosti i farmakokinetičkih svojstava pripremaju se različitim metodama. Liposomi omogućuju uklapanje različitih hidrofilnih ili hidrofobnih lijekova u vodeni ili lipidni odjeljak liposoma te uklapanje makromolekulskih lijekova (npr. proteini, nukleotidi, plazmidi). Liposome s uklopljenim lijekovima moguće je primijeniti intraokularno u tekućem obliku pri čemu se postiže njihovo produljeno oslobađanje. Lijekovi uklopljeni u liposome (npr. antibiotici, antivirusni, antifungici, antimetaboli, imunosupresivi) su manje štetni pri intravitrealnoj primjeni jer je samo ograničena količina slobodnog (neuklopljenog) lijeka u izravnom dodiru s tkivima oka. Liposomi zaštićuju uklopljene lijekove od razgradnje (npr. peptide, fosfodieterske protusmislene oligonukleotide). Jednako mikro- i nanočesticama, liposomi utječu na providnost staklaste tekućine. Istodobno je nepoznat dugoročan učinak liposoma na tkiva oka (21). Tablica 2. obuhvaća liposomske pripravke za fotodinamsku terapiju stražnjeg dijela oka.

DENDRIMERI

Dendrimeri su razgranate makromolekule koje samoorganiziranjem stvaraju agregate trodimenzionalne nanoarhitekture (10–100 nm). Dendrimeri su građeni od različitih polimernih dijelova na koje su kovalentno vezane različite površinske funkcionalne skupine (karboksilna, hidroksilna, amino). Reaktivne funkcionalne skupine omogućuju kemijsko vezanje različitih molekula za ciljani učinak (28). Lipofilna

peptidna jezgra obložena polikationskim dendrimerom pripravljena je za vezanje i prienos oligonukleotida (anti-VEGF ODN-1) u jezgru stanica mrežnice. Nakon intravitrealne primjene takav kompleks je učinkovit protiv stvaranja novih krvnih žila tijekom 2 mjeseca, a bez štetnih učinaka u oku (29).

OFTALMIČKI IMPLANTATI

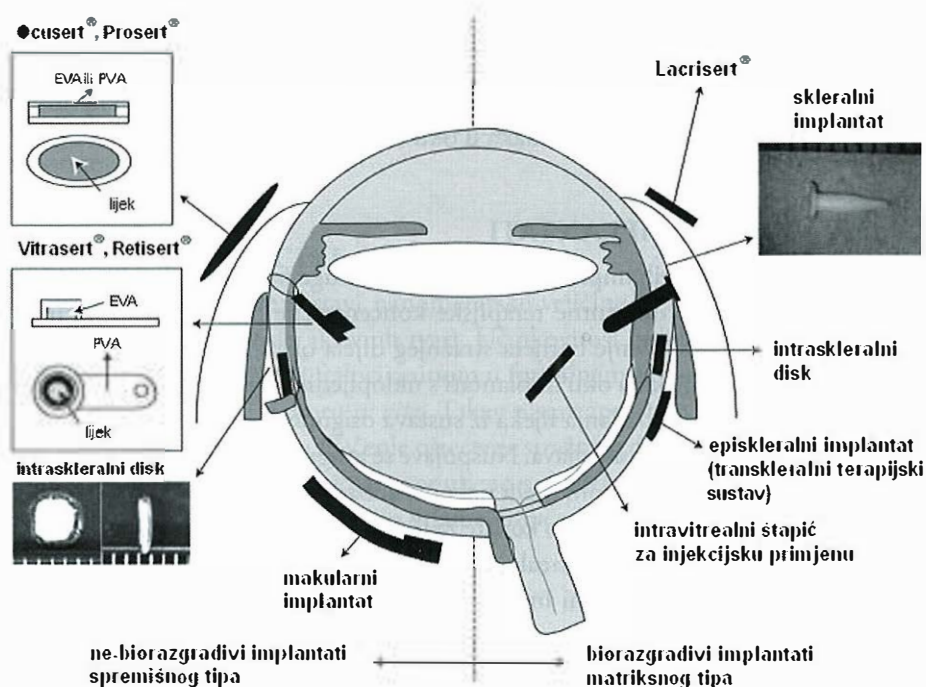
Prednosti oftalmičkih implantata u odnosu na druge načine oftalmičke primjene lijekova su: postizanje konstantne terapijske koncentracije lijeka izravno na mjestu njegovog učinak i zaobilaznje barijera stražnjeg dijela oka (30). U slučaju neočekivanog štetnog učinka lijeka u oku implantati s uklopljenim lijekom mogu se relativno brzo ukloniti. Brzina oslobađanja lijeka iz sustava osigurava terapijsku koncentraciju lijeka u oku bez sistemskih nuspojava. Nuspojave se mogu očekivati u slučaju taloženja teško topljivog lijeka u staklastom tijelu nakon oslobađanja (31). Općenito se implantati primijenjeni subkonjunktivalno koriste za liječenje bolesti prednjeg dijela oka, dok se implantati primijenjeni intravitrealno i suprakoroidalno koriste za liječenje bolesti stražnjeg dijela oka. Intraskleralni implantati mogu se koristiti za liječenje bolesti oba dijela oka. U pojedinim slučajevima moguće je opaziti značajnu količinu lijeka u oba dijela oka, a neovisno o smještaju implantata, odnosno načinu primjene (32).

Subkonjunktivalni se implantati smještaju na površinu bjeloočnice malim rezom u spojnici oka. Prednost je subkonjunktivalnih implantata u odnosu na subkonjunktivalne otopine postizanje terapijskih koncentracije lijeka u staklastom tijelu u mrežnici kroz produljeno vrijeme. Intraskleralni se implantati primjenjuju u područje tkiva bjeloočnice. Na taj se način terapijski sustav smješta relativno blizu mjesta učinka lijeka. Opisanom je primjenom implantata liječenje bolesti stražnjeg dijela oka uspješnije s manje sistemskih nuspojava u odnosu na subkonjunktivalne, odnosno općenito periokularne injekcije (32).

Prednost intravitrealnog smještanja implantata je primjena lijeka izravno na mjesto njegovog učinka. Implantat se umeće u staklasto tijelo sklerotomijom ili se injicira korištenjem posebnih sondi. Implantat se uobičajeno primjenjuje u području *pars plana corporis ciliaris*, odnosno ispred mrežnice i iza leće oka.

Umetanje implantata u oko mikrokirurškim rezom invanzivniji je postupak u usporedbi s postupkom injiciranja. Nakon oba postupka tkivo oka prolazi normalni proces cijeljenja rane (26).

Implantati se izrađuju kao biorazgradivi i nebiorazgradivi. Prednost nebiorazgradivih implantata je ravnotežno kontrolirano oslobađanje lijeka kroz dugi vremenski period (npr. godinama). Glavni je nedostatak takvih implantata njihovo uklanjanje i/ili zamjena mikrokirurškim postupcima. Prednosti su biorazgradivih implantata mogućnosti njihove izrade u različitim oblicima, injekcijski način primjene bez nužnosti njihovog uklanjanja te značajno produljenje vremena polueliminacije lijeka (21, 32).



Slika 5. Shematski prikaz mjesta primjene različitih umetaka i implantata. Umetci Ocusert® i Prosert® te implantati Vitrasert® i Retisert® klinički su dostupni nebiorazgradivi oblici spremišnog tipa. Lacrisert® je biorazgradivi implantat. Ocusert®, Prosert® i Lacrisert® primjenjuju se u konjunktivalnu vrećicu. Vitrasert® i Retisert® primjenjuju se transskleralno kroz područje *pars plana corporis ciliaris*. Implantati različitih oblika (valjkastog, štapićastog, pločastog) primjenjuju se u različita područja bjeloočnice (skleralno, episkleralno, intraskleralno) ili u staklasto tijelo (intravitrealno). EVA = etilenvinilacetat, PVA = polivinil alkohol (33).

Nebiorazgradivi implantati spremišnog tipa

Implantati spremišnog tipa tipično su građeni od jezgre s lijekom koja je obložena fiziološki inertnom ovojnicom silikona, etilenvinilacetata (EVA) ili polivinil alkohola (PVA). Implantati takve građe su nebiorazgradivi: ne metaboliziraju se i ne erodiraju u uvjetima *in vivo*. Takvi implantati osiguravaju kontinuiranu primjenu lijeka tijekom nekoliko mjeseci do nekoliko godina. Među prvim takvim implantatima je Vitrasert® – intraokularni implantat (slika 5.) s ganciklovirom za liječenje citomegalovirusnog retinitisa u HIV bolesnika. Vitrasert se smješta u područje *pars plana corporis ciliaris* i orijentira prema staklastom tijelu. Tijekom 5–8 mjeseci oslobađa lijek nakon čega ga je potrebno operacijski ukloniti i/ili zamijeniti. Komplikacije povezane uz primjenu tog implantata su krvarenje u staklastom tijelu, odvajanje mrežnice i endoftalmitis. Nebiorazgradivi implantati s uklopljenim kortikosteroidima (deksametazonom, fluocinolonom) ispitani su za liječenje upalnih oboljenja oka i oboljenja koja uključuju fibrovaskularnu proliferaciju. Retisert® – intravitrealni implantat s fluocinolonom acetamidom (slika 5.) odobren je za kliničku uporabu 2005.

za liječenje kroničnih neinfektivnih uveitisa. U stražnjem dijelu oka osigurava terapijske koncentracije deksametazona tijekom najdulje 3 godine. Razvoj katarakte i povećanje intraokularnog tlaka nuspojave su povezane s primjenom takvog implantata (29, 32). Iluvien™ implantat je cilindričnog oblika (promjer 0,37 mm, duljina 3,5 mm) pri razvoju kojeg je primijenjena Medidur™ tehnologija. Specijalno je oblikovan za primjenu fluocinoln acetonida u periodu 18–36 mjeseci. Primjenjuje se postupkom primjene intravitrealne injekcije. Za indikaciju dijabetičkog edema makule uspješno je završena faza III kliničkog pokusa. Za ostale indikacije (senilna degeneracija makule i okluzija vena mrežnice) u tijeku je faza II kliničkog pokusa (34).

Primjena makromolekulskih tvari uklopljenih u ne biorazgradive implantate relativno je neuspješna. Iznimka je terapijski sustav za primjenu lijeka u oko osnovan na stanicama (*cell based ophthalmic delivery system*). Genetički izmijenjene stanice smještaju se unutar polupropusne membrane čime se sprječava imunološka reakcija organizma i istodobno omogućava difuzija hranjivih i ljekovitih tvari kroz membranu. Takav implantat smješta se u bjeloočnicu. Neurotrofični čimbenik zrakastog tijela (CNTF, NT-501) koji sprječava degeneraciju mrežnice na animalnom modelu, u obliku terapijskog sustava osnovanog na genetički izmijenjenim stanicama pigmentnog epitela ljudske mrežnice (NT 501) koje eksprimiraju CNTF, uspješno je prošao fazu I kliničkih pokusa (1).

Biorazgradivi implantati matriksnog tipa

Implantati matriksnog tipa obično se izrađuju od kopolimera poli(mliječne kiseline) (PLA) i/ili poli(mliječne kiseline) i poli(glikolne kiseline) (PLGA). Takvi se kopolimeri biorazgrađuju enzimskom i/ili neenzimskom razgradnjom na topljive komponente. Brzinu i obim oslobađanja lijeka iz implantata moguće je prilagoditi promjenom udjela laktata (usporava oslobađanje) i glikolata (ubrzava oslobađanje) u molekuli kopolimera, promjenom masenih omjera polimera u obliku, dodatnim oblaganjem sustava ili uporabom hidrofobnih lijekova. Općenito, oslobađanje lijeka iz takvih implantata slijedi kinetiku prvog reda s početnim brzim oslobađanjem relativno velike količine lijeka (*burst release*) nakon čega slijedi faza brzog opadanja oslobođene količine lijeka. S obzirom da se takvi implantati biorazgrađuju s vremenom nije ih potrebno uklanjati iz oka, što im je prednost u odnosu na ne biorazgradive implantate. Ovisno o omjeru PLA:PLGA biorazgradivi implantati vrlo su prilagodljivi s obzirom na dozu lijeka i trajanje liječenja, a u rasponu od relativno kratkog (tjedni) do relativno dugog (mjeseci do godine) liječenja. To je također prednost jer je dozu lijeka i trajanje liječenja potrebno stalno prilagođavati s obzirom na pojedinu fazu oboljenja stražnjeg dijela oka (1, 21, 32).

Biorazgradivi implantat građen od PLGA s uklopljenih deksametazonom (700 µg) (Posurdex®) (slika 5.) prošao je fazu II kliničkih ispitivanja za liječenje edema makule. Implantat se umeće u staklasto tijelo posebnim injektorom te oslobađa

deksametazon najdulje do 6 mjeseci u predkliničkim ispitivanjima (21, 32, 35). Na našem tržištu je dostupan implantat s deksametazonom za liječenje edema makule (Ozurdex™) (36).

IONOFOREZA

Ionoforeza je neinvazivna tehnika kojom se poboljšava penetracija ioniziranih lijekova u tkiva oka uporabom istosmjerne električne struje male jakosti ($\leq 0,5 \text{ mA/cm}^2$) i niskog napona ($\leq 10 \text{ V}$). Elektroda s otopinom lijeka u ioniziranom stanju (naboj elektrode jednak je naboju ioniziranog lijeka) smješta se na površinu oka, dok se elektroda suprotnog naboja smješta drugdje na tijelo kako bi se zatvorio strujni krug. Lijek u ioniziranom obliku je vodič električne struje kroz tkivo. Transkornealna i transskleralna primjena različitih lijekova uključujući i oligonukleotide ionoforezom ispitivana je na animalnom modelu. Prednost je ionoforeze neinvazivnost, odnosno izbjegavanje rizika povezanih s mikrokirurškom implantacijom ili injekcijskom intravitrealnom primjenom. Prednost je transkornealne ionoforeze povećanje koncentracije lijeka u prednjem dijelu oka. Takvom ionoforezom ne postiže se terapijska koncentracija lijeka u stražnjem dijelu oka zbog ograničene difuzije lijeka preko barijere šarenice i leće. Za liječenje bolesti stražnjeg dijela oka obično se primjenjuje transskleralna ionoforeza jer se takvim načinom primjene dostavlja relativno visoka koncentracija lijeka u staklasto tijelo i mrežnicu, a što pretežno ovisi o jakosti primijenjene struje (0,1–2 mA) i trajanju ionoforeze (1–10 min). Ionoforetska elektroda s lijekom smješta se na spojnicu u području *pars plana corporis ciliaris* kako bi se izbjeglo oštećenje mrežnice električnom strujom. Takvim načinom primjene lijeka moguće je zamijeniti višestruke intravitrealne injekcije pri liječenju bolesti stražnjeg dijela oka. Pored poboljšanja bioraspoloživosti lijeka, transskleralnom ionoforezom izbjegavaju se nuspojave povezane s intravitrealnim i periokularnim načinom primjene (npr. odvajanje mrežnice, perforacija očne jabučice, endoftalmitis i katarakta). Nedostatak je relativno kratko vrijeme polueliminacije lijeka nakon ionoforetske primjene (16, 37).

Različiti oftalmički ionoforetski sustavi komercijano su dostupni: OcuPhor™ (39), Eyegate II Delivery System® (40), Visulex® (4, 38).

The posterior segment of the eye – diseases, barriers, drug delivery systems

by I. Pepić, A. Hafner, J. Lovrić, J. Filipović-Grčić

Abstract

This paper describes the posterior segment of eye, the pathology of various retinal diseases (e.g. age-related macular degeneration, diabetic macular edema, and diabetic retinopathy) and various novel drug delivery systems designed for treatment of the diseases.

The eye is primarily divided into anterior and posterior segments. Both segments are protected by anatomical and physiological barriers, including specific tissue barriers as well as blood-aqueous and blood-retina barriers. The blood-aqueous barrier consists of the epithelial (non-pigmented ciliary epithelium layer, posterior iridial epithelium, iridial vessel) and the endothelium. This barrier maintains the composition of aqueous humor. The blood retina barrier operates at two levels: inner blood retina barrier (the endothelial membrane of retinal vessel) and outer blood retina barrier (or chorioepithelial interface or retinal pigment epithelium). The blood retina barrier restricts inward movement following periocular or systemic drug administration and outward movement after intravitreal administration.

The route of drug administration is dependent on the site in the eye where the drug is needed. Ophthalmic drugs can be delivered by topical ocular administration (for delivering the drug to anterior segment tissues), systemic administration (usually associated with the systemic side effects), periocular (subconjunctival, retrobulbar, peribulbar and sub-tenon) or intraocular (usually intravitreal) administration. Periocular or intraocular administration are used for delivery to posterior segment tissues such as the retina.

Advances in the ocular nanoparticulate drug delivery systems (e.g. nanoparticles, micelles, dendrimers, liposomes) are expected to provide new tools for the treatment of the eye diseases. Liposome technology has been used to develop light-induced systems for the retinal diseases (Visudyne®).

The gene based drugs have been used in the treatment of ocular diseases. For instance, fomivirsen sodium (Vitravene®) is in the clinical use for the treatment of CMV infection in the AIDS patients. Furthermore, pegaptanib sodium (Macugen®) is an anti-VEGF aptamer for the treatment of wet age-related macular degeneration.

The ocular implants are classified as non-biodegradable and biodegradable devices. Non-biodegradable implants can provide more accurate control of drug release and longer release periods in comparison with biodegradable implants. Non-biodegradable systems require surgical implant removal with the associated risks. Vitrasert® (ganciclovir delivery device) and Retisert® (fluocinolone acetonide delivery device) are clinically used non-biodegradable implants. (University of Zagreb, Faculty of Pharmacy and Biochemistry)

1. Del Amo EM, Urtti A. Current and future ophthalmic drug delivery systems. A shift to the posterior segment. *Drug Discov Today*. 2008; 13:135–143.
2. Pepić I. Problemi lokalne primjene pripravaka za oči. *Farm Glas*. 2004; 60:311–329.
3. Clark AF, Yorio T. Ophthalmic drug discovery. *Nat Rev Drug Discov*. 2003; 2:448–459.
4. Myles ME, Neumann DM, Hill JM. Recent progress in ocular drug delivery for posterior segment disease: emphasis on transscleral iontophoresis. *Adv Drug Deliv Rev*. 2005; 57:2063–2079.
5. Aiello LP, Bursell SE, Clermont A, Duh E, Ishii H, Takagi C, Mori F, Ciulla TA, Wachs K, Jirousek M, Smith LE, King GL. Vascular endothelial growth factor-induced retinal

- permeability is mediated by protein kinase C *in vivo* and suppressed by an orally effective beta-isoform-selective inhibitor. *Diabetes*. 1997; 46:1473–1480.
6. Spilisbury K, Garrett KL, Shen WY, Constable IJ, Rakoczy PE. Overexpression of vascular endothelial growth factor (VEGF) in the retinal pigment epithelium leads to the development of choroidal neovascularization. *Am J Pathol*. 2000; 157:135–144.
 7. Schmidt-Erfurth U, Iaquia H, Schlotzer-Schrehard U, Viestenz A, Naumann GO. Histopathological changes following photodynamic therapy in human eyes. *Arch Ophthalmol*. 2002; 120:835–844.
 8. Costa RA, Jorge R, Calucci D, Cardillo JA, Melo LA, Jr., Scott IU. Intravitreal bevacizumab for choroidal neovascularization caused by AMD (IBeNA Study): results of a phase 1 dose-escalation study. *Invest Ophthalmol Vis Sci*. 2006; 47:4569–4578.
 9. Colthurst MJ, Williams RL, Hiscott PS, Grierson I. Biomaterials used in the posterior segment of the eye. *Biomaterials*. 2000; 21:649–665.
 10. http://www.almp.hr/?ln=hr&w=med_proizvodi&d=opsirnije&id=4564, datum pristupa: 10.10.2011.
 11. Kumar S. Vernal keratoconjunctivitis: a major review. *Acta Ophthalmol*. 2009; 87:133–147.
 12. <http://www.almp.hr/upl/lijekovi/PIL/UP-I-530-09-05-01-1105.pdf>, datum pristupa: 10.10.2011.
 13. <http://www.almp.hr/upl/lijekovi/PIL/UP-I-530-09-06-01-173.pdf>, datum pristupa: 10.10.2011.
 14. <http://www.almp.hr/upl/lijekovi/PIL/UP-I-530-09-10-02-407.pdf>, datum pristupa: 10.10.2011.
 15. <http://www.almp.hr/upl/lijekovi/PIL/UP-I-530-09-07-01-70.pdf>, datum pristupa: 10.10.2011.
 16. Geroski DH, Edelhauser HF. Transscleral drug delivery for posterior segment disease. *Adv Drug Deliv Rev*. 2001; 52:37–48.
 17. Urtti A. Challenges and obstacles of ocular pharmacokinetics and drug delivery. *Adv Drug Deliv Rev*. 2006; 58:1131–1135.
 18. Ranta VP, Urtti A. Transscleral drug delivery to the posterior eye: prospects of pharmacokinetic modeling. *Adv Drug Deliv Rev*. 2006; 58:1164–1181.
 19. Barratt GM. Therapeutic applications of colloidal drug carriers. *Pharm Sci Technol Today*. 2000; 3:163–171.
 20. Soppimath KS, Aminabhavi TM, Kulkarni AR, Rudzinski WE. Biodegradable polymeric nanoparticles as drug delivery devices. *J Control Release*. 2001; 70:1–20.
 21. Hsu J. Drug delivery methods for posterior segment disease. *Curr Opin Ophthalmol*. 2007; 18:235–239.
 22. Zhang L, Li Y, Zhang C, Wang Y, Song C. Pharmacokinetics and tolerance study of intravitreal injection of dexamethasone-loaded nanoparticles in rabbits. *Int J Nanomedicine*. 2009; 4:175–183.
 23. Kompella UB, Bandi N, Ayalasomayajula SP. Subconjunctival nano- and microparticles sustain retinal delivery of budesonide, a corticosteroid capable of inhibiting VEGF expression. *Invest Ophthalmol Vis Sci*. 2003; 44:1192–1201.
 24. Fattal E, Bochet A. Ocular delivery of nucleic acids: antisense oligonucleotides, aptamers and siRNA. *Adv Drug Deliv Rev*. 2006; 58:1203–1223.
 25. Cai X, Conley S, Naash M. Nanoparticle applications in ocular gene therapy. *Vision Res*. 2008; 48:319–324.

26. Short BG. Safety evaluation of ocular drug delivery formulations: techniques and practical considerations. *Toxicol Pathol.* 2008; 36:49–62.
27. Jang WD, Nakagishi Y, Nishiyama N, Kawauchi S, Morimoto Y, Kikuchi M, Kataoka K. Polyion complex micelles for photodynamic therapy: incorporation of dendritic photosensitizer excitable at long wavelength relevant to improved tissue-penetrating property. *J Control Release.* 2006; 113:73–79.
28. Cheng Y, Xu Z, Ma M, Xu T. Dendrimers as drug carriers: applications in different routes of drug administration. *J Pharm Sci.* 2008; 97:123–143.
29. Wimmer N, Marano RJ, Kearns PS, Rakoczy EP, Toth I. Syntheses of polycationic dendrimers on lipophilic peptide core for complexation and transport of oligonucleotides. *Bioorg Med Chem Lett.* 2002; 12:2635–2637.
30. Bourges JL, Bloquel C, Thomas A, Froussart F, Bochot A, Azan F, Gurny R, BenEzra D, Behar-Cohen F. Intraocular implants for extended drug delivery: therapeutic applications. *Adv Drug Deliv Rev.* 2006; 58:1182–1202.
31. Duvvuri S, Majumdar S, Mitra AK. Drug delivery to the retina: challenges and opportunities. *Expert Opin Biol Ther.* 2003; 3:45–56.
32. Yasukawa T, Ogura Y, Sakurai E, Tabata Y, Kimura H. Intraocular sustained drug delivery using implantable polymeric devices. *Adv Drug Deliv Rev.* 2005; 57:2033–2046.
33. Yasukawa T, Ogura Y, Kimura H, Sakurai E, Tabata Y. Drug delivery from ocular implants. *Expert Opin Drug Deliv.* 2006; 3:261–273.
34. <http://www.alimerasciences.com/Products/iluvien.aspx>, datum pristupa: 10.10.2011.
35. Yasukawa T, Kimura H, Tabata Y, Ogura Y. Biodegradable scleral plugs for vitreoretinal drug delivery. *Adv Drug Deliv Rev.* 2001; 52:25–36.
36. <http://www.almp.hr/upl/lijekovi/PIL/UP-I-530-09-10-01-531.pdf>, datum pristupa: 10.10.2011.
37. Eljarrat-Binstock E, Domb AJ. Iontophoresis: a non-invasive ocular drug delivery. *J Control Release.* 2006; 110:479–489.
38. Molokhia SA, Jeong EK, Higuchi WI, Li SK. Transscleral iontophoretic and intravitreal delivery of a macromolecule: study of ocular distribution in vivo and postmortem with MRI. *Exp Eye Res.* 2009; 88:418–425.

Primljeno 17. veljače 2012.