

Problemi lokalne primjene pripravaka za oči

Pepić, Ivan

Source / Izvornik: **Farmaceutski glasnik, 2004, 60, 311 - 329**

Journal article, Published version

Rad u časopisu, Objavljena verzija rada (izdavačev PDF)

Permanent link / Trajna poveznica: <https://um.nsk.hr/um:nbn:hr:163:536104>

Rights / Prava: [In copyright](#) / [Zaštićeno autorskim pravom.](#)

Download date / Datum preuzimanja: **2024-10-06**



Repository / Repozitorij:

[Repository of Faculty of Pharmacy and Biochemistry University of Zagreb](#)



Problemi lokalne primjene pripravaka za oči

IVAN PEPIĆ

Zavod za farmaceutsku tehnologiju Farmaceutsko-biokemijskog fakulteta Sveučilišta u Zagrebu

Ljudsko je oko veliki izazov učinkovitoj lokalnoj primjeni lijekova. U svojoj osnovi taj se problem ogleda u anatomskoj građi površinskih očnih tkiva te različitim fiziološkim zaštitnim mehanizmima, a iz toga proizlazi loša biološka raspoloživost klasičnih oftalmičkih pripravaka. Kao posljedica toga, bolesnik mora učestalo upotrebljavati lijek kako bi postigao željeni terapijski učinak. Istodobno se, zbog sustavne apsorpcije, mogu javiti neželjene nuspojave, koje naravno pridonose složenosti terapije.

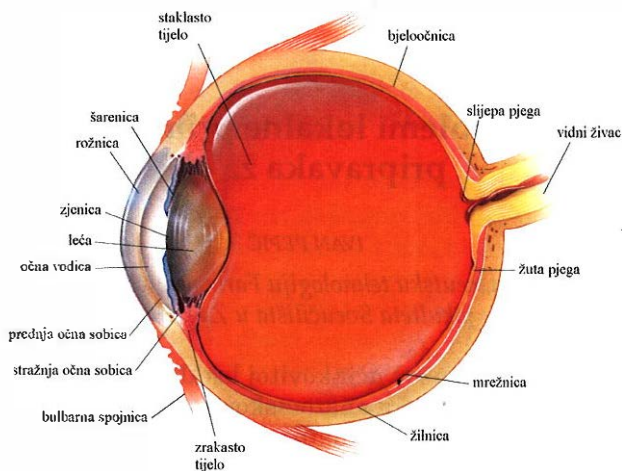
Anatomija i fiziologija oka

Oko je paran organ vida smješten u očnim šupljinama. Očna se jabučica (*bulbus oculi*) sastoji od triju koncentričnih ovojnica (1).

Vanjska je očna ovojnica sloj veziva i sastoji se od neprozirne bjeloočnice (*sclera*) i prozirne rožnice (*cornea*) (slika 1). Rožnica i bjeloočnica uvjetuju oblik i čvrstoću očne jabučice (1).

Bjeloočnica obuhvaća četiri petine očne jabučice. Sastoji se od gustih kolagenskih i pojedinih elastičnih vlakana. Ima mnogo otvora za prolaz vidnog živca, osjetnih i motoričkih živaca te za ulaz arterija i izlaz vena. Prednji je dio bjeloočnice spojen rijetkim vezivnim tkivom s očnom spojnicom (*tunica conjunctiva bulbi*). Venski sinus u prednjem dijelu bjeloočnice ispunjen je venskom krvlju, koja otječe cilijarnim venama u vene očnih mišića. Preko posebnih otvora ta krv komunicira s prednjom očnom sobicom, tako da se očna vodica, iz prednje očne sobice ulijeva u venski sinus bjeloočnice, a odatle u venski krvotok. Bjeloočnica prelazi u rožnicu na posebnom mjestu (1, 2).

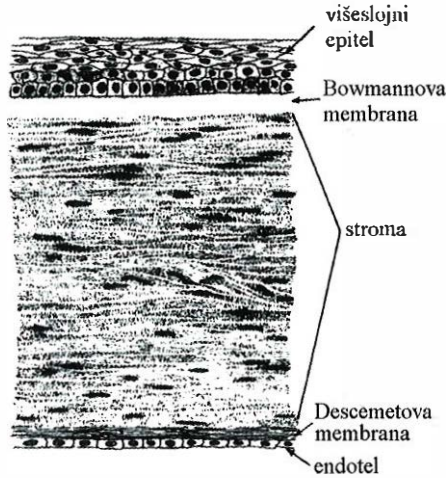
Rožnica zauzima petinu vanjske očne ovojnice. Jajolika je oblika s horizontalnim promjerom od 11 do 12 mm i vertikalnim od 10 do 11 mm. Na rožnici se razlikuju vrh, rub te vanjska i unutarnja strana. Na rubu rožnice završava očna spojnica, koja na tom mjestu tvori prsten. Rožnica nije jednako debela u svim dijelovima. Na rubu je najdeblja (0,8–1,5 mm), a u području vrha najtanja (0,5–1 mm). Rožnica je prozirna, glatka, sjajna i vlažna, što omogućuje prolazak zraka svjetlosti u unutrašnjost oka do mrežnice. Rožnica je zapravo optička leća i sudjeluje u prelamanju svjetla koje ulazi u oko. Objе su strane rožnice slobodne. Po prednjoj strani kliču vjeđe, a stražnju stranu oplakuje očna vodica koja ispunja prednju očnu sobicu. U svom tkivu rožnica nema krvnih žila. Svaka vaskularizacija rožnice zapravo je patološki proces. Hranjive tvari i dio



Slika 1. Poprečni presjek oka (3)

kisika prima iz rubne mreže krvnih žila. Preostali dio kisika prima iz atmosfere, pa ako je spriječena ta izmjena, aktivira se anaerobni metabolizam i tako povećava intrakornealna koncentracija mliječne kiseline. Tako može nastati edem i gubitak kornealne transparentnosti. To mogu prouzročiti neke kontaktne leće koje na rožnici sprječavaju izmjenu atmosferskog kisika ili interferiraju s njegovom kapilarnom opskrbom (1, 4, 5). Histološki se rožnica sastoji od pet slojeva (slika 2). Gledajući izvana prema unutra to su: epitel, Bowmannova membrana, stroma rožnice, Descemetova membrana i endotel (4, 6).

- Prednju površinu rožnice pokriva višeslojni epitel (5–6 slojeva u sredini, 8–10 slojeva prema periferiji) koji se nastavlja na spojnicu preko rožnično-bjeloočne veze. Ukupna debljina epitela je oko 50–100 μm s izmjenom (*turnover*) približno jednog staničnog sloja po danu. Ovaj sloj čini značajnu zaštitnu prepreku oka od vanjskih utjecaja. Čvrste veze među stanicama (*tight junctions*) sprječavaju difuziju makromolekula paracelularnim putem i čine selektivnu prepreku malim molekulama. Lipofilni stanični slojevi zajedno s prekornealnim suznim filmom prepreka su ionskom transportu. Epitel nije orožnjen, a između epitelnih stanica granaju se ogranci cilijarnih živaca pa je rožnica osobito osjetljiva na bol. Epitel ima sposobnost regeneracije zato pri ozljedi epitela ne ostaju ožiljci na rožnici i nema zamućenja.
- Ispod epitelne bazalne membrane nalazi se sloj kolagenskih vlakana koja oblikuju Bowmannovu membranu. To je acelularna homogena ovojnica debljine od oko 8–14 μm . Taj se sloj ne može regenerirati pa nakon ozljede na rožnici ostaju udubine.
- Stroma rožnice (*substantia propria corneae*) treći je i najdeblji sloj, jer čini oko 90% debljine rožnice. Izgrađuju je kolagenska vlakna složena



Slika 2. Poprečni presjek rožnice (6)

u listove (200–250). Sadrži oko 85% vode što je čini izrazito hidrofilnom. Kolagen složen u listove pruža optičku čvrstoću, dok je istodobno optički transparentan. Ovaj je dio rožnice relativno propusna struktura, koja u normalnim uvjetima dopušta difuziju hidrofilnih supstancija. Ozljeda ovog sloja zacjeljuje vezivnim ožiljkom i to mjesto na rožnici ostaje mutno (*macula*).

- Između strome i endotelne membrane nalazi se Descemetova membrana, koja je produkt endotela.
- Kornealni endotel jednostanična tanka, ali vrlo otporna i elastična membrana. Taj sloj čini prednju granicu prednje očne sobice iz koje očna vodica pasivnom difuzijom ide u smjeru strome. Odgovoran je za održavanje normalne hidratacije rožnice (1, 7).

Srednja očna ovojnica (*uvea*) čini krvnu i živčanu opskrbu unutrašnjosti očne jabučice. Dijeli se, od straga prema naprijed, na tri dijela: žilnica (*choroidea*), zrakasto tijelo (*corpus ciliare*) i šarenica (*iris*) (slika 1).

- *Žilnica* zauzima najveći dio srednje očne ovojnice, a sprijeda završava zrakastim tijelom. Obiluje krvnim žilama koje opskrbljuju vanjske slojeve mrežnice, a tamna je jer sadržava pigment.
- *Zrakasto tijelo* spaja žilnicu sa šarenicom. Cilijarni epitel izlučuje očnu vodicu u stražnjoj očnoj sobici.
- *Šarenica* ima ulogu dijafragme oka, jer posebnim sustavom mišića regulira veličinu otvora kroz koji ulazi svjetlo u oko. Nalazi se između rožnice i leće, a u sredini je kružni otvor – zjenica (*pupilla*). *Zjenica* se doima crnom jer se kroz otvor vidi vrlo pigmentirani unutarnji sloj oko mrežnice. Količina pigmenta u pojedinim slojevima šarenice određuje boju oka. Uz pupilarni rub šarenice nalazi se uski kružni mišić

(*musculus sphincter pupillae*), kojega inerviraju parasimpatička vlakna preko okulomotornog živca, a svojom kontrakcijom sužava zjenicu. Od zjeničnog sfinktera pupile do cilijarnog ruba šarenice seže široki i plosnati mišić (*musculus dilatator pupillae*), kojeg inervira simpatički sustav, a svojom kontrakcijom širi zjenicu (1, 8).

Unutrašnju očnu ovojnicu izgrađuje tanka opna – mrežnica (*retina*) (slika 1).

- *Mrežnica* je funkcionalno najvažniji dio oka. Sastoji se od dvaju listova: vanjski list sadržava pigmentne stanice sa zrcima i štapićima pigmenta; unutarnji list u vidnom se dijelu mrežnice diferencira u složeni receptorni aparat (1).

Dioptrični aparat oka sastoji se od potpuno prozirnih tvorbi kroz koje prolazi svjetlo na svojem putu do osjetnog sloja mrežnice. U njega ubrajamo: rožnicu, očnu vodicu (*humor aquosus*) koja ispunjava prednju očnu sobicu, leću (*lens*) i staklasto tijelo (*corpus vitreum*) (slika 1) (1).

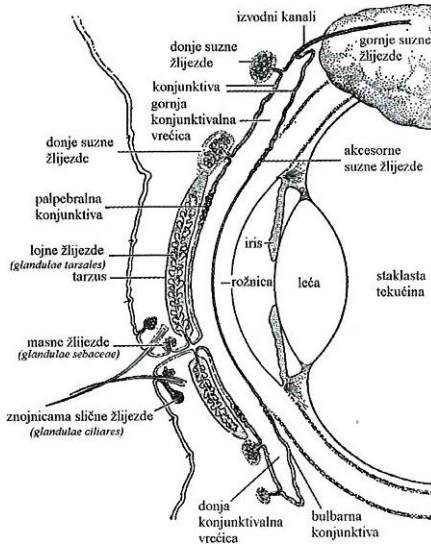
- *Rožnica* čini glavni refraktorni sustav oka, na kojemu se svjetlost prelama pri ulasku u oko.
- *Očna vodica* je tekućina koja ispunjava prednju i stražnju očnu sobicu. Prednja je očna sobica prostor sprijeda omeđen rožnicom, a straga šarenicom i dijelom leće koji se nalazi u zjenici. Stražnja je očna sobica straga omeđena staklastim tijelom, a sprijeda šarenicom. S prednjom očnom sobicom komunicira kroz pukotinu između prednje strane leće i šarenice. Očna vodica dijelom nastaje ultrafiltracijom plazme, a dijelom aktivnom sekrecijom nepigmentiranog epitelnog sloja na cilijarnim nastavcima. Volumen očne vodice u prednjoj očnoj sobici je ~200 μ l, dok očna vodica u stražnjoj očnoj sobici zauzima volumen od ~55 μ l. Stvaranje počinje aktivnim prijenosom natrijevih iona u prostore između epitelnih stanica. Natrijevi ioni privlače zatim kloridne i bikarbonatne ione kako bi se održala električna neutralnost. Svi ti ioni zajedno uzrokuju zatim osmozu vode iz okolnog tkiva u epitelne međustanične prostore, a tako nastala otopina otplavljuje se iz tih prostora na površinu cilijarnih nastavaka. Osim toga, aktivnim prijenosom ili olakšanom difuzijom kroz epitel prenose se i neke hranjive tvari, supstrati i metaboliti u avaskularna tkiva oka. Vodica zatim prolazi kroz zjenicu u prednju očnu sobicu. Oдавde tekućina teče prema iridokornealnom kutu, zatim kroz mrežu trabekula, te konačno najveći dio ulazi u Schlemmov kanal, koji se ispražnjuje u ekstraokularni venski sustav. Očna se vodica neprekidno stvara i otječe. U oku se svake minute stvori prosječno 2–3 μ l očne vodice. Ravnoteža između njezina stvaranja i resorpcije određuje ukupni volumen i tlak tekućine u oku. Homeostaza intraokularnog tlaka postignuta je ravnotežom onkotskog i hidrodinamičkog tlaka te aktivnog sekretornog procesa. Prosječan je intraokularni tlak normalno oko 2,0 kPa (15 mmHg), s rasponom od 1,6–2,7 kPa (12–20 mmHg). Taj je tlak u normalnom oku stalan te se ne mijenja više od 0,3 kPa (2 mmHg). Razinu tog tlaka uglavnom određuje otpor istjecanju očne vodice iz prednje očne sobice u Schlemmov kanal. Otpor istjecanju čini trabekularna mreža kroz koju

tekućina prolazi na svojem putu. Pri povećanju tlaka otvori na trabekularnoj mrežici se proširuju, što omogućuje ponovno smanjenje tlaka. Poremećaji resorpcije očne vodice uzrokuju porast intraokularnog tlaka (*glaukom*), što je najčešće posljedica povećanja otpora istjecanju tekućine kroz trabekularne prostore. To je patološko stanje u kojem intraokularni tlak iznosi čak 8,0–9,3 kPa (60–70 mmHg). Ako povećanje tlaka na samo 2,7–4,0 kPa (20–30 mmHg) traje duže, može uzrokovati gubitak vida. Krajnje povećanje tlaka može uzrokovati sljepoću već za nekoliko dana ili čak sati. Porastom tlaka pritišću se aksoni vidnog živca na mjestu gdje oni napuštaju očnu jabučicu. Smatra se da taj pritisak prekida protjecanje aksonske citoplazme od neuronskih tijela u mrežnici prema perifernim vlaknima očnog živca, koja ulaze u mozak. Posljedica je izostanak prikladne prehrane, što konačno uzrokuje odumiranje zahvaćenih neurona (1, 9, 10, 11).

- *Leća* je najvažniji dio optičkog očnog organa. Nalazi se iza šarenice i zjenice, a ispred staklastog tijela. Ona je prozirna, avaskularna, bikonveksna tvorevina uložena u prozirnu, tanku, homogenu ovojnici. Ispod ovojnice na prednjoj je strani lećni epitel. Kroz ovojnici se obavlja cijeli metabolizam leće, kroz koju hranjive tvari prolaze difuzijom i osmozom. Leća je građena od proteinskih vlakana (35%) i vode (65%) koji tvore lećnu masu. U središtu je ta masa tvrđa i žučkasto obojena i to je jezgra leće. Potporni aparat leće čine zolularna vlakna koja polaze od zrakastog tijela i pripajaju se na prednjoj i stražnjoj strani lećne ovojnice te sudjeluju u akomodaciji oka (1, 10, 12).
- *Staklasto tijelo* ispunjava najveći dio unutrašnjosti oka i nalazi se iza leće. Ono s unutrašnje strane oblaže čitav vidni dio mrežnice, a na prednjem kraju dolazi u dodir s lećom. Staklasto je tijelo polučvrsta, prozirna, želatinozna masa. Sastoji se od staklaste tekućine volumena 2 ml (~99% voda) i mreže velikih, tankih proteoglikanskih vlakana (kondroitin sulfata, hijaluronata i kolagena) koji daju konzistenciju gela. Za razliku od očne vodice, staklasta se tekućina ne obnavlja stalno, nego se stvori tijekom embrionalnog razvitka. U staklovini tvari mogu polagano difundirati, ali je protjecanje tekućine vrlo slabo (1, 9, 10).

Pomoćne su tvorbe oka, koje upotpunjuju njegovu funkciju: vanjski mišići očne jabučice (*musculi externi bulbi oculi*), obrva (*supercilium*), vjeđe (*palpebrae*), spojnica (*tunica conjunctiva*) i suzni sustav (*apparatus lacrimalis*) (slika 3) (1, 13).

- *Vjeđe* su dio zaštitnog aparata oka koji ga mehanički štiti od ozljede i prekomjernog svjetla te stvara optimalnu sredinu za rožnicu. Vjeđe su s vanjske strane pokrivena tankom kožom, a s unutarnje ih strane pokriva palpebralna spojnica, koja se nastavlja na spojnicu očne jabučice. Funkcionalno-anatomske građene su od dvaju listova: kožno-mišićnog lista (sadrži kožu, potkožno rahlo vezivno tkivo i poprečno-prugasti mišić koji voljno zatvara vjeđe); i tarzalno-spojničnog lista (sadrži vezivnu pločicu koja vjeđama daje čvrstoću i oblik, poprečno-prugasta mišićna vlakna te žlijezde lojnice koje maste vjeđni rub i onemogu-



Slika 3. Prikaz nekih pomoćnih tvorbi oka (13)

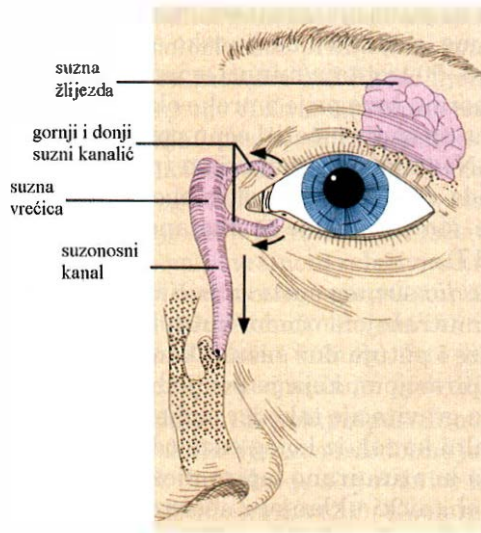
ćuju prelijevanje suza preko njega). Opskrba vjeđa krvlju vrlo je dobra i zbog toga brzo i dobro zacjeljuju rane u području vjeđa. Vjeđna živčana mreža također je bogata. Vjeđe slobodnim rubom omeđuju vjeđni rasporak, čiji oblik u zdravih osoba ovisi o rasi (bijela rasa – horizontalan-bademast, crna rasa – spušten prema vanjskom kutu, žuta rasa – podignut u vanjskom kutu). Prednji je rub vjeđe zaobljen i nosi trepavice smještene u 3 do 4 reda, koje imaju zaštitnu ulogu. Uz trepavice su priključene masne žlijezde (*glandulae sebaceae*). U vjeđi se nalaze i posebne žlijezde, građene slično znojnicama (*glandulae ciliares*). Kod zatvorenih vjeđa rasporak se svode na kapilarnu pukotinu koja sadrži suze i lojni sekret, a prekrivaju ga trepavice. U budne osobe vjeđe trepću (prosječno 20 treptaja/minuti) i tako suzama čiste očnu površinu od stranih čestica i održavaju je vlažnom. To je važno za održavanje prozirnosti rožnice i vlažnosti spojnice (1, 14).

- *Spojnica* je tanka, vaskularizirana sluznica koja oblaže unutarnju stranu vjeđa i dio očne jabučice pa ima palpebralni i bulbarni dio. Palpebralna spojnica tanka je, baršunasta, blijedo ružičasta opna protkana sitnim krvnim žilama koje se dobro vide na unutarnoj strani vjeđe. Stoga se njezina boja, crvenilo i prokrvljenost ispituju u bolesnika pri sumnji na anemiju. Bulbarna spojnica oblaže prednji dio bjeloočnice i seže do ruba rožnice. Vrlo je tanka i zato prozirna opna prožeta mrežom krvnih žila koje se normalno ne vide. Međutim, uslijed lokalnog nadražaja (npr. prašina, dim) ili u tijeku upale (konjunktivitis) razvija se hiperemija s proširenim krvnim žilama koje postaju vidljive (tzv. krvave oči). Oba dijela spojnice prelaze jedan u drugi u svodu koji se nalazi na gornjoj i donjoj vjeđi. Ako je vjeđni rasporak zatvoren, očna

spojnica oblikuje potpuno zatvorenu kapilarnu spojničnu vrećicu, koja sadrži suze i sluz, pa je spojnica vlažna, glatka i sjajna. Spojnica je građena od epitelnog i vezivnog dijela. Epitel je višeslojan i cilindričan s vrčastim stanicama, osobito u palpebralnom dijelu. Na vjednom rubu cilindrični epitel prelazi u višeslojni pločasti kožni epitel, a prema rožnici postupno se mijenja u višeslojni pločasti rožnični epitel. Spojnični se epitel razlikuje od rožničnog po tome što je deblji i ima stanice koje izlučuju sluz (*mucus*). U lamini propriji spojnice može se naći mnogo melanocita, fibroblasta, makrofaga, mastocita, plazma-stanica i limfocita. Spojnična stroma prekriva bjeloočnicu i u vezi je s njezinim vezivnim tkivom (1, 15).

- *Suzni sustav* (slika 4) funkcionalno se dijeli na: sekretorni, zaštitni i ekskretorni dio.

Rožnica i spojnica moraju biti stalno vlažne da bi normalno obavljale svoju funkciju. Ovlažuju ih suze, koje stalno luče suzne žlijezde (*glandulae lacrimalis*), a pripadaju *sekretornom dijelu* suznog sustava. Gornje suzne žlijezde smještene su u temporalnom očnom kutu. To su serozne grozdaste žlijezde koje se jedva mogu razlikovati od seroznih slinovnih žlijezda s kojima su morfološki istovjetne. Donje i akcesorne suzne žlijezde smještene su u gornjem spojničkom svodu (slika 3). Suzna je sekrecija pod utjecajem simpatikusa i parasimpatikusa. Simpatikus regulira normalnu sekreciju, a parasimpatikus uvjetuje psihogenu i reflektornu sekreciju suza. Dakle, prekomjerna sekrecija suza može nastupiti pri kontaktu oka sa stranim tijelom, pri obasjavanju oka intenzivnom svjetlošću ili u emocionalnom stresu (1, 5, 16).



Slika 4. Suzni sustav (3)

Zaštitni dio čine suze koje se, preko 10–12 suznih kanalića i suznih žlijezda u gornjem spojničkom svodu, raspoređuju po oku treptanjem. Raspodjelu suza po oku (tzv. tok suza) pomažu mišići oka, koji svojim kontrakcijama guraju suze od vanjskog prema unutrašnjem kutu vjednog otvora. Suze su bistra, izotonična otopina s oko 98% vode, 0,6% bjelančevina i 0,9% elektrolita (bikarbonatnih, kloridnih, i natrijevih iona) te vitamina A i C. Sadrže enzim – lizozim koji smanjuje bakterijsku aktivnost u konjunktivalnom prostoru, a djeluje kod blago alkalične suzne otopine. Iz čašastih stanica spojnice dolazi sluzava tvar – *mucin*, koji izlučen na površinu rožnice i spojnice stvara sloj gela. Dio mucina ostaje otopljen u sloju iznad gela, a isto tako mucin iz gela može prijeći u vodenu fazu pri treptanju. Još je nejasno postoji li mucin (otopljen ili u obliku gela) kao odvojena faza u suzama. Na prethodne slojeve nastavlja se vodeni sloj s elektrolitima, proteinima i suspendiranim lipidima. Sve je pokriveno lipofilnim površinskim slojem, kojeg izlučuju spojnične žlijezde lojnice i koji sprječava prekomjerno isparavanje s očne površine. Opisani slojevi oblikuju prekornealni suzni film koji je bitan za normalnu funkciju očne površine, uključujući njezinu vlažnost, transparentnost, optičku kvalitetu i vanjsku zaštitu. Kompatibilan je s hidrofilnim i s lipofilnim oftalmičkim preparatima. Obnavlja se treptanjem. Dobro podnosi koncentracije do 2% NaCl, a pH manji od 4 i veći od 9 uzrokuje poremećaje u strukturi suznog filma. Mucin u suznom filmu ima višestruku funkciju: ključan je u održavanju stabilnosti suznog filma, hidratizira, čisti, podmazuje i štiti od patogena. Ulazi u nespecifične interakcije sa stranim supstancijama na očnoj površini, omogućujući njihovu neutralizaciju i uklanjanje. Očni je mucin bogat sijaličnom kiselinom i zato ima sposobnost vezanja različitih patogena, dok ga istodobno ona štiti od mikrobiološke proteolitičke degradacije. Reološke osobine suza većinom su posljedica mucina. Naime, s obzirom da ljudsko oko prosječno načini 20 treptaja u minuti (ili 5–50 treptaja/minuti ovisno o interindividualnim razlikama), vjeđe moraju brzo prijeći preko oka i raspodijeliti izlučeni mucin, dok istodobno ne smiju oštetiti očnu površinu. Sloj mucina ponaša se u skladu s ne-Newtonovim sustavima (pseudoplastičnim), odnosno pri treptaju opada viskoznost tog sloja zbog narušavanja trodimenzionalne strukture, što omogućuje nesmetano kliženje vjeđa po očnoj površini (5, 7, 16, 17).

Ekskretni dio suznog sustava počinje gornjim i donjim suznim kanalićima u unutrašnjem očnom kutu, koji odvede suze u suznu vrećicu. Suze ulaze i putuju duž suznih kanalića kapilarnim silama potpomognute aspiracijom, koja je posljedica kontrakcije mišića oka pri treptaju. Sila gravitacije također sudjeluje u drenaži suzne tekućine u nazolakrimalni kanal, iz kojeg suze odlaze u nosnu šupljinu. Tako se površina oka kontinuirano ispire nježnom strujom suzne tekućine i pritom se mehanički uklanjaju nečistoće te održava vlažnost. Sve su ove kretnje sinkronizirane i koordinirane pa podsjećaju na peristaltičke kretnje. Dio suza gubi se isparavanjem (oko 25%) i pritom se gubi

toplina s površine rožnice i spojnice. Količina suzne tekućine koja se stalno obnavlja nesvjesnim treptanjem podjednaka je količini koja se gubi opisanim putovima (1, 5, 16).

Oko kao farmakokinetički problem

Lijek se primjenjuje lokalno na oko radi postizanja površinskog učinka ili treba penetrirati kroz rožnicu u prednju očnu sobicu kako bi se raspodijelio u različita očna tkiva. Sudbina je lijeka nakon lokalne očne primjene složena pojava proizašla iz parametara ovisnih i neovisnih o pripravku. Radi opisivanja farmakokinetike nužno je razmotriti zbivanja u prekornealnom području, rožnici i unutrašnjosti oka (6).

Zbivanja u prekornealnom području oka kritični su čimbenici koji određuju udio primijenjene doze koji će biti raspoloživ za farmakološki učinak. Kao što je opisano, prekornealno područje oka posjeduje fiziološke mehanizme koji fizički odstranjuju strane čestice s površine oka, ali jednako učinkovito uklanjaju i aplicirane pripravke. Ti čimbenici uključuju dinamiku suzne tekućine (tok i isparavanje suza), vezanje lijeka na proteine suzne tekućine i njegovu razgradnju. Nakon lokalne primjene oftalmičkih pripravaka nastupa miješanje sa suznom tekućinom normalnog volumena 7 μl , što razrjeđuje pripravak. Maksimalni volumen pripravka koji oko može podnijeti je $\sim 30 \mu\text{l}$. Normalni volumen izlučivanja suzne tekućine je 0,5–2,2 $\mu\text{l}/\text{min}$ pa se suzna tekućina izmjenjuje približno 16%/min. Suzna tekućina s površine oka odlazi preko nazolakrimalnog kanala u nosnu šupljinu, a zajedno s njom i strane čestice ili aplicirani pripravak. U slučaju aplikacije preobilnog volumena pripravka dodatno se aktivira refleks suženja i treptanja. Refleks treptanja potiče nazolakrimalnu drenažu. Tako se može objasniti nađena jednaka koncentracija pilokarpin nitrata nakon ukapavanja 5 μl 1,61 $\times 10^{-2}$ M otopine i nakon ukapavanja 25 μl 1,0 $\times 10^{-2}$ M. Naime, 5 μl 1,61 $\times 10^{-2}$ M otopine sadržava samo 38% više pilokarpin nitrata u odnosu na jednaki volumen 1,0 $\times 10^{-2}$ M otopine. Povećanje se biološke raspoloživosti, primjenom manjeg volumena koncentriranije otopine, objašnjava manjim gubitkom lijeka nazolakrimalnom drenažom. Ipak, značajno smanjenje doziranog volumena ima praktična ograničenja. Poteškoće čini kreiranje i proizvodnja kapaljki za iskapavanje tako malog volumena, kao i reproducibilnost doziranja. Bolesnici, s druge strane, često ne opažaju primjenu malog volumena (5–7,5 μl), što naravno otvara mogućnost prekomjernog doziranja (13). Konačno se može zaključiti da je vrijeme dodira pripravka s okularnom površinom relativno kratko (1–2 minute) te vrlo mali dio primijenjene doze lijeka ostaje raspoloživ za apsorpciju (npr. samo se 1–2% aplicirane doze pilokarpin hidroklorida iz vodenih otopina apsorbira i ostaje raspoloživo za farmakološki učinak). Isto je tako moguće gubitak lijeka enzimskom razgradnjom u prekornealnom području (5, 6, 18).

Rožnica je složeni sustav slojevitih polupropusnih membrana male površine koje reguliraju prolaz molekula lijeka, a istodobno je glavni put intraokularne apsorpcije lijeka (19, 20). Epitelni je sloj rožnice limitirajući čimbenik apsorpcije većine primijenjenih oftalmika (21). Lijek može penetrirati kroz epitel rožnice paracelularnim ili transcelularnim putem. Paracelularni put

daje prednost hidrofilnim lijekovima i primarni je put pasivne ionske permeacije. S obzirom da je ukupna površina rožnice izložena suznoj tekućini bogatoj ionima koji kompetiraju za paracelularni put, pretpostavlja se da će većina lijekova penetrirati transcelularno. Transcelularni put primarno daje prednost lipofilnim lijekovima, a uključuje pasivnu ili olakšanu difuziju intracelularnim nosačima. Osnovna svojstva lijeka koja određuju njegovu apsorpciju tim putovima su:

- stupanj ionizacije koji određuje molekularni oblik lijeka (ionizirani ili neionizirani) u pH području suzne tekućine (7,3-7,7),
- hidrofилnost/lipofilnost lijeka koja se ogleda u koeficijentu razdiobe te se optimalnim smatra vrijednost između 10 i 100,
- naboj, oblik i veličina molekula lijeka (7, 18).

Transkornealnu penetraciju lijeka može ometati vezanje ili zadržavanje lijeka u slojevima rožnice. S farmakokinetičkog stajališta rožnica se može promatrati kroz tri sloja: vanjski lipofilni epitel, središnju hidrofilnu stromu te unutrašnji lipofilni endotel. S obzirom da se sastoji i od lipofilnih i hidrofilnih struktura selektivna je barijera apsorpciji i hidrofilnim i lipofilnim lijekovima. Jasno je da će hidrofilnijim lijekovima supstancijama epitel rožnice biti limitirajući čimbenik apsorpcije, dok će stroma i endotel rožnice samo djelomično usporavati njihovu apsorpciju. U skladu s time stroma rožnice će lipofilnijim lijekovima supstancijama pružati otpor tijekom apsorpcije. Pri aplikaciji lijeka s visokim vrijednostima koeficijenta razdiobe slijedi brza apsorpcija u lipofilni epitelni sloj, dok se kroz stromu rožnice očekuje mali koncentracijski gradijent. Za učinkovitu apsorpciju kroz kornealnu barijeru lijek bi trebao imati i lipofilne i hidrofilne karakteristike te imati dovoljno malu veličinu molekula (7, 20, 21). Konačno se može reći da su prihvaćena tri glavna čimbenika koja utječu na učinkovitost kornealne apsorpcije:

- struktura i integritet rožnice,
- fizičko-kemijska svojstva primijenjenog lijeka,
- oblik u koji je lijek uklopljen (6).

Nasuprot maloj površini rožnice i relativnoj nepermeabilnosti, konjunktivalno područje (prokrvljena, tanka, mukozna membrana) je 17 puta veće površine i čak 2 do 30 puta permeabilnije za lijekove. Kao posljedica toga, konjunktivalna apsorpcija može biti značajan čimbenik gubitka lijeka iz prekornealnog područja u sustavnu cirkulaciju (20). Ipak se smatra da se oftalmici sustavno apsorbiraju većinom preko nazalne mukoze (velike površine i visoke permeabilnosti koja se nastavlja na konjunktivalnu vrećicu), a kao posljedica nazolakrimalne drenaže (7, 20).

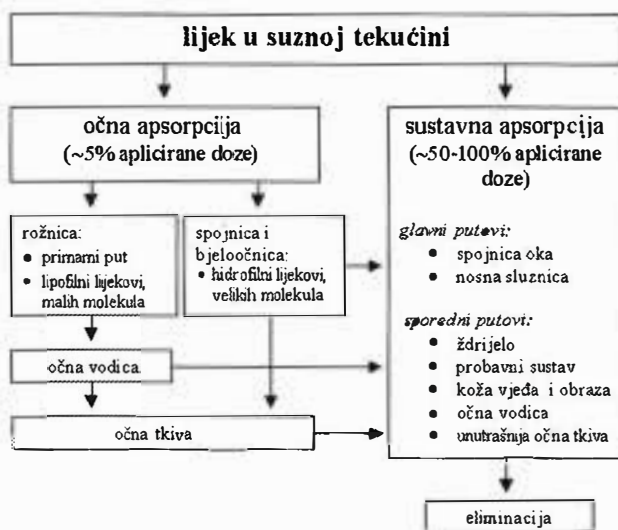
Sustav tekućina u oku (očna vodica, staklovinska tekućina) također ima važnu ulogu u okularnoj farmakokinetici, premda je dinamika očne vodice značajnija zbog češće primjene lijeka na kornealnu površinu te zbog relativno brze izmjene očne vodice (2-3 $\mu\text{l}/\text{min}$). Stražnji je dio oka također zaštićen intrinzičnim mehanizmom tečenja unutar očne jabučice, koje se odvija u smjeru suprotnom od apsorpcije lijeka ili neke druge strane supstancije (6, 9). Tako se

moгу nabrojiti čimbenici koji određuju farmakokinetičku sudbinu lijeka nakon prolaska kornealne barijere, a povezani su sa sustavom tekućina u oku:

- volumen prostora u koji se lijek raspodjeljuje,
- vezanje lijeka za proteine očne vodice ili očnog tkiva (šarenica, cilijarno tijelo, leća, staklasto tijelo, žilnica, mrežnica),
- ravnotežno ponašanje lijeka između očne vodice i očnog tkiva,
- moguće razlike u vremenu uspostavljanja ravnoteže između očne vodice i očnog tkiva,
- učinak lijeka na stimuliranje ili inhibiranje produkcije i/ili izmjene očne vodice,
- mogućnost metaboličke razgradnje lijeka u očnim tekućinama ili tkivima (6).

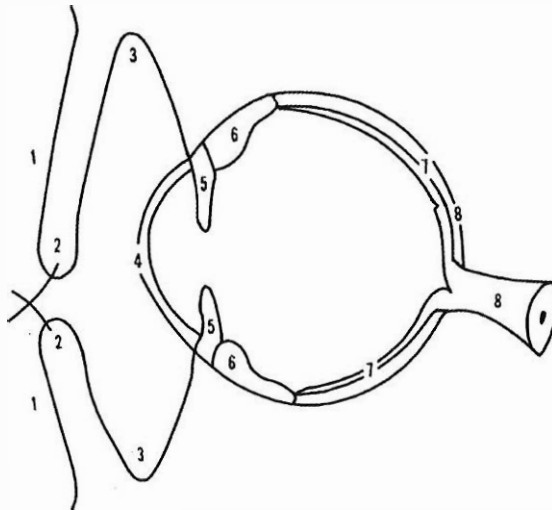
Lijek raspodijeljen iz očne vodice u intraokularna tkiva većinom se eliminira izmjenom očne vodice i/ili venskim krvotokom (7). Slika 5. shematski prikazuje sudbinu lijeka nakon lokalne primjene u oko.

Lokalnoj primjeni lijeka daje se prednost u većini slučajeva, jer su mnogi dijelovi oka nedostupni sustavno primijenjenim lijekovima. Naime, lijek primijenjen sustavno radi postizanja terapijskog učinka u oku loše se raspodjeljuje u očna tkiva zbog barijere očna vodica – krv (koja ograničava prolaz lijeka u očnu vodicu) i krvno – mrežnične barijere (koja ograničava prolaz lijeka u ekstravaskularni mrežnični prostor i staklasto tijelo) (18). S druge strane, nasuprot većini sustavno apliciranih lijekova, veliki dio lijeka nakon lokalne primjene napušta potencijalno mjesto apsorpcije neiskorišten, neapsorbiran i bez terapijskog učinka. To, u nekim slučajevima, može opteretiti sustavnu cirkulaci-



Slika 5. Shematski prikaz sudbine lijeka nakon lokalne primjene u oko (22)

ju velikom količinom lijeka (potencijalni toksični učinak i/ili neželjene nuspojave), pri lokalnoj primjeni terapijskih koncentracija (6). Zbog toga se kod nekih oboljenja s određenim lijekovima (npr. inhibitori karboanhidraze u liječenju glaukoma, kortikosteroidi i antibiotici u liječenju optičkog neuritisa, analgetici u liječenju boli zbog traume oka, antihistaminici u liječenju akutnog alergijskog edema vjeđa) postižu bolji učinci sustavnom (peroralnom ili parenteralnom) aplikacijom. Kada je potrebna veća koncentracija lijeka nego što se može postići lokalnim, peroralnim ili parenteralnim davanjem, lijek se može injicirati lokalno periokularno (npr. injekcije pod bulbarnu spojnicu-subkonjunktivalne, injekcije ispod Tenonove kapsule-subtenonske, injekcije iza same očne jabučice-retrobulbarne). Na taj se način najčešće daju kortikosteroidi i antibiotici. Lokalni anestetici daju se općenito kao retrobulbarne injekcije prije operacije katarakte i drugih intraokularnih kirurških postupaka. Intrakameralna je primjena davanje lijeka izravno u prednju očnu sobicu. Najčešće se primjenjuje pri ekstrakciji katarakte, kada se u prednju očnu sobicu injicira viskoelastična tvar radi zaštite rožničnog endotela. Intravitrealna primjena lijeka krajnji je postupak za spas oka u slučaju teške akutne intraokularne upale ili pri izostanku učinka prethodnih konzervativnih postupaka liječenja. Tako se daju antibiotici te silikonsko ulje ili perfluorokarbon kao zamjena za staklovinu tekućinu kod složenih mikrokirurških zahvata na oku (slika 6) (13, 23).



Slika 6. Neki putevi lokalne primjene lijeka radi liječenja bolesti oka. Masti: 1–5. Kapi: 3–5. Injekcije: subkonjunktivalne, 4–6; subtenonske, 6–8; retrobulbarne, 8 (13).

Prednosti i nedostaci klasičnih oftalmičkih pripravaka

Skupini klasičnih oftalmičkih pripravaka pripadaju od tekućih ljekovitih oblika kapi za oči u obliku vodenih ili uljnih otopina, vodenih ili uljnih suspenzija, te od polučvrstih ljekovite masti za oči (24). Ovi oblici primjenjuju se

lokalno na rožnicu ili u donju konjunktivalnu vrećicu radi liječenja bolesti na površini oka (npr. konjuktivitis, sindrom suhog oka) ili za postizanje intraokularne terapije (npr. glaukom) (7). Lokalnom se primjenom želi izbjeći sustavna toksičnost, postići brzi početak djelovanja te umanjiti potrebna doza lijeka. Međutim, vrlo često primjena klasičnih oftalmičkih pripravaka ne rezultira željenim terapijskim učincima i ograničena je zaštitnim fiziološkim mehanizmima uklanjanja stranih supstancija s površine oka te učinkovitom barijerom površine oka. Posljedica toga je loša biološka raspoloživost lijeka isporučene ovim klasičnim oblicima (18, 20, 21). Ipak, i u današnje se vrijeme najviše primjenjuju (oko 90%) u nedostatku boljih i primjerenijih rješenja (7). Tablica 1 daje pregled oftalmičkih ljekovitih supstancija i oblika na našem tržištu, s naglaskom na učestalost doziranja, kao važnog čimbenika suradnje bolesnika i konačnog postizanja terapijskih rezultata (23, 25).

Najviše su propisivani ljekoviti oblik u oftalmologiji kapi za oči i to najčešće u obliku vodenih otopina. Ovakve pripravke najbolje prihvaćaju bolesnici zbog pogodnosti, jednostavnosti, neinvazivnosti i neznatne interferencije s procesom vida. Drugi su praktični razlozi zbog kojih su ovi pripravci favorizirani ekonomski, tj. jednostavnost u razvoju formulacije i tehnologiji proizvodnje u kojoj se primjenjuju standardne metode (izotonizacija, filtracija, sterilizacija, aseptička izrada) (7). Aplikacijom pripravka na površinu rožnice ili u donju konjunktivalnu vrećicu nastupa vrlo brzi početak djelovanja nakon čega koncentracija lijeka isto tako brzo opada. Prvi je problem činjenica da ljudsko oko može držati oko 30 μ l primijenjene otopine (ovisno u učinku treptanja) bez gubitka pripravka izlivanjem pri kapanju (20, 21). Budući da su kapaljke industrijske proizvodnje, veličina i oblik otvora za kapanje često se znatno razlikuju pa prosječna kapaljka daje kapljicu od 25–50 μ l (23, 24). U slučaju ukapavanja preobilnog volumena (>50 μ l) dio pripravka se gubi već pri samoj primjeni, što će istodobno potaknuti izlučivanje suza koje se miješaju s pripravkom i razrjeđuju ga. Također se aktivira i drenažni sustav oka, potpomognut refleksom treptanja, čime se pripravak uklanja s površine oka. Ta dva mehanizma daju bifazični profil primijenjene otopine s brzom početnom fazom uklanjanja viška pripravka i sporijom drugom fazom izmjene suza. Kao posljedica toga, kapi ostaju u kontaktu s okom relativno kratko (5, 6, 18). Stoga je potrebno primjenjivati relativno koncentrirane otopine za postizanje željenog terapijskog učinka. Učestala primjena kapi je nužna za održavanje kontinuirane razine lijeka u oku, što može rezultirati prevelikom i nepredvidljivom dozom lijeka, tj. intraokularna koncentracija lijeka oscilira postizući vršne vrijednosti ubrzo po aplikaciji, nakon čega razina lijeka opada eksponencijalnom brzinom. Takve oscilacije mogu rezultirati nekim toksičnim učincima, dok će vrlo brzo intraokularna koncentracija lijeka biti nedovoljna za postizanje terapijskog učinka. Povećanjem koncentracije lijeka u kapima povećava se i njegov gubitak nazolakrimalnim sustavom te posljedična sustavna apsorpcija i neželjene nuspojave (5). Osim vodenih, kapi za oči mogu se izrađivati i u obliku uljnih otopina. Prednost je uljnih kapi za oči u postizanju duljeg kontakta pripravka s površinom oka, zatim u polaganoj apsorpciji, čime se produljuje učinak te u tome što nisu prikladna sredina za razvitak mikroorganizama. Nedostatak je uljnih kapi interferencija s procesom vida, odnosno njegovo zamućenje (24).

Tablica 1. Pregled klasičnih očnih pripravaka registriranih na našem tržištu (23, 25)

Farmaceutski oblik	Generički naziv (Zaštićeni naziv)	Učestalost doziranja / x na dan	Indikacije
mast**; vodena otopina*	<i>bacitracin + neomicin</i> (Bivacyn)	3–5 (blaže infekcije), 6–8 (jače infekcije)**; 4–5 (blaže infekcije), svaki sat (jače infekcije)*	infekcije adneksa i prednjeg segmenta oka (aerobne gram-pozitivne i gram-negativne bakterije)
	<i>gentamicin</i> (Garamycin)	2–5 (blaže infekcije), 6–8 (jače infekcije)**; 6 (blaže infekcije), svaki sat (jače infekcije)*	infekcije adneksa i prednjeg segmenta oka (aerobne gram-pozitivne i gram-negativne bakterije, stafilokoki)
	<i>tobramicin</i> (Tobrex)	2–5 (blaže infekcije), 6–8 (jače infekcije)**; 6 (blaže infekcije), svaki sat (jače infekcije)*	infekcije prednjeg segmenta oka kada je potrebna istodobna primjena antibiotika i kortikosteroida
	<i>betametazon + gentamicin</i> (Garasone)	3–4, u akutnoj fazi svaka 2 sata**; 3–4, u akutnoj fazi svaka 1–2 sata*	upaljene očne lezije s bakterijskom infekcijom ili mogućnošću njezina razvoja (keratitis, konjunktivitis, ozljede rožnice)
	<i>deksametazon + neomicin</i> (Dexamethason-Neomycin)	3–4**; danju svaki sat, noću svaka dva sata*	konjunktivitis, keratokonjunktivitis, iritis, ciklitis, iridociklitis, uveitis, postoperativno
	<i>deksametazon + neomicin + polimiksin B</i> (Maxitrol)	3–4**; 4–6 (blaže infekcije), svaki sat (jače infekcije)*	infekcije prednjeg segmenta oka kada je potrebna istodobna primjena antibiotika i kortikosteroida
mast	<i>kloramfenikol</i> (Chloramphenicol)	3–5	infekcije adneksa i prednjeg segmenta oka (aerobne i anaerobne gram-pozitivne i gram-negativne bakterije, riketsija, klamidije, mikoplazma)

	<i>aciklovir</i> (Aciklovir, Virolex)	6	infekcije adneksa i prednjeg segmenta oka (Herpes simplex tip 1 i 2, Varicella zoster)
vodena otopina	<i>sulfafurazol</i> (Sulfasol)	3 (blaže infekcije), 6–8 (jače infekcije)	infekcije adneksa i prednjeg segmenta oka (aerobne gram-pozitivne i gram-negativne bakterije, trahoma virus, prevencija sekundarnih infekcija kod ozljeda oka, postoperativno)
	<i>brimonidin</i> (Alphagan)	2	glaukom širokog kuta, sekundarni glaukom (α -adrenergički agonist)
	<i>pilokarpin</i> (Pilocarpin)	3–4 ili svakih 15 min. tijekom 2 sata, nakon čega svakih 30 min. (akutni glaukom)	glaukom uskog i širokog kuta, akutni glaukom uskog kuta (parasimpatomimetik)
	<i>dorzolamid</i> (Trusopt)	3–4 ili 2 u kombinaciji s β blokatorima	glaukom otvorenog kuta, sekundarni glaukom (inhibitor karboanhidraze)
	<i>betaksolol</i> (Betoptic)	2	
	<i>timolol</i> (Timalen)	1–2	trajna terapija kroničnoga i sekundarnoga glaukoma (β -blokator)
	<i>levobunolol</i> (Vistagan liquifilm)	2	
	<i>latanoprost</i> (Xalatan)	1	glaukom širokoga kuta (analog prostaglandina F ₂ i agonist prostanoidnih FP receptora)
	<i>atropin</i> (Atropin)	1–3 (terapijske svrhe) 2–3 tijekom 3 dana (dijagnostičke svrhe)	midrijatik, cikloplegik (parasimpatolitik)

	<i>nafazolin</i> (+ <i>boratna kiselina*</i>) (Nafaborat, Prokulin*)	3–5	vazokonstriktor, dekonjestiv kod nadražaja oka (simpatomimetik)
	<i>tetrazolin</i> (Visine)	2–3	
	<i>lodosamid</i> (Alomide)	4	alergijski konjunktivitis (stabilizacija mastocita i sprječavanje oslobađanja histamina i drugih medijatora)
	<i>hipromeloza</i> (+ <i>dekstran*</i>) (Isopto Tears, Tears Naturale*)	4–6	nadražaj oka, nedovoljna produkcija suza, nestabilan suzni film, sindrom suhog oka (hidrofilni sustav koji povećava viskoznost prirodnih suza i omogućuje bolje vlaženje rožnice)
vodena suspenzija	<i>fluorometolon</i> (Efflumidex liquifilm)	2–4	episkleritis, skleritis, iritis, iridociklitis, alergije
	<i>brinzolamid</i> (Azopt)	3 ili 2 u kombinaciji s β -blokatorima	glaukom širokog kuta, sekundarni glaukom (inhibitor karboanhidraze)
	<i>levokabastin</i> (Livostin)	2–3	alergijski konjunktivitis (H1 antagonist)
uljna suspenzija	<i>hidrokortizon</i> + <i>oksitetraciklin</i> (Geokorton)	svaki 1–2 sata u akutnoj fazi, a kasnije svaka 3–4 sata	konjunktivitis, iritis, skleritis, oftalmički herpes zoster; mehaničke, kemijske i termičke ozljede rožnice

Kapi za oči u obliku vodenih ili uljnih suspenzija izrađuju se od nedostatno topljivih ljekovitih supstancija (npr. kortikosteroidi). Prednost je suspenzija dulji dodir s površinom oka. Brzinu oslobađanja lijeka određuje brzina otapanja na površini čestica krute faze, što prvenstveno ovisi o disperznom sredstvu pripravka i suznoj tekućini u oku. Glavna je teškoća pri izradi ograničiti veličinu čestica ljekovite supstancije ($< 10 \mu\text{m}$) kako bi se izbjegli mehanički nadražaji oka i olakšalo otapanje, odnosno osigurali željeni terapijski učinci. Iritacija može izazvati prekomjerno izlučivanje suza, što će rezultirati brzim uklanjanjem pripravka. Problemu veličine čestica pridonosi i polimorfizam nekih ljekovitih supstancija (mogućnost postojanja u različitim kristalnim oblicima) koji može uzrokovati promjenu veličine suspendiranih čestica tijekom skladištenja. Takva promjena veličine može izazvati mehaničke nadražaje oka i/ili promjenu biološke raspoloživosti pripravka (5, 6, 13, 24).

Prednost je ljekovitih masti za oči dulje vrijeme dodira s površinom oka, što naravno povećava i biološku raspoloživost pripravka. Kod ovih pripravaka posebnu pozornost treba posvetiti podlozi koja se mora lako emulgirati sa suznom tekućinom kako bi se postigla dobra razdioba u konjunktivalnoj vrećici. Vrlo je važan zahtjev, koji se postavlja pred podloge za izradu ljekovitih masti, mogućnost sterilizacije. Najjednostavnije je ako se mogu sterilizirati suhim vrućim zrakom, jer je bakteriološka filtracija podloga prilično složena. Oslobađanje lijeka iz pripravka je funkcija njegove koncentracije, topljivosti u podlozi i brzini difuzije iz podloge. Nedostatak ovih pripravaka je nastanak filma na površini oka, koji interferira s procesom vida te veća varijabilnost u doziranju od kapi. Upravo zbog zamućenja vida i povremenih iritacija, ljekovite masti za oči loše prihvaćaju bolesnici te ih je iz tih razloga preporučljivo primjenjivati prije spavanja (6, 24).

The problems associated with drugs administered topically to the eye

by **I. Pepić**

S u m m a r y

In the first part of this paper is present a discussion of the anatomical and physiological characteristics and limitation present in the human eye. In a simplistic sense, the eye can be viewed as two compartment system: the anterior segment (containing the cornea, conjunctiva, sclera externally, and the anterior chamber, iris, pupil, posterior chamber, ciliary body internally) and the posterior segment (containing the lens, vitreous body, rear ocular tissue layers /retina and choroid/ internally, and the optic nerve and associated vasculature externally). The anterior segment has been described as a dynamic environment. In contrast, the posterior segment is viewed as being somewhat static. Delivering drugs to the front of the eye is an exceedingly complicated issue because of the numerous protective mechanisms that are present in the eye to shield the visual pathway from foreign chemicals. Most conventional ophthalmic dosage forms are simplistic. It is usual that water-soluble drugs are delivered through topical administration in an aqueous solution, and wa-

ter-insoluble drugs are administered topically as an ointment or aqueous suspension. The major deficiencies of these conventional dosage forms include poor ocular drug bioavailability, pulse-drug entry after topical administration, systemic exposure because of nasolacrimal duct drainage, and a lack of effective systems for drug delivery to the posterior segment of ocular tissue. Poor ocular drug bioavailability is the result of ocular anatomical and physiological constraints, which include the relative impermeability of the corneal epithelial membrane, tear dynamics, nasolacrimal drainage, and the high efficiency of the blood-ocular barrier. Pulse entry is a common pharmacokinetic characteristic associated with eye drops. The initial high drug concentration found in tears, followed by a rapid decline, poses a potential risk of toxicity. Consequently, eye drops do not remain in contact with the eye for a long time, and they must be administered at relatively frequent intervals. Suspensions have the advantage of longer contact time in the eye, but also the disadvantage of an irritation potential, due to the particle size of the suspended drugs. Irritation may produce excessive tearing and, consequently, rapid drainage of the instilled dose. Ointments have the advantages of longer contact time and greater storage stability, but also the disadvantage of producing a film over the eye, thereby blurring vision. The delivery of drugs to the posterior segment of ocular tissue is prevented by the same factors that are responsible for the poor ocular bioavailability. In addition, the blood-retinal barrier limits the effectiveness of the intravenous route in posterior drug delivery. To date, the most acceptable method for posterior drug delivery is topical ocular injections (intracameral, retrobulbar).

(Faculty of Pharmacy and Biochemistry, University of Zagreb)

Literatura – References

1. J. Krmpotić-Nemanić, A. Marušić, Anatomija čovjeka, Medicinska naklada, Zagreb 2002, 538.
2. I. Ledić, Bjeloočnica u Oftalmologija, K. Čupak i sur., (Ur), Jumena, Zagreb 1990, 95.
3. J.W. Hole Jr., Human Anatomy and Physiology, WCB, Dubuque, Melbourne, Oxford 1993, 438.
4. I. Ledić, Rožnica u Oftalmologija, K. Čupak i sur., (Ur), Jumena, Zagreb 1990, 74.
5. Y.W. Chien, Novel Drug Delivery Systems, Marcel Dekker, Inc. New York 1982, 13.
6. V.V. Ranade, M.A. Hollinger, Drug Delivery Systems, CRC Press, Boca Raton 2003, 267.
7. C. Le Boursais, L. Acar, H. Zia, P.A. Sado, T. Needham, R. Leverage, Prog. Retin. Eye Res. **17** (1998) 33
8. R.M. Berne, M.N. Levy, Fiziologija, I. Andreis, N. Pokrajac, (Ur), Medicinska naklada, Zagreb 1996, 132.
9. A.C. Guyton, Fiziologija čovjeka i mehanizmi bolesti, A. Andreis, I. Andreis, (Ur), Medicinska naklada, Zagreb 1995, 335.
10. K.D. Rittenhouse, G.M. Pollack, Adv. Drug Deliver. Rev. **45** (2000) 229.
11. M. Sučić, Glaukomi u Oftalmologija, K. Čupak i sur., (Ur), Jumena, Zagreb 1990, 170.
12. K. Čupak, Leća u Oftalmologija, K. Čupak i sur., (Ur), Jumena, Zagreb 1990, 114.
13. G. Hecht, Ophthalmic Preparations u Remington. The Science and Practice of Pharmacy, A.R. Gennaro, (Ur), Lippincott Williams and Wilkins, Philadelphia 2000, 821.

14. N. *Stiglmayer-Šatović*, Vjeđe u Oftalmologija, K. *Čupak* i sur., (Ur), Jumena, Zagreb 1990, 35.
15. R. *Kordić*, Spojnica u Oftalmologija, K. *Čupak* i sur., (Ur), Jumena, Zagreb 1990, 56.
16. K. *Čupak*, Suzni aparat u Oftalmologija, K. *Čupak* i sur., (Ur), Jumena, Zagreb 1990, 48.
17. A.P. *Corfield*, S.D. *Carrington*, S.J. *Hicks*, M. *Berry*, R. *Ellingham*, Prog. Retin. Eye Res. **16** (1997) 627.
18. I.P. *Kaur*; R. *Smitha*, Drug Dev. Ind. Pharm. **28** (2002) 353.
19. M. *Sučić*, Farmakologija u oftalmologiji u Oftalmologija, K. *Čupak* i sur., (Ur), Jumena, Zagreb 1990, 317.
20. I.P. *Kaur*; A. *Garg*, A.K. *Singla*, D. *Aggarwal*, Int. J. Pharm. **269** (2004) 1.
21. C.A. *Le Boultais*, L. *Treupel-Acar*; C.T. *Rhodes*, P.A. *Sado*, R. *Leverge*, Drug Dev. Ind. Pharm. **21** (1995) 19.
22. N. *Worakul*, J.R. *Robinson*, Eur. J. Pharm. Biopharm. **44** (1997) 71.
23. B. *Vrhovac* i sur. Farmakoterapijski priručnik, Medicinska naklada, Zagreb 2003, 577.
24. R. *Senjković*, Osnove oblikovanja lijekova, Školska knjiga, Zagreb 1994, 81.
25. L. *Bencarić*, Registar lijekova u Hrvatskoj, Udruga poslodavaca u zdravstvu, Zagreb 2004.

Primljeno 10.VI.2004.