

Histološka dijagnostika i mogućnosti liječenja HER-2 pozitivnog karcinoma dojke

Zeba, Marija

Master's thesis / Diplomski rad

2020

Degree Grantor / Ustanova koja je dodijelila akademski / stručni stupanj: **University of Zagreb, Faculty of Pharmacy and Biochemistry / Sveučilište u Zagrebu, Farmaceutsko-biokemijski fakultet**

Permanent link / Trajna poveznica: <https://urn.nsk.hr/urn:nbn:hr:163:552972>

Rights / Prava: [In copyright](#)/[Zaštićeno autorskim pravom.](#)

Download date / Datum preuzimanja: **2024-10-07**



Repository / Repozitorij:

[Repository of Faculty of Pharmacy and Biochemistry University of Zagreb](#)



Marija Zeba

**Histološka dijagnostika i mogućnosti liječenja
HER-2 pozitivnog karcinoma dojke**

DIPLOMSKI RAD

Predan Sveučilištu u Zagrebu Farmaceutsko-biokemijskom fakultetu

Zagreb, 2020.

Ovaj diplomski rad prijavljen je na predmetu Patofiziologija s patologijom, Sveučilišta u Zagrebu Farmaceutsko-biokemijskog fakulteta i izrađen u Kliničkom zavodu za patologiju i citologiju KBC Rebro u Zagrebu pod stručnim vodstvom doc. dr. sc. Stele Bulimbašić.

Zahvaljujem svojoj dragoj mentorici doc. dr. sc. Steli Bulimbašić na stručnom vodstvu, savjetima i uloženom trudu tijekom izrade ovog diplomskog rada. Hvala na ukazanom povjerenju i strpljenju!

Veliko hvala mojoj obitelji, prijateljima i Filipu za svu podršku, ljubav i razumijevanje tijekom studiranja. Hvala što ste me motivirali i veselili se sa mnom svim uspjesima! Svaki vaš savjet vodio je bliže ovom cilju i bez vas ovo ne bi bilo moguće.

SADRŽAJ:

1. UVOD	1
1.1. Anatomska i histološka građa dojke.....	1
1.2. Utjecaj hormona na funkciju dojke	2
1.3 Epidemiološki podaci	3
1.4 Klinička manifestacija karcinoma dojke.....	4
1.5. Prognostički i prediktivni čimbenici	4
1.6. Dijagnostika karcinoma dojke	6
1.7. Patohistološka podjela karcinoma dojke.....	7
1.8. TNM klasifikacija	8
1.9. Imunohistokemijska klasifikacija karcinoma dojke	10
1.10. HER-2 pozitivan karcinom	11
1.11. Ciljana anti-HER-2 terapija	12
1.11.1. Pristup liječenju.....	14
2. OBRAZLOŽENJE TEME	17
3. MATERIJALI I METODE	18
4. REZULTATI I RASPRAVA	22
4.1. REZULTATI.....	22
4.1.1. Karakteristike bolesnika.....	22
4.1.2. Karakteristike tumora	23
4.1.3. Pristupi liječenju i preživljenje bolesnika	28
4.1.4. HER-2 pozitivni karcinom u muškarca.....	34
4.2. RASPRAVA	35
5. ZAKLJUČCI	41
6. LITERATURA	42
7. SAŽETAK/SUMMARY	46
8. PRILOZI	50
8.1. Popis skraćenica.....	50
9. TEMELJNA DOKUMENTACIJSKA KARTICA/BASIC DOCUMENTATION CARD	

1. UVOD

Zloćudnom pretvorbom zdravih normalnih stanica nastaju maligne stanice. Kao posljedica različitih promjena stanica gubi sposobnost normalnog odgovora na potrebe organizma te počinje nekontrolirana dioba zloćudno preobražene stanice. Nakupina takvih stanica predstavlja rak. Najčešći rak u žena je rak (karcinom) dojke kojeg karakterizira, kako morfološka raznolikost, tako i ona u imunosnom profilu. Za karcinom dojke kaže se kako on nije jedinstvena bolest. U prilog tome govori njegova raznolikost u histološkom izgledu, gradusu, statusu hormonskih receptora i HER-2 statusu te različitost u molekularnoj podlozi (Hortobagyi i sur., 2017).

Od ukupnog broja otkrivenih karcinoma dojke, u 15-20% slučajeva dokazana je prekomjerna ekspresija HER-2 proteina te se takve karcinome zove HER-2 pozitivnima. HER-2 pozitivan karcinom zbog svojih se karakteristika povezuje sa lošijom prognozom, ali razvoj lijekova koji ciljaju na HER-2 dramatično je poboljšao ishod bolesti (Vrdoljak i sur., 2018).

1.1. Anatomska i histološka građa dojke

Dojka ili mliječna žlijezda (mammas) parna je žlijezda karakteristična za sisavce. Radi se o bilateralno simetričnoj kožnoj žlijezdi kojoj je funkcija izlučivanje mlijeka. Smještena je na prednjoj strani prsnog koša i u žena najčešće seže od drugog do šestog rebra. Kod muškaraca je dojka rudimentarni organ. Makroskopski, dojku možemo promatrati kao organ koji čine dva glavna dijela: tijelo žlijezde (parenhim) i adipozno tkivo (Fanghänel i sur., 2009). Cijela je struktura podržana veznim tkivom i Cooperovim ligamentima (fibrozne niti) koji povezuju kožu sa prsnom stijenkom. Tijelo žlijezde čine 15-24 režnja sa svojim izvodnim kanalima, a svaki od režnjeva dalje se dijeli na režnjiće. U sastavu režnjića (lobula) su grupe malih žlijezdanih struktura koje se nazivaju acinusi, a uz njih su intralobularni kanalići. Lobuli sa pripadajućim ekstralobularnim kanalićima čine glavnu funkcionalnu jedinicu dojke zvanu terminalna duktulo-lobularna jedinica (eng. terminal duct-lobular unit, TDLU). Proliferacijski je TDLU najaktivniji dio dojke, a kao takvo je i žarište najvećeg broja bolesti dojke. Na TDLU se nastavljaju subsegmentalni kanal te segmentalni kanalić iz kojeg se sadržaj ulijeva u mliječne sinuse. Oni se otvaraju glavnim izvodnim kanalićima u vršak bradavice (Dabbs, 2016). Kolobar bradavice (areola mammas) okružuje vršak bradavice. Kvržice na rubovima kolobara mjesto su lučenja iz apokrinih žlijezda čija je funkcija ovlaživanje kože areole i bradavice. Mliječne kanale i TDLU oblaže dvoslojni epitel u kojemu se razlikuju luminalne i

miopitelne stanice, a oko njih je bazalna membrana. Luminalne su stanice odgovorne za produkciju mlijeka, a mioepitelne stanice imaju svojstvo kontrakcije (Hicks i Lester, 2012).

Glavne arterije koje opskrbljuju dojku su unutarnja i lateralna torakalna arterija te interkostalne arterije od kojih se svaka dalje grana i omogućava opskrbu pojedinog dijela dojke. Duboki venski sustav čine istoimene vene, a površinske se vene zbijaju u plexus venosus areolaris. Limfa iz raznih dijelova dojke u najvećem postotku ide konačno prema limfnim čvorovima pazušne šupljine (nodi lymphoidei axillares). Od bitnih se uz aksilarne čvorove ističu unutarnji limfni čvorovi dojke te infraklavikularni i supraklavikularni limfni čvorovi (Jalšovec, 2005). Ovisno o položaju u odnosu na mali i veliki pektoralni mišić, limfne čvorove aksile dijelimo u 3 grupe, a zahvaćenost pojedinih predstavlja jedan od bitnih prognostičkih faktora (Šamija i sur., 2007).

1.2. Utjecaj hormona na funkciju dojke

U zdravom ženskom reproduktivnom sustavu postoji određena uređenost i kontrola tog sustava odvija se na nekoliko razina. U sklopu osi hipotalamus-hipofiza-jajnici, različitim mehanizmima dolazi do kontrole izlučivanja hormona koji su u međudjelovanju. Tako se iz hipotalamusa luči hormon koji oslobađa gonadotropine (GnRH) koji stimulira adenohipofizu na stvaranje i lučenje luteinizacijskog hormona (LH) i folikostimulacijskog hormona (FSH). LH i FSH vežu se na receptore na jajnim stanicama te tako potiču lučenje estrogena i progesterona.

Estrogeni podrazumijevaju fiziološki najznačajniji β -estradiol te estron i estriol. Luče ih ponajviše jajnici, a u manjoj količini i kora nadbubrežne žlijezde (zona fasciculata i zona reticularis) i posteljica u trudnoći. Estrogeni utječu na razvoj većine sekundarnih obilježja žene. Estrogen potiče razvoj stromalnog tkiva u dojkama, rast razgranatog sustava kanalića i nakupljanje masti u dojkama. Također ima učinak na proliferaciju i rast specifičnih tjelesnih stanica, povećava tjelesni metabolizam i odlaganje masti u potkožnom tkivu, kožu čini prokrvljenijom i mekšom, a u bubrežnim kanalićima zadržava natrij, a posljedično i vodu. Estrogen u kostima potiče stvaranje osteoprotegerine i tako sprječava resorpciju kosti. Kod muškaraca se estrogen stvara iz testosterona na poticaj FSH i smatra se da ima ključnu ulogu u spermiogenezi (Guyton i Hall, 2017). Vezanjem estrogena na nuklearni ER α potiču se transkripcijski procesi i započinje signalizacijski niz te se mijenja genska ekspresija. Ekspresiran je u 70% invazivnih karcinoma u kojima, na poticaj estrogena, pokreće onkogene puteve rasta u stanicama karcinoma dojke (Waks i Winer, 2019).

Progestini su, kao i estrogini, steroidni hormoni, a najvažniji je progesteron. Najviše ga luče žuto tijelo i posteljica u trudnoći. Primarna uloga progestina je priprema maternice za trudnoću i priprema dojki za laktaciju. Progesteron je odgovoran za razvoj režnjića i alveola dojke, potiče bujanje alveolarnih stanica te one poprimaju sekrecijska obilježja. Dovodi do nakupljanja tekućine u potkožnom tkivu što rezultira nabreknutim dojkama.

Prolaktin luče laktotropne stanice adenohipofize. Na njegov poticaj alveole počinju izlučivati mlijeko. Tu ulogu mu pomaže ispuniti humani korionski somatomotropin. Na poticaj djetetovog sisanja nastaje signal za naviranje mlijeka koje u alveolama spremno čeka poticaj za kretanje kroz kanaliće u bradavicu. Sisanje potiče i lučenje oksitocina iz stražnjeg dijela hipofize. On u dojci uzrokuje kontrakciju mioepitelih stanica koje okružuju vanjsku alveolarnu stijenku te dolazi to istiskanja mlijeka iz alveola u kanaliće. Sisanjem jedne dojke, naviranje mlijeka počinje i u drugoj dojci (Guyton i Hall, 2017).

1.3 Epidemiološki podaci

Karcinom dojke čini 25% ukupnih karcinoma u žena što ga čini najčešćim karcinomom u žena u svijetu i u Hrvatskoj. Od ukupnog broja zabilježenih slučajeva karcinoma dojke, 1% čine karcinomi u muškaraca. Prema posljednjim dostupnim podacima Registra za rak u Hrvatskoj najčešće su oboljevale žene u dobi iznad 50 godina, no karcinom dojke razvija se i kod mladih žena. Rizik za nastanak raka pod utjecajem je različitih faktora. Najznačajniji su dob, etnička skupina, način prehrane, životni stil, ionizacijsko zračenje, egzogeni hormoni i genetika. Rizik za nastanak raka raste s dobi, no u skoro četvrtini slučajeva karcinom se dojke dijagnosticira u žena mlađih od 45 godina. Pokazalo se kako je rizik veći u osoba koje unose veće količine alkohola ili u osoba sa BMI (eng. body mass index) većim od 25. Rizik za razvoj tumora ovisi i o dozi zračenja i dobi u kojoj je osoba bila zračena. Nadalje, kao rizični čimbenici pokazali su se menarha prije dvanaeste godine, relativno kasnije nastupanje menopauze, nijedna trudnoća ili kasnija prva trudnoća. To se povezuje sa većim ukupnim brojem ovarijskih ciklusa čime je izloženost estrogenu kroz život veća. Unos egzogenih hormona povezan je sa blago povećanim rizikom (Henry i sur., 2014). Pretpostavljen mehanizam kojim estrogen utječe na razvoj karcinoma jest povećana mitotička aktivnost i dijeljenje stanica što rezultira većom vjerojatnošću za nastanak akumuliranih mutacija i razvoj raka (Hicks i Lester, 2012).

Pokazalo se da 5-10% karcinoma ima obiteljsku, nasljednu komponentu (Lee i sur., 2014). Najpoznatija genska mutacija koja povećava mogućnost za nastanak karcinoma dojke je nasljedna mutacija u genima BRCA1 i BRCA2. BRCA1/2 proteini u organizmu sudjeluju u

procesu popravka oštećene DNA sudjelujući u homolognoj rekombinaciji. Mutacijom tih gena nastaje proteinski produkt koji ne može izvršavati tu funkciju te DNA ostaje oštećena (Henry i sur., 2014).

Otkrivanje karcinoma u ranom stadiju korelira s većom šansom za izlječenje i duže preživljenje. Na razini mnogih država, pa tako i Hrvatske, postoje Nacionalni programi ranog otkrivanja raka dojke. Cilj je tih programa smanjiti mortalitet od raka dojke te poboljšati kvalitetu življenja oboljelih osoba. Program podrazumijeva mamografski i ultrazvučni pregled dojke te se žene potiče na redoviti samopregled (www.hzjz.hr).

1.4 Klinička manifestacija karcinoma dojke

Karcinom dojke najčešće se očituje kao čvor u dojci koji ne boli. Moguća je pojava krvavog iscjetka iz dojke, uvlačenje bradavice i otekline uz navlačenje kože te se područje oko tumora može upaliti. Ovisno o lokalizaciji i stupnju zahvaćenosti, limfni se čvorovi mogu vidjeti ili palpirati u aksili i supraklavikularnoj regiji. Uznapredovali karcinomi manifestiraju se u obliku ulceriranog tumora koji zahvaća dio dojke ili cijelu dojku te se šire u regionalne limfne čvorove. Moguća je pojava edema u ruci u slučaju višeg stupnja zahvaćenosti regionalnih limfnih čvorova. Specifičnu kliničku sliku ima inflamatorni rak dojke za koji je karakteristična upaljena crvena otečena dojka, a koža nalikuje kori naranče. Ako karcinom metastazira, to se klinički očituje ovisno o tkivu ili organu koji je zahvaćen (Vrdoljak i sur., 2018).

1.5. Prognostički i prediktivni čimbenici

Prognostički faktori služe procjeni prognoze za bolesnicu, rizika za povratak bolesti i smrti. Najbitniji prognostički faktori su veličina tumora, status limfnih čvorova, histološki gradus, vaskularna invazija, status hormonskih receptora, dob pacijenta, proliferacijski indeks (Šeparović i sur., 2015).

Prediktivni faktori služe za procjenu vjerojatnosti odgovora na adjuvantnu terapiju. Poznavanje prediktivnih faktora omogućuje bolji odabir kandidata za određenu terapiju kako bi se osigurao pozitivan odgovor na terapiju i smanjena toksičnost za pacijenta. Neki biološki faktori ujedno su i prognostički i prediktivni (Cianfrocca i Goldstein, 2004).

Veličina tumora obrnuto je proporcionalna sa stopom preživljenja, dok je proporcionalna vjerojatnosti zahvaćenosti aksilarnih limfnih čvorova.

Histološki gradus vrijednost je koja daje informaciju o diferenciranosti tumora. Najčešće se koristi Bloom-Richardson-Elston sistem u kojemu se histološki gradus određuje zbrajanjem bodova pripisanih trima faktorima, a to su broj mitozna, polimorfizam jezgre i očuvanost pravilne arhitekture (promatran kao postotak tubularnih struktura unutar tumora).

- Gradus 1 su dobro diferencirani tumori (3-5 bodova)
- Gradus 2 su srednje dobro diferencirani tumori (6-7 bodova)
- Gradus 3 su slabo diferencirani tumori (8-9 bodova)

Uspješnost liječenja je bolja kod bolje diferenciranih tumora tj. tumora manjeg gradusa (Hicks i Lester, 2012).

Status limfnih čvorova bitan je prognostički faktor u smislu da je veći broj tumorom zahvaćenih aksilarnih limfnih čvorova povezan s lošijom prognozom (Hicks i Lester, 2012).

Metastaze se šire limfom ili krvlju. Pri sumnji na postojanje metastaza, najbitnije je ispitati limfni čvor „čuvar“ (sentinel limfni čvor). Ako je on negativan, 90% je vjerojatnost kako nema metastaza u limfnim čvorovima. Ostalih 10% rezultat je činjenice da se metastaze ponekad ne šire uobičajenim putem nego se pojave u intramamarnim limfnim čvorovima. Prognostički su važne metastaze veće od 0,2cm (makrometastaze).

Limfovaskularna invazija tumora ima prognostičku vrijednost u procjeni rizika za lokalni i udaljeni povratak bolesti (Cianfrocca i Goldstein, 2004).

Ki-67 je nuklearni marker proliferacije stanica izražen u svim fazama staničnog ciklusa, osim faze G₀. Viša vrijednost Ki-67 povezana je s višim gradusom i agresivnijim tumorom (Tang i Tse, 2016).

Hormonski status podrazumijeva status estrogenskih (ER) i progesteronskih (PR) receptora. Ima prognostičku i prediktivnu vrijednost. Hormonski pozitivni karcinomi sporije rastu i duže je vrijeme do pojave relapsa bolesti. Prediktivna vrijednost proizlazi iz osjetljivosti ER i PR pozitivnih karcinoma na hormonsku terapiju (npr. tamoksifenom). Ekspresija ER i PR mjeri se uglavnom imunohistokemijski (Cianfrocca i Goldstein, 2004).

HER-2 gen (HER-2/neu, ERBB2, EGFR2) je najproučavaniji onkogen povezan s karcinomom dojke. Informacija o statusu HER-2 ima prognostičku i prediktivnu vrijednost. Dokazana amplifikacija gena ili prevelika ekspresija proteina uzrokuje brži rast i diseminaciju karcinoma što je povezano s lošijom prognozom (Hortobagyi i sur., 2017). S druge strane, pozitivan HER-2 status je prediktor osjetljivosti na terapiju trastuzumabom i rezistencije na tamoksifen (Zaha, 2014).

1.6. Dijagnostika karcinoma dojke

Odabir invazivne dijagnostičke procedure ovisi o lokalizaciji tumorske promjene, očekivanoj vrsti tumora ili o načinu potencijalnog daljnjeg liječenja. Dijagnostički postupak započinje vizualnim pregledom i palpacijom dojki kako bi se ustvrdila prisutnost nepravilnosti. Nakon toga se mamografski ili ultrazvučno traži sumnjiva tvorba, a ona se dalje mora patohistološki potvrditi. Klinički ili ultrazvučno detektirani povećani regionalni limfni čvorovi moraju se citološki punktirati, a dalje se pokušava otkriti stupanj zahvaćenosti tumorom. Kako bi se postavila dijagnoza, procijenila prognoza i odgovor na liječenje dodatno se na citopatološkim i patološkim uzorcima izvode još neka ispitivanja. Neka od njih su imunohistokemijska analiza i in situ hibridizacija koje se koriste u određivanju statusa HER-2 receptora. Prema preporuci CAP/ASCO smjernica, određivanje HER-2 statusa je rutinsko kod svih novodijagnosticiranih invazivnih karcinoma dojke (Wolff i sur., 2018).

Imunohistokemijske tehnike temelje se na stvaranju interakcije između specifičnih protutijela i odgovarajućih antigena što omogućuje lokalizaciju željenog antigena (Damjanov i sur., 2018). Tako se određuje prisutnost HER-2 na površini stanice. Obojenost dobivenog preparata ocjenjuje se od 0 do 3. Preparat u kojemu nije vidljiva obojenost membrana stanica ili u kojemu je obojenost vrlo slaba za manje od 10% stanica ocjenjuje se sa 0. Sa 1 se ocjenjuje preparat u kojemu je vidljiva djelomična obojenost membrane u više od 10% stanica. Preparati ocijenjeni sa 0 i 1 smatraju se negativnim. Dakle, smatra se da u tim karcinomima ne postoji prekomjerna ekspresija HER-2. Ako je u više od 10% stanica na preparatu vidljivo jako i jasno obojenje membrane, preparat se ocjenjuje sa 3 te se za taj karcinom kaže da je HER-2 pozitivan. Sa 2 se ocjenjuje preparat u kojemu se za više od 10% stanica vidi srednje jako obojenje i takav preparat podliježe daljnjoj analizi tehnikom in situ hibridizacije (Wolff i sur., 2018). U usporedbi sa imunohistokemijskim bojenjem, in situ hibridizacija je specifičnija i osjetljivija metoda i ne podliježe pogreškama koje proizlaze iz različitih interpretacija ispitivača (Valabrega i sur., 2007).

Hibridizacijom in situ moguće je lokalizirati citoplazmatske ili nuklearne DNA ili RNA na histološkom ili citološkom preparatu. Metoda se temelji na komplementarnom sparivanju slijedova DNA. Denaturiranjem DNA djelovanjem topline, kiseline ili lužine dobivaju se kalupi na koje se mogu vezati egzogene komplementarne DNA zvane proba (Damjanov i sur., 2018). Detektiranje amplifikacije *HER-2/neu* gena omogućeno je primjenom kromogene (CISH), srebrne (SISH) i fluorescentne (FISH) in situ hibridizacije. **FISH** koristi probe obilježene fluorescirajućim agensom, a preparati se analiziraju fluorescentnim mikroskopom u tamnom polju. **CISH** rabi kromogenom označene probe, a temelji se na reakciji

kataliziranoj peroksidazom ili alkalnom fosfatazom koja se može vidjeti pod svjetlosnim mikroskopom. **SISH** je novija metoda ISH koja se temelji na odlaganju srebra na ciljnim mjestima nakon enzimske reakcije (Krishnamurti i Silverman, 2014).

HER-2 pozitivni karcinomi često pokazuju amplifikaciju drugih DNA segmenata, a jedan od primjera je amplifikacija CEP17 (centromera kromosoma 17) koja se koristi pri određivanju amplifikacije HER-2 receptora (Hicks i Lester, 2012). Rezultat analize su vrijednosti ukupnog broja kopija *HER-2/neu* gena u jezgri te omjer broja kopija gena i broj kopija centromera kromosoma 17 (CEP17). Prema ASCO/CAP smjernicama za nalaz se kaže da je pozitivan ako je $HER-2:CEP17 \geq 2$ s ukupnim brojem kopija HER-2 po stanici ≥ 4 . Pozitivan je također u slučaju $HER-2:CEP17 < 2$ uz broj kopija HER-2 po stanici ≥ 6 (Wollf i sur., 2018).

1.7. Patohistološka podjela karcinoma dojke

Karcinome se histološki može klasificirati kao neinvazivne karcinome, mikroinvazivne karcinome i invazivne karcinome. Karcinomi koji ne probijaju bazalnu membranu kategorizirani su kao in situ karcinomi, dok pojam invazivnog tumora obuhvaća tumore koji probijaju bazalnu membranu i šire se u druga tkiva (Damjanovi i sur., 2018).

NEINVAZIVNI KARCINOM DOJKE

Duktalni karcinom in situ (DCIS) nastaje klonalnom proliferacijom epitelnih stanica unutar kanalića bez probijanja bazalne membrane, no neki od njih progrediraju u invazivne karcinome. Ovisno o mjeri i načinu ispunjavanja kanalića te prisutnosti nekroze tkiva, razlikuju se solidni DCIS (kanalić u potpunosti ispunjen tumorskim stanicama), komedo tip, papilarni, mikropapilarni i kribiformni tip (Hicks i Lester, 2012).

Lobularni karcinom in situ (LCIS) karakteriziran je proliferacijom epitelnih stanica unutar acinusa u lobulima pri čemu stanice nisu međusobno adherentne zbog gubitka E-kadherina. Većinom je dijagnosticiran kod predmenopauzalnih žena. Ne tvori opipljive mase ni mamografski vidljive tvorbe pa se otkriva slučajno mikroskopski pri pregledu cilindara biopsije. Karcinom je često multicentrične prirode (Hicks i Lester, 2012).

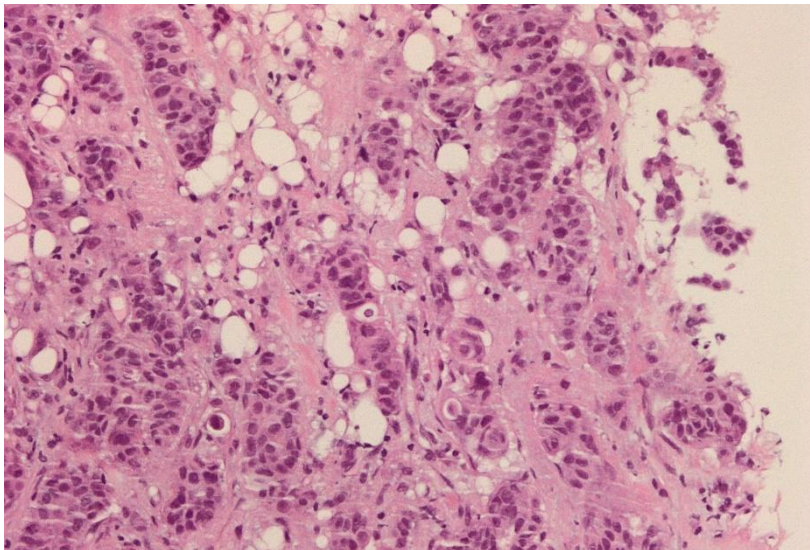
Mikroinvazivni karcinom dojke invazivni je karcinom koji probija bazalnu membranu najviše 0,1 cm (Hortobagyi i sur., 2017).

INVANZIVNI KARCINOM DOJKE

Invazivni karcinom dojke (NST, eng. no special type) (Slika 1) podrazumijeva sve adenokarcinome (karcinomi koji potiču iz žlijezdanog tkiva) koji nisu svrstani u posebne histološke grupe. Najveći broj invazivnih karcinoma čine upravo NST karcinomi.

Lobularni invazivni karcinom karakterizira gubitak stanične adhezije (slično kao LCIS) što rezultira specifičnom morfologijom i različitim obrascima tumorske infiltracije. Tumor je iz tih razloga rijetko opipljiv, ali se snimanjem vide nepravilne mase i distorzija arhitekture tkiva. Često je multicentričan i javlja se uglavnom u žena starijih od 50 godina.

Invazivni karcinomi s manjom incidencijom su karcinom medularnih karakteristika, mucinozni, tubularni, kribriformni, papilarni, sarkomatoidni, karcinom s heterologinom diferencijacijom te karcinomi nalik onima u žlijezdama slinovnicama. Prema načinu manifestacije ističe se Pagetova bolest bradavice koja se može javiti uz invazivni karcinom, a u kojoj se javlja eksudat ili kruste na bradavici te je koža zadebljala i hrapava. Inflammatory je karcinom klinički specifičan zbog pojave difuznog eritema i edema (peau d'orange) koji uzrokuje da koža nalikuje kori naranče (Hortobagyi i sur., 2017).



Slika 1. Histološki izgled invazivnog karcinoma dojke (NST)

1.8. TNM klasifikacija

Karcinomi se najčešće opisuju i klasificiraju pomoću TNM sustava. On podrazumijeva tri prognostička faktora: veličinu tumora ili dubina prodora kroz slojeve stijenke (T), zahvaćenost regionalnih limfnih čvorova (N), udaljene metastaze (M) (Hicks i Lester, 2012).

Ovisno o tome kakvim je pregledom određena kategorija ispred TNM stadija upisuje se određeno slovo. Slovom 'c' ukazuje se na klinički utvrđena svojstva, dok se ona određena patološkim pretragama na kirurškom materijalu označuju slovom 'p'. Ako je stadij određen nakon neoadjuvantne terapije, to se naznači slovom 'y'. Konačno, proširenost recidivirajućih tumora naznačit će se slovom 'r' (Vrdoljak i sur., 2018).

Tablica 1. Kategorizacija karcinoma prema TNM sustavu uz pridružene kriterije (Hortobagyi i sur., 2017)

Primarni tumor (T)	T kriterij
Tx	Primarni tumor ne može se odrediti.
T0	Nije dokazan primarni tumor.
Tis (DCIS)	In situ duktalni karcinom.
Tis (Pagetova bolest bradavice)	Pagetova bolest bradavice koja nije povezana sa invazivnim karcinom ili DCIS-om unutar parenhima dojke.
T1	Tumor promjera ≤ 20 mm.
T1mi	Tumor promjera ≤ 1 mm.
T1a	Tumor promjera > 1 mm , ali ≤ 5 mm.
T1b	Tumor promjera > 5 mm, ali ≤ 10 mm.
T1c	Tumor promjera > 10 mm, ali ≤ 20 mm.
T2	Tumor promjera > 20 mm ali ≤ 50 mm.
T3	Tumor promjera ≥ 50 mm.
T4	Tumor bilo koje veličine koji zahvaća torakalnu stijenku ili kožu
T4a	Tumor koji zahvaća torakalnu stijenku.
T4b	Tumor koji zahvaća kožu sa vidljivim ulceracijama, edemom ili satelitskim čvorićima na koži.
T4c	Vrijedi T4a + T4b.
T4d	Inflamatorni karcinom.
Regionalni limfni čvorovi (N)	N kriterij
N0	Nisu dokazane metastaze u regionalnim limfnim čvorovima
N1	Metastaze u pomičnim aksilarnim limfnim čvorovima.
N2	Metastaze u fiksiranim aksilarnim limfnim čvorovima
N3	Metastaze u istostranim infraklavikularnim, unutarmamarnim, ili supraklavikularnim limfnim čvorovima.
Metastaze (M)	M kriterij
M0	Nema klinički ili radiografski detektiranih metastaza.
M1	Metastaze detektirane klinički ili radiografski; histološki dokazane metastaze veće od 0,2mm

1.9. Imunohistokemijska klasifikacija karcinoma dojke

Analiza gena (microarray tehnologija) omogućila je otkrivanje takozvanih intrinzičnih gena prema kojima se definiraju podtipovi tumora. S obzirom na hormonske receptore i proliferacijski indeks Ki-67 razlikuju se luminalni tip A, luminalni tip B koji može biti HER-2 negativan ili pozitivan, HER-2 pozitivan tip i trostruko negativni rak dojke („basal- like“ podtip).

Luminalni tip A karcinomi su, morfološki gledano, dobro diferencirani. Najčešće su to invazivni duktalni karcinomi (NTS), tubularni karcinomi, lobularni, mucinozni i neuroendokrini karcinomi. Kod ovih je karcinoma visoka ekspresija ER i PR, a nema ekspresije HER-2. Ki-67 indeks je nizak što upućuje na slabu proliferaciju stanica.

Luminalni tip B karcinomi imaju visok Ki-67 indeks, dakle brzo proliferiraju, a dolazi i do mutacije p53 pa su ti karcinomi lošijeg ishoda liječenja. Ekspresija ER je niska, a PR niska ili je uopće nema.

Luminalni tip B HER-2 pozitivan rak eksprimira ER, HER-2, a može i ne mora ekspimirati PR. Vrijednost Ki-67 može varirati.

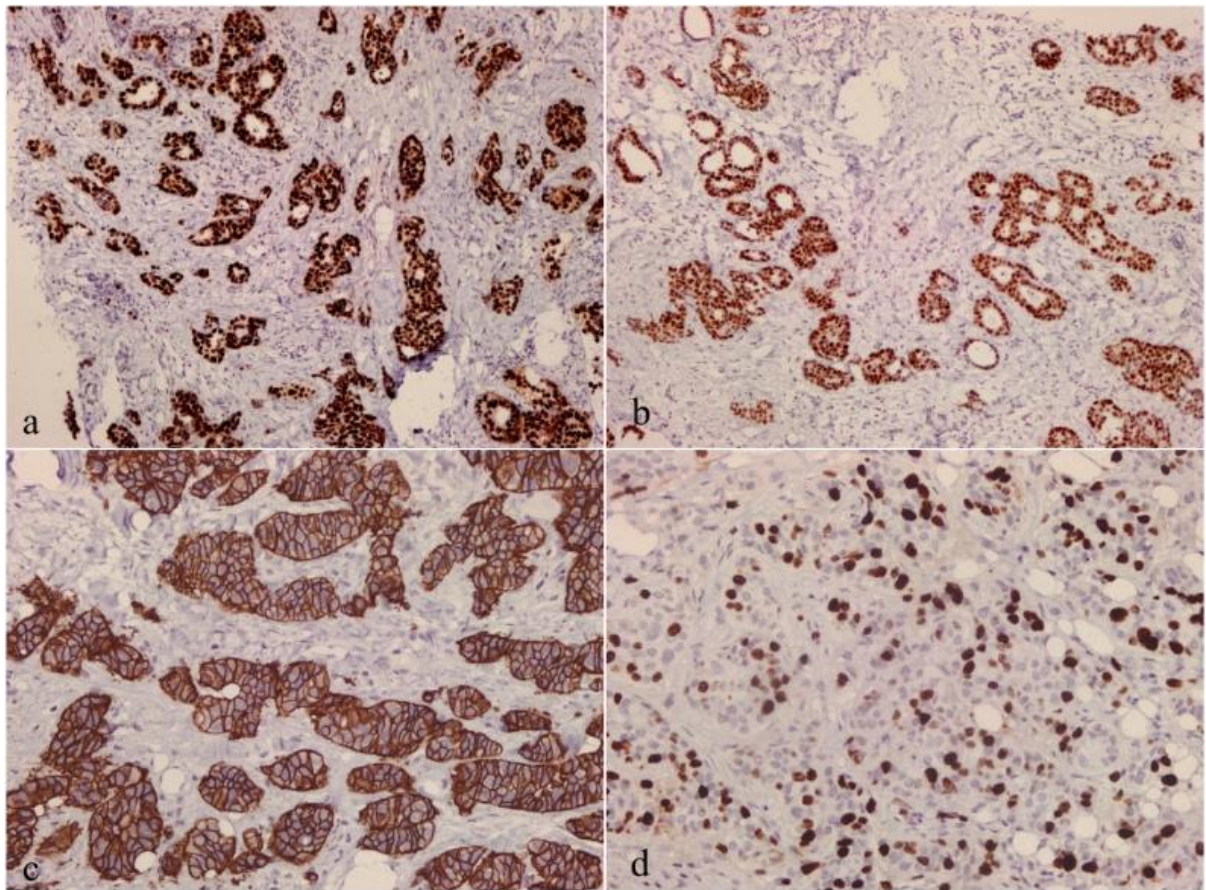
HER-2 pozitivni karcinomi imaju veliku razinu HER-2 i o HER-2 ovisnih gena, a ER i PR su negativni.

Trostruko negativni rak dojke (basal like tumor) pokazuju ekspresiju gena karakterističnih za bazalne epitelne stanice (npr. keratin 5 i 6, laminin). Za ove karcinome nema ciljane terapije što ih čini karcinomima s najlošijom prognozom (Tang i Tse, 2016).

Tablicom 2 prikazani intrinzični podtipovi, a Slika 2 prikazuje imunohistokemijske karakteristike različitih tipova karcinoma dojke.

Tablica 2. Intrinzični podtipovi karcinoma (Goldhirsch i sur., 2013)

Podtip karcinoma dojke	Incidencija	Imunohistokemijske karakteristike
Luminalni A	40%	ER+, PR+, HER-2-, Ki-67<20%
Luminalni B, HER-2 negativan	10-15%	ER+, HER-2 - i/ ili PR- ili < 20%, Ki-67 > 20%
Luminalni B, HER-2 pozitivan	10-15%	ER+, HER-2+, Ki-67 bilo kakav, PR bilo kakav
HER-2 pozitivan	10-15%	HER-2+, ER-, PR-
Trostruko negativan	15-20%	HER-2-, ER-, PR-



Slika 2. Luminalni A tip karcinoma dojke pozitivan na ER i PR (a i b); HER-2 pozitivan karcinom dojke (c); proliferacijski indeks određen protutijelom na Ki-67 (d)

1.10. HER-2 pozitivan karcinom

HER-2 jedan je od članova HER/ErbB porodice. Ostali su ErbB1/EGFR/HER1, ErbB3/HER3, ErbB4/HER4. *HER-2/neu* kodira za 185kDa velik tirozin kinazni receptor za faktor rasta lociran na kromosomu 17 (Vrdoljak i sur., 2018). Receptori HER porodice imaju izvanstaničnu vezujuću domenu, transmembranski lipofilni segment i unutarstaničnu tirozin kinaznu domenu koja ima funkciju fosforiliranja tirozinskih ostataka što rezultira prijenosom signala. HER-2 potiče proliferaciju stanica putem RAS-MAPK signalnog puta, dok je inhibicija stanične smrti posredovana PI3K-AKT-mTOR signalnim putem (Hudis, 2017).

U HER-2 pozitivnim karcinomima povećana je amplifikacija *HER-2/neu* i povećana ekspresija HER-2. Više dostupnih proteina omogućuje povećani opseg homodimerizacije i heterodimerizacije HER-2 s ostalim članovima porodice HER receptora čime se ispunjava onkogeni potencijal HER-2. Dimerizacija pokreće aktivaciju signalnih puteva koji dovode do povećanog malignog rasta, preživljavanja i diferencijacije tumorskih stanica, a posljedično do invazije i metastaziranja karcinoma.

Histološke karakteristike HER-2 pozitivnih karcinoma su invazivnost tumora (u većini slučajeva), visok nuklearni gradus i aneuploidnost DNA, moguća pojava nekroze tkiva i infiltracija limfocitima. Nadalje, karakteriziran je visokim brojem mitoze i proliferativnog indeksa, a u podlozi može imati i p53 mutacije (Hicks i Lester, 2012).

Amplifikacija HER-2 najčešća je kod invazivnih duktalnih karcinoma. U 10% slučajeva radi se o invazivnim lobularnim karcinomima, Pagetovoj bolesti bradavice te vrlo rijetko o tubularnim i mucinoznim karcinomima (Krishnamurti i Silverman, 2014).

HER-2 pozitivan karcinom zbog svojih se karakteristika povezuje sa lošijom prognozom neovisno o uključenosti limfnih čvorova, ali, razvojem lijekova koji ciljaju na HER2, dramatično je poboljšan ishod bolesti. Najznačajnije je monoklonsko protutijelo trastuzumab, a razvijeni su i drugi HER-2 ciljajući lijekovi koji udruženi sa kemoterapeutskim režimom pokazuju vrlo dobre rezultate (Hortobagyi i sur., 2017).

1.11. Ciljana anti-HER-2 terapija

Trastuzumab je prvo monoklonsko protutijelo razvijeno za ciljanu terapiju HER-2 pozitivnih karcinoma. Radi se o humaniziranom IgG protutijelu, a indiciran je za liječenje ranog i metastatskog HER-2 pozitivnog karcinoma dojke u neoadjuvntnom i adjuvantnom režimu. Nekoliko je zabilježenih mehanizama djelovanja trastuzumaba, a svaki od njih započinje visoko specifičnim vezanjem trastuzumaba na izvanstaničnu domenu HER-2 preko antigen-specifičnih mjesta (Lee i sur., 2014). Vezanjem trastuzumaba ometena je dimerizacija HER-2 te izostaje aktivacija unutarstanične tirozin kinaze. Posljedično ne dolazi do prijenosa signala preko RAS/MAPK i PI3K/AKT puteva te je zaustavljena proliferacija tumorskih stanica. Vezanje trastuzumaba, nadalje, potiče internalizaciju receptora i ubikvintin-ligazom posredovanu degradaciju receptora (Kreutzfeldt i sur., 2020). Dodatni mehanizam djelovanja jest aktivacija NK stanica mehanizmom stanične citotoksičnosti posredovane protutijelima (ADCC). Komplementrano vezanje Fc γ receptor NK stanice na Fc domenu trastuzumaba aktivira NK stanicu te dolazi do lize tumorske stanice. Protutijela sinergistički djeluju s kemoterapijom na način da vežu citotoksični lijek te ga otpuštaju nakon što prepoznaju tumorsku stanicu i time se postiže ciljano djelovanje na stanice tumora (Vrdoljak i sur., 2018). S obzirom da je nuspojava trastuzumaba kardiotoksičnost, prije početka liječenja treba se utvrditi sigurnost za primjenu kod pacijentice na način da se učini ultrazvuk srca sa određivanjem ejakcijske frakcije lijeve klijetke (Valabrega i sur., 2007). U slučaju razvoja

kardiomiopatije, o daljnjem liječenju trebali bi zajednički odlučiti kardiolog i onkolog (www.uptodate.com).

Pertuzumab je monoklonsko protutijelo za čijim se razvojem javila potreba kad se uočila pojava rezistencije na trastuzumab. On se veže na ekstracelularnu domenu HER-2 različitu od mjesta vezanja trastuzumaba, na mjestu gdje dolazi do dimerizacije HER-2 i HER-3 (Lee i sur., 2014). Indiciran je za liječenje ranog i metastatskog HER-2+ karcinoma dojke, a preporuka je koristi ga u kombinaciji sa trastuzumabom i docetakselom (Kreutzfeldt i sur., 2020).

Ado-trastuzumab-emtansin (T-DM1) je konjugat antitijelo-lijek. Radi se o kombinaciji trastuzumaba sa inhibitorom mikrotubula. Konjugacijom trastuzumaba sa drugim molekulama uspijeva se nadjačati rezistencija karcinoma na sami trastuzumab (Lee i sur., 2014). Koristi se u adjuvantnom liječenju rezidualnog metastatskog HER-2 pozitivnog karcinoma dojke koji je neoadjuvantno tretiran kemoimunoterapijom trastuzumabom i taksanom (Kreutzfeldt i sur., 2020). Nakon vezanja za HER-2, T-DM1 se internalizira te se cijepa veza pri čemu se otpušta emtansin koji se koncentriran unutar stanice veže na tubulin, onemogućava dijeljenje stanice i uzrokuje smrt stanice. Najčešće nuspojave ovog lijeka su umor, mučnina, koštano-mišićna bol te porast transaminaza i trombocitopenija (Vrdoljak i sur., 2018).

Lapatinib je mala molekula koja reverzibilno inhibira tirozin kinaznu domenu HER-1 i HER-2. Koristi se u kombinaciji sa trastuzumabom ili kapecitabinom u terapiji uznapredovalog ili metastatskog HER-2 pozitivnog karcinoma (www.uptodate.com). Odobren je u kombinaciji s kapecitabinom za liječenje metastatskog karcinoma koji je progredirao nakon prethodne terapije (Kreutzfeldt i sur., 2020).

Neratinib je ireverzibilni inhibitor tirozin kinaze na HER-1, HER-2 i HER-4. Odobren je za adjuvantno liječenje ranog karcinoma dojke koji je prethodno adjuvantno tretiran trastuzumabom pod uvjetom da je zadnja primjena trastuzumaba bila prije manje od godinu dana. (Kreutzfeldt i sur., 2020).

Trastuzumab-deruxtecan je novi protutijelo-lijek konjugat. Tetrapeptidnom vezom povezani su trastuzumab i inhibitor topoizomeraze I deruxtecan. Ta veza je stabilna u cirkulaciji, ali se u HER-2+ tumorskim stanicama selektivno cijepa liposomalnim proteazama čime se postiže ciljana distribucija kemoterapije. FDA ga je 2019. godine ubrzanim postupkom odobrila za liječenje HER-2 pozitivnih tumora koje nije moguće u potpunosti otkloniti kirurškim zahvatom te za metastaske HER-2 pozitivne karcinome koji su prethodno tretirani dvama ili više anti-HER-2 lijekovima (Kreutzfeldt i sur., 2020).

U određenim fazama razvoja za liječenje HER-2 pozitivnog karcinoma dojke još je nekoliko lijekova.

Margetuximab je monoklonsko protutijelo derivirano iz trastuzumaba. Fc regija margetuximaba genetički je izmijenjena kako bi učinkovitije stimulirala stanice u ADCC procesu i povećala imunski odgovor domaćina u borbi protiv stanica raka. Margetuximab se ispituje u liječenju lokalno uznapredovalog ili metastatskog HER-2 pozitivnog karcinoma prethodno tretiranog anti-HER-2 terapijom.

Tucatinib je potentan i selektivan reverzibilni inhibitor unutarstanične tirozin kinazne domene HER-2. S obzirom da pokazuje svojstvo mogućnosti prolaska kroz krvno-moždanu barijeru mozga, istražuje se djelovanje na metastaze karcinoma u mozgu.

Atezolizumab je monoklonsko IgG1 protutijelo usmjereno na PD-L1 (ligand za receptor programirane stanične smrti 1). PD-L1 se veže na PD-1 na citotoksičnim CD8+ T-limfocitima i te stanice podliježu apoptozi. Inhibicijom PD-L1, stanice T-limfocita ostaju očuvane i dalje izvršavaju svoju funkciju u imunskom sustavu. Atezolizumab je odobren za liječenje trostruko negativnog karcinoma dojke, no trenutno se ispituju njegovi učinci u liječenju metastatskog HER-2 pozitivnog karcinoma (Kreutzfeldt i sur., 2020).

1.11.1. Pristup liječenju

Odluka multidisciplinarnog tima o liječenju pacijentice s karcinomom temelji se na kliničkoj procjeni prognostičkih i prediktivnih čimbenika rizika, u obzir se mora uzimati dob, menopauzalni status i želje bolesnice (Šeparović i sur., 2015). Pristup liječenju HER-2 pozitivnog karcinoma ovisi o stadiju u kojemu je otkriven. Dakle, potrebno je poznavati veličinu tumora, zahvaćenost limfnih čvorova i prisutnost udaljenih metastaza. U liječenju ranijih stadija bolesti cilj je izlječenje odnosno odgoda relapsa bolesti. Liječenjem uznapredovale bolesti nastoji se produljiti život i održati kvaliteta života (Vrdoljak i sur., 2018).

Polazište u liječenju HER-2 pozitivnih karcinoma jest liječenje trastuzumabom u kombinaciji sa kemoterapijom. Ukoliko pacijent nije prethodno liječen trastuzumabom, preporuka je početi (neo)adjuvantno liječenje trastuzumabom, pertuzumabom i taksanom. Taksan izbora je paklitaksel zbog bolje podnošljivosti i manje toksičnosti. Neoadjuvantna je terapija indicirana u slučaju većih karcinoma, stadija II i III pri čemu se trajanje terapije trastuzumabom prije i nakon operacije zbraja. Preporuka je da ukupno trajanje primjene trastuzumaba bude 12 mjeseci. Pri dužoj primjeni, bitno je pratiti toksičnost i procjenjivati omjer koristi i rizika.

Ovisno o opsegu kirurškog zahvata, može se govoriti o poštednim zahvatima (kvadrantektomiji i segmentektomiji) ili s druge strane mastektomiji u kojoj se tkivo dojke uklanja u potpunosti. Disekciju aksile potrebno je obaviti ako se biopsijom limfnog čvora dokažu više od 2 pozitivna limfna čvora, a opseg disekcije aksile ovisi o stupnju zahvaćenosti. Nakon kirurškog zahvata slijedi adjuvantna terapija. Ukoliko pacijent nije kandidat za terapiju taksanom, lijek izbora je T-DM1. Potrebno je pratiti podnošljivost te u slučaju značajne periferne neuropatije pacijentu prilagoditi dozu ili ukinuti T-DM1. Tada se terapija nastavlja trastuzumabom ili trastuzumabom u kombinaciji sa pertuzumabom. Posljednje navedena kombinacija prigodna je i za pacijente koji žele izbjeći citotoksičnu terapiju, no na umu treba imati moguću početnu privremenu progresiju bolesti te se ovaj princip ne preporuča u osoba sa postojećim komorbiditetima. Ukoliko bolest u tom slučaju značajno progredira, preporuka je ipak sekvencijski uvesti kemoterapiju.

U slučaju karcinoma veličine između 1mm i 2 mm sa negativnim limfnim čvorovima, ne preporuča se anti-HER-2 terapija niti kemoterapija. Ako je karcinom veći od 2 cm, sa ili bez pozitivnih limfnih čvorova, preporuča se sekvencijski režim kemoterapije koji podrazumijeva započinjanje kemoterapije antraciklinima, a zatim naknadno uvođenje trastuzumaba i kemoterapije taksanima. Druga su opcija paklitaksel, karboplatin i trastuzumab (www.uptodate.com).

Ako pacijentica ima HER-2 pozitivni karcinom koji je istovremeno hormonski pozitivan, dakle luminalni B HER-2 pozitivni karcinom, preporuka je također liječenje započeti kemoterapijom s trastuzumabom i pertuzumabom. U slučaju da karcinom nije vrlo progresivan, nema značajne visceralne invazije te dok je bolest asimptomatska, moguće je provoditi liječenje anti-HER-2 terapijom i endokrinom terapijom. Bitno je u slučaju uvođenja endokrine terapije, ukinuti kemoterapiju. Ako je ženi luminalni B HER-2+ karcinom dijagnosticiran u predmenopauzalnoj dobi, uz terapiju se predlaže supresija ili odstranjivanje jajnika. U izboru endokrine terapije u obzir se uzima dob pacijentice i menopauzalni status. Prva su opcija inhibitori aromataze anastrozol i letrozol, a primjenjuju se i tamoksifen, GnRH-agonisti, LHRH agonisti, eksemestan. Sekundarna linija liječenja podrazumijeva uklanjanje pertuzumaba i uvođenje lapatiniba u terapiju, a po potrebi se može promijeniti lijek u endokrinom terapiji. Cilj je odgoditi potrebu za primjenom neželjene kemoterapije.

U slučaju relapsa bolesti nakon adjuvantno primjenjivanog trastuzumaba, odluka o daljnjem liječenju donosi se na temelju duljine intervala u kojemu pacijent nije primao terapiju. Ukoliko je do relapsa došlo nakon 6 ili više mjeseci od posljednje adjuvantne primjene trastuzumaba ili T-DM1, pacijentu se daju trastuzumab, pertuzumab i taksan. Ako je do

rezidualne bolesti ili progresije bolesti došlo u manje od 6 mjeseci od posljednje primjene trastuzumaba, preporuka je uvesti T-DMI u trajanju od 14 ciklusa ili lapatinib sa kapecitabinom. Treća opcija, koja se vrlo rijetko koristi, jest neritinib. Progresija bolesti nakon liječenja sa T-DM1 zahtijeva novije pristupe liječenja (www.uptodate.com).

2. OBRAZLOŽENJE TEME

Kako bi se uspješnije liječio karcinom, potrebno je odrediti njegove karakteristike i poznavati njegovo biološko ponašanje. Cilj je ovog rada ispitati pristupe u liječenju HER-2 pozitivnog karcinoma dojke i uspješnost ciljane anti-HER-2 terapije, s naglaskom na trastuzumab. Uspješnost liječenja dovest će se u korelaciju sa karakteristikama bolesnika i tumora kako bi se pokušali definirati najvažniji prediktori odgovora na terapiju.

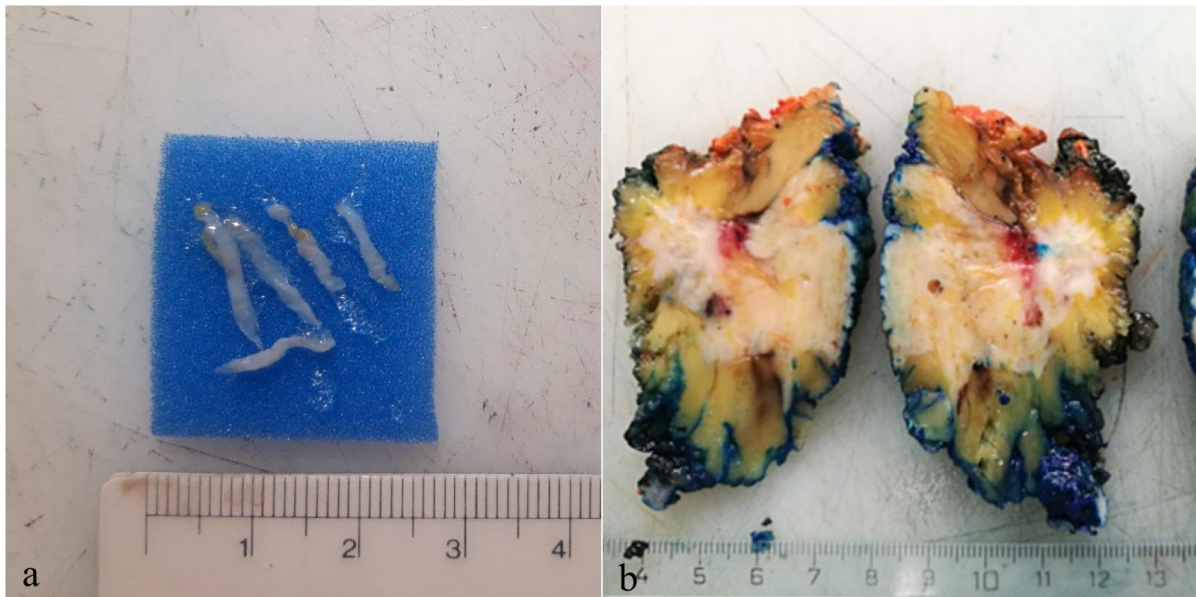
3. MATERIJALI I METODE

U svrhu izrade ovog diplomskog rada, određena je ciljna skupina pacijenata koju čine oboljeli od HER-2 pozitivnog karcinoma dojke, a čiji su uzorci tkiva analizirani tijekom 2016. godine na Kliničkom zavodu za patologiju i citologiju KBC Zagreb. Kliničko-patološki podaci dobiveni su iz baze podataka Kliničkog zavoda za patologiju KBC Zagreb te iz bolničkog informatičkog sustava, a odnosili su se na kliničku manifestaciju bolesti, veličinu tumora, patohistološke karakteristike, stadij, primijenjenu terapiju i tijek liječenja. Podatke će se razvrstati ovisno o tome opisuju li karakteristike pacijenta, karakteristike tumora ili načine i ishode liječenja. Rezultati će se povezati s dostupnim literaturnim podacima.

Pri podjeli bolesnika ovisno o dobi prilikom dijagnoze skupine su formirane tako da obuhvaćaju desetogodišnji interval. Tako su se dobile skupine u kojima granične vrijednosti iznose 20-29 godina, 30-39 godina, 40-49 godina, 50-59 godina, 60-69 godina, 70-79 godina, 80-89 godina.

Analizirani uzorci uključivali su biopsije dojke debelom iglom, tzv. core biopsije dojke (Slika 3a) te kirurške uzorke otvorene biopsije dojke, segmentektomije (Slika 3b) i mastektomije sa ili bez očuvanja kože i bradavice. Također su analizirani limfni čvorovi aksile (najčešće u sklopu segmentektomija i mastektomije, rjeđe zasebno) te mjesta udaljenih metastaza kao što su jetra, pluća, kost, mozak, koža i ostalo. Dio uzoraka služio je za primarnu dijagnostiku karcinoma dojke, a dio je bio analiziran nakon tzv. neoadjuvantne terapije ili u kasnijem tijeku bolesti. Uzorci su zaprimani svježi ili fiksirani u formalinu. Nakon preliminarnog pregleda i preuzimanja reprezentativnih uzoraka za patohistološki analizu, uzorci su rutinski procesuirani u automatiziranim histoprocessorima, uklapani u parafin, rezani na mikrotomima i bojani u automatskim bojačima rutinskom metodom bojenja hematoksilinom i eozinom (HE). Također su analizirani i uzorci zaprimljeni iz drugih ustanova poslani na dodatnu IHC analizu ili na ekspertno mišljenje.

U svrhu podjele bolesnika prema veličini primarnog tumora, granice su postavljene tako da se razlikuju tumori manji od 2 cm, tumori veličine od 2 cm do 5 cm i tumori veći od 5 cm. Podatak o veličini tumora dobiven je procjenom veličine mase na slikovnom nalazu dobivenom ultrazvukom ili mjerenjem na kirurškom materijalu.



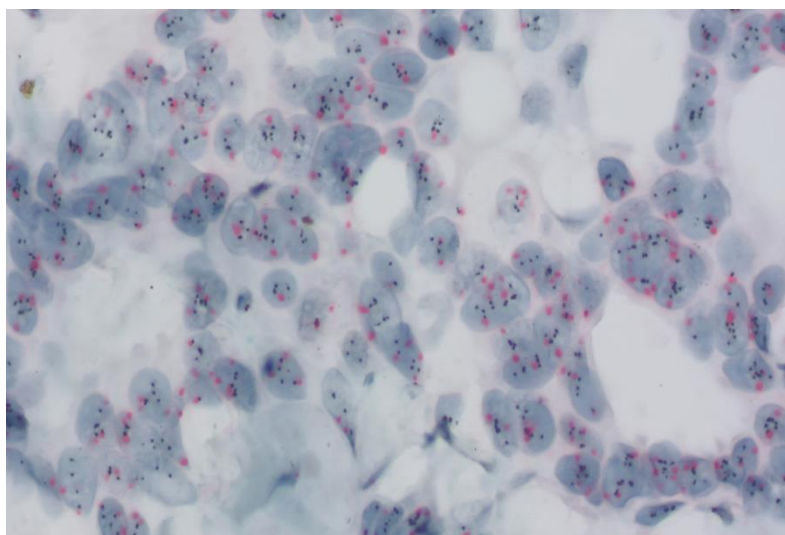
Slika 3. Uzorak dobiven core biopsijom dojke (a) i kirurškim zahvatom segmentektomije (b)

Histološki je tip određen prema tada važećoj klasifikaciji karcinoma dojke, a koja je preporučena od strane Svjetske zdravstvene organizacije (Lakhani i sur., 2012). Skupina 'DCIS u patohistološkoj dijagnozi bez jasnog invazivnog tumora' podrazumijeva tumore koji su prvotno liječeni kao neinvazivni tumor te je naknadno dijagnosticiran invazivni tumor dojke. U daljnjoj analizi ta će se dva slučaja voditi kao metastatski tumori jer su pri otkrivanju invazivnosti bili diseminirani te prethodno nisu dobivali ciljanu anti-HER-2 terapiju.

Na uzorcima karcinoma dojke provodilo se imunohistokemijsko ispitivanje prekomjerne prisutnosti HER-2, ER i PR te proliferacijski indeks tumorskih stanica. Za imunohistokemijsko ispitivanje koristili su se automatizirani aparati tvrtke Dako i Ventana (Slika 4). U slučaju dvojbenog rezultata učinjena je dodatna provjera HER-2 statusa metodom in situ hibridizacije (Slika 5). Iz podataka o statusu hormonskih receptora i HER-2 statusa, odredio se imunofenotip tumora. Imunofenotipi od interesa su u ovom slučaju luminalni B HER-2+ (ER+/HER-2+) i HER-2 pozitivan (ER-/HER-2+). Ako se u kontekstu podrazumijevaju tumori oba imunofenotipa koristit će se izraz 'HER-2 pozitivan'.



Slika 4. Automatizirani aparat Ventana BenchMark ULTRA za imunohistokemijsku obradu uzoraka i Inform Dual ISH metodu detekcije HER2-neu amplifikacije



Slika 5. Tumorsko tkivo obrađeno Inform Dual ISH metodom s amplifikacijom HER-2/neu gena

Nadalje, podaci o tumoru uključuju vrijednost nuklearnog gradusa tumora. Prikazat će se i zastupljenost određenog gradusa tumora ovisno o imunofenotipu tumora.

U slučaju da je TNM stadij određen nakon obrade kirurškog materijala, ispred TNM stadija stoji prefiks 'p'.

Pri određivanju stadija bolesti u trenutku dijagnoze, u lokalizirani stadij uključene su osobe u kojih je karcinom bio ograničen unutar dojke, dakle u trenutku dijagnoze nisu bile poznate metastaze u limfne čvorove niti udaljene metastaze. Sljedeću skupinu čine osobe kojima je pri dijagnozi dokazana prisutnost karcinoma u regionalnim limfnim čvorovima aksile. U treću su

skupinu uključeni bolesnici sa udaljenim metastazama u tijelu. Zasebno je izdvojena i skupina definirana kao 'DCIS u patohistološkoj dijagnozi bez jasnog invazivnog tumora'.

Pacijenti su podijeljeni u skupine prema organima zahvaćenima metastazama tumora. U obzir će se uzimati sva mjesta izvan dojke u kojima se pojavila metastaza karcinoma uključujući i limfne čvorove aksile.

Analizirana skupina oboljelih od HER-2 pozitivnog karcinoma dojke praćena je do kolovoza 2020. Vrijeme proteklo od dijagnoze do pojave metastaza analizirat će se za udaljene metastaze, a prikazat će se neovisno o mjestu metastaze te će se izraziti u godinama. Vremenski period trajanja terapije trastuzumabom podrazumijeva ukupno trajanje preoperativne i postoperativne terapije te je izražen u mjesecima. Biti će navedene kombinacije lijekova i lijekovi kojima je trastuzumab zamijenjen kao i lijekovi u endokrinoj terapiji luminalnog B HER-2+ karcinoma te citotoksični agensi korišteni u kemoterapiji. Vrijeme proteklo od dijagnoze bolesti do smrtnog ishoda prikazano je u mjesecima.

U grafičkim će se prikazima podaci razdvojiti ovisno o tome jesu li dobiveni analizom luminalnih B HER-2+ tumora ili analizom HER-2+ tumora.

Radi veće preglednosti, rezultati su prikazani kako u tekstu, tako i u obliku grafičkih prikaza te tablično. Numerički rezultati izraženi su u obliku apsolutnih brojeva i postotka.

4. REZULTATI I RASPRAVA

4.1. REZULTATI

Na Klinički zavod za patologiju i citologiju KBC Zagreb je tijekom 2016. na analizu zaprimljeno 515 uzoraka u kojima je potvrđena prisutnost stanica karcinoma dojke. S obzirom da su tijekom 2016. godine obrađena 2 ili više uzorka za pojedine pacijente, konačan broj obrađenih pacijenata s karcinomom dojke je 414. Od ukupnog broja pacijenata s karcinomom dojke (414), za njih 58 (14,01%) postavljena je dijagnoza HER-2 pozitivnog karcinoma. Ciljnu skupinu pacijenata dobilo se tako da se iz spomenutih uzoraka biralo uzorke pacijenata s karcinomom dojke kojima je imunohistokemijski dokazana prekomjerna ekspresija HER-2 na stanicama, odnosno amplifikacija gena *HER-2/neu* dual ISH metodom. Time se dobilo 65 uzoraka, a zbog već spomenutih razloga, konačan broj obrađenih pacijenata s HER-2 pozitivnim karcinomom iznosi 58.

Her-2 pozitivan tumor je nađen u 29 uzoraka dobivenih core biopsijom tumora u tkivu dojke, jednom uzorku biopsije limfnog čvora, 15 uzoraka tkiva dobivenih kirurškim zahvatom (tkivo dojke i limfni čvorovi), a 14 je puta zaprimljeno tkivo metastaza primarnog karcinoma dojke. Od 58 pacijenata, 38 ih je novodijagnosticiranih, a 20 je pacijenata imalo ranije postavljenu dijagnozu karcinoma i kojima je pri redovitoj kontroli ili nakon pojave znakova bolesti otkriven recidiv ili progresija bolesti. Od tih 20 pacijenata, u 6 je slučajeva dokazana prekomjerna ekspresija HER-2 koja do 2016. nije zabilježena.

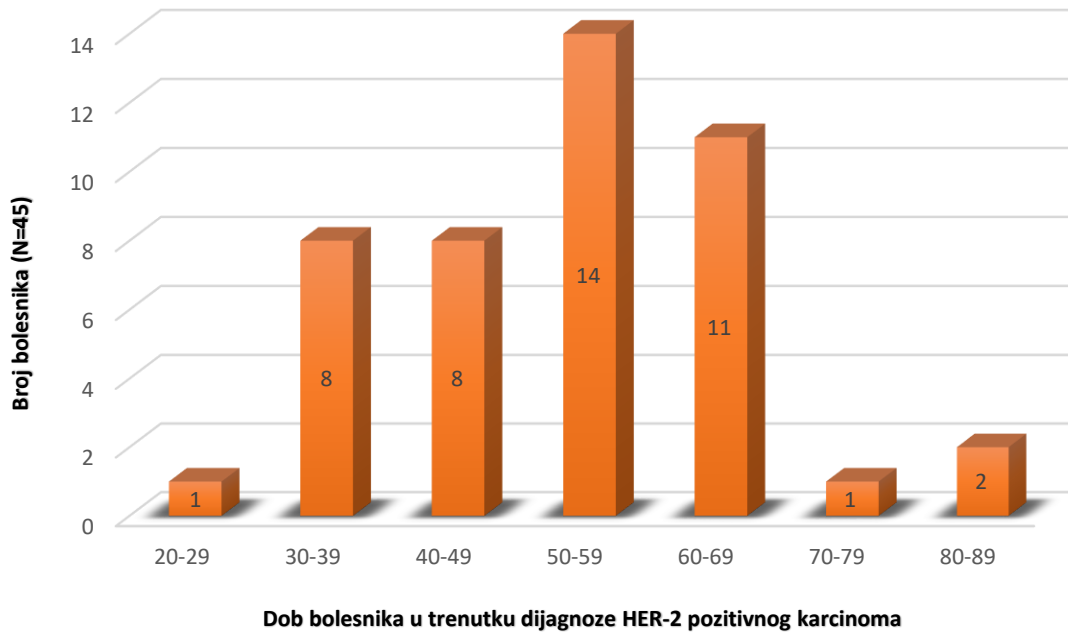
Vremenski period praćenja iz tih razloga seže od 2011. do 2020. godine, no potpuniji podaci o liječenju dostupni su za period od 2016. do kolovoza 2020. godine. Kako za 12 pacijenata nisu poznati potpuni podaci, u daljnjoj je analizi obuhvaćeno 46 pacijenata.

4.1.1. Karakteristike bolesnika

Promatrajući spol bolesnika čiji su uzorci karcinoma dojke obrađeni 2016. godine u KBC Zagreb, od ukupnog broja ispitivanih bolesnika s HER-2 pozitivnim karcinomom dojke, 45 (97,83%) su bile žene, a samo je jedan (2,17%) muškarac imao dijagnosticiran HER-2 pozitivan karcinom dojke. U nastavku teksta, analizirat će se podaci pacijentica, dok će slučaj karcinoma u muškarca biti obrađen zasebno.

Pri podjeli oboljelih ovisno o dobi prilikom dijagnoze skupine su formirane tako da obuhvaćaju desetogodišnji interval. Tako su se dobile skupine u kojima granične vrijednosti

iznose 20-29 godina, 30-39 godina, 40-49 godina, 50-59 godina, 60-69 godina, 70-79 godina, 80-89 godina. Broj bolesnika po određenoj skupini prikazan je na Slici 6.



Slika 6. Prikaz dobi bolesnika prilikom dijagnoze HER-2 pozitivnog karcinoma dojke

Iz grafičkog prikaza može se vidjeti kako je najčešće HER-2 pozitivan karcinom dijagnosticiran u osoba dobi 50-59 godina, a najrjeđe u dobi 20-29 te 70-79 godina.

Najmlađa bolesnica imala je 27, a najstarija 84 godine, što čini aritmetičku sredinu od 53,47 godine te medijan od 55 godina.

4.1.2. Karakteristike tumora

U analizi karakteristika tumora, započet će se s veličinom tumora. Podaci o veličini tumora prilikom dijagnoze HER-2 pozitivnog karcinoma dojke bili su dostupni za 34 od 45 bolesnica. Veličina najmanjeg i najvećeg dijagnosticiranog karcinoma iznosila je 0,7 cm i 8 cm. Za potrebe ove podjele, rubne vrijednosti veličine tumora u skupinama preuzete su i prilagođene vrijednosti iz TNM klasifikacije tumora. Karcinomi su, prema tome, svrstani u navedene skupine: tumori manji od 2cm, tumori veći od 2 cm, ali manji od 5 cm i konačno tumori veći od 5 cm. U Tablici 3 prikazan je broj tumora zastupljen u pojedinoj skupini.

Tablica 3. Prikaz broja tumora određene veličine prilikom dijagnoze HER-2 pozitivnog karcinoma dojke

Veličina tumora (cm)	Broj bolesnika (N=45)
≤ 2	17
2-5	10
≥5	7
Nepoznato	11

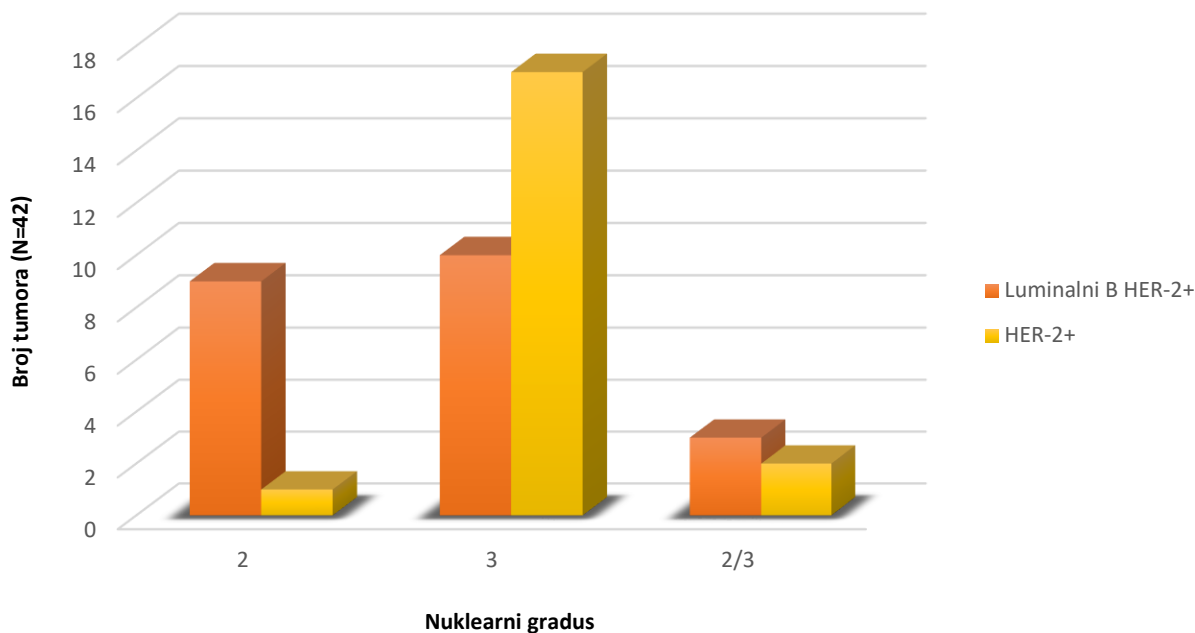
Veličina tumora pri dijagnozi HER-2 pozitivnog karcinoma u najvećem broju slučajeva iznosila manje od 2 cm, a radi se o 17 (50%) od ukupno 34 bolesnice.

Nadovezujući se na TNM klasifikaciju, podatak o pTNM stadiju bio je dostupan za 35 pacijentica. Kod 16 pacijentica je patohistološkom pretragom utvrđen karcinom pT1 stadija, dok je kod 8 pacijentica tumor bio stadija pT2. Stadij pT3 potvrđen je u 4 pacijentice, a pT4 stadij je utvrđen kod 7 pacijentica.

Histološki gledano, 41 tumor bio je invazivnog NST tipa. U tu su vrijednost ubrojani slučajevi 6 tumora koji su prvotno bili dijagnosticirani kao HER-2 negativni karcinomi. 2 su tumora svrstana u skupinu 'DCIS u patohistološkoj dijagnozi bez jasnog invazivnog tumora', 1 je tumor tipa ekstenzivnog DCIS te je dijagnosticiran 1 DCIS za malim žarištima invazije.

Nadalje, podaci o imunofenotipu bili su poznati za svih 45 pacijentica. HER-2+ karcinom je dijagnosticiran u 22 pacijentice (48,81%), dok je u 23 pacijentice dijagnosticiran luminalni B HER-2 pozitivan karcinom (51,11%). U ukupan su broj uključeni slučajevi 6 pacijentica kod kojih je došlo do promjene biologije tumora iz HER-2 negativnog u HER-2 pozitivni karcinom. Tim je tumorima tada dijagnosticiran luminalni B HER-2+ karcinom u 5 slučajeva, a u jednom je slučaju dijagnosticiran HER-2+ karcinom.

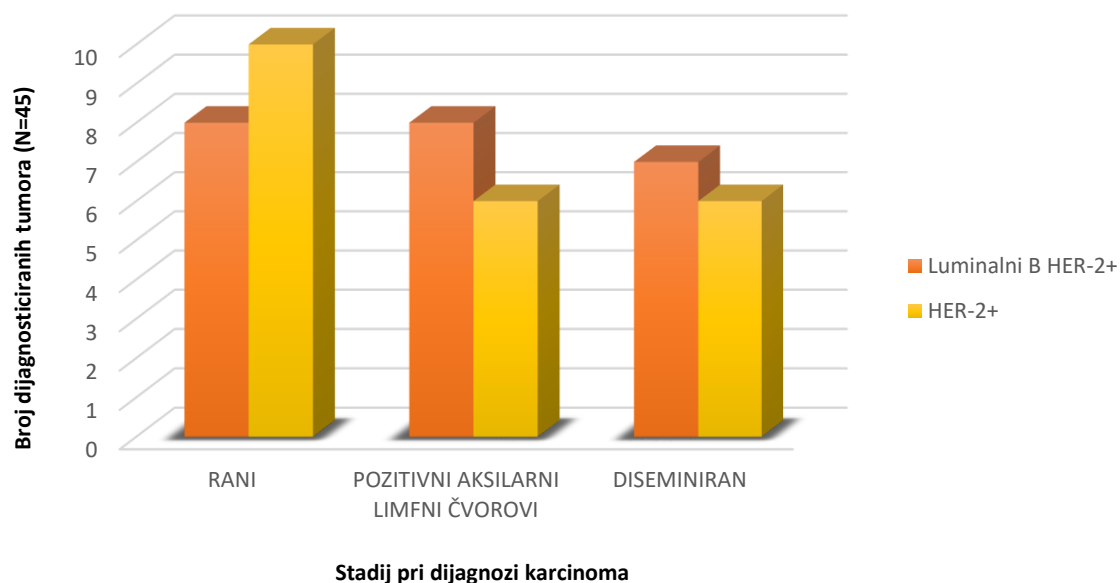
Vrijednost nuklearnog gradusa bila je poznata za 42 od 45 slučajeva te je zastupljenost tumora određenog nuklearnog gradusa ovisno o imunofenotipu prikazana na Slici 7.



Slika 7. Zastupljenost HER-2 pozitivnog karcinoma određenog nuklearnog gradusa po imunofenotipu

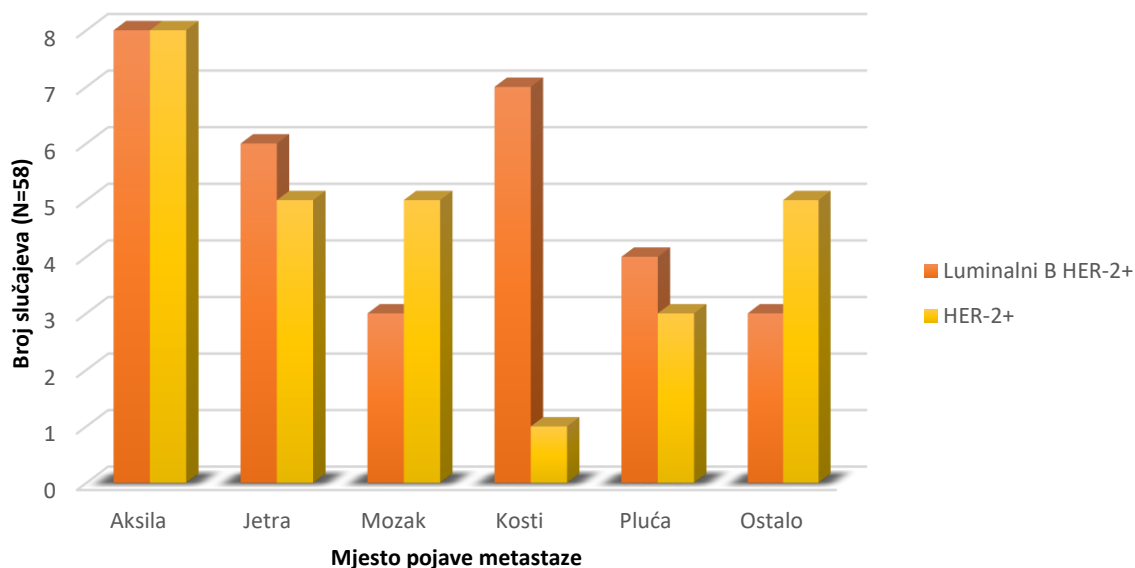
Nuklearni je gradus u 27 (64,29%) slučajeva bio vrijednosti 3. Nuklearni gradus 2 utvrđen je u 10 (23,81%) slučajeva, dok je u 5 (11,9%) slučajeva gradus bio između 2 i 3. Primjećuje se kako je broj tumora nuklearnog gradusa 2 veći u skupini luminalnih B HER-2+ tumora (9 od 10, 90%), dok je broj tumora nuklearnog gradusa 3 više u skupini HER-2+ tumora (17 od 27, 62,96%).

Analiza stadija pri dijagnozi HER-2 pozitivnog karcinoma pokazala je kako je karcinom u 18 (40%) slučajeva otkriven u ranoj fazi. Od toga je u 5 slučajeva naknadno došlo do metastaziranja bolesti na udaljena mjesta u tijelu. U 14 (31,11%) je slučajeva tumor pri dijagnozi zahvaćao limfne čvorove aksile, što je u 7 slučajeva rezultiralo pojavom udaljenih metastaza nakon određenog perioda. Diseminirana je bolest dijagnosticirana u 13 (28,89%) pacijenata. Stadij u kojemu je karcinom dijagnosticiran ovisno o imunofenotipu tumora prikazat će se na Slici 8.



Slika 8. Prikaz zastupljenosti određenog stadija u trenutku dijagnoze HER-2 pozitivnog karcinoma ovisno o imunofenotipu tumora

Može se primjetiti kako je u ranom stadiju otkriveno više HER-2+ karcinoma, dok je u preostala 2 stadija više karcinoma bilo luminalnog B HER2+ tipa. No razlike nisu značajne. Značajan klinički podatak koji će biti opisan jest prisutnost metastaza karcinoma. Bilo je dostupno 58 podataka o mjestima metastaziranja tumora, uključujući i limfne čvorove, te se pokazalo kako je tumor u 16 (27,59%) slučajeva zauzeo aksilu, u 11 (18,97%) slučajeva jetru, u 8 (13,79 %) slučajeva mozak i isto toliko kosti (13,79%) te u 7 (12,07%) slučajeva pluća. Ostala mjesta na kojima su pronađene metastaze su koža, pektoralna regija, trbušna šupljina i glutealna regija te jajnici (13,79%). Prikaz zastupljenosti metatatskih mjesta po imunofenotipu tumora prikazan je na Slici 9.



Slika 9. Zastupljenost metastaza HER-2 pozitivnog karcinoma u određenom organu ovisno o imunofenotipu tumora

Može se iščitati kako je najveća razlika u zastupljenosti metastatskih mjesta ovisno o imunofenotipu tumora vidljiva u slučaju metastaza u mozak i kosti. Metastaze u mozak bile su češće kod HER-2+ tumora (5 od 8 slučajeva, 62,5%), dok su metastaze u kosti češće bile u luminalnih B HER2+ tumora (7 od 8 slučajeva, 87,5%).

U 25 od 45 praćenih bolesnika, u nekome su trenutku dijagnosticirane udaljene metastaze. Period od trenutka dijagnoze HER-2+ pozitivnog karcinoma do pojave prvih udaljenih metastaza prikazan je u Tablici 4.

Tablica 4. Prikaz broja bolesnika kojima se unutar zadanog vremenskog perioda razvila udaljena metastaza

Vrijeme od dijagnoze HER-2 pozitivnog karcinoma do pojave prvih udaljenih metastaza	Broj bolesnika kojima se prva udaljena metastaza pojavila u zadanom periodu (N=25)
Diseminiran u trenutku dijagnoze	13
< 1 godine	1
1-2 godine	3
2-3 godine	3
3-4 godine	4
>4 godine	1

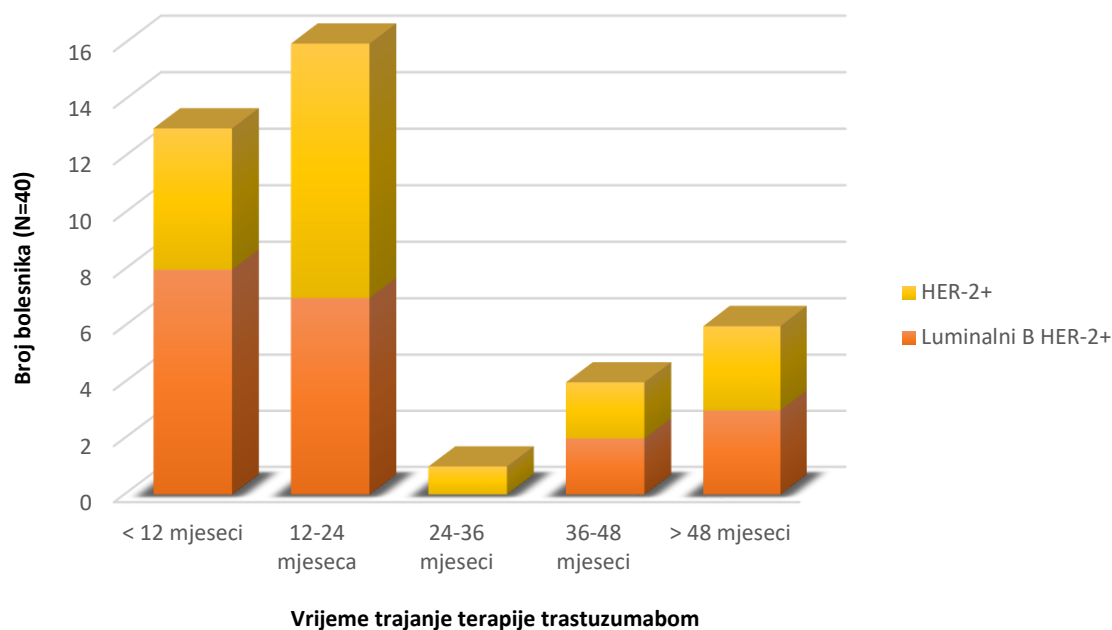
Od 25 oboljelih kojima je tumor metastazirao, 13 je prilikom dijagnoze već imalo udaljene metastaze, dok je u 12 bolesnica naknadno otkrivena metastaza. Broj otkrivenih metastaza u jednogodišnjem periodu od 1. do 4. godine od dijagnoze je sličan. Samo je u jedne bolesnice otkrivena udaljena metastaza unutar godinu dana od dijagnoze te 4 godine nakon dijagnoze HER-2 pozitivnog karcinoma.

Analizirajući vrijeme koje je prošlo od pojave prve udaljene metastaze do smrtnog ishoda ili do zadnjeg poznatog trenutka u kojemu je bolesnik bio u diseminiranoj fazi bolesti u progresiji, došlo se do podatka kako je prosječna vrijednost 28 mjeseci. Vrijednosti su se kretale između 1 mjeseca i 72 mjeseca ovisno o mjestu metastaze. Od metastatskih mjesta ističe se mozak sa najduljim vremenom koje je prošlo od dijagnoze karcinoma do otkrića metastaza, a, s druge strane, s najkraćim vremenom koje je prošlo od otkrića metastaza do smrtnog ishoda. Najduže vrijeme koje je prošlo do otkrića metastaze u mozgu iznosi 72 mjeseca, a prosječna vrijednost u svih 8 slučajeva iznosi 48 mjeseci. Prosječno preživljenje od otkrića metastaze u mozgu iznosi 13 mjeseci.

4.1.3. Pristupi liječenju i preživljenje bolesnika

U pristupu liječenju karcinoma dojke, naglasak je na liječenju ciljanom anti-HER-2 terapijom trastuzumabom. U skupini dijagnosticiranih s luminalnim B HER-2 pozitivnim karcinomom (23), trastuzumabom je bilo liječeno 20 (86,96%) bolesnica. Terapija trastuzumabom je u oboljelih od HER-2+ karcinoma (22) također provedena u 20 (90,90%) bolesnica. U preostalih 5 bolesnica terapija trastuzumabom nije provedena zbog neprikladnosti terapije s obzirom na dob, odbijanja terapije, dobrog odgovora na zračenje nakon operacije ili smrtnog ishoda nedugo nakon dijagnoze karcinoma.

U 40 trastuzumabom liječenih pacijenata, trajanje terapije prikazat će se pomoću Slike 10.



Slika 10. Prikaz trajanja terapije trastuzumabom u bolesnika dijagnosticiranih sa HER-2+ karcinomom

Liječenje trastuzumabom trajalo je u najviše slučajeva između 12 i 24 mjeseca (16 slučajeva, 40%) te do 12 mjeseci (13 slučajeva, 32,5%). Liječenje je u najmanje slučajeva trajalo između 24 i 36 mjeseci (1 slučaj, 2,5%). Trastuzumab je u 5 (12,5%) oboljelih i dalje u terapiji. Od tih 5, 3 oboljele osobe imaju trastuzumab u terapiji duže od 48 mjeseci, 1 osoba dulje od 36 mjeseci, a jednom je osobi trastuzumab ponovno uveden u terapiju zbog progresije bolesti u kosti koja je otkrivena 3 godine od završetka liječenja.

Analizirajući kombinaciju anti-HER-2 terapeutika, uočeno je kako je monoterapijom trastuzumabom započeto u 31 od 40 slučajeva, a u preostalih je 9 slučajeva inicijalno u terapiju uvedena kombinacija trastuzumaba i pertuzumaba. Od toga, u 8 se bolesnika radilo o luminalnom B HER-2+ karcinomu, dok je u samo 1 slučaju kombinacijom započeta terapija HER-2+ karcinoma. S druge strane, potreba se za naknadnim uvođenjem pertuzumaba u kombinaciju sa trastuzumabom javila u 5 slučajeva. Drugi anti-HER-2 terapeutici kojima je trastuzumab (ili kombinacija trastuzumab-pertuzumab) u nekom trenutku zamijenjen su lapatinib (5 slučajeva), trastuzumab emtansin (5 slučajeva) i neratinib (2 slučaja).

U liječenju luminalnog B HER-2+ karcinoma korištena je i endokrina terapija. Od 23 pacijentice s luminalnim B HER-2+ karcinomom, 15 je primalo navedenu terapiju. U tu su svrhu korišteni tamoksifen, letrozol, anastrozol, eksemestan, fulvestrant, goserelin, a za 3 nije poznato koji je lijek korišten u svrhu endokrine terapije. Detaljnije o broju oboljelih koji su

primali endokrinu terapiju može se vidjeti u Tablici 5. Za tri pacijentice koje su primile više od 2 lijeka u sklopu endokrine terapije, svaki se zasebno ubrojao.

Tablica 5. Prikaz broja bolesnika koji su liječeni određenom endokrinom terapijom

Lijek korišten u liječenju luminalnog B HER-2+ karcinoma	Broj bolesnika koji su liječeni navedenim lijekom (N=15)
Tamoksifen	4
Letrozol	3
Anastrazol	1
Eksemestan	1
Fulvestrant	2
Goserelin	1
Nepoznato	3

Najčešće su u terapiji bili tamoksifen (4 od 15) i inhibitori aromataze letrozol i anastrazol (4 od 15). U 3 su se slučaja u terapiju ER-/HER-2+ karcinoma koristili tamoksifen (2012. i 2013. godine) te letrozol (2015. godine).

Analiza korištenih citotoksičnih lijekova u sklopu kemoterapijskog protokola pokazala je kako je 38 pacijentica primilo kemoterapiju u nekom trenutku liječenja, a 7 nije bilo liječeno kemoterapijom. Od 38 liječenih pacijentica, određen je broj kemoterapiju prošao više puta. Podatak o korištenom citotoksičnom lijeku poznat je za 43 provedene kemoterapije. Prikaz učestalosti korištenja pojedinog citotoksičnog lijeka prikazat će se u Tablici 6.

Tablica 6. Zastupljenost određenog citotoksičnog lijeka u terapiji HER-2 pozitivnog karcinoma dojke.

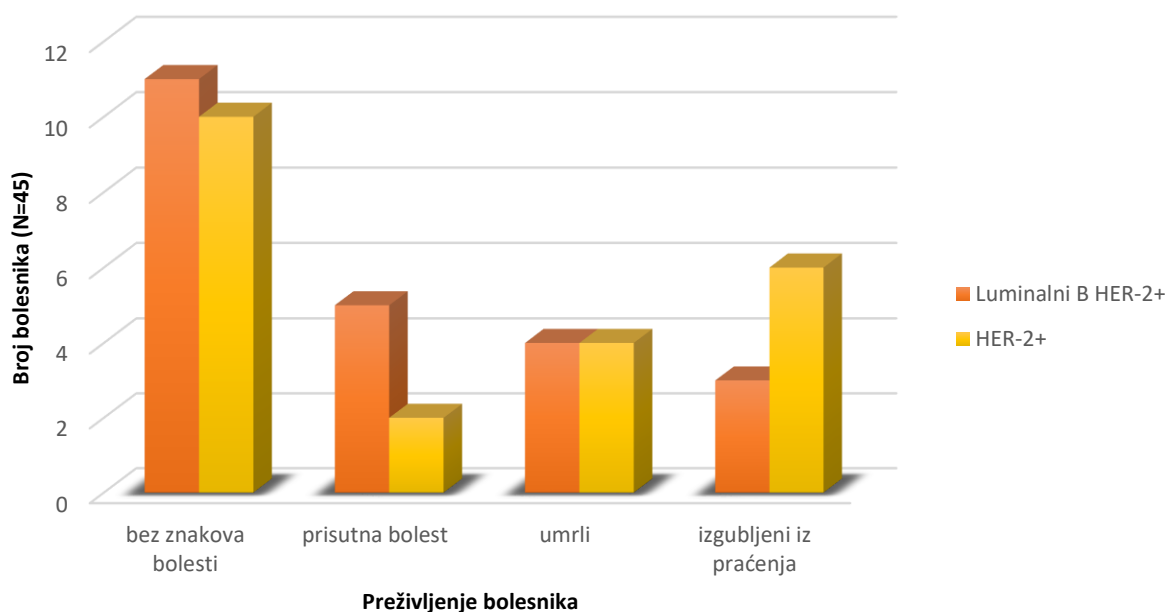
Citotoksični lijek	Broj uporaba citotoksičnog lijeka (N=43)
Paklitaksel	13
Docetaksel	12
Doksorubicin + ciklofosamid	10
Docetaksel + karboplatin	2
Kapecitabin	5
Vinorelbin	1

Najčešće je provođena kemoterapija taksanima (ukupno 25 puta) sa sličnom zastupljenosti paklitaksela i docetaksela.

Kirurški zahvat proveden je u 42 pacijentice, no nije za sve poznato u kojem je opsegu uklonjeno tkivo. Od 3 osobe koje nisu operirane, 2 su umrle nedugo nakon dijagnoze, a 1 osoba je bila u diseminiranoj fazi bolesti te je na sistemske terapiji trastuzumabom i pertuzumabom od trenutka dijagnoze do danas, dakle duže od 48 mjeseci.

Vremenski period u kojemu su dostupne informacije o ishodu bolesti počevši od prve dijagnoze HER-2 pozitivne bolesti seže od 1 mjeseca do 96 mjeseci, no medijan iznosi 48 mjeseci. Od 45 pacijentica s HER-2 pozitivnim karcinomom, podaci se o ishodu gube za njih 9 (20%). Nadalje, smrt je potvrđena u 8 (17,78%); 7 (15,56%) je pacijentica koje i dalje primaju ciljanu anti-HER-2 terapiju, bilo u svrhu kontrole stabilne bolesti ili liječenja bolesti u progresiji. Za preostalu 21 (46,66%) oboljelu, posljednji dostupan podatak govori u prilog stabilnog stanja bez tragova bolesti.

Što se tiče 2 slučaja u kojima je prvotno liječen neinvazivni tumor za koji se naknadno otkrila invazivnost, jedna je osoba stabilno bez bolesti 4 godine nakon prve dijagnoze, a druga je nakon 24 mjeseca preminula u diseminiranoj fazi bolesti. Zorniji prikaz dostupnih podataka o preživljenju bolesnika prikazat će se na Slici 11.



Slika 11. Prikaz preživljenja bolesnika s dijagnosticiranim HER-2 pozitivnim karcinomom

Gledajući podatke o stadiju bolesti pri dijagnozi u osoba koje su prema zadnjim dostupnim podacima bez znakova bolesti (21 osoba), može se vidjeti kako je kod 13 (64,91%) osoba karcinom otkriven u ranoj fazi, u 6 (28,51%) je slučajeva zahvaćao limfne čvorove aksile, dok je u 2 (9,52%) slučaja je bio diseminiran. U ovoj skupini samo 1 osoba sa ranim karcinomom nije liječena trastuzumabom zbog neprikladnosti terapije s obzirom na dob, nego je liječena radioterapijom i hormonskom terapijom.

Od 7 bolesnica koje dan danas žive s karcinomom, jednoj je karcinom otkriven u ranoj fazi nakon čega je karcinom metastazirao, 2 su otkrivene u diseminiranoj fazi, dok je u preostale 4 karcinom zahvaćao limfne čvorove, no kasnije je progredirao. Tri su bolesnice u fazi progresije bolesti, a 4 imaju stabilnu bolest (trenutno nema progresije). Što se tiče ciljane anti-HER-2 terapije koju trenutno primaju, poznato je da 1 osoba prima trastuzumab zbog recidiva bolesti nakon 4 godine, 5 osoba prima kombinaciju trastuzumaba i pertuzumaba, a 1 je osoba na terapiji trastuzumab-emtansinom.

Iz praćenja su izgubljene 2 pacijentice sa diseminiranom bolešću, dok je 7 osoba izgubljeno iz praćenja u fazi diseminirane bolesti u progresiji. Najmanji vremenski period u kojemu su za bolesnika dostupni podaci je 3 mjeseca. Najduži period liječenja je 8 godina unutar kojih je pacijentica razvila kardiomiopatiju uzrokovanu terapijom trastuzumabom.

Konačno, smrtni ishod je u svih 8 osoba bio u diseminiranoj fazi bolesti. Od toga je u 5 osoba dijagnosticiran karcinom sa udaljenim metastazama, dok je u 3 osobe do pojave metastaza došlo 2 godine od dijagnoze bolesti. Vremenski period nakon kojeg je došlo do smrtnog ishoda prikazan je u Tablici 7. Podaci govore kako u 3 slučaja nije primjenjena ciljana anti-HER-2 terapija.

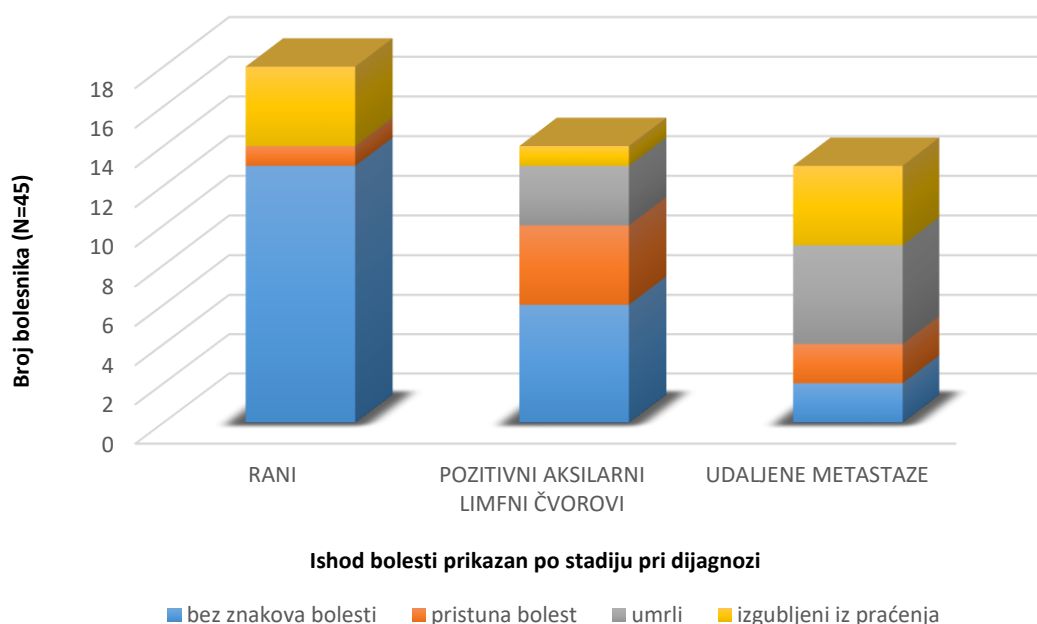
Tablica 7. Prikaz oboljelih s poznatim smrtnim ishodom

Vremenski period od dijagnoze karcinoma do smrtnog ishoda	Broj umrlih unutar navedenog perioda (N=8)
< 12 mjeseci	2
12-24 mjeseca	2
24-36 mjeseci	1
36-48 mjeseci	1
48-60 mjeseci	1
60-72 mjeseca	1

Može se vidjeti kako su 2 osobe umrle unutar 1 godine od trenutka dijagnoze (točnije 1 mjesec od trenutka dijagnoze), a 2 su osobe umrle unutar 2 godine. Ukupan broj osoba u kojih je smrt nastupila unutar 5 godina od dijagnoze karcinoma je 7 što čini 15,56% od broja osoba dijagnosticiranih sa HER-2 pozitivnim karcinomom.

Broj osoba za koje postoje podaci o preživljenju barem 48 mjeseci od trenutka dijagnoze iznosi 36. Od toga je 18 tj. 78,26% od svih sa dijagnosticiranim luminalnim B HER-2+ karcinomom, a 18 tj. 81,81% od svih sa HER-2+ karcinomom.

Na Slici 12 prikazat će se ovisnost ishoda liječenja o stadiju u kojemu je dijagnosticiran HER-2 pozitivni karcinom dojke.



Slika 12. Prikaz ovisnosti ishoda bolesti o stadiju pri dijagnozi HER-2 pozitivnog karcinoma.

Ono što se uočava jest to da je od 18 slučajeva u kojima je karcinom dijagnosticiran u ranoj fazi, 13 (72,22%) danas bez znakova bolesti. S druge strane, u slučaju metastatskog karcinoma, od ukupnog broja dijagnosticiranih bolesnika (13), bez znakova bolesti su 2 (15,38%) pacijentice.

Među analiziranim slučajevima, ističe se jedan slučaj novodijagnosticiranog metastatskog HER-2+ karcinoma koji je, unatoč metastazama u više organa, uz ciljanu anti-HER-2 terapiju u analiziranom razdoblju u potpunosti regresirao. Pacijentica (56 g.) je liječena sa 3 ciljana

anti-HER-2 terapeutika koji su izmjenjivani zbog progresije bolesti. Metastaze su inicijalno bile prisutne na jajniku i u kostima. Prvo su korišteni trastuzumab i pertuzumab, nakon toga lapatinib zbog progresije u kožu, a konačno je zbog progresije karcinoma u jetru uveden trastuzumab-emtansin. Nakon ukupno 4 godine terapije, pacijentica je stabilno bez znakova bolesti.

Također se ističe slučaj pacijentice (60 g.) kojoj je dijagnosticiran HER-2+ karcinom te je liječena trastuzumabom 24 mjeseca. 4 godine nakon zadnje terapije, pojavio se recidiv u pektoralnom mišiću, a bolest se nedugo zatim proširila i na jetru. Po ponovnom uvođenju trastuzumaba, nakon 12 mjeseci terapije pacijentica je razvila kardiomiopatiju nakon čega je lijek ukinut. 8 godina nakon prve dijagnoze izgubljena je iz praćenja u fazi progresije bolesti sa metastazama u mozgu.

4.1.4. HER-2 pozitivni karcinom u muškarca

Kao što je navedeno u uvodu, od 46 oboljelih sa dijagnozom HER-2 pozitivnog karcinoma dojke samo je 1 (2,17%) slučaj bio u muškarca. Pacijentu (63 g.) je 2013. godine dijagnosticiran luminalni B HER-2+ karcinom TNM stadija T4. Karcinom je u trenutku dijagnoze zahvaćao kožu te je liječen trastuzumabom i paklitakselom, a kasnije je uvedena endokrina terapija. Trastuzumab je primao do 2016. godine do trenutka otkrića metastaza u jetri nakon čega su se pojavile metastaze u mozgu. Progresija se liječila kombinacijom trastuzumaba i pertuzumaba uz docetaksel, no u konačnici je pacijent 2018. godine otpušten iz bolnice u terminalnoj fazi bolesti.

4.2. RASPRAVA

Raspravu rezultata trebalo bi započeti činjenicom o udjelu dijagnosticiranih HER-2 pozitivnih karcinoma dojke u ukupnom broju karcinoma dojke. S obzirom da je poznato da je karcinom dojke najčešći karcinom u žena, jasno je koliko je važno bolje poznavati njegove karakteristike kako bi se uspješnije liječio. Informacija o tome je li on HER-2 pozitivan ima vrlo veliku prognostičku i prediktivnu važnost. Udio oboljelih od HER-2 pozitivnog karcinoma u uzorku ispitivanih pacijenata iznosi 14,01% što je vrlo slično podacima dostupnima u različitoj literaturi koji kažu kak se taj udio kreće između 15 i 20% (Vrdoljak i sur., 2018).

Epidemiološkim je istraživanjima pokazano kako je karcinom dojke u muškaraca relativno slabo zastupljen, točnije manje od 1%. Toj činjenici ide u prilog rezultat ovog ispitivanja s obzirom da je u ukupnom broju analiziranih pacijenata samo 1 slučaj muškarac sa HER-2 pozitivnim karcinomom (Henry i sur., 2014).

Podatak o najčešćoj dobnoj skupini u kojoj je dijagnosticiran invazivni karcinom dojke varira u različitim ispitivanjima, a službene informacije iz epidemioloških istraživanja u 2019. godini navode kako je karcinom najčešće dijagnosticiran u dobi 60-69 godina (www.cancer.org). Uspoređujući s navedenim, rezultat u ovom istraživanju odstupa od ranije spomenutih podataka, to jest karcinom je dijagnosticiran ranije nego što je uobičajeno. S druge strane, u različitim ispitivanjima svojstava HER-2 pozitivnog karcinoma, može se vidjeti kako se medijan dobi pri dijagnozi kreće između 49 i 60 godina. Odstupanja su moguća jer je u razvoj karcinoma uključeno mnogo različitih faktora koji mogu povećati ili smanjiti rizik za nastanak.

U skupini oboljelih od HER-2+ karcinoma dojke analiziranih u ovom radu, pTNM stadij nije bio u svim slučajevima precizno definiran, no ostale dostupne informacije (veličina tumora, zahvaćenost limfnih čvorova, prisutnost udaljenih metastaza) bile su dovoljne kako bi se analizirao stadij bolesti pri dijagnozi, što je bilo bitno za razumijevanje tijeka bolesti i izbora terapije. Veličina karcinoma jedan je od faktora koji usmjerava izbor i tijek terapije karcinoma, a s druge strane čini bitan prognostički faktor. Isto vrijedi za činjenicu o zahvaćenosti limfnih čvorova te prisutnosti metastaza. U ovom je istraživanju u 50% slučajeva karcinomima definirana veličina manja od 2 cm, od toga velik broj bez zahvaćenih limfnih čvorova, dakle karcinom je otkriven u ranom stadiju, što nagoviješta dobar ishod terapije. S druge strane, činjenica da je skoro trećina pacijentica dijagnosticirana u fazi

metastaziranja bolesti, te isto toliko sa zahvaćenim limfnim čvorovima aksile čime se otvaraju vrata nastanku udaljenih metastaza, daje naslutiti lošiji ishod terapije.

Većina dijagnosticiranih karcinoma je NST tipa što je i očekivano znajući da je upravo taj tip najčešći oblik histološkog manifestiranja karcinoma dojke.

Pokazalo se kako je nuklearni gradus HER-2 pozitivnih karcinoma u skoro dvije trećine slučajeva iznosio 3 što je prema literaturnim podacima očekivano. Zanimljivo je to što je u slučajevima nuklearnog gradusa 2, 90 % karcinoma bilo luminalnog B HER2+ tipa, a takav statistički podatak moglo se naći u različitim radovima (Lee i sur., 2014). Za tumore nuklearnog gradusa 3 poznato je da su po naravi agresivniji, no u ovom se istraživanju nije moglo zaključiti o konkretnoj razlici u ponašanju između karcinoma nuklearnog gradusa 2 i 3 jer je postotak karcinoma dijagnosticiranih u određenoj fazi i udio bolesnika određenog ishoda sličan.

Podaci ovog istraživanja pokazuju kako je među analiziranim pacijentima skoro jednak broj pacijenata bio luminalnog B HER-2+ tipa (ER+/HER2+) i HER-2+, a u literaturi se može pronaći podatak da otprilike 50 % HER-2 pozitivnih karcinoma ima pozitivne estrogenske receptore tako da se literaturni podatak potvrdio (Escrivá-de-Romaní i sur., 2018). S druge strane, neka epidemiološka istraživanja pokazala su kako je zastupljenost luminalnog B HER-2+ tipa veća nego zastupljenost HER-2+ tipa (www.cancer.org).

Kao što je navedeno, skoro je trećina karcinoma dijagnosticirana u obliku s udaljenim metastazama, a u takvim je slučajevima prognoza ishoda relativno loša. Faktor koji utječe na poboljšanje ishoda je otkrivanje metastatskog karcinoma u ranijoj fazi, dok nije zahvatio više organa. Također, ciljana adjuvantna terapija znatno povećava duljinu preživljenja (Sihto i sur., 2011). U ovom se istraživanju najviše metastaza karcinoma dojke pojavilo u kostima, jetri, plućima i mozgu što je i očekivano. Dodatno se pokazalo kako je metastaza u kosti češća u slučaju luminalnih B HER-2+ tumora te se takav rezultat može pronaći u više istraživanja. Preživljenje nakon otkrivanja metastaza ovisi o lokalizaciji metastaze. Medijan preživljenja pacijenata s HER-2 pozitivnom metastatskom bolešću liječenih trastuzumabom prema nekim izvorima iznosi oko 3 godine, no u slučaju metastaza u mozgu prosječna je duljina preživljenja daleko ispodprosječna (Kast i sur., 2017). Razlog tome je što nijedan široko dostupan lijek za liječenje HER-2 pozitivnog karcinoma dojke nema svojstva povoljna za prolazak kroz krvno-moždanu barijeru. U ovom se ispitivanju pokazalo kako je najkraće preživljenje od trenutka otkrića metastaza iznosilo 1 mjesec, a najduže 6 godina te je prosjek

preživljenja oko 28 mjeseci (2 godine i 4 mjeseca). Od 8 osoba sa metastazom u mozgu samo je jedna osoba od dijagnoze doživjela sljedeće 2 godine, a prosjek je bio oko 13 mjeseci. Nužno je, dakle, razvijati lijekove koji bi pokazivali svojstvo prolaska kroz krvno-moždanu barijeru kako bi se mogle liječiti metastaze u mozgu. U tu se svrhu trenutno istražuje tucatinib. Zanimljiva je činjenica da je ciljana anti-HER-2 terapija povezana s povećanom stopom otkrivanja metastaza u mozgu. To se može pogrešno protumačiti pa je bitno na umu imati dvije stvari. Prva je ta da se metastaze u mozgu zapravo javljaju nakon dužeg perioda od dijagnoze u usporedbi s metastazama u drugim organima (Leone i sur., 2017). Drugo je to da je ciljana anti-HER-2 dovela do povećanog preživljenja osoba s metastazama u drugim organima te je tako uopće postignut period do pojave metastaza u mozgu, tj. metastaze u mozgu su se „istaknule“ (Dabbs, 2016).

Gleda li se podatak o postotku osoba koje su 4 godine nakon dijagnoze HER-2 pozitivnog karcinoma žive, rezultat u ovom istraživanju odstupa od podataka u izvorima. Četverogodišnje preživljenje u pacijentica sa luminalnim B HER2+ karcinomom je niže, a u slučaju HER-2+ karcinoma je više od navedenog u literaturi (Howlader i sur., 2018). Razlog tome može biti u malom broju ispitivanih slučajeva i upitnoj reprezentativnosti uzorka, dok se kod većeg broja ispitanika bolje mogu uočiti i drugi faktori koji mogu utjecati na preživljenje. Pa ipak, treba spomenuti i iznimne slučajeve u kojima je bolest otkrivena u metastatskoj fazi, a od kojih su 2 osobe danas bez znakova bolesti, a 2 na terapiji trastuzumabom i trastuzumab emtansinom uz stabilnu bolest bez znakova progresije. Ti su pacijenti dijagnosticirani sa metastazama u kostima, jetri ili jajniku. Ističe se slučaj pacijentice koja je nakon otkrivanja metastaze u jajniku prošla višestruke izmjene anti-HER-2 terapeutika zbog progresije u jetri, kostima i koži, no 52 mjeseca nakon prve dijagnoze je stabilno bez bolesti na terapiji fulvestrantom.

Također, pokazalo se kako je u 5 osoba dijagnosticiranih u ranoj fazi ipak došlo do metastaziranja bolesti sa smrtnim ishodom ili gubljenjem iz praćenja u progresiji bolesti. Ono što se zbog malog broja pacijenata i nepoznate terapije nakon pojave metastaza nije iz dostupnih podataka moglo pratiti, jest mogućnost pojave rezistencije na trastuzumab. Naime, pokazalo se da trastuzumab ima bolji učinak u liječenju novodijagnosticirane metastatske bolesti nego u liječenju metastatske bolesti koja je u ranom stadiju već liječena trastuzumabom. Razlog tome je što se pri liječenju ranog raka trastuzumabom mogu razviti rezistentni klonovi tumorskih stanica koji kasnije daju dodatne metastaze (Howlader i sur., 2018).

Terapija trastuzumabom u liječenju HER-2 pozitivnog karcinoma je 'zlatni standard' sa pozitivnim učinkom na preživljenje u osoba dijagnostiranih sa ranim i metastatskim karcinomom dojke. U ovom je istraživanju terapija trastuzumabom provedena u 40 od 45 slučajeva. U preostalih 5 bolesnika, terapija trastuzumabom nije provedena zbog neprikladnosti terapije s obzirom na dob, odbijanja terapije, dobrog odgovora na zračenje nakon operacije ili smrtnog ishoda nedugo nakon dijagnoze karcinoma. Tri su osobe nedugo po dijagnozi preminule, a dvije su danas stabilno bez recidiva. Preostalih 40 pacijentica je u većini slučajeva liječeno 12 do 24 mjeseca, a nešto manje ih je liječeno do 12 mjeseci. 12 se mjeseci trajanja terapije trastuzumabom, zbrajajući preoperativno i postoperativno liječenje, smatra najučinkovitijim, a sve duže od toga povećava rizik od toksičnosti. Manji broj pacijentica koje su liječene duže od 36 mjeseci trastuzumab su primale zbog rezidualne bolesti nakon operacije, lokalnog recidiva karcinoma, metastaziranja bolesti u kosti, pluća ili jetru. Trastuzumabu je u većini takvih slučajeva dodan pertuzumab, kako bi se uspješnije djelovalo na blokadu HER-2 receptora.

Monoterapija trastuzumabom (u smislu anti-HER-2 terapije) od početka do kraja terapije provedena je u 14 pacijenata s manjim karcinomima, sa ili bez pozitivnih limfnih čvorova, te u osoba s većim karcinomima bez pozitivnih limfnih čvorova. Terapija je u karcinoma manjim od 2 cm provedena adjuvantno, a u drugim je slučajevima s terapijom započeto i prije operacije, odnosno koristeći neoadjuvantni protokol.

Kao što je već spomenuto, pertuzumab je lijek s kojim se trastuzumab najčešće kombinira, a tako je bilo i u liječenju analiziranih pacijentica. Terapija kombinacijom trastuzumaba i pertuzumaba bila je prva linija anti-HER-2 liječenja u pacijenata s lokalnim recidivom karcinoma koji prethodno nije tretiran trastuzumabom. Iako se po novim preporukama ovom kombinacijom treba započeti u svih HER-2 pozitivnih karcinoma, kombinacijom je u ovom ispitivanju započeto u samo 9 slučajeva. Sljedeće su indikacije za kombinaciju navedenih lijekova bile adjuvantna terapija nakon kirurškog odstranjivanja karcinoma te liječenje metastatskog karcinoma koji tek treba operirati. To je u skladu sa najnovijim preporukama (www.uptodate.com) i smjernicama za primjenu lijeka. Lapatinib je uveden u slučaju progresije bolesti liječene trastuzumabom te u slučaju da metastaze ne odgovaraju na terapiju trastuzumabom.

Trastuzumab emtansin uveden je zbog ostatne bolesti nakon neoadjuvante terapije trastuzumabom i operacije, zbog pojave metastaza u mozak i jetru tijekom ili nakon uporabe trastuzumaba. Neratinib je uveden u terapiju u slučaju manjih lokalnih recidiva.

Analizirajući razloge primjene zamjenskih terapeutika u liječenju HER-2 pozitivnog karcinoma, može se zaključiti kako je terapija u skladu s najnovijim preporukama te da se lijekovi primjenjuju prema službenim smjernicama lijekova. Prema novijim preporukama, trastuzumab i pertuzumab su prva linija liječenja pacijenata koji prethodno nisu primali trastuzumab, a među analiziranim je pacijentima samo 9 pacijenata u kojih je terapija započeta tom kombinacijom, dok je u 31 pacijenta terapija započeta samo trastuzumabom.

U liječenju luminalnog B HER-2 pozitivnog karcinoma potrebno je uzeti u obzir komponentu pozitivnih estrogenskih receptora koji zahtijevaju poseban pristup. Broj pacijenata koji su primali endokrinu terapiju jest 13 od 23. Najčešće korišten lijek u sklopu endokrine terapije bio je tamoksifen, a manje često letrozol. Inhibitori aromataze (letrozol, anastrozol) su prema nekim izvorima terapija izbora kod žena u postmenopauzi (Zhao, 2018). S obzirom da informacije o menopauzalnom statusu nisu bile dostupne za pacijente, ne može se procijeniti je li se postupalo prema toj preporuci. U dostupnim podacima može se vidjeti kako endokrina terapija nije provedena u osoba koje su imale vrlo progresivnu bolest te su liječene kemoterapijom i anti-HER-2 terapijom, a to ima smisla s obzirom da su preporuke da se endokrina terapija uvodi nakon završetka kemoterapije te da se provodi u liječenju karcinoma manje progresivne prirode. U 3 se slučaja u liječenju HER-2+ pozitivnog karcinoma, bez naznačene pozitivnosti estrogenske komponente, provodilo endokrinu terapiju. Radilo se o primjeni u 2012., 2013. i 2015. godini. Informacije o indikaciji za primjenu ovih lijekova nisu bile dostupne te se ne može procijeniti njihova uloga niti značaj u terapiji pacijentica.

Kemoterapija je u većine pacijenata provedena u nekom trenutku, bilo neoadjuvantno, bilo adjuvantno. U ovom manjem uzorku ljudi zaista se i pokazalo kako su taksani najčešći izbor citotoksičnog lijeka u kombinaciji sa trastuzumabom. Preporuka je da se u terapiji koristi bolje podnošljivi paklitaksel, no u ovom je istraživanju broj uporaba paklitaksela i docetaksela bio podjednak. Kapecitabin je, kao što stoji u smjernicama i preporukama, korišten u kombinaciji sa lapatinibom.

Istraživanja su pokazala kako neoadjuvantna terapija pokazuje veće učinke u hormon-negativnih HER-2 pozitivnih karcinoma (Zhao, 2018). Zbog malog broja bolesnika koji su primali neoadjuvantnu terapiju nije bilo moguće potvrditi tu tvrdnju u ovom ispitivanju. Baš suprotno, od 10 pacijenata sa luminalnim B HER-2 pozitivnim karcinomom, njih je 6 pokazalo odličan odgovor, dok je od 8 pacijenata sa HER-2+ karcinomom njih 5 razvilo metastaze nedugo nakon operacije.

Literaturni podaci govore kako medijan ukupnog preživljenja osoba sa HER-2 pozitivnim karcinomom na terapiji trastuzumabom iznosi 41 mjesec, odnosno 51 mjesec na terapiji trastuzumabom i pertuzumabom (www.uptodate.com). Kako nije bilo moguće napraviti takvu statističku obradu na ispitivanoj grupi pacijenata, izračunat je prosječan broj mjeseci preživljenja osoba, neovisno o tome jesu li u terapiji imale trastuzumab ili kombinaciju sa pertuzumabom, te se došlo do podatka kako prosječan broj mjeseci preživljenja iznosi 42 mjeseca. Znajući da u tu vrijednost ulaze i pacijenti sa ranim karcinomom i metastatskim karcinomom kod kojeg je preživljenje kraće, ovaj se podatak čini relativno pozitivan i svakako zanimljiv s obzirom da se radi o invazivnoj bolesti. No na umu treba imati kako je podatke o preživljenju teže interpretirati zbog velikog broja pacijenata koji su izgubljeni iz praćenja u diseminiranoj ili terminalnoj fazi bolesti.

Pokazalo se da je dijagnosticiranje karcinoma u ranoj fazi vrlo bitan faktor o kojemu ovisi ishod bolesti. U ovom su istraživanju čak 2/3 pacijenata otkrivenih u ranoj fazi karcinoma 4 godine nakon dijagnoze stabilno bez znakova bolesti. Suprotno tome, svega su 2 osobe, od 13 dijagnosticiranih u uznapređenoj fazi bolesti, danas bez znakova bolesti. Značajna razlika između HER-2+ i luminalnih B karcinoma u broju osoba dijagnosticiranih u određenom stadiju i u ishodu bolesti nije primjećena.

Kardiotoksičnost, kao utvrđena nuspojava primjene trastuzumaba pojavila se kod jedne pacijentice. Kardiotoksičnost podrazumijeva nastanak kongestivnog zatajenja srca te smanjenje ejekcijske frakcije lijeve klijetke. U ovom slučaju nisu definirani detalji o nastaloj nuspojavi, osim što je poznato da je duljina trajanja terapije trastuzumabom bila 24 mjeseca, a zbog recidiva naknadno 12 mjeseci. Ono što se može učiniti kako bi se prevenirao nastanak ove nuspojave jest ispitivanje ejekcijske frakcije lijeve klijetke i drugih postojećih rizika prije uvođenja trastuzumaba, rutinsko praćenje funkcije srca osobama na terapiji trastuzumabom. Također je poznato da trastuzumab i antraciklini imaju sinergističko kardiotoksično djelovanje pa istovremenu primjenu treba izbjegavati (www.uptodate.com).

5. ZAKLJUČCI

U analiziranom razdoblju udio HER-2 pozitivnih karcinoma dojke u ukupnom broju karcinoma dojke iznosi 14%, što je približno vrijednosti utvrđenoj u službenim epidemiološkim podacima.

Dob oboljelih pri dijagnozi HER-2+ karcinoma dojke u ispitivanoj skupini bila je manja nego u epidemiološkim podacima.

Većina je karcinoma NST tipa što je u skladu sa literaturnim podacima.

HER-2 pozitivni karcinomi imaju visok nuklearni gradus 2 i 3, što znači da su slabije diferencirani te se očekuje lošije izlječenje. Većinu karcinoma nuklearnog gradusa 2 činili su luminalni B HER-2+ karcinomi.

Najčešća nađena metastatska sijela bile su kosti, jetra, mozak i pluća, a metastaze u kosti su značajnije zastupljene u slučaju luminalnih B karcinoma.

Prosječno preživljenje osoba sa metastatskom bolešću iznosi 28 mjeseci, što je niže od očekivanog. Najkraće je preživljenje u slučaju metastaza u mozgu, što upućuje na važnost razvoja lijekova za tu indikaciju.

Trastuzumab je 'zlatni' standard u terapiji HER-2 pozitivnog karcinoma dojke. Slijedeći indikacije, u terapiju su naknadno uvođeni pertuzumab, trastuzumab emtansin, lapatinib i neratinib.

Najbitniji faktor povezan sa uspješnim liječenjem HER2+ karcinoma dojke je otkrivanje karcinoma u ranom stadiju.

U analiziranoj skupini, ER-/HER-2+ i ER+/HER-2+ karcinomi se nisu bitnije razlikovali u odgovoru na neoadjuvantnu terapiju.

U svrhu sprječavanja kardiotoksičnosti trastuzumaba, potrebno je nadzirati funkciju srca prije i tijekom terapije.

6. LITERATURA

Adjuvant systemic therapy for HER2-positive breast cancer, 2020.,

<https://www.uptodate.com/home>, pristupljeno 14. 11. 2020.

Baza lijekova, <https://www.halmed.hr/>, pristupljeno 27. 07. 2020.

Breast cancer early detection and diagnosis, 2019., <https://www.cancer.org>, pristupljeno 14. 07. 2020.

Breast Cancer Facts & Figures 2019-2020, 2019., <https://www.cancer.org>, pristupljeno 10. 11. 2020.

Cianfrocca M, Goldstein LJ. Prognostic and predictive factors in early-stage breast cancer. *Oncologist*, 2004, 9, 606-616.

Dabbs DJ. Breast Pathology, 2. izdanje. Amsterdam, Elsevier, 2016, str. 1-15.

Damjanov I, Seiwerth S, Jukić S, Nola M. Patologija: bolesti dojke. Zagreb, Medicinska naklada, 2018, str. 639-658, 841-847.

Escrivá-de-Romaní S, Arumí M, Bellet M, Saura C. HER2-positive breast cancer: Current and new therapeutic strategies. *The Breast*, 2018, 39, 80-88.

Fanghänel J, Anderhuber F, Pera F, Nitsch R. Waldeyerova anatomija čovjeka. Zagreb, Golden marketing-Tehnička škola, 2009, str. 786-788.

Goldhirsch A, Winer EP, Coates AS, Gelber RD, Piccart-Gebhart M, Thürlimann B, Senn HJ. Personalizing the treatment of women with early breast cancer: highlights of the St Gallen International Expert Consensus on the Primary Therapy of Early Breast Cancer 2013. *Ann Oncol*, 2013, 24, 2206-2223.

Guyton AC, Hall JE. Medicinska fiziologija. Zagreb, Medicinska naklada, 2017, str. 945, 1023-1066.

Henry NL, Shah PD, Haider I, Freer PE, Jagsi R, Sabel MS. Cancer of the Breast. U: Abeloff's Clinical Oncology, Fifth edition. Niederhuber JE, Armitage JO, Doroshow JH, Kastan MB, Tepper JE, urednici, Philadelphia, Churchill Livingstone, 2014, str. 1560-1602.

Hicks DG, Lester SC. Diagnostic Pathology Breast. Salt Lake City, Amirsys, 2012, str. 1-1-2, 2-1-18, 5-1-230.

Hortobagyi GN, Connolly JL, Edge SB. Breast. U: AJCC Cancer Staging Manual. Eighth Edition. Amin MB, Edge S, Greene G, urednici, New York, Springer International Publishing, 2017, str. 589-625.

Howlander N, Cronin KA, Kurian AW, Andridge R. Differences in Breast Cancer Survival by Molecular Subtypes in the United States. *Cancer Epidemiol Biomarkers Prev*, 2018, 27, 619-626.

Hudis CA. Trastuzumab-mechanism of action and use in clinical practice. *N Engl J Med*, 2007, 357, 39-51.

Incidencija raka u Hrvatskoj 2017. Bilten br. 42. Zagreb, Hrvatski zavod za javno zdravstvo, 2017., <https://www.hzjz.hr>, pristupljeno 19. 06. 2020.

Jalšovec D. Sustavna i topografska anatomija čovjeka. Zagreb, Školska knjiga, 2005, str. 594.

Kast K, Schoffer O, Link T, Forberger A, Petzold A, Niedostatek A, Werner C, Klug SJ, Werner A, Gatzweiler A, Richter B, Baretton G, Wimberger P. Trastuzumab and survival of patients with metastatic breast cancer. *Arch Gynecol Obstet*, 2017, 296, 303-312.

Kreutzfeldt J, Rozeboom B, Dey N, De P. The trastuzumab era: current and upcoming targeted HER2+ breast cancer therapies. *Am J Cancer Res*, 2020, 10, 1045-1067.

Krishnamurti U, Silverman JF. HER2 in breast cancer: a review and update. *Adv Anat Pathol*, 2014, 21, 100-107.

Lakhani SR, Ellis IO, Schnitt S, Tan PH, van de Vijver M. WHO Classification of Tumours of the Breast Lyon, IARC, 2012, str. 1-33.

Lee AV, Oesterreich S, Davidson Nancy E. The Molecular Biology of Breast Cancer. U: The Molecular Basis of Cancer: Fourth Edition. Mendelsohn J, Howley P, Israel M, Gray J, Thompson C, urednici, W.B. Saunders, 2014, str. 523-530.

Leone JP, Leone J, Zwenger AO, Iturbe J, Leone BA, Vallejo CT. Prognostic factors and survival according to tumour subtype in women presenting with breast cancer brain metastases at initial diagnosis. *Eur J Cancer*, 2017, 74, 17-25.

Sihto H, Lundin J, Lundin M, Lehtimäki T, Ristimäki A, Holli K, Sailas L, Kataja V, Turpeenniemi-Hujanen T, Isola J, Heikkilä P, Joensuu H. Breast cancer biological subtypes and protein expression predict for the preferential distant metastasis sites: a nationwide cohort study. *Breast Cancer Res*, 2011, 13, R87.

Systemic treatment for HER2-positive metastatic breast cancer, 2020.,
<https://www.uptodate.com/home>, pristupljeno 14.11.2020.

Šamija M, Juzbašić S, Šeparović V, Vrdoljak VD. Tumori dojke. Zagreb, Medicinska naklada, 2007, str. 1-99.

Šeparović R i sur. Kliničke upute hrvatskog onkološkog društva za dijagnozu, liječenje i praćenje bolesnica/ka oboljelih od invazivnog raka dojke. Zagreb, Liječnički vjesnik, 2015, 137, 143-149.

Tang P, Tse GM. Immunohistochemical Surrogates for Molecular Classification of Breast Carcinoma: A 2015 Update. *Arch Pathol Lab Med*, 2016, 140, 806-814.

Valabrega G, Montemurro F, Aglietta M. Trastuzumab: mechanism of action, resistance and future perspectives in HER2-overexpressing breast cancer. *Ann Oncol*, 2007, 18, 977-984.

Vrdoljak E, Belac Lovasić I, Kusić Z, Gugić D, Juretić A. Klinička onkologija. Zagreb, Medicinska naklada, 2018, str. 43-50, 75-93, 203-213.

Waks AG, Winer EP. Breast Cancer Treatment: A Review. *JAMA*, 2019, 321, 288-300.

Wolff AC, Hammond MEH, Allison KH, Harvey BE, Mangu PB, Bartlett JMS, Bilous M, Ellis IO, Fitzgibbons P, Hanna W, Jenkins RB, Press MF, Spears PA, Vance GH, Viale G, McShane LM, Dowsett M. Human Epidermal Growth Factor Receptor 2 Testing in Breast Cancer: American Society of Clinical Oncology/College of American Pathologists Clinical Practice Guideline Focused Update. *Arch Pathol Lab Med*, 2018, 142, 1364-1382.

Zaha DC. Significance of immunohistochemistry in breast cancer. *World journal of clinical oncology*, 2014, 5, 382-392.

Zhao B, Zhao H. Impact of clinicopathological characteristics on the efficacy of neoadjuvant therapy in patients with human epidermal growth factor receptor-2-positive breast cancer. *Int J Cancer*, 2018, 142, 844-853.

7. SAŽETAK

Karcinom dojke najčešća je zloćudna bolest u žena. U ovisnosti od proliferacijskog indeksa te statusa hormonskih receptora i HER-2, svi se invazivni karcinomi dojke dijele u 5 podskupina (imunofenotipova): Luminal A (ER+, PR+, HER-2 neg, niski Ki-67), Luminal B (ER+, PR-/+, HER-2 neg, visoki Ki-67), Luminal B HER-2 pozitivan (ER+, PR-/+, HER-2+, visok Ki-67), HER-2 pozitivan i trostruko negativan (ER, PR, HER-2 neg, visok Ki-67).

HER-2 status jedan je od najvažnijih prediktivnih faktora, a tumori s HER-2 amplifikacijom lošije su diferencirani i ponašaju se agresivnije od ostalih tipova karcinoma dojke.

U ovaj su rad uključeni pacijenti s HER-2 pozitivnim karcinomom dojke dijagnosticirani u Kliničkom bolničkom centru Zagreb tijekom 2016.godine. Analiza je uključivala osnovne kliničke podatke, histološke karakteristike tumora, vrstu liječenja, odgovor na liječenje i preživljenje.

Tijekom analiziranog razdoblja, ukupno je bilo 515 uzoraka s primarnim ili metastatskim karcinomom dojke, uključujući i 65 uzoraka HER-2 pozitivnih tumora u 58 (14%) pacijenata.

38 pacijenata imalo je novodijagnosticirani karcinom, a 20 je od ranije imalo dijagnozu karcinoma dojke, njih 6 HER-2 negativnog u ranijim uzorcima.

HER-2 pozitivan karcinom dojke nađen je u jednog 63-godišnjeg muškarca, dok su ostalo bile žene (starosti 27-84 godine; medijan 55 godina). Uzorci su uključivali 29 iglenih biopsija dojke, jednu iglenu biopsiju limfnog čvora, 15 kirurških materijala tkiva dojke sa ili bez limfnih čvorova te 14 uzoraka udaljenih metastaza. Među svim HER-2 pozitivnim tumorima, 51,2% bilo je Luminal B HER-2+, a 48.8% HER-2 imunofenotipa.

Dodatni podaci vezani za stadij bolesti i histološke karakteristike bili su poznati za 46 pacijenata. U vrijeme dijagnoze, 18 (40%) je pacijenata imalo lokaliziranu bolest, 15 (32%) je imalo pozitivne limfne čvorove, a 13 (28%) pacijenata imalo je udaljene metastaze. Dva su pacijenta imala raniju dijagnozu intraduktalnog karcinoma, a javili su se s metastatskim tumorom.

Oba analizirana imunofenotipa pokazivala su više nuklearne graduse (2 i 3), no Luminal B HER-2 pozitivni tumori bili su češće gradusa 2 (90%), a čisti HER-2 pozitivni tumori gradusa 3 (63%). Metastaze HER-2 pozitivnog karcinoma dojke nađene su u limfnim čvorovima (16), jetri (11), kostima (8), mozgu (8), plućima (7), te rjeđe drugim lokacijama. Metastaze u

mozak češće su nađene kod HER-2 pozitivnih karcinoma, a metastaze u kosti kod Luminal B HER-2+ tumora.

Ukupno je 40 pacijenata liječeno specifičnom ciljanom anti-HER-2 terapijom (90% HER-2+ i 87% Luminal B HER-2+), a najčešće se koristio trastuzumab, neoadjuvantno i adjuvantno, u 31 pacijenta kao monoterapija. U 17 pacijenata trastuzumabu je dodan pertuzumab, ili je kasnije zamijenjen drugim specifičnim lijekovima kao što su lapatinib, trastuzumab-emtansin i neratinib.

Citotoksične lijekove primalo je 38 pacijenata, a najčešće su korišteni paclitaxel, docetaxel i kombinacija doxorubicina i ciklofosfamida. Dvanaest od 23 pacijenata s Luminal B HER-2+ tumorom primalo je i anti-hormsku terapiju, najčešće tamoxifen, letrozol ili anastrozol.

U razdoblju praćenja do zaključno s kolovozom 2020, 21 pacijentica nakon provedene terapije nije pokazala znakove recidiv bolesti. Sedam pacijentica je i dalje na ciljanoj terapiji, a 8 je preminulo u terminalnoj fazi bolesti. Devet je pacijentica izgubljeno iz praćenja, većina u uznapredovaloj ili terminalnoj fazi bolesti. Najbolje preživljenje uočeno je u grupi lokaliziranog karcinoma u vrijeme dijagnoze, a najlošije u grupi primarno metastatskog tumora. 13 je pacijentica s lokaliziranom bolesti nakon kirurškog liječenja i imunoterapije bez znakova bolesti, a 5 je razvilo udaljene metastaze. 7 od 14 pacijentica s metastazama u limfne čvorove kasnije je razvilo i udaljene metastaze. U grupi s primarno metastatskim HER-2 pozitivnim karcinomom, nakon provedene terapije 2 od 13 pacijentica su žive i bez znakova bolesti, dok su ostale preminule u terminalnoj fazi bolesti ili izgubljene iz praćenja. Uspoređujući metastatska sjela, najlošije preživljenje je nađeno u pacijentica s moždanim metastazama.

7. SUMMARY

Breast cancer is the most common cancer in female population. Based on proliferation index, steroid receptor and HER-2 status, all invasive breast cancers are divided in five immunophenotypes: Luminal A (ER+, PR+, HER-2 neg, low Ki-67), Luminal B (ER+, PR-/+, HER-2 neg, high Ki-67), Luminal B HER-2 positive (ER+, PR-/+, HER-2+, high Ki-67), HER-2 positive, and triple negative (ER, PR, HER-2 neg, high Ki-67). HER-2 status is one of the most important predictive factors for behavior of breast cancer. Tumors with HER-2 amplification tend to be less differentiated and behave more aggressively than other subtypes.

This study included patients with HER-2 positive breast cancer diagnostically evaluated in University Hospital Centre Zagreb (UHC Zagreb) during period January-December 2016. Analysis included main clinical data, histological features of the tumor, type of treatment, response to therapy and survival.

During period analysis, a total of 515 samples with primary and/or metastatic breast cancer were evaluated, including 65 samples of HER-2 positive tumor from 58 (14%) patients. 38 patients were newly diagnosed, while 20 already had diagnosis of breast cancer: in 6 of them previously HER-2 negative.

One patient with HER-2 positive breast cancer was a 63-year-old male, and the rest of them were females (age range 27-84; median 55 years). Samples included 29 breast core needle biopsies, one lymph node core biopsy, 15 surgical materials of breast tissue with or without lymph nodes and 14 samples from distant metastatic sites. Among all HER-2 positive cases, Luminal B HER-2 positive cancer was diagnosed in 51.2% and HER-2 positive in 48.8% cases.

Additional data regarding stage and histology were available for 46 patients.

At the time of diagnosis 18 (40%) patients had localized disease, 15 (32%) had regional lymph node metastases, and 13 (28%) patients had systemic disease. Two patients with previous diagnosis of intraductal carcinoma without invasive component presented with metastatic disease.

Both types of tumors showed high nuclear grade (grade 2 or 3), but Luminal B HER-2 positive tumors were more commonly grade 2 (90%) and pure HER-2 positive cancer grade 3 (63%). Metastatic sites with HER-2 positive cancer included regional lymph nodes (16), liver (11), bones (8), brain (8), lung (7) and others. Brain metastases were more common in pure HER-2 positive cancers, while bone metastases were more common in Luminal B HER-2 positive tumors.

A total of 40 patients received specific targeted anti-HER-2 therapy (90% HER-2+ and 87% Luminal B HER-2+), and trastuzumab was the most commonly administered drug in both neoadjuvant and adjuvant setting (monotherapy in 31 patient). In 17 patients trastuzumab was used in combination with pertuzumab or later replaced with other specific drugs including lapatinib, trastuzumab-emtansine or neratinib (5,5, and 2 cases respectively). Chemotherapy protocol in 38 patients included cytotoxic drugs, most commonly paclitaxel, docetaxel or combination of doxorubicine and cyclophosphamide. Twelve out of 23 patients with Luminal B HER-2 positive tumor also received anti-hormonal therapy, in most cases tamoxifen, letrozol, or anastrozol. During follow-up period, 21 patients showed no signs of recurrent disease, 7 patients are still on targeted therapy, and 8 patients died in advanced metastatic stage. 9 patients were lost from follow-up, most in terminal stage of disease (presumably died of disease). The best survival rates were noted in group of patients with localized disease at the time of diagnosis, and the poorest in group with primary systemic disease. 13 patients with localized disease after surgical and targeted therapy showed no signs of recurrence, while 5 patients later developed systemic metastases. 7 out of 14 patients with lymph node involvement at the time of diagnosis later developed systemic metastases. In group of patients with primary metastatic HER-2 positive cancer, 2 out of 13 patients were alive with no signs of recurrent disease, while others died or were lost from follow-up. Compared to other metastatic sites, patients who developed brain metastases had the worst prognosis.

8. PRILOZI

8.1. Popis skraćenica

- ADCC – o protutijelu ovisna citotoksičnost (eng. antibody-dependent cell-mediated cytotoxicity)
- AKT – serin-treonin specifična protein kinaza B
- ASCO/CAP - Američko društvo za kliničku onkologiju / Udruženja američkih patologa (eng. American Society of Clinical Oncology / College of American Pathologists)
- BMI – indeks tjelesne mase (eng. body mass index)
- BRCA 1,2- tumor supresor geni koji sudjeluju u popravku DNA (eng. BReast CAncer 1,2)
- CISH– kromogena hibridizacija in situ (eng. Chromogenic in situ hybridisation)
- DNA – deoksiribonukleinska kiselina (eng. DeoxyRibonucleic Acid)
- EGFR – receptor za epidermalni čimbenik rasta (eng. epidermal growth factor receptor)
- ER – estrogenski receptor
- FDA– agencija za promicanje i zaštitu zdravlja u SAD (engl. Food and Drug Administration)
- FSH – folikostimulacijski hormona (eng. Follicle-Stimulating Hormone)
- HER / ErbB– receptor za humani epidermalni čimbenik rasta (eng. human epidermal growth factor receptor)
- GnRH – gonadotropin oslobađajući hormon (eng. Gonadotropin-Releasing Hormone)
- HZJZ – Hrvatski zavod za javno zdravstvo
- IgG – imunoglobulin G
- LH – luteinizacijski hormon (eng. Luteinizing Hormone)
- MAPK – protein kinaza aktivirana mitogenima (eng. mitogen-activated protein kinase)
- mRNA – glasnička RNA (eng. messenger ribonucleic acid)
- mTOR – meta rapamcina u sisavaca (eng. mammalian target of rapamycin)
- NST – invazivni karcinom dojke (eng. no special type)
- p53 – tumor supresorski protein p53
- PI3K – Fosfoinozimid 3-kinaza (eng. phosphoinositide 3-kinase)
- PR – progesteronski receptor
- RAS – skupina protoonkogeni RAS (eng. rat sarcoma)
- SISH – srebrom bojena hibridizacija in situ (eng. silver enhanced in situ hybridisation)
- FISH – fluorescencijska hibridizacija in situ (eng. fluorescence in situ hybridisation)
- T-DM1 – trastuzumab emtansin
- TNM– sistem klasifikacije raka dojke (eng. Tumor, Nodes (lymph), Metastasis)

Temeljna dokumentacijska kartica

Sveučilište u Zagrebu
Farmaceutsko-biokemijski fakultet
Studij: Farmacija
Samostalni kolegij: Patofiziologija s patologijom
A. Kovačića 1, 10000 Zagreb, Hrvatska

Diplomski rad

Histološka dijagnostika i mogućnosti liječenja HER-2 pozitivnog karcinoma dojke

Marija Zeba

SAŽETAK

U rad su uključeni pacijenti s HER-2 pozitivnim karcinomom dojke dijagnosticirani u Kliničkom bolničkom centru Zagreb tijekom 2016.godine. Tijekom analiziranog razdoblja nađeno je 65 uzoraka HER-2 pozitivnih tumora u 58(14%) pacijenata. Radilo se o jednom 63-godišnjem muškarcu, ostalo su bile žene (starosti 27-84 godine; medijan 55 godina). Uzorci su uključivali 29 iglenih biopsija dojke, jednu iglenu biopsiju limfnog čvora, 15 kirurških materijala tkiva dojke sa ili bez limfnih čvorova te 14 uzoraka udaljenih metastaza. 51,2% tumora je bilo Luminal B HER-2, a 48.8% HER-2 imunofenotipa.

Dodatni podaci bili su poznati za 46 pacijenata. U vrijeme dijagnoze, 18(40%) pacijenata je imalo lokaliziranu bolest, 15 (32%) uz pozitivne limfne čvorove, a 13(28%) je imalo udaljene metastaze. Luminal B HER-2+ tumori su bili češće gradusa 2 (90%), a čisti HER-2+ tumori gradusa 3(63%). Metastaze HER-2 pozitivnog karcinoma nađene su u limfnim čvorovima (16), jetri (11), kostima (8), mozgu (8), plućima (7), te rjeđe drugim lokacijama. Metastaze u mozak su češće nađene kod HER-2 pozitivnih karcinoma, a metastaze u kosti kod Luminal B HER-2+ tumora. 40 pacijenata je liječeno ciljanom anti-HER-2 terapijom (90% HER-2+ i 87% Luminal B HER-2+), a najčešće se koristio trastuzumab. U 14 pacijenata je trastuzumabu dodan pertuzumab, ili je kasnije zamijenjen drugim lijekovima (lapatinib, trastuzumab-emtansin i neratinib). Citotoksične lijekove je primalo 38 pacijenata, a najčešće su korišteni paclitaxel, docetaxel i kombinacija doxorubicina i ciklofosfamida. Dvanaest od 23 pacijenata s Luminal B HER-2+ tumorom je primalo i anti-hormsku terapiju, najčešće tamoxifen, letrozol ili anastrozol.

U periodu praćenja do zaključno s kolovozom 2020, 21 pacijentica nakon provedene terapije nije pokazala znakove recidiva bolesti. Sedam pacijentica je i dalje na ciljanoj terapiji, a 8 je preminulo u terminalnoj fazi bolesti. Devet je pacijentica izgubljeno iz praćenja, većina u uznapredovaloj ili terminalnoj fazi bolesti. Najbolje preživljenje uočeno je u grupi lokaliziranog karcinoma u vrijeme dijagnoze, a najlošije u grupi primarno metastatskog tumora. Uspoređujući metastatska sjela, najlošije preživljenje je nađeno u pacijentica s moždanim metastazama.

Rad je pohranjen u Središnjoj knjižnici Sveučilišta u Zagrebu Farmaceutsko-biokemijskog fakulteta.

Rad sadrži: 50 stranica, 12 grafičkih prikaza, 7 tablica i 35 literaturnih navoda. Izvornik je na hrvatskom jeziku

Ključne riječi: Karcinom dojke, HER-2 testiranje, kemoterapija, ciljana terapija

Mentor: **Dr. sc. Stela Bulimbašić**, docent Sveučilišta u Zagrebu Farmaceutsko-biokemijskog fakulteta.

Ocjenjivači: **Dr. sc. Stela Bulimbašić**, docent Sveučilišta u Zagrebu Farmaceutsko-biokemijskog fakulteta.
Dr. sc. Mirna Sučić, redoviti profesor Sveučilišta u Zagrebu Farmaceutsko-biokemijskog fakulteta.
Dr. sc. Ivica Horvatić, docent Sveučilišta u Zagrebu Farmaceutsko-biokemijskog fakulteta.

Rad prihvaćen: prosinac, 2020.

Basic documentation card

University of Zagreb
Faculty of Pharmacy and Biochemistry
Study: Pharmacy
Independent cours: Patophysiology and Pathology
A. Kovačića 1, 10000 Zagreb, Croatia

Diploma thesis

Histological diagnosis and treatment options for HER-2 positive breast cancer

Marija Zeba

SUMMARY

This study included patients with HER-2 positive breast cancer diagnostically evaluated in University Hospital Centre Zagreb during 2016. There were a total of 65 samples of HER-2 positive tumor from 58(14%) patients. One patient was a 63 year old male, and rest were females (age range 27-84; median 55 years) Samples included 29 breast core needle biopsies, one lymph node core biopsy, 15 surgical materials of breast tissue 14 distant metastases. Luminal B HER-2 positive cancer was diagnosed in 51.2% and HER-2 positive in 48.8% cases.

Additional data regarding stage and histology were available for 46 patients. At the time of diagnosis 18(40%) patients had localized disease, 15 (32%) had regional lymph node metastases, and 13(28%) patients had systemic disease. Luminal B HER-2 positive tumors were more commonly grade 2(90%) and pure HER-2 positive cancer grade 3(63%). Metastatic sites with HER-2 positive cancer included regional lymph nodes (16), liver (11), bones (8), brain (8), lung (7), and others. Brain metastases were more common in pure HER-2 positive cancers, while bone metastases were more common in Luminal B HER-2 positive tumors.

40 patients received specific targeted anti-HER-2 therapy (90% HER-2+ and 87% Luminal B HER-2+), and trastuzumab was the most commonly administrated drug. In 14 patients trastuzumab was used with pertuzumab or replaced with lapatinib, trastuzumab-emtansine or neratinib. 38 patients received cytotoxic drugs, most commonly paclitaxel, docetaxel or combination of doxorubicine and cyclophosphamide. Twelve patients with Luminal B HER-2 positive tumor also received anti-hormonal therapy, in most cases tamoxifen, letrozol or anastrozol.

During follow-up period, 21 patients showed no signs of recurrent disease, 7 patients are still on targeted therapy, and 8 patients died from advanced disease. 9 patients were lost from follow-up, most in terminal stage of disease. The best survival were noted in group of patients with localized disease, and the poorest in group with primary systemic disease. Comparing to other metastatic sites, patients who developed brain metastases had the worst prognosis.

The thesis is deposited in the Central Library of the University of Zagreb Faculty of Pharmacy and Biochemistry.

Thesis includes: 50 pages, 12 figures, 7 tables and 35 references. Original is in Croatian language.

Keywords: Breast cancer, Her-2 testing, chemotherapy, targeted therapy

Mentor: **Stela Bulimbašić, Ph.D.** Assistant Professor, University of Zagreb Faculty of Pharmacy and Biochemistry

Reviewer **Stela Bulimbašić, Ph.D.** Assistant Professor, University of Zagreb Faculty of Pharmacy and Biochemistry

Mirna Sučić, Ph.D. Full Professor, University of Zagreb Faculty of Pharmacy and Biochemistry

Ivica Horvatić, Ph.D. Assistant Professor,, University of Zagreb Faculty of Pharmacy and Biochemistry

The thesis was accepted: December 2020.