

# Vrijednost određivanja tumorskih biljega u dijagnostici zloćudnih tumora testisa

---

**Lukenda, Antonio**

**Master's thesis / Diplomski rad**

**2020**

*Degree Grantor / Ustanova koja je dodijelila akademski / stručni stupanj:* **University of Zagreb, Faculty of Pharmacy and Biochemistry / Sveučilište u Zagrebu, Farmaceutsko-biokemijski fakultet**

*Permanent link / Trajna poveznica:* <https://urn.nsk.hr/urn:nbn:hr:163:331455>

*Rights / Prava:* [In copyright](#)/[Zaštićeno autorskim pravom.](#)

*Download date / Datum preuzimanja:* **2025-04-03**



*Repository / Repozitorij:*

[Repository of Faculty of Pharmacy and Biochemistry University of Zagreb](#)



**Antonio Lukenda**

**Vrijednost određivanja tumorskih biljega u  
dijagnostici zloćudnih tumora testisa**

**DIPLOMSKI RAD**

Predan Sveučilištu u Zagrebu Farmaceutsko-biokemijskom fakultetu

Zagreb, 2020.

Ovaj diplomski rad prijavljen je na kolegiju Patofiziologija s patologijom Farmaceutsko-biokemijskog fakulteta Sveučilišta u Zagrebu i izrađen u suradnji s Kliničkim zavodom za patologiju i citologiju Kliničkog bolničkog centra Zagreb pod stručnim vodstvom doc. dr. sc. Stele Bulimbašić.

*Na prvome su nas danu studija upitali zašto smo upisali medicinsku biokemiju. Kraj je moga odgovora bio: „I ja želim postati mag.med.biochem.“ Na tom dugom putu učenja i sazrijevanja bio sam okružen brojnim životnim pratiteljima.*

*Zahvaljujem mentorici doc. dr. sc. Steli Bulimbašić na stručnom mentorskom usmjeravanju temom moga diplomskog rada. Hvala Vam što ste me zainteresirali obrađivanom temom!*

*Zahvaljujem svojoj „prvoj mentorici“ prof. dr. sc. Ana-Mariji Domijan što me uvela u područje znanstvenog rada.*

*Zahvaljujem Marku Žarku, specijalistu medicinske biokemije i laboratorijske medicine na recenziji poglavlja o tumorskim biljezima te stručnim biokemičarskim savjetima i poučavanju.*

*Zahvaljujem mami Sanji i tati Blaženku što su mi podarili život, odgojili me, pratili me kroz sve godine moga školovanja i strpljivo me podržavali svim oblicima tople roditeljske skrbi! Volim vas!*

*Zahvaljujem svoj rodbini i prijateljima koji su imali strpljivo uho i prijateljsku riječ potpore kroz fakultetske dane moga školovanja.*

*Zahvaljujem i svojim kolegama. Daleke smo 2014. započeli naš biokemičarski put. Stigli smo do profesionalnog raskrižja. Nikako zbogom, samo doviđenja do ponovnih prijateljskih i kolegijalnih druženja i projekata.*

*Iskreno zahvaljujem i kolegama iz Kliničkog zavoda za laboratorijsku dijagnostiku KBD s kojima sam proveo divnih 6 mjeseci stručnog osposobljavanja za magistre medicinske biokemije i laboratorijske medicine.*

*Svi ste vi ugradili dio sebe u moj životni i profesionalni put i olakšali mi da i ja postanem mag.med.biochem.*

## Sadržaj

1. Uvod.....	1
1.1. Anatomija i histologija.....	2
1.2. Fiziologija.....	3
1.3. Epidemiologija.....	4
1.4. Etiologija.....	4
1.5. Klinička slika.....	6
1.6. Tipovi, patohistološke karakteristike i ostala obilježja tumora testisa.....	7
1.6.1. Intratubularna neoplazija zametnih stanica.....	8
1.6.2. Seminom.....	9
1.6.3. Embrionalni karcinom.....	9
1.6.4. Teratom.....	10
1.6.5. Koriokarcinom.....	10
1.6.6. Tumor žumanjčane vreće.....	11
1.6.7. Miješani tumori zametnih stanica.....	11
1.6.8. Tumori stromalnih stanica testisa.....	12
1.6.8.1. Tumor Leydigovih stanica.....	12
1.6.8.2. Tumor Sertolijevih stanica.....	13
1.7. Dijagnostički postupak i određivanje stadija zloćudnih tumora testisa.....	13
1.7.1. Dijagnostički postupak.....	13
1.7.1.1. Tumorski biljezi.....	14
1.7.1.1.1. Općenita teorija.....	14
1.7.1.1.2. Laboratorijsko određivanje tumorskih biljega u tumorima testisa.....	16
1.7.1.1.3. Alfa-fetoprotein.....	16
1.7.1.1.4. Humani korionski gonadotropin.....	18
1.7.1.1.5. Laktat dehidrogenaza.....	19
1.7.1.1.6. Osnovna podjela i obilježja imunokemijskih tehnika.....	20
1.7.1.1.7. Ostali potencijalni biljezi i biljezi budućnosti.....	22
1.7.2. Određivanje stadija bolesti.....	23
1.8. Liječenje, praćenje i prognoza.....	24
1.8.1. Liječenje i praćenje.....	24
1.8.1.1. Seminomi.....	25

1.8.1.2. Neseminomi .....	26
1.8.2. Prognoza.....	27
2. Obrazloženje teme.....	29
3. Materijali i metode .....	30
4. Rezultati .....	32
4.1. Kliničke karakteristike pacijenata .....	32
4.2. Rezultati patohistološke analize .....	33
4.3. Analiza određivanih tumorskih biljega .....	38
4.4. Analiza postoperativnog praćenja pacijenata .....	40
5. Rasprava .....	43
6. Zaključci.....	47
7. Literatura .....	49
8. Sažetak/Summary.....	54
9. Prilozi .....	58
9.1. Definicije kategorija TNM klasifikacije .....	58
9.2. Prognostičke skupine temeljene na TNM klasifikaciji .....	61
9.3. Algoritmi za procjenu prognoze u oboljelih od tumora testisa .....	62
9.4. Popis kratica .....	63
10. Temeljna dokumentacijska kartica/Basic documentation card	

## 1. Uvod

Zloćudne su bolesti, uz kardiovaskularne bolesti, jedan od najvećih javnozdravstvenih problema kako Hrvatske tako i cijeloga svijeta (Friedlander i sur., 2019). U Hrvatskoj je 2017. godine od zloćudnih novotvorina preminulo 13.964 osoba te su novotvorine drugi najčešći uzrok smrtnosti u RH (Ćorić i sur., 2018). U žena je u 2017. godini otkriveno 11.156 novih slučajeva zloćudnih tumora, a u muškaraca 13.229 od čega su 193 novodijagnosticirana slučaja zloćudnih tumora testisa (Škerija, 2020). Iako je incidencija zloćudnih tumora testisa u ukupnom zbroju zloćudnih novotvorina malena, dvije su posebnosti zloćudnih tumora testisa. Radi se o najčešćem zloćudnom tumoru mladih muškaraca, starosti između 15 i 40 godina. Nadalje, zloćudni tumor testisa ističe se i po tome što je jedan od malobrojnih zloćudnih bolesti koje su u velikoj mjeri izlječive. Naime, ukoliko je otkriven i liječen dok je ograničen na lokalnoj razini, izlječenje je gotovo 100%, a iznenađuje i podatak da je izlječenje metastatskog zloćudnog tumora testisa i do visokih 80%. Unatoč tako visokom postotku izlječenja, zabrinjava činjenica kako je u razvijenim industrijskim zemljama incidencija zloćudnih tumora testisa u neprestanom porastu (Gnjidić M i sur., 2016). S obzirom na to da najviše pogađa mlađe muškarce generativne dobi i imajući u vidu sve izazove i negativne posljedice liječenja za daljnji život preboljelih, važno je neprestano studirati i širiti razumijevanje zloćudnih tumora testisa u svrhu unaprjeđenja dijagnostike, liječenja i praćenja pacijenata sa zloćudnim novotvorinama testisa (Friedlander i sur., 2019).

## 1.1. Anatomija i histologija

Testis (lat. *testis*, grč. *orchis*, hrv. sjemenik) je parni muški spolni organ. Normalno je veličine 3 x 3 x 5 cm (Coursey Moreno i sur., 2015), ovalnog je oblika (Krpmotić-Nemanić i Marušić, 2002) i elastične konzistencije (Radej, 2003). Smješten je u vrećastoj kožnoj tvorbi, skrotumu. Osim testisa, unutar skrotuma smješteni su još i pasjemenik te početni dio sjemenovoda (Jalšovec, 2005). Testis je unutar skrotuma potpuno obavijen ovojnicom (lat. *tunica vaginalis testis*) osim u području stražnjega ruba gdje se nalazi hilus - mjesto gdje izvodni kanalići testisa (lat. *ductuli efferentes testis*) izlaze iz testisa u pasjemenik te je ujedno i mjesto pristupa krvnih žila, limfnih žila i živaca testisu (Krpmotić-Nemanić i Marušić, 2002). Testis uz njegovu samu površinu posve obavija i čvrsta vezivna ovojnica (lat. *tunica albuginea*) (Jalšovec, 2013). Unutrašnjost je testisa izgrađena od inerviranog te krvnim i limfnim žilama vaskuliranog rahlog veziva. U vezivo su uklopljene i intersticijske (Leydigove) stanice koje luče androgene testisa. *Tunica albuginea* sa stražnje strane prelazi u *mediastinum* odakle u unutrašnjost testisa pruža vezivne izdanke dijeleći unutrašnjost testisa na oko 250 režnjića koji su zbog nepotpunosti pregrada međusobno povezani. Svaki režnjić sadržava od jednog do četiri vrlo zavijena sjemenja kanalića. Epitel sjemenih kanalića sastoji se od dviju vrsta stanica: od stanica spermatogenetske loze iz kojih nastaju spermiji, muške spolne stanice, te od Sertolijevih ili potpornih stanica koje doprinose zaštiti, prehrani i regulaciji razvoja spermija (Junqueira i Carneiro, 2005). Više se sjemenih kanalića jednoga režnjića spaja u ravni kanalić (lat. *tubulus seminiferus rectus*) kojim započinje izvodni sustav testisa. Više ravnih kanalića u medijastinumu stvara mrežu kanalića (lat. *rete testis*) koja se nastavlja u izvodne kanaliće testisa (lat. *ductuli efferentes testis*) kojima nastali spermiji odlaze u pasjemenik (Krpmotić-Nemanić i Marušić, 2002). Uz gornji je pol i duž stražnjeg ruba testisa smješten pasjemenik (lat. *epididymis*). Pasjemenik je duguljast muški spolni organ koji se sastoji od glave (lat. *caput epididymis*), tijela (lat. *corpus epididymis*) i repa (lat. *cauda epididymis*) pasjemenika (Jalšovec, 2005). Dug je oko 6 metara (Guyton i Hall, 2012). U njemu spermiji završavaju svoje dozrijevanje i iz njega izlaze sjemenovodom (lat. *ductus deferens*) koji se proteže od repa pasjemenika do baze prostate gdje se nastavlja u *ductus ejaculatorius* (Krpmotić-Nemanić i Marušić, 2002).

## 1.2. Fiziologija

Testisi svojim djelovanjem pripadaju spolnom i endokrinom organskom sustavu (Jalšovec, 2013). Ono što ih čini dijelom spolnog sustava jest da u njima nastaju i sazrijevaju muške spolne stanice (spermiji) te se iz testisa luče i muški spolni hormoni što ih čini dijelom endokrinog sustava (Krpmotić-Nemanić i Marušić, 2002). Proces nastanka spermija naziva se spermatogeneza. Preduvjet spermatogeneze je migracija primordijalnih zametnih stanica prema sjemenim kanalićima testisa gdje navedene stanice postaju nezrelim zametnim stanicama (spermatogonijama). To se odvija za vrijeme embriogeneze. Spermatogoniji, potaknuti hormonima, u pubertetu kreću mitotički proliferirati i mejotički sazrijevati u spermije. Sazrijevaju probijajući se između Sertolijevih stanica od unutrašnjosti sjemenih kanalića prema njihovim lumenima kroz različite razvojne stadije. Kompletan razvojni put od poticanja spermatogonija na proliferaciju i sazrijevanje do spermija traje oko 74 dana. Po njihovom nastanku u sjemenim kanalićima, spermiji nekoliko dana putuju kroz pasjemenik čime postanu pokretljivi. Dnevno oba testisa u odraslih muškaraca stvore oko 120 milijuna spermija. Većina se stvorenih spermija pohranjuje u sjemenovodu gdje mogu živjeti nekoliko tjedana.

Nekoliko je hormona koji potiču spermatogenezu. Testosteron se luči iz Leydigovih stanica te potiče rast i diobu spermatogonija. Iz prednjeg se režnja hipofize (adenohipofize) luče folikulostimulacijski hormon (FSH) i luteinizacijski hormon (LH). FSH stimulira Sertolijeve stanice, dok LH potiče Leydigove stanice na lučenje testosterona.

Osim spomenute i opisane spermatogeneze, druga je važna uloga testisa sinteza i lučenje muških spolnih hormona (androgena). Među androgenima količinom prednjači testosteron, a u mnogo se manjim količinama luče i dihidrotestosteron te androstendion. Navedene androgene sintetiziraju i izlučuju intersticijske Leydigove stanice sjemenika. Testosteron je odgovoran za razvoj muških tjelesnih obilježja. Većim se dijelom u ciljnim tkivima pretvara u aktivniji dihidrotestosteron. Kao što je već i spomenuto, lučenje testosterona potiče LH. Analog je njegova djelovanja humani korionski gonadotropin (hCG) koga u trudnoći luči posteljica te, poput LH, potiče testise na lučenje testosterona u fetalnoj fazi. Intersticijske se Leydigove stanice nalaze u testisima do nekoliko tjedana po rođenju, potom nestaju i ponovno se pojavljuju oko desete godine prije ulaska dječaka u pubertet (Guyton i Hall, 2012).



### **1.3. Epidemiologija**

Rak testisa je po svojoj pojavnosti rijedak. Iako na njega otpada svega 1% zloćudnih oboljenja muškaraca (Vrdoljak i sur., 2018), radi se o najčešćem zloćudnom tumoru mlađih muškaraca u dobi od 15 do 35 godina (Radej, 2003). Njegova je incidencija na Zapadu od 3 do 10 oboljelih na 100.000 muškaraca. U Hrvatskoj se incidencija prati od 2001. godine od strane Registra za rak Republike Hrvatske Hrvatskog zavoda za javno zdravstvo. Tada je, 2001.godine, incidencija u Hrvatskoj iznosila 5,7 oboljelih na 100.000 stanovnika i od tada je u neprestanom porastu (Gnjidić M i sur., 2016). Tome u prilog govore i najnoviji podatci o incidenciji raka u Hrvatskoj 2017. godine. Prema njima je novootkriveno 193 raka testisa što čini incidenciju od 9,7 oboljelih na 100.000 stanovnika. Incidencija je najviša u skupini muškaraca starih između 25 i 44 godine, a 69% muškaraca je dijagnosticirano u ranom stadiju lokaliziranog tumora (Šekerija, 2020). Iste je, 2017. godine, najviša incidencija raka testisa bila u Norveškoj (11.8/100.000), dok je najniža bila u Indiji (0.5/100.000) i Tajlandu (0.4/100.000) (Garolla i sur., 2020). Vidljivo je, stoga, da je incidencija raka testisa u Hrvatskoj među višima u svijetu. Također, epidemiološki podatci svjetske razine pokazuju kako je godišnja incidencija u posljednjih 40 godina udvostručena, posebice na sjeveru Europe i među bijelcima (Ulbright i sur., 2016).

### **1.4. Etiologija**

Rizični su faktori nastanka tumora testisa još uvijek velikim dijelom nepoznati. Statistika i niz istraživanja koja se neprestano provode upućuju na potencijalne faktore rizika (Friedlander i sur., 2019). Jedini su do sada dokazani rizični čimbenici postojanje kriptorhizma, odnosno nespuštenih testisa, u osobnoj anamnezi, te poremećaj sazrijevanja testisa kao, primjerice, u Klinefelterovu sindromu karakteriziranom viškom X kromosoma i s najčešćim kariotipom 47 XXY. Učestalost tumora testisa i do 10 je puta veća u onih s pozitivnom osobnom anamnezom kriptorhizma uz činjenicu da operativno spuštanje testisa u skrotum (orhidopeksija) ne umanjuje rizik nastanka tumora testisa (Damjanov i sur., 2018). Nadalje, između 1 i 3% oboljelih ima pozitivnu obiteljsku anamnezu raka testisa. Naime, braća i sinovi oboljelih imaju šest do deset puta povećan rizik razvoja raka testisa što i genetske čimbenike čini potencijalnim rizičnim faktorima. Istraživanje je potencijalnih citogenetskih i molekularnih faktora rizika ponajviše usmjereno na promjene kromosoma 12. U 90% slučajeva raka testisa prisutan je tkivno nespecifičan izokromosom i(12p). Doprinos orhitisa

(upale testisa), traume testisa ili izloženosti zračenju nije dovoljno istražen (Friedlander i sur., 2019).

Zanimljivo je istraživanje nutritivne hipoteze koje govori o povezanosti tjelesne visine i razvoja raka testisa. Razmatranje poveznice započelo je shvaćanjem kako tumori zametnih stanica testisa nastaju još *in utero*. Tako stvoreni prekursori tumora zametnih stanica testisa mogu biti potaknuti na daljnji rast različitim faktorima u ranome djetinjstvu, primjerice visokokalorijskom prehranom, a upravo se visokokalorijski unosi u ranome djetinjstvu, uz genetske čimbenike, ogledaju u dosegnutoj tjelesnoj visini odraslih. U prilog tome govori i činjenica kako je incidencija raka testisa znatno pala u poslijeratnom razdoblju u Europi karakteriziranom izrazito siromašnom prehranom. Istraživanje se provodilo statističkom analizom usporedbe 6.415 Nijemaca oboljelih od tumora zametnih stanica testisa i 38.490 sparenih kontrola njemačkih vojnika. Usporedba je pokazala statistički povećan rizik razvoja raka testisa s porastom visine, osobito u vrlo visokih pojedinaca, viših od 195 cm (Dieckmann i sur., 2008).

Proveden je i niz istraživanja usmjerenih prema utjecaju hormona na razvitak raka testisa. Većina ih je u vidu imala činjenicu kako je najveća incidencija u mlađih odraslih muškaraca što je usmjerilo istraživanje na faktore rizika prisutne za vrijeme embriogeneze, djetinjstva ili adolescencije. Histološkim opservacijama pokazano je da neke primordijalne zametne stanice testisa izmaknu normalnoj diferencijaciji prema spermatogonijama *in utero* i bivaju podvrgnute neoplastičnoj transformaciji do *carcinoma in situ* (CIS) stanica. Hormonalni disbalans je jedan od poremećaja koji uzrokuju tu neoplastičnu transformaciju karakteriziranu pogreškama diobe, kromosomskim aberacijama i genskom nestabilnošću. Hormonalni disbalans uključen u razvoj testikularne karcinogeneze uključuje promjene koncentracije androgena (počinju se značajno lučiti u pubertetu) ili pretjerano izlaganje estrogenu – endokrino stvorenom ili onom egzogenog podrijetla (Giannandrea i sur., 2013). Tako je nekoliko studija (Delbes i sur., 2006; Giannandrea i sur., 2013) pokazalo da je razina majčina estrogena najviša u prvoj trudnoći te da zbog *in utero* izloženosti povećanim koncentracijama majčina estrogena prvorodeni sinovi imaju povećan rizik nastanka raka testisa. Moguća je i izloženost egzogenim sintetskim tvarima hormonskog učinka koji se općenito nazivaju endokrinim disruptorima jer narušavaju balans hormona. U tom je smislu najistraživanija tematika prenatalne izloženosti dietilstilbestrolu (DES-u). Naime, on je između 1940-ih i 1960-ih propisivan trudnicama za prevenciju abortusa i čuvanje trudnoće. Godinama kasnije zabilježeno je kako je DES vrlo vjerojatno utjecao na razvoj genitalnih defekata novorođenčadi (Richiardi i sur., 2007). Međutim, epidemiološke studije nisu pokazale

statistički značajnu povezanost izloženosti DES-u i razvoja konkretno raka testisa (Martin i sur., 2008). Istraživana je i izloženost različitim organokloridima koji su 70-ih godina prošloga stoljeća široko upotrebljavani kao pesticidi. Oni, također, imitiraju djelovanje estrogena, bilo da pojačavaju njegovo djelovanje ili da djeluju antiestrogeno. Poznata je njihova akutna toksičnost kao i niz poremećaja uzrokovanih kroničnom izloženošću, primjerice razvoj karcinoma, reproduktivni poremećaji ili, ponovno, hormonalni disbalansi, no potreban je daljnji niz istraživanja kako bi se pokazao direktan utjecaj izloženosti organokloridima na razvoj raka testisa (Giannandrea i sur., 2013).

Od ostalih razmatranih rizičnih faktora valja izdvojiti još i životnu dob, narodnost, rasu, neplodnost kao i onkogeni potencijal virusa, primjerice HIV-a i EBV-a, na humane testise uz činjenicu da su dosadašnja istraživanja postavila samo sumnju na taj onkogeni potencijal, ali ne i dokaz. Unatoč prihvaćenim rizičnim faktorima poput kriptorhizma, obiteljske anamneze, genetskih, okolišnih i hormonalnih faktora, postoji još velik broj otvorenih pitanja i sumnji te je potreban još niz istraživanja koja bi dodatno rasvijetlila i proširila shvaćanje o uzrocima nastanka raka testisa u svrhu praćenja rizičnih pojedinaca i pravovremenog postavljanja dijagnoze (Garolla i sur., 2020).

### **1.5. Klinička slika**

Najčešća je klinička prezentacija tumora testisa čvorić ili bezbolno oteknuće jednoga, zahvaćenog testisa. Između 30 i 40% pacijenata žali se na tupu bol ili osjećaj težine u skrotumu, donjem dijelu abdomena ili perianalnoj regiji. Akutna je bol testisa prisutna samo u desetak posto slučajeva ([www.uptodate.com](http://www.uptodate.com)) i uglavnom je uzrokovana torzijom same neoplazme testisa, krvarenjem unutar tumora i sl. Manje se učestalo pojavljuju ginekomastija, neplodnost ili pak niz simptoma povezanih s uznapredovalom bolešću i prisutnošću metastaza (Friedlander i sur., 2019). U približno 10% pacijenata upravo su simptomi prisutnih metastaza prvi pokazatelji zbog kojih se oboljeli javljaju liječnicima. Ovisno o mjestu metastaziranja mogući su sljedeći simptomi: dispneja ili kašalj u prisutnosti plućnih metastaza, niz gastro-intestinalnih tegoba i bol u lumbalnom dijelu leđa u slučaju zahvaćenosti retroperitonealnih limfnih čvorova ili slabinskih mišića, bol u kostima kod koštanih metastaza, oticanje nogu u prisutnosti venskih tromboza ili pak poremećaji središnjeg ili perifernog živčanog sustava u slučaju takve proširenosti metastaza proizišlih iz zloćudnih tumora testisa. Nadalje, ginekomastija je prisutna u 5% oboljelih. Uglavnom je uzrokovana produkcijom i ektopičnim lučenjem hCG-a iz žarišta koriokarcinoma i tumora

žumanjčanje vreće. Osim ginekomastije, hiperprodukcija hCG-a može dovesti i do paraneoplastičkog hipertireoidizma, druge endokrine komplikacije. Budući da su hCG i tireoidni stimulirajući hormon (TSH) strukturno slični (imaju istu  $\alpha$ -podjedinicu i značajnu razinu homologije  $\beta$ -podjedinice), hCG u tih tumora može imati slabu stimulirajuću aktivnost štitne žlijezde i dovesti do njenog pojačanog rada ([www.uptodate.com](http://www.uptodate.com)).

Niz studija statistički pokazuje veću učestalost pojedinih manifestacija ovisno o tipu tumora testisa. Tako je, primjerice, bol češća u oboljelih od embrionalnog karcinoma u odnosu na pacijente s tumorima bez komponente embrionalnog karcinoma, oteklina je testisa češća kada tumor sadržava elemente teratoma ili tumora žumanjčane vreće, koriokarcinom se češće prezentira naglim rastom, dok se, morfološki gledano, seminom ističe homogenošću tumorske mase naspram embrionalnog karcinoma ili teratoma koji su obično manji i lobulirani. Sva ta zapažanja nikako nisu prikladna zamjena za histopatološku dijagnostiku i stupnjevanje tumora.

Posebnu pažnju treba obratiti i na niz drugih patologija koje mogu imati slične simptome poput tumora testisa: torziju testisa, hidrokelu, varikokelu, spermatokele i epididimitis (upalu pasjemenika). Od svih navedenih poremećaja, rak testisa se najčešće zamijeni s epididimitisom koga karakterizira nateknuće i izrazita osjetljivost testisa uz moguće prisutnu povišenu temperaturu i piuriju (prisutnost leukocita u urinu). Iznimno je važno diferencijalno dijagnostički razlikovati navedene poremećaje od samog raka testisa (Friedlander i sur., 2019).

### **1.6. Tipovi, patohistološke karakteristike i ostala obilježja tumora testisa**

Govoreći o tumorima testisa, u otprilike 95% slučajeva radi se o tumorima zametnih stanica. Histološkom klasifikacijom približno polovinu tumora zametnih stanica čine seminomi, a drugu polovinu neseminomi. Histološki se neseminomi dijele na embrionalni karcinom, teratom, tumor žumanjčane vreće (yolk sac tumor) i, od navedenih najrjeđi prema svojoj pojavnosti, koriokarcinom. Osim tumora jednog histološkog tipa mogući su i miješani tumori zametnih stanica s različitim udjelima različitih histoloških tipova. Oko 5% tumora testisa potječe iz strome testisa te ih stoga nazivamo tumorima stromalnih stanica. U njih ubrajamo tumore Leydigovih stanica, tumore Sertolijevih stanica i tumore granulosa stanica. U ostale tumore testisa ubrajamo tumore tipa limfoma, leukemija i sarkoma, cijeli niz drugih izuzetno rijetkih tipova te sekundarne metastaze proizašle iz drugih organa (Coursey Moreno i sur.,

2015). U testise često metastaziraju adenokarcinom prostate, karcinom pluća i melanom (Friedlander i sur., 2019).

### **1.6.1. Intratubularna neoplazija zametnih stanica**

Kao što je već spomenuto, većinu testikularnih tumora čine tumori zametnih stanica koji se počinju razvijati u sjemenim kanalićima tj. intratubularno. Malignom transformacijom mitotski aktivnih nezrelih zametnih stanica (spermatogonija i spermatocita) razvija se intratubularna neoplazija zametnih stanica, odn. *in situ* neoplazija zametnih stanica što je danas preferirani naziv (GCNIS, od engl. *Germ Cell Neoplasia In Situ*). To je prekursorska lezija, a atipične zametne stanice zaostaju u sjemenim kanalićima odraslih muškaraca. Tako zaostale stanice mogu „mirovati“ i do 10 godina, a da se iz njih ne razvije invazivna novotvorina (Damjanov i sur., 2018). Stanice GCNIS veće su od normalnih zametnih stanica, imaju obilnu vakuoliziranu citoplazmu, smještene su bazalno između Sertolijevih stanica u tubulima testisa te imaju velike i hiperkromatske jezgre s uočljivim jezgicama (Ulbright i sur., 2016). Ukoliko takve prekursorske lezije zadrže svoja obilježja i nastave se dijeliti poput primitivnih spolnih stanica, iz njih će se razviti seminom. Ukoliko se, pak, pretvore u embrionalne stanice, razvit će se embrionalni karcinom. Navedene embrionalne stanice mogu dalje diferencirati i stvarati tkivo placente ili žumanjčane vreće. U oko 15% testikularnih tumora, iz GCNIS se najprije razvije seminom, a potom se neke stanice seminoma pretvore u stanice embrionalnog karcinoma. Tako nastali tumor sadržava komponente i obilježja različitih vrsta tumora pa se naziva miješanim tumorom zametnih stanica. Dokaz činjenici da se većina testikularnih tumora spolnih stanica odraslih razvija preko GCNIS prekursorskih lezija je nalaz neoplastičnih zametnih stanica u sjemenim kanalićima oko 95% oboljelih. S druge pak strane, ima i testikularnih tumora koji se ne razvijaju iz prekursorskih lezija (GCNIS). Primjer su tumori žumanjčane vreće dječje dobi, teratomi dječje dobi i spermatocitni seminom, rijedak tumor odrasle dobi. Navedeni tumori nastaju iz fetalnih zametnih stanica (spermatogonija i spermatocita) koje se nisu tijekom fetalnoga razvoja locirale u sjemenim kanalićima, već su se nastavile razvijati izvan njih (Damjanov i sur., 2018).

### 1.6.2. Seminom

Seminom (S, od engl. *Seminoma*) je po svojoj pojavnosti izrazito neuobičajen u mladih pojedinaca. Na makroskopskoj razini seminom često formira sivkasto-ružičastu homogenu lobuliranu masu jasno određenih rubova s nepravilnim žarištima žućkaste nekroze. Arhitektura je testisa često uništena prisutnošću seminoma (Ulbright i sur., 2016). Klasični se seminom najčešće prezentira u četvrtoj i petoj dekadi života. Makroskopski je karakteriziran kao homogena masa s nešto krvarenja. Mikroskopski su vidljive nakupine jednoličnih stanica s velikim i centralno postavljenim hiperkromatskim jezgrama. Moguće je zamijetiti i obilniju vezivnu stromu, limfocitnu infiltraciju kao i multinuklearne stanice sinciotrofoblasta. Od serumskih biljega najčešće može biti povećana aktivnost laktat dehidrogenaze (Damjanov i sur., 2018).

Spermatocitni tumor (prije nazivan spermatocitnim seminomom) pojavljuje se pretežno u šestoj dekadi života. Histološki se od klasičnog tipa razlikuje nedostatkom razdjeljenosti stanica fibroznim pregradama i smanjenom staničnom povezanošću, odsutnošću limfocitne infiltracije kao i većom varijacijom veličine stanica. Važna je i njegova karakteristika da vrlo rijetko metastazira (Friedlander i sur., 2019).

### 1.6.3. Embrionalni karcinom

Embrionalni karcinom (EC, od engl. *Embryonal Carcinoma*) češći je u mlađih muškaraca starosti između 20 i 30 godina. U više od 80% slučajeva pojavljuje se u kombinaciji s ostalim histološkim tipovima kao miješani karcinom zametnih stanica, a rjeđe, u svega 2-10%, kao čisti embrionalni karcinom. U početku se najčešće očituje kao bezbolno oteknuće testisa iako je moguća i bolna manifestacija s obzirom na to da je embrionalni karcinom karakteriziran brzim rastom. Makroskopski je taj tip tumorskog tkiva mek i granuliran, sivkasto-bijele do ružičaste boje s prisutnim žarištima krvarenja i nekroze (Ulbright i sur., 2016). Na staničnoj je razini karakteristična prisutnost anaplastičnih stanica – slabo diferenciranih stanica koje nalikuju epitelnim stanicama. Prisutne su i velike jezgre različitih oblika, mnoštvo mitotički aktivnih stanica kao i multinukleacija brojnih stanica. Embrionalni je karcinom izrazito malignan te više od 60% pacijenata razvija metastaze, posebno u plućima i jetri (Friedlander i sur., 2019).

#### 1.6.4. Teratom

Kao i u slučaju embrionalnog karcinoma, teratom (T, od engl. *Teratoma*) se rijetko pojavljuje samostalno. Uglavnom je u određenom postotku prisutan kao jedan od histoloških tipova miješanog karcinoma zametnih stanica. Više od 75% ne seminoma ima određen udio teratoma u ukupnoj tumorskoj masi (Friedlander i sur., 2019). Incidencija teratoma najveća je u djece i mladih. Čak je 65% zahvaćene dječje populacije starosti između jedne i dvije godine života. Pozitivno je što čisti teratom prepubertalno ne metastazira te je u djece benignan i nije povezan s GCNIS. Teratom je makroskopski tvrd, nepravilne i nodularne građe. Građen je od raznih tipova tkiva različite zrelosti i potpune diferenciranosti što se posljedično očituje u njegovoj heterogenosti i jedinstvenosti. Zreli teratom ima elemente jednoga ili više od triju zametnih listića (endoderma, mezoderma i ektoderma) tako da se u tumorskoj masi zreloga teratoma mogu prepoznati različite strukture (zubi, dlake) i tkiva poput hrskavice, koštanog, mišićnog, živčanog, epitelnog i žljezdanog tkiva (Ulbright i sur., 2016). Čisti teratomi, najčešće, ne povisuju vrijednosti tumorskih biljega (Friedlander i sur., 2019). Mogu lučiti povećane količine hCG-a isključivo ukoliko se u tumorskoj masi nalaze stanice sinciciotrofoblasta ili pak estrogene hormone što će se klinički očitovati ginekomastijom (Guyton i Hall, 2012). Zreli je teratom najmanje agresivan od svih vrsta ne seminoma zametnih stanica testisa, no i najteže odgovara na primijenjenu terapiju. Važno je spomenuti i pojam teratokarcinoma pod kojim patolozi najčešće podrazumijevaju kombinaciju teratoma i embrionalnog karcinoma u sastavu tumora (Friedlander i sur., 2019).

#### 1.6.5. Koriokarcinom

Kao i ostatak ne seminoma zametnih stanica testisa, tako i koriokarcinom (CC, od engl. *Choriocarcinoma*) najviše pogađa mlađe muškarce (starosti između 25 i 30 godina) te se mnogo češće pojavljuje u kombinaciji s ostalim tipova ne seminoma, a tek u manje od 1% samostalno kao čisti koriokarcinom u cjelokupnoj tumorskoj masi. Makroskopski je često vidljiv hemoragični čvor (Ulbright i sur., 2016). Histološki je koriokarcinom karakteriziran prisutnošću dvaju tipova stanica: sinciciotrofoblasta i citotrofoblasta. Sinciciotrofoblast čine velike stanice izrazito eozinofilne citoplazme s nekoliko hiperkromatskih jezgara nepravilna oblika. Stanice citotrofoblasta imaju obilnu blijedu citoplazmu i jednu jezgru nepravilna oblika (Friedlander i sur., 2019). Stanice su prisutne u različitom omjeru i nema ujednačenog obrasca kojim se prezentiraju. Samo je jedan od mogućih histoloških prezentacijskih obrazaca onaj u kome su navedene stanice periferno smještene uokolo nodula hemoragičnog i

nekrotičnog središta. Za koriokarcinom su karakteristične i vrlo visoke serumske razine hCG-a koje koreliraju s lošijom prognozom. Budući da je hCG križno reaktivan s LH i TSH, u oko 10% pacijenata dolazi do hiperplazije Leydigovih stanica i ginekomastije, a u pojedinih pacijenata i do hipertireoze. Koriokarcinom ima tendenciju rane hematogene i limfogene diseminacije. U istraživanjima temeljenim na obdukcijским nalazima oboljelih od koriokarcinoma nađene su metastaze pluća u 100% slučajeva, jetre u 86% slučajeva, gastrointestinalnog sustava u 71% slučajeva te slezene, mozga i nadbubrežne žlijezde u 56% slučajeva. To je u skladu sa simptomima kojima se koriokarcinom prvi put očituje najčešće tek u uznapredovaloj fazi. Radi se o hemoptizi, hematemezi, meleni, dispneji, disfunkciji središnjeg živčanog sustava, hipotenziji i anemiji kao simptomima uznapredovalih metastaza koriokarcinoma. Koriokarcinom se, stoga, smatra najagresivnijim ne seminomom zametnih stanica testisa s najgorom prognozom u uznapredovalom stadiju bolesti (Ulbright i sur., 2016).

#### **1.6.6. Tumor žumanjčane vreće**

Tumor žumanjčane vreće (YST, od engl. *Yolk sac tumor*) najčešća je novotvorina testisa u djece, dok se u odraslih, kao i u ostatku ne seminoma zametnih stanica, pojavljuje kao jedan od histoloških tipova miješanog tumora zametnih stanica testisa. Velika se većina tumora žumanjčane vreće prezentira asimptomatskom masom. U oko 90% oboljelih prisutno je povećanje serumske razine alfa-fetoproteina. Histološki se očituje velikim brojem različitih obrazaca. Među najčešćim se obrascima izdvajaju mikrocistični ili retikularni s umreženim vakuoliziranim stanicama, solidni, papilarni s karakterističnim Schiller-Duvalovim tjelešcima - strukturama sastavljenim od veziva, krvne žile tanke stijenke i kuboidnim stanicama, glandularno-alveolarni s tubularnim i alveolarnim strukturama te područjima nalik žlijezdama te niz drugih obrazaca (Ulbright i sur., 2016). Neka su istraživanja pokazala da pacijenti s prisutnim komponentama tumora žumanjčane vreće u sastavu miješanog tumora zametnih stanica imaju manji rizik relapsa od pacijenata bez te komponente (Friedlander i sur., 2019).

#### **1.6.7. Miješani tumori zametnih stanica**

Karakteristika je miješanih tumora zametnih stanica (MGCT, od engl. *Mixed germ cell tumors*) da su sastavljeni od više od jednog histološkog tipa tumora zametnih stanica. Oni čine između 30 i 50% tumora zametnih stanica testisa. Rijetki su u prepubertalne djece.



Makroskopski se patološkom dijagnostikom uočava povećan testis sa žarišnim područjima krvarenja i nekroze. Prisutnost cističnih područja na zahvaćenom testisu govori u prilog postojanja teratomskih elemenata u sastavu tumora. Histopatološkom dijagnostikom opisuju se prisutne komponente miješanoga tumora te se postotcima kvantizira njihova zastupljenost u ukupnoj tumorskoj masi. Studije su pokazale da su komponente embrionalnog karcinoma i teratoma prisutne u gotovo polovini, a komponente tumora žumanjčane vreće u oko 40% slučajeva miješanih tumora zametnih stanica testisa te da je vrlo čest miješani tumor s komponentama teratoma i embrionalnog karcinoma (Ulbright i sur., 2016).

### **1.6.8. Tumori stromalnih stanica testisa**

U ovu kategoriju spadaju tumori koji zahvaćaju stanice strome i potporne stanice koje okružuju zametne stanice testisa. Oni čine svega 3 do 4% primarnih tumora testisa te petinu dječjih tumora testisa, a oko 10% ih metastazira (Friedlander i sur., 2019). Histološki se u ovoj grupi tumora razlikuju tumori Leydigovih stanica, tumori Sertolijevih stanica, tumori granulosa stanica te tumori teka stanica i fibroblasta (Oliva i sur., 2016).

#### **1.6.8.1. Tumor Leydigovih stanica**

Tumor Leydigovih stanica (LeyCT, od engl. *Leydig cell tumour*) najčešći je tip tumora stromalnih stanica sjemenika ([www.uroweb.org](http://www.uroweb.org)). Pojavljuje se ponajviše u dvama životnim razdobljima: u djece starosti između tri i devet godina te u odraslih između treće i šeste dekade života. Najčešće se klinički očituje kao bezbolno povećanja cijelog testisa te je u oko 30% pacijenata prisutna ginekomastija (kada tumor luči estradiol). Makroskopski se opisuje kao okrugla inkapsulirana masa najvećeg promjera 3-5 cm. Na prerezu je žuto-smečkaste boje, homogen te su ponegdje prisutna i vidljiva područja hijalinizacije i kalcifikacije. Mikroskopski su histološke značajke varijabilne, no često su uočljive poligonalne stanice obilne eozinofilne citoplazme i jasnih staničnih granica. Ovisno o sadržaju lipida moguće je uočiti i metaplaziju masnih stanica. Histološki je za tumor Leydigovih stanica najkarakterističnija citoplazmatska prisutnost Reinkeovih kristala vidljivih u 30-40% slučajeva. Tumori Leydigovih stanica proizvode steroide (testosteron i androstendion) (Oliva i sur., 2016) te su u cirkulaciji oboljelih moguće i do 100 puta veće količine testosterona od normalnih (Guyton i Hall, 2012). Približno 10% tumora Leydigovih stanica je maligno. Neke su od karakteristika takvih malignih tumora Leydigovih stanica da su u promjeru nerijetko

veći od 5 cm, citološki su iznimno atipični, uočljiva je povećana mitotska aktivnost stanica u histološkim preparatima te su u većem obimu prisutne nekroza i vaskularna invazija. Nadalje, rijetko odgovaraju na radioterapiju i kemoterapiju te je stopa preživljenja vrlo niska (Oliva i sur., 2016).

### **1.6.8.2. Tumor Sertolijevih stanica**

Tumor Sertolijevih stanica (SertCT, od engl. *Sertoli cell tumour*) rjeđi od prethodno opisanog tumora Leydigovih stanica testisa. Najviše pogađa muškarce stare oko 45 godina. Na prerezu je moguće uočiti žarišta krvarenja. Mikroskopski su tumorske stanice tipično raspoređene u tubule okružene bazalnom membranom. Stroma između tubula može biti edematozna, fibrozna ili pak hijalinizirana.

Preostali su tipovi stromalnih stanica testisa, tumor granulosa stanica i tumor teka stanica, izrazito rijetki (Oliva i sur., 2016).

## **1.7. Dijagnostički postupak i određivanje stadija zloćudnih tumora testisa**

### **1.7.1. Dijagnostički postupak**

Početak obrade pacijenata sa sumnjivom masom u skrotumu uključuje fizikalni pregled testisa. Testis i ostale strukture skrotalnog sadržaja se palpiraju. Liječnik pregledava konture i konzistenciju te uspoređuje veličine obaju testisa. Ukoliko se palpira čvrsta sumnjiva masa na testisu, pristupa se daljnjoj obradi koja u idućem koraku podrazumijeva ultrazvučni pregled skrotuma ([www.uptodate.com](http://www.uptodate.com)). Njegov je primarni cilj diferencijalno dijagnostički razlučiti radi li se o suspektno malignoj tumorskoj masi ili pak o torziji testisa, varikokeli, spermatokeli, prisutnosti cisti unutar skrotuma ili nekome od upalnih stanja poput epididimitisa i orhitisa. Ukoliko ultrazvučnim pregledom nije eliminirano postojanje tumora, pristupa se radikalnoj orhidektomiji, postupku odstranjenja zahvaćenog testisa kroz ingvinalni kanal. Potom se na izvađenom testisu i suspektnoj tumorskoj masi vrši patohistološka dijagnostika. Orhidektomija se, tako, smatra postupkom patološke dijagnostike, ali i kurativnim postupkom lokalne kontrole i eliminacije žarišta primarnoga tumora. Biopsija iglom i transkortalna orhidektomija apsolutno su kontraindicirani zbog velike opasnosti širenja tumora u ingvinalne limfne čvorove (Friedlander i sur., 2019). Patološki pregled orhidektomiranog testisa sa suspektnom tumorskom masom sadrži nekoliko koraka. Prvo se opisuju makroskopske značajke poput strane zahvaćenog testisa, veličine testisa i

maksimalnog promjera tumora te značajki struktura pridruženih testisu, poput epididimisa i tunike vaginalis. Potom se opisuju mikroskopske značajke prisutnog tumora. Određuje se histološki tip te se navode prisutne komponente tumora s odgovarajućim postotcima zastupljenosti pojedinoga tipa. Opisuje se i postotak nekrotičnog tkiva te potencijalna limfovaskularna invazija ili zahvaćenost ostalih skrotalnih struktura tumorom. Definira se status resekcijskih rubova te se pretražuje prisutnost intratubularne neoplazije zametnih stanica. Patohistološki opis time čini pT kategoriju TNM klasifikacije. U većini se slučajeva provodi i imunohistokemijska analiza tumorskog tkiva. Dijagnostička obrada uključuje i radiološki pregled (snimanje kompjutoriziranom tomografijom - CT ili magnetnu rezonanciju - MR) kojim se određuje proširenost bolesti i traga za potencijalno prisutnim metastazama u plućima, trbušnim organima, zdjelici i mozgu (Gamulin i sur., 2019). U nekih se pacijenata provodi i postupak uklanjanja retroperitonealnih limfnih čvorova smještenih uz aortu i šuplju venu. To je jedina metoda kojom se mogu otkriti mikrometastaze, a time i patološki stupnjevat i retroperitoneum ([www.uptodate.com](http://www.uptodate.com)).

Neizostavan je dio predorhidektomske i postorhidektomske obrade i praćenja pacijenata s tumorom testisa određivanje serumskih tumorskih biljega (Brimo i sur., 2017).

### **1.7.1.1. Tumorski biljezi**

#### **1.7.1.1.1. Općenita teorija**

Molekule koje su proizvedene i u cirkulaciju izlučene većinom iz normalnih, tumorom potaknutih, ili samih tumorskih stanica nazivaju se tumorskim biljezima. Opisujući svojstva dijagnostičkih testova i dijagnostički vrijednih molekula, a time i tumorskih biljega, govori se o specifičnosti, osjetljivosti i prediktivnim vrijednostima kao pokazateljima njihove praktične vrijednosti. Osjetljivost testa ili molekule odnosi se na sposobnost otkrivanja stvarno bolesnih, odnosno na vjerojatnost da je test pozitivan u prisutnosti tumora. Specifičnost ukazuje na postotak zdravih pojedinaca u kojih je test stvarno negativan. Prediktivna vrijednost može biti pozitivna i negativna. Pozitivna prediktivna vrijednost govori o vjerojatnosti prisutnosti bolesti uz pozitivan rezultat pretrage, dok negativna prediktivna vrijednost govori o vjerojatnosti odsutnosti poremećaja kada je rezultat pretrage negativan. Iako tumorski biljezi ukazuju na potencijalnu prisutnost tumora u organizmu i često koreliraju s karakteristikama tumora i njihovom progresijom, nisu potpuno specifični za prisutnost tumora i, uz iznimku prostata specifičnog antigena, nisu organ specifični. U mjerljivim su koncentracijama nerijetko prisutni i u nizu benignih stanja. Rijetki se biljezi, stoga, primarno

koriste za probir asimptomatske populacije. Glavna im je i široko korištena primjena kliničko praćenje uspješnosti terapije i pojave recidiva. Ne postoji tumorski biljeg koji je u potpunosti dijagnostički specifičan i osjetljiv. Unatoč navedenome, neizostavna je uloga određivanja tumorskih biljega u procesu obrade i praćenja tumorskih oboljenja u kliničkoj praksi. Svaki bi tumorski biljeg trebao udovoljiti definiranim zahtjevima kako bi mogao biti korišten u rutinskoj kliničkoj praksi. Nužna je, stoga, minimalno 95%-tna specifičnost, minimalno 50%-tna osjetljivost, optimalnost pozitivne i negativne prediktivne vrijednosti, korelacija s masom tumora, pouzdanost i reproducibilnost, širina analitičkog raspona u kome je moguće mjeriti koncentracije ili aktivnost tumorskih biljega te prihvatljivost metode i cijene određivanja (Šupe-Domić i Petrić Miše, 2018). Niz nacionalnih i internacionalnih stručnih skupina i organizacija neprestano objavljuje smjernice temeljene na dokazima o primjeni tumorskih biljega u kliničkoj praksi. Tako je 2009. godine Nacionalna akademija kliničke biokemije (NACB) Američkog društva za kliničku kemiju objavila praktične smjernice o upotrebi tumorskih biljega, među ostalim, i za tumore testisa. Svim se smjernicama pripisuje određena razina dokaza (LOE, od engl. *Level of Evidence*) i snaga preporuke (SOR, od engl. *Strenght of Recommendation*). Razina je dokaza rangirana razinama od I do V gdje najjača razina I odgovara dokazu dobivenom posebno pripremljenim i kontroliranim istraživanjem provedenim upravo za ciljani biljeg, dok razina V odgovara dokazu dobivenom iz malog pokusnog istraživanja. Snaga je preporuke ili mišljenje stručnjaka rangirana razinama od A do D gdje razina A odgovara jakoj snazi preporuke i stavu da nije vjerojatno da će naredna istraživanja opovrgnuti povjerenje u procjenu učinka biljega, dok razina D odgovara vrlo maloj snazi preporuke čime se bilo koja procjena učinka biljega smatra vrlo nepouzdanom ([www.hkmb.hr](http://www.hkmb.hr)). Za kliničku je primjenu i ispravnu interpretaciju tumorskih biljega nužno poznavati utjecaj bioloških i analitičkih čimbenika na njihove serumske razine kao i podatke o njihovim vremenima poluživota koja odgovaraju vremenu polovičnog smanjenja njihovih serumskih koncentracija po uklanjanju tumorskoga tkiva. Od apsolutne je vrijednosti koncentracije ili aktivnosti tumorskoga biljega mnogo važnije uočiti dinamiku njihove promjene. Razlika između dvaju mjerenja određenoga biljega koja je veća ili jednaka 25% odgovara klinički značajnoj promjeni, bilo da se radi o povećanju ili smanjenju. Razlika je u tom slučaju klinički značajna i ako su dvije vrijednosti unutar referentnoga intervala što uočavanje dinamike i čini klinički značajnijim od apsolutnih vrijednosti biljega. Ovisno o vrsti tumora, stadiju i primijenjenim oblicima liječenja određuju se sheme učestalosti određivanja pojedinih tumorskih biljega prije i nakon terapije kao i periodički, različitim intenzitetom, nakon ulaska u remisiju bolesti (Ferenčak, 2008).

#### **1.7.1.1.2. Laboratorijsko određivanje tumorskih biljega u tumorima testisa**

Tumorski su biljezi povišeni u gotovo svakog drugog pacijenta s tumorima testisa (PDF-4). Određivanje laktat dehidrogenaze (LD), alfa-fetoproteina (AFP) i humanog korionskog gonadotropina (hCG) jedna je od neizostavnih sastavnica dijagnostičkog procesa obrade u pacijenata s tumorima testisa (Radej, 2003) s vrijednošću LOE IA ([www.nacb.org](http://www.nacb.org)). Osim doprinosa postavljanju inicijalne dijagnoze, biljezi su korisni i za stupnjevanje rizika, prognozu, praćenje odgovora na terapiju i detekciju relapsa bolesti. Valja imati na umu da može doći do prolaznog povećanja serumskih vrijednosti biljega nakon početka primanja terapije zbog lize tumorskih stanica. Kod praćenja odgovora na terapiju pad vrijednosti, uglavnom, govori u prilog adekvatnoga odgovora tumora na primijenjenu terapiju, dok ustaljene razine biljega ili pak njihovo povećanje govore u prilog povratka bolesti, prisutnosti metastaza ili rezistencije tumora na terapiju ([www.uptodate.com](http://www.uptodate.com)). S druge strane, normalizacija vrijednosti biljega nakon provedene orhidektomije ne isključuje potencijalno zaostale metastaze (Ilktac i sur., 2020). U slučajevima kada dođe do povišenih vrijednosti tumorskih biljega u odsutnosti kliničke slike i bez slikovne potvrde relapsa govorimo o biokemijskom relapsu bolesti što dodatno naglašava vrijednost određivanja tumorskih biljega kako bi kliničari promptno reagirali i poduzeli ispravne daljnje dijagnostičke i terapijske mjere (Sertić, 2011).

#### **1.7.1.1.3. Alfa-fetoprotein**

Alfa-fetoprotein (AFP) pripada skupini onkofetalnih proteina. Njihova je karakteristika da su dominantno prisutni u cirkulaciji fetusa, dok im se nakon rođenja koncentracije snizuju ili pak u potpunosti nestaju iz cirkulacije. Imaju dijagnostički potencijal zbog toga što se u nekih tumora malignom transformacijom stanica reaktiviraju geni čijom transkripcijom dolazi do ponovne sinteze tih proteina i njihova lučenja u cirkulaciju odraslih gdje u zdravih odraslih, uglavnom, nisu detektibilni (Sturgeon, 2018). U fetalnoj cirkulaciji obavlja funkciju transportnoga proteina te je, stoga, funkcionalno i strukturno sastavom aminokiselina analogan albuminu u cirkulaciji odraslih ([www.nacb.org](http://www.nacb.org)). Sintetiziraju ga žumanjčana vreća fetusa te fetalna jetra i crijeva (Ulbright i sur., 2016). Serumsko mu vrijeme poluživota iznosi oko pet dana. U zdravih je odraslih osoba referentni interval AFP-a u serumu <10 ng/mL. Povišen je u benignim jetrenim oštećenjima poput ciroze i hepatitisa (<200 ng/mL), dok su vrijednosti >1000 ng/mL povezane s trudnoćom ili postojanjem zloćudnog tumora testisa ili hepatocelularnog karcinoma (Sturgeon, 2018). Zbog različitih, stoga, benignih i malignih

stanja u kojima može biti povišen, AFP, kao ni većina ostalih tumorskih markera, nije pogodan za probir asimptomatske populacije na prisutnost tumora (Flegar-Meštrić i Vučić Lovrenčić, 2018). AFP je u raku testisa najčešće povišen u slučaju prisutnog tumora žumanjčane vreće te teratoma. Naime, oko 90% miješanih tumora zametnih stanica sjemenika s elementima tumora žumanjčane vreće prezentira se povišenim vrijednostima AFP-a. Eliminirajući, tako, benigne uzroke koji povisuju razinu AFP-a i hepatocelularni karcinom, njegove povišene vrijednosti govore u prilog postojanju neseminomskih tumorskih elemenata zametnih stanica u organizmu. Seminomi ne povisuju razine AFP-a (Friedlander i sur., 2019). Kliničko je značenje određivanja AFP-a u obradi pacijenata s tumorom testisa i to u postavljanju dijagnoze, procjeni odgovora na primijenjenu terapiju i u ranom otkrivanju povratka bolesti (Šupe-Domić i Petrić Miše, 2018). AFP je i jedna od komponenti kombiniranoga probira na defekte neuralne cijevi fetusa (Sturgeon, 2018). Određuje se iz krvnoga seruma. Hemoliza, ikterija i lipemija ne interferiraju s određivanjem za razliku od humanih antimišjih antitijela (HAMA, od engl. od engl. *Human anti-mouse antibody*) kao klasičnih interferenata imunokemijskih metoda kojima se, među ostalim, određuje i koncentracija AFP-a. Određivanje se u *Kliničkom zavodu za laboratorijsku dijagnostiku* Kliničkog bolničkog centra Zagreb vrši elektrokemiluminiscentnom (ECLIA) imunokemijskom metodom automatskim analizatorom ([www.kbc-zagreb.hr](http://www.kbc-zagreb.hr)). Koristi se „sandwich“ princip. U reakcijsku se komoru dodaju uzorak u kome se određuje AFP (antigen je od interesa), biotinizirano monoklonsko primarno anti-AFP antitijelo te monoklonsko detekcijsko sekundarno anti-AFP antitijelo obilježeno kompleksom rutenija. Navedene se specije inkubiraju i tvore „sandwich“ format. Potom se u reakcijsku otopinu dodaju paramagnetske mikročestice presvučene streptavidinom te se, u prethodnoj inkubaciji nastali kompleks AFP-a i dvaju antitijela, interakcijom biotina i streptavidina veže za paramagnetske mikročestice kao čvrstu fazu. Nakon sekundarne inkubacije reakcijska se otopina aspirira u protočnicu gdje se mikročestice, i na njih vezani kompleksi antigena i antitijela, magnetski privlače na površinu elektrode, dok se nevezane čestice ispiru ([www.labogids.sintmaria.be](http://www.labogids.sintmaria.be)). U otopini za ispiranje nalazi se i TPA (tripropilamin). Dolazi do oksido-redukcijske reakcije između TPA i rutenija, a dodatkom napona na elektrodu inducira se kemiluminiscentna reakcija. Rutenij prelazi u energetske više, pobuđeno stanje koje je nestabilno, a povratkom u osnovno, niže energetske stanje, dolazi do emisije fotona svjetlosti koje se detektira fotomultiplikatorom i čiji je intenzitet proporcionalan koncentraciji AFP-a u uzorku (Sturgeon, 2018).

#### 1.7.1.1.4. Humani korionski gonadotropin

Humani korionski gonadotropin (hCG) proizvode i u cirkulaciju luče sinciciotrofoblasti – trofoblastične stanice posteljice (Ulbricht i sur., 2016). Građen je od dviju kovalentno povezanih podjedinica:  $\alpha$ - i  $\beta$ -podjedinice (Friedlander i sur., 2019). Glikoprotein je te je vidljiva strukturna sličnost s hormonima poput LH, FSH i TSH. Naime, svi imaju jednaku  $\alpha$ -podjedinicu u svome sastavu, a razlikuju se  $\beta$ -podjedinicama koje su odgovorne za biološku aktivnost svakoga pojedinog hormona. Iako različite, vidljiva je i određena razina strukturne homologije između njihovih  $\beta$ -podjedinica (www.nacb.org). Povišen je u trudnoći, trofoblastičnim tumorima (tumorima placente) i tumorima zametnih stanica (Sturgeon, 2018). Govoreći o trudnoći, lučenje cjelovite molekule hCG-a i slobodne  $\beta$ -podjedinice karakteristično je za ranu trudnoću, dok se u kasnoj trudnoći luče većinom slobodne  $\alpha$ -podjedinice. U tumorima zametnih stanica testisa većinom se sintetiziraju i cjelovita molekula hCG-a i slobodne  $\beta$ -podjedinice (Ferenčak, 2008). Istraživanja navode kako  $\beta$ -podjedinice hCG-a potiču rast tumorskih stanica suprimirajući apoptozu kao jedan od urođenih mehanizama borbe protiv tumorskih stanica (www.nacb.org). Povišen je u oko 40% pacijenata s uznapredovalim embrionalnim karcinomom ili koriokarcinomom kada mu vrijednosti mogu biti i više od 10.000 IU/L. Rjeđe je povišen i u seminomima. Serumsko mu je vrijeme poluzivota između jednog i pol i tri dana (www.uptodate.com). Preporučena je vrijednost hCG-a u zdravih muškaraca < 5.0 IU/L. Prilikom tumačenja rezultata hCG-a valja imati na umu da i neka druga tkiva, u znatno nižim koncentracijama, imaju sposobnost sinteze hCG-a tako da su blago povišene vrijednosti moguće u melanomima, karcinomima dojke, pluća, jajnika ili organa probavnoga sustava. Razine hCG-a koreliraju s obimom tumorske mase i prognozom bolesti (Sturgeon, 2018). Važan je parametar u praćenju odgovora na kemoterapiju omjer koncentracija hCG-a izmjerenih prvi dana primjene kemoterapije i posljednji dan ciklusa terapije (22.dan). Omjer  $\frac{[HCG]_{22.dan}}{[HCG]_{1.dan}}$  veći od 1:200 (0,005) ukazuje sumnju na neadekvatan odgovor na primijenjenu terapiju u velikom broju slučajeva (Friedlander i sur., 2019). Metoda određivanja je kemiluminiscentna imunokemijska metoda (CMIA). Specifičnost određivanja temelji se na specifičnim antitijelima koja reagiraju s hCG- u jedinstvenim  $\beta$ -podjedinicama (Šupe-Domić i Petrić Miše, 2018). Primarna su antitijela vezana za mikročestice, dok su sekundarna, detekcijska antitijela obilježena kemiluminiscentnom tvari – akridinom. Stvara se konjugat sastavljen od molekule hCG-a te primarnih i sekundarnih anti- $\beta$ -hCG antitijela. U reakcijsku se smjesu dodaju predaktivacijska (Pre-Trigger) i aktivacijska (Trigger) otopina čijim dodatkom dolazi do pokretanja

kemiluminiscentne reakcije oksidacijom akridina. Intenzitet oslobođene svjetlosti (RLU, od engl. Relative light unit) direktno je proporcionalan koncentraciji hCG-a u uzorku ([www.ilexmedical.com](http://www.ilexmedical.com)). Važno je poznavati određuje li primijenjeni test cjelovitu molekulu hCG-a ili isključivo slobodnu  $\beta$ -podjedinicu da bi rezultati određivanja bili protumačeni na ispravan način (Šupe-Domić i Petrić Miše, 2018). Za određivanje se preporučuju testovi koji određuju i cjelovitu molekulu hCG-a i slobodne  $\beta$ -podjedinice hCG-a. Lažno negativne vrijednosti moguće su u tumorima koji produciraju isključivo  $\beta$ -podjedinicu hCG-a primjenjujući testove dizajnirane na način da određuju isključivo cjelovite molekule hCG-a. Lažno pozitivne vrijednosti prisutne su kod interferencije HAMA antitijelima budući da se određivanje vrši imunokemijskom metodom ([www.nacb.org](http://www.nacb.org)). U nekih se pacijenata razvija kemoterapeutikom cisplatinom-inducirana atrofija preostalog testisa. Posljedično dolazi do hipoprodukcije testosterona što organizam nastoji nadoknaditi hipersekrecijom LH koji stimulira Leydigove stanice testisa na lučenje testosterona. Vrlo visoke razine LH mogu križno-reaktivno reagirati s testovima za određivanje hCG-a što, također, može dovesti do lažno povišenih vrijednosti (Friedlander i sur., 2019). Od predanalitičkih zahtjeva određivanja hCG-a valja izdvojiti da obrada uzorka toplinom dovodi do disocijacije cjelovite molekule hCG-a na slobodne  $\alpha$ - i  $\beta$ -podjedinice što, ovisno o primijenjenoj metodologiji određivanja, može utjecati na konačan rezultat i tumačenje same analize ([www.hkmb.hr](http://www.hkmb.hr)).

#### **1.7.1.1.5. Laktat dehidrogenaza**

Laktat dehidrogenaza (LD) je tetramer građen od dviju vrsta podjedinica: M (ili A) i H (ili B). Ovisno o sastavu podjedinica koje tvore tetramer, razlikujemo pet izoenzima LD: LD-1 koji odgovara tetrameru građenome od četiriju H-podjedinica, LD-2 je tetramer građen od 3 H- i jedne M-podjedinice, LD-5 građen je od četiriju M-podjedinica itd. Enzim je koji je prisutan u citoplazmi svih tjelesnih stanica iz čega proizlaze dva zaključka. Prvi je da već i mala hemoliza interferira s određivanjem jer se pucanjem stanica stanični sadržaj oslobađa u cirkulaciju, a time i LD, tako da dolazi do lažno povišenih vrijednosti LD. Drugi je zaključak taj kako je LD izrazito nespecifičan biljeg te raste u nizu benignih i malignih stanja (Sturgeon, 2018). Iako manje specifičan od preostalih tumorskih biljega karcinoma testisa, LD je nerijetko jedini povišeni marker u seminomima ([www.uptodate.com](http://www.uptodate.com)). Koncentracija je LD u tkivima i do 500 puta viša nego u plazmi tako da već i blaga tkivna oštećenja dovode do znatnog povećanja aktivnosti LD u serumu. Određivanje enzimske aktivnosti LD vrši se fotometrijskom UV metodom. Tako dobiveni rezultat odgovara ukupnoj enzimskoj aktivnosti svih pet izoenzima LD. Preporučena je vrijednost LD-a odraslih osoba <241 U/L (Flegar-



Meštrić i Vučić Lovrenčić, 2018). LD katalizira oksidacijsku pretvorbu laktata u piruvat uz istovremenu redukciju oksidiranog oblika koenzima NAD<sup>+</sup> (koji se nalazi u sastavu reagensa i čijim dodatkom u reakcijsku smjesu dolazi do pokretanja reakcije) u NADH. Detekcija se vrši principom optičkog testa. Naime, reducirani NADH ima maksimum apsorpcije pri 340 nm te je količina nastalog NADH (detektibilna porastom apsorpcije) direktno proporcionalna katalitičkoj aktivnosti LD-a u uzorku pacijenta (Štraus, 2009). Geni koji kodiraju za H i M podjedinice LD smješteni su na kraćem „p“ kraku kromosoma 12. Dosadašnja istraživanja otkrila su amplifikaciju kraćega kraja kromosoma 12 (12p) u gotovo svih invazivnih seminoma. Iako je uočena povezanost broja kopija kraćega kraja kromosoma 12, invazivnosti tumora i serumskih razina LD, potrebna su daljnja istraživanja koja bi se utvrdio gen smješten na kraćem kraku kromosoma 12 čijom mutacijom dolazi do amplifikacije 12p i, posljedično, povećanje invazivnosti i lošije prognoze tumora ([www.nacb.org](http://www.nacb.org)).

#### **1.7.1.1.6. Osnovna podjela i obilježja imunokemijskih tehnika**

Sve su imunokemijske metode u svojoj biti osmišljene na principu reakcije antigena i antitijela. Temeljna je podjela imunokemijskih tehnika na izravne i posredne metode. U izravnima se u jednom koraku u reakcijsku otopinu dodaju antigen i antitijelo usmjereno prema antigenu od interesa te dolazi do detekcije nastalog kompleksa antigen-antitijelo. Izravne se imunokemijske metode dijele na taložne metode (uključuju precipitaciju i aglutinaciju), metode u gelu (imunodifuzija, imunoelektroforeza...) i izravne metode u otopini (nefelometrija i turbidimetrija). S druge strane, obilježje je posrednih metoda da se izvode u dva koraka. U prvome koraku dolazi do interakcije primarnog, veznog antitijela i antigena koji se određuje u uzorku. Inkubacijom nastaje nevidljiv kompleks antigen-antitijelo koji je nužno vizualizirati drugim korakom. U reakcijsku se smjesu dodaje sekundarno detekcijsko, obilježeno antitijelo koje se veže za prethodno stvoren kompleks antigena i veznog antitijela što se može vizualizirati i mjeriti (Dodig, 2015). Testovi koji koriste obilježena antitijela karakterizirani su većom osjetljivošću i specifičnošću. Širok je spektar obilježivača kojima detekcijska antitijela mogu biti obilježena. Najčešće se radi o kemiluminiscentnim tvarima (akridinu, ruteniju ili izoluminolu), enzimima (alkalnoj fosfatazi, luciferazi, peroksidazi iz hrena...), flouoroforima i sl. (Kricka i Park, 2018). Posredne metode mogu biti kompetitivne i nekompetitivne kao i homogene ili heterogene. Kompetitivne posredne metode uključuju vezno antitijelo adsorbirano na čvrstu fazu (u slučaju da se određuje antigen iz uzorka) i obilježene antigene reagensa koji kompetiraju s antigenima iz uzorka za vezanje na vezno antitijelo. Nekompetitivne metode podrazumijevaju „sandwich“ princip u kome se antigen

smješta između veznog i obilježenog detekcijskog antitijela. Homogene metode podrazumijevaju da do imunokemijske reakcije i detekcije dolazi bez potrebe za odvajanjem vezanih i slobodnih obilježenih specija u reakcijskoj otopini (mjere se samo vezane obilježene specije), dok je odvajanje nužno u heterogenim testovima. Svrha je odvajanja dobivanje što boljeg signala kako bi se smanjio pozadinski interferencijski signal (Dodig, 2015).

Mnogo je prednosti imunokemijskih tehnika. Reakcije su izrazito specifične jer se antitijelo spaja s točno određenim epitopom na određenom antigenu. Imunokemijske su metode, također, izrazito osjetljive, ponovljive i jednostavne za izvedbu (Štraus i Barišić, 2009). Omogućuju detekciju analita prisutnih u uzorku u izrazito niskim koncentracijama koje se ne bi mogle odrediti drugim analitičkim tehnikama (Kricka i Park, 2018). Uz sve navedene prednosti, niz je i nedostataka imunokemijskih tehnika. Sklone su velikom broju interferencija koje se mogu podijeliti u tri skupine: križnu reaktivnost, prozonski učinak („hook efekt“) i učinak matriksa (Dodig, 2015). Govoreći o određivanju tumorskih biljega, jedan je od najčešćih interferenata imunokemijskih metoda prisutnost heterofilnih antianimalnih antitijela u uzorku pacijenta. Najčešće se radi o HAMA antitijelima koja, ovisno o izvedbi metode, mogu rezultirati lažno povišenim ili sniženim vrijednostima. Pri izrazito visokim koncentracijama antigena u uzorku (što je česta situacija prilikom određivanja tumorskih biljega) može doći do prozonskog učinka („hook efekta“) kada antigen, primjerice, zasiti sva vezna mjesta i veznog i detekcijskog antitijela prije inkubacije i nastanka kompleksa „sandwich“ formata. Time je onemogućen nastanak cjelovitog imunokompleksa, ne dolazi do cjelovite imunokemijske reakcije, nema primjerene detekcije signala i rezultat su lažno snižene vrijednosti antigena u uzorku (Kricka i Park, 2018). Nadalje, ne postoji mogućnost standardizacije imunokemijskih metoda i harmonizacije referentnih intervala za analite koji se određuju imunokemijskim metodama zbog izrazite raznolikosti i brojnosti antitijela različita podrijetla i različite specifičnosti za pojedine analite. Također, ne postoji referentna metoda određivanja kao ni referentni materijal temeljem koga bi se mogli harmonizirati referentni intervali. Zbog svega navedenog, referentni intervali ovise o primijenjenoj metodi što nalaže da se analiti koji se određuju imunokemijskim metodama mogu tumačiti i određivati isključivo istom metodom na istom analizatoru i u istome laboratoriju kako bi vrijednosti dobivenih nalaza imale kliničku vrijednost i bile stvaran odraz stanja u organizmu (Štraus i Barišić, 2009). Na nalazu je, stoga, potrebno uz dobivene vrijednosti navesti i metodu kojom je analit određen jer su rezultati dobiveni različitim imunokemijskim metodama neusporedivi. Većina se tumorskih biljega, a tako i AFP i hCG, kako je ranije u tekstu navedeno, određuje

imunokemijskim testovima koji se mogu klasificirati kao kvantitativni, nekompetitivni, heterogeni i obilježeni (Šupe-Domić i Petrić Miše, 2018).

#### **1.7.1.1.7. Ostali potencijalni biljezi i biljezi budućnosti**

U dostupnim se znanstvenim radovima spominje cijeli niz molekularnih i genetskih markera koji se istražuju kako bi postali klinički vrijedni biljezi karcinoma testisa. Jedan od njih je i enzim placentarna alkalna fosfataza (PLAP) (Laguna i sur., 2019). Pokazano je da je povišena u više od 60% seminoma testisa. Problem njene kliničke primjene kao tumorskoga biljega jest u činjenici da je i do 10 puta povišena u cirkulaciji pušača čime nije pogodna za rutinsku kliničku primjenu u toj velikoj skupini ljudi. Neke studije istražuju povezanost razvoja tumora zametnih stanica testisa i poremećene regulacije G1/S kontrolne točke staničnoga ciklusa što posljedično dovodi do blokade popravka oštećene DNA nefunkcionalnošću kinaznog inhibitora p21 ([www.nacb.org](http://www.nacb.org)). Naredno su opisana dva istraživanja tragala za potencijalnim dodatnim prediktivnim i prognostičkim informacijama koje bi pružali biljezi dobiveni rutinskim i jeftinim određivanjem parametara krvne slike. Istraživanja su bila temeljena na činjenici da tumorske stanice, lučenjem niza citokina i drugih medijatora upale, potiču tumorom-induciranu upalu, a etiološki je poznato kako kronična upala, poput orhitisa ili epididimitisa, povećava rizik razvoja maligniteta testisa. Provodeći retrospektivnu analizu 90 pacijenata s lokaliziranim rakom testisa podvrgnutih radikalnoj orhidektomiji i pridruženih kontrolnih pojedinaca s pozitivnom anamnezom varikokele, uočeno je da je neutrofilno-limfocitni omjer, kao odraz imunog odgovora organizma i prognostički biljeg uroloških maligniteta, bio značajno veći u skupini oboljelih. Time je postavljen temelj daljnjih istraživanja diferencijalno-dijagnostičkog i prognostičkog potencijala određivanja neutrofilno-limfocitnog omjera u obradi oboljelih od raka testisa (Arda i sur., 2020). Spomenuto je istraživanje potom nadograđeno. U studiju su uključeni i lokalizirani i nelokalizirani pacijenti te su uspoređivane pre- i postoperativne vrijednosti neutrofilno-limfocitnog omjera uz usporedno određivanje i ustaljenih tumorskih biljega raka testisa. Uočen je statistički značajan pad neutrofilno-limfocitnog omjera u usporedbi vrijednosti prije i nakon provedene operacije odstranjivanja tumorom zahvaćenog testisa, no isključivo u pacijenata s lokaliziranim tumorom. U pacijenata s proširenom bolešću nije bilo statistički značajne razlike. Neutrofilno-limfocitni omjer mogao bi, tako, poslužiti za razlikovanje lokaliziranog i nelokaliziranog maligniteta testisa u ranom postoperativnom periodu. Naime, signifikantan pad omjera nakon operacije govori u prilog lokaliziranom poremećaju. Nadalje, pokazano je kako bi neutrofilno-limfocitni omjer mogao poslužiti i kao alternativni marker u oboljelih od

seminoma testisa s urednim vrijednostima rutinski korištenih tumorskih biljega raka testisa. Valja imati na umu kako je u studiji sudjelovao malen broj ispitanika te je i na tom polju potreban daljnji niz istraživanja o opisanom potencijalu upotrebe neutrofilno-limfocitnog omjera (Ilktac i sur., 2020). Zanimljiva su i aktualna istraživanja glikanskih struktura i glikozilacijskih obrazaca molekula. Naime, molekule hCG-a i AFP-a glikozilirane su te je, primjerice, uočena razlika glikozilacije hCG-a koji se luči u trudnoći i onoga tumorskog podrijetla ([www.nacb.org](http://www.nacb.org)). Istraživanja su potaknuta činjenicom da do 40% oboljelih od raka testisa ima uredne vrijednosti serumskih tumorskih biljega. Traga se, stoga, neprestano za novim biljezima raka testisa. Osim glikozilacijskih obrazaca, niz je drugih potencijalnih tumorskih biljega poput metilacijskih obrazaca DNA, mikroRNA molekula, egzosoma ili pak cirkulirajućih tumorskih stanica i cirkulirajućih tumorskih molekula DNA kao informacijama bogatih specija koje se određuju tzv. tekućom biopsijom. Na malome je uzorku upotrebom nekoliko lektina uspješno izvršeno glikoprofiliranje i razlikovanje hCG-a proizvedenog u žumanjčanoj vreći u trudnoći i onoga podrijetla iz karcinoma testisa. Slično je provedeno i s glikoziliranim AFP-om. Naime, konkavalin A (lektin koji veže manozu) i LCA (*Lens culinaris* aglutinin) koji prepoznaje  $\alpha$ 1,6-fukozu kao sastavnicu glikanskih šećernih struktura, lektini su koji specifično reagiraju s glikanskim strukturama AFP-a. Različite je, tako, frakcije AFP-a različita podrijetla moguće razlikovati upotrebom specifičnih lektina (Hires i sur., 2019). AFP podrijetla tumorskih stanica testisa ima dodatak GlcNAc vezanog na  $\beta$ -manozu srži glikana što onemogućava vezanje konkavalina A. Može se izračunati omjer vezanja konkavalina A kao postotak AFP-a nevezanog za konkavalin A. Moguće je tako razlikovati pacijente s malignim ili benignim poremećajem jetre (koji nemaju navedeni dodatak) od pacijenata s tumorom zametnih stanica testisa. Upitna specifičnost i malen broj uzoraka na kojima su doneseni gore navedeni zaključci indiciraju potrebu za daljnjim istraživanjima prije implementacije navedenog u rutinsku kliničku praksu obrade oboljelih od raka testisa (Johnson i sur., 1999). Osim navedenoga, studira se još i velik broj drugih potencijalnih tumorskih biljega raka testisa. Za sada su AFP, LD i hCG jedini pokazali neovisnu dijagnostičku i prognostičku vrijednost i stoga su implementirani u rutinsku kliničku primjenu pri obradi pacijenata s raka testisa. Klinička vrijednost niza drugih potencijalnih biljega treba tek biti utvrđena i podrobnije istražena ([www.nacb.org](http://www.nacb.org)).

### **1.7.2. Određivanje stadija bolesti**

Od 1987. godine UICC (od engl. *International Union Against Cancer*) i AJCC (od engl. *American Joint Committee on Cancer*) predlažu jedinstvenu i danas najšire korištenu

klasifikaciju stadija zloćudnih tumora nazvanu TNM klasifikacijom (od engl. *Tumor / Nodes / Metastases*). TNM klasifikaciju čine klinička i patološka klasifikacija. Inicijalno se, prije liječenja, klinički određuje status primarnoga tumora (kategorija T), tumorske zahvaćenosti regionalnih limfnih čvorova (kategorija N) i prisutnosti udaljenih metastaza (kategorija M). Po kirurškom uklanjanju tumorom zahvaćenog testisa, određuje se patološka klasifikacija čime se patološki opisuje proširenost primarnoga tumora (kategorija pT) i status tumorom zahvaćenih regionalnih limfnih čvorova, ako su isti kirurški odstranjeni i poslani na patološku obradu (kategorija pN) (Brimo i sur., 2017). Uz već navedene kategorije, neizostavnom su sastavnicom TNM klasifikacije naknadno postale vrijednosti tumorskih biljega. Tumorski su biljezi važan podatak i kliničke i patološke klasifikacije te se određuje prije i nakon provedene orhidektomije. Pridavanjem brojčanih i slovnih oznaka svim kategorijama TNM klasifikacije, prema određenim kriterijima, određuje se stadij bolesti (Gamulin i sur., 2019). TNM klasifikacija prikazana je u Prilogu 9.1.

## **1.8. Liječenje, praćenje i prognoza**

### **1.8.1. Liječenje i praćenje**

Prvi je korak u liječenju odstranjenje tumorom zahvaćenog testisa radikalnom ingvinalnom orhidektomijom. Ovisno o postavljenoj patohistološkoj dijagnozi i stadiju tumora određuju se daljnji koraci liječenja. Mogu se primijeniti različiti kemoterapijski protokoli ili radioterapija kao, primjerice, u slučaju metastaza seminoma koje su izrazito osjetljive na zračenje. U nekih se pacijenata kojima su tumorom zahvaćeni regionalni limfni čvorovi provodi kirurško odstranjenje retroperitonealnih limfnih čvorova, tzv. obostrana radikalna retroperitonealna limfadenektomija (RPLND, od engl. Retroperitoneal Lymph Node Dissection). Ukoliko se slikovnim tehnikama dokažu udaljene metastaze, nakon nekoliko ciklusa kemoterapije provodi se kirurško uklanjanje metastatskih tumorskih stanica (Radej, 2003).

### 1.8.1.1. Seminomi

Redovito je praćenje zlatni standard u oboljelih od seminoma ograničenih na testis (prognostičke skupine IA i IB) nakon provedene radikalne orhidektomije. Ukoliko je potrebno, moguće je primijeniti zračenje paraaortalnih limfnih čvorova ili kemoterapiju primjenom jednog ciklusa karboplatine. Onkološke kontrole se nakon provedenog liječenja i postizanja remisije na početku provode češće, a s vremenom rjeđe do ukupno 5 godina od izlječenja. Obuhvaćaju anamnezu i klinički pregled, određivanje tumorskih biljega, slikovne tehnike (CT i/ili MR abdomena i zdjelice), RTG pluća i UZV kontralateralnog, preostalog testisa. U stadiju IS seminoma, karakteriziranom postorhidektomijskim povišenim vrijednostima tumorskih biljega bez slikovnih dokaza prisutnih metastaza ili ostatne bolesti, češće se određuju tumorski biljezi i provodi radiološka obrada prsišta, zdjelice i trbuha. Budući da tada povišeni tumorski biljezi ukazuju na rizik postojanja metastaza ili zaostalog sijela tumora, preporučeno je liječenje kemoterapijom. Terapijski pristup oboljelima od seminoma stadija II i III primarno uključuje zračenje obostranih paraaortalnih i ilijakalnih limfnih čvorova na strani testisa zahvaćenog tumorom. U bolesnika sa zahvaćenim većim brojem limfnih čvorova terapija je izbora kemoterapija s tri ciklusa BEP protokola (koji uključuje kombinaciju bleomicina, etopozida i cisplatina) ili četiri ciklusa EP protokola (kombinacija etopozida i cisplatina kao kemoterapeutika). U onih kojima je određena prognostička skupina IIIC provodi se kemoterapija sa četiri ciklusa po BEP protokolu ili četiri ciklusa po PEI protokolu (kombinacija cisplatina, etopozida i ifosfamida). Ukoliko se nakon provedene terapije slikovnim tehnikama ne može više raspoznati tumorska masa u organizmu i uz normalne vrijednosti tumorskih biljega, provodi se, prije opisano, praćenje pacijenata po postizanju remisije. Ukoliko se nakon provedene terapije ponovno uoči prisutnost tumora, razmatra se mogućnost kirurškog odstranjenja preostale tumorske mase, zračenje rezidualne tumorske mase ili pak druga linija kemoterapije (Gamulin i sur., 2019). Dva su negativna prognostička faktora koja povećavaju rizik postojanja okultnih metastaza: tumorska masa veća od 4 cm u najvećem promjeru i tumorska zahvaćenost *rete testis* (Friedlander i sur., 2019).

### 1.8.1.2. Neseminomi

U pacijenata se oboljelih od neseminoma, također, primarno provodi radikalna orhidektomija. U onih kojima je određena prognostička skupine I provodi se aktivno praćenje s gotovo jednakim vremenskim intervalima provođenja i sadržajem kontrolnih pregleda kao u oboljelih od seminoma. Prema potrebi i odluci kliničara i/ili onkologa, pacijent može primiti jedan ciklus kemoterapije po BEP protokolu ili može biti podvrgnut retroperitonealnoj limfadenektomiji. Ako su u odstranjenim limfnim čvorovima nađene tumorske stanice, pacijenti primaju dva ciklusa kemoterapije prema BEP protokolu zbog visokog rizika povratka bolesti. U IS prognostičkoj skupini indicirana su tri ciklusa kemoterapije po BEP protokolu ili četiri ciklusa prema EP protokolu u onih kojima se ne smije dati bleomicin. U pacijenata s prognostičkom skupinom II indicirana je kemoterapija s tri ciklusa po BEP ili sa četiri ciklusa po EP protokolu. U onih sa srednje rizičnom (IIIB) i visokorizičnom (IIIC) prognostičkom skupinom provode se tri ciklusa kemoterapije po BEP ili EP protokolu. Nakon provedene kemoterapije vrši se radiološko snimanje da se procijeni odgovor na prvu liniju kemoterapije. Odsutnost tumora uz uredne vrijednosti tumorskih biljega indicira isključivo redovno praćenje, dok postojanje tumora mase veće od 1 cm ukazuje na potrebu kirurškog uklanjanja preostale tumorske mase. Ukoliko se u naknadno izvađenom tumoru nađu elementi embrionalnog karcinoma, tumora žumanjčane vreće, koriokarcinoma ili seminoma, primjenjuje se druga linija kemoterapije prema PEI ili TIP protokolu (kombinacijom paklitaksela, ifosfamida i cisplatina). U slučaju prisutnih metastaza mozga razmatraju se radioterapija mozga ili neurokirurški zahvat, ovisno o stanju bolesnika i prisutnosti neuroloških simptoma.

Unatoč navedenome, radikalna orhidektomija nije prva terapijska intervencija u pacijenata s vrlo uznapredovalim stadijem bolesti, a posebno u onih sa plućnim i neurološkim simptomima koji mogu ukazati sumnju na diseminaciju metastaza u pluća ili mozak. U takvim se slučajevima, iznimno, liječenje započinje kemoterapijom te, ovisno o svakom pojedinom slučaju, radioterapijom mozga ili neurokirurškim odstranjenjem moždanih metastaza, a tek se nakon toga provodi orhidektomija.

Ukoliko je pacijentu izvršena obostrana orhidektomija, uvodi se nadomjesna terapija testosteronom (Gamulin i sur., 2019).

### 1.8.2. Prognoza

Prognoza oboljelih od zloćudnih tumora zametnih stanica testisa znatno je poboljšana i među najboljima je u grupi ostalih tipova tumora. Važan je čimbenik dobre prognoze značajan napredak u primjeni odgovarajućih i uglavnom učinkovitih kemoterapeutika. Primjerice, seminom je najčešće ograničen na testis te je radio- i kemosenzitivan tako da histološka dijagnoza čistog seminoma dijagnosticiranog u ranoj fazi implicira izvrsnu prognozu (Friedlander i sur., 2019). Njegova je stopa izlječenja između 90 i 98% (Vrdoljak i sur., 2018). Osim učinkovite kemoterapije, na prognozu utječe i niz drugih čimbenika poput proširenosti bolesti u trenutku dijagnoze i početka liječenja, histološkog tipa tumora za tumore tipa neseminoma, primarna lokacija tumora, lokacije prisutnih metastaza i sl. (Friedlander i sur., 2019). Ovisno o navedenih čimbenicima stopa je izlječenja tumora tipa neseminoma između 50 i 98%. Pacijenti s tumorima testisa prognostički se prema IGCCCG-u (od engl. International Germ Cell Cancer Collaborative Group) klasificiraju u dvije (u slučaju seminoma) ili tri (u slučaju neseminoma) prognostičke skupine temeljem proširenosti tumora i postorhidektomskih vrijednosti tumorskih biljega (Vrdoljak). Pacijenti s lošom prognozom postignu kompletan odgovor u 38-62% slučajeva, a više od 25% ih premine unutar dvije godine od postavljanja dijagnoze (Vrdoljak i sur., 2018).

Nakon postizanja remisije, pacijenti su u riziku razvoja dviju vrsta komplikacija. Ukupno 8-15% pacijenata razvija relaps bolesti, najčešće unutar prve dvije godine od liječenja. U 2-4% pacijenata razvija se kontralateralni tumor preostalog testisa. On može biti novi primarni tumor ili se može razviti od zaostalih stanica tumora prvotno zahvaćenog testisa unatoč prethodno primijenjenoj kemoterapiji zbog postojanja barijere krv-testis. Uloga je nastavka redovnog praćenja pacijenata po ulasku u remisiju upravo na vrijeme detektirati potencijalan povratak bolesti što poboljšava šansu za izlječenje. U svrhu postizanja izlječenja i eliminacije tumorskih stanica nerijetko se prihvaća i cijeli niz štetnih učinaka primijenjene kemoterapije. Akutne negativne posljedice kemoterapije su mučnina, povraćanje i proljev u 50-100% slučajeva, a rjeđe se mogu javiti mijelosupresija, nefrotoksičnost (primjenom kemoterapeutika na bazi platine), pulmotoksičnost (primjenom bleomicina), neuromuskularna toksičnost (primjenom cisplatina) i sl. Prije bilo kakve intervencije (orhidektomije ili primjene radioterapije i/ili kemoterapije) pacijenta valja upozoriti na rizik reproduktivne toksičnosti i razmotriti krioprezervaciju sjemena (Friedlander i sur., 2019). Također, pacijenti podvrgnuti kemoterapiji ili radioterapiji u povećanom su riziku razvoja kardiovaskularnih i metaboličkih poremećaja, šećerne bolesti tipa II, poremećaja koštanog sustava, seksualne disfunkcije kao i niza psihičkih poteškoća (Garolla i sur., 2020).



Klinička istraživanja na području unaprjeđenja kemoterapeutika usmjerena su u dvama pravcima ovisno o prognostičkoj grupi kojoj pacijenti pripadaju. Neprestano se istražuju novi kemoterapeutici koji bi u pacijenata s dobrom prognozom minimalizirali toksičnost primijenjene terapije, a traga se i za onim lijekovima koji bi povećali djelotvornost u pacijenata loše prognoze (Vrdoljak i sur., 2018).

## **2. Obrazloženje teme**

Ovim će se radom prikazati učestalost i vrste zloćudnih tumora testisa ovisno o stadiju bolesti i nalazu pozitivnih tumorskih biljega AFP-a, LD-a i hCG-a.

Ispitat će se kako su se kretale vrijednosti tumorskih biljega u bolesnika s postavljenom dijagnozom tumora testisa.

Nadalje, ispitat će se postoji li korelacija vrijednosti tumorskih biljega s nađenim tipom tumora u patohistološkom materijalu te kakav je odnos vrijednosti tumorskih biljega i patološkog stadija bolesti.

### 3. Materijali i metode

U rad su uključeni pacijenti kojima je postavljena dijagnoza zloćudnog testikularnog tumora zametnih stanica, a obrađivani su ambulantno i/ili bili hospitalizirani u KBC Zagreb u razdoblju od 1.1.2017. do 31.12.2017. Uključeni su i pacijenti čiji je patohistološki materijal upućen na reviziju, odn. dodatnu analizu na Klinički zavod za patologiju i citologiju.

U analizi su korišteni podaci dostupni putem bolničkog informacijskog sustava KBC Zagreb, a uključivali su nalaze obrade pacijenata iz uroloških i onkoloških ambulanti, nalaze iz Klinike za urologiju, Klinike za onkologiju te Kliničkog zavoda za patologiju i citologiju i Kliničkog zavoda za laboratorijsku dijagnostiku.

Analizom su obuhvaćeni osnovni klinički podaci pacijenata (dob, strana tumora, podatak o bilateralnosti), rezultati laboratorijskih pretraga tumorskih biljega te patohistološke karakteristike tumora testisa.

Prema dobi su pacijenti podijeljeni u dobne skupine mlađih od 21 godine, potom u skupine petogodišnjih intervala za pacijente starosti između 21 i 61 godine te u desetogodišnji interval pacijenata starosti između 61 i 70 godina.

Od anamnestičkih podataka zabilježen je i podatak o kriptorhizmu, obradi i liječenju neplodnosti ili ranijem tumoru testisa.

Vrijednosti tumorskih biljega upisane su temeljem podataka tijekom pregleda u urološkim i onkološkim ambulantama ili odjelima te iz dostupne vanjske dokumentacije. Pacijenti su podijeljeni u dvije skupine: u skupinu onih s vrijednostima unutar referentnih intervala te u skupinu s vrijednostima višim od normalnih. Referentne su, preporučene vrijednosti AFP-a <10 ng/mL, hCG-a <5.0 IU/L, a LD-a <241 U/L. Više vrijednosti od navedenih odgovaraju povišenim vrijednostima.

Patohistološki materijal korišten za postavljanje dijagnoze uključivao je uzorke dobivene radikalnom orhidektomijom, a rjeđe uzorke iz metastatskih sjela primarnog tumora testisa. Nakon rutinskog procesuiranja, rezanja i preliminarnog pregleda histološkog preparata, najčešće je rađena i dodatna imunohistokemijska analiza za preciznije dokazivanje sastavnica tumora zametnih stanica. Za dokaz seminoma (S) i GCNIS korišteni su imunohistokemijski biljezi OCT3/4, CD117 i PLAP. Za dokazivanje embrionalnog karcinoma (EC) najčešće je korišten CD30 i OCT3/4. Za dokaz tumora žumanjčane vreće (YST) koristio je glypican 3, a za koriokarcinom (CC) GATA 3, glypican i hCG. Dodatna imunohistokemijska analiza kojom se željela isključiti/potvrditi vaskularna invazija uključivala je i endotelne biljege, najčešće CD31.

Tumori su histološki klasificirani prema trenutno važećoj klasifikaciji tumora testisa iz 2016. preporučenoj od strane Svjetske zdravstvene organizacije (Ulbright i sur., 2016). U ovisnosti o histološkom nalazu i rezultatima dodatnih pretraga, tumori su podijeljeni na seminome (S) i neseminomske tumore. Neseminomski tumori uključivali su čiste embrionalne karcinome (EC), tumore žumanjčane vreće (YST), teratome (T) i koriokarcinome (CC) te miješane tumore zametnih stanica (MGCT) s navedenim sastavnicama u različitom omjeru. Dio miješanih tumora zametnih stanica je uz neseminome imao i seminomsku komponentu.

Stadij bolesti određen je prema TNM klasifikaciji iz 2017. Za tumore primarno dijagnosticirane i liječene orhidektomijom određen je patološki TNM, tj. pTNM. Za tumore koji su zbog proširenosti bolesti prvo liječeni kemoterapijom, a naknadno operirani, određen je ypTNM (prefiksom y naznačeno je da se radi o postkemoterapijskom materijalu).

Za pacijente koji su nastavili praćenje, odn. liječenje u KBC Zagreb, analiziran je daljnji tijek bolesti (aktivno praćenje, liječenje kemoterapijom, recidiv bolesti ili pojava tumora u kontralateralnom testisu). Nakon razdoblja praćenja definirani su sljedeći ishodi bolesti:

- Skupina 1: daljnje praćenje bez znakova progresije/recidiva
- Skupina 2: progresija (pojava metastaza) u razdoblju praćenja
- Skupina 3: bez znakova bolesti nakon provedene kemoterapije
- Skupina 4: stabilna bolest nakon provedene kemoterapije
- Skupina 5: progresija bolesti unatoč kemoterapiji
- Skupina 6: smrtni ishod.

Dobiveni rezultati analizirani su deskriptivnim (opisnim) statističkim metodama. Kvalitativne varijable prikazane su u apsolutnom broju i postotku, a kvantitativne rasponom, aritmetičkom sredinom i medijanom. Rezultati su prikazani tablično te u obliku grafičkih prikaza.

## 4. Rezultati

U analiziranom je razdoblju dijagnosticiran 71 testikularni tumor zametnih stanica u 65 pacijenata.

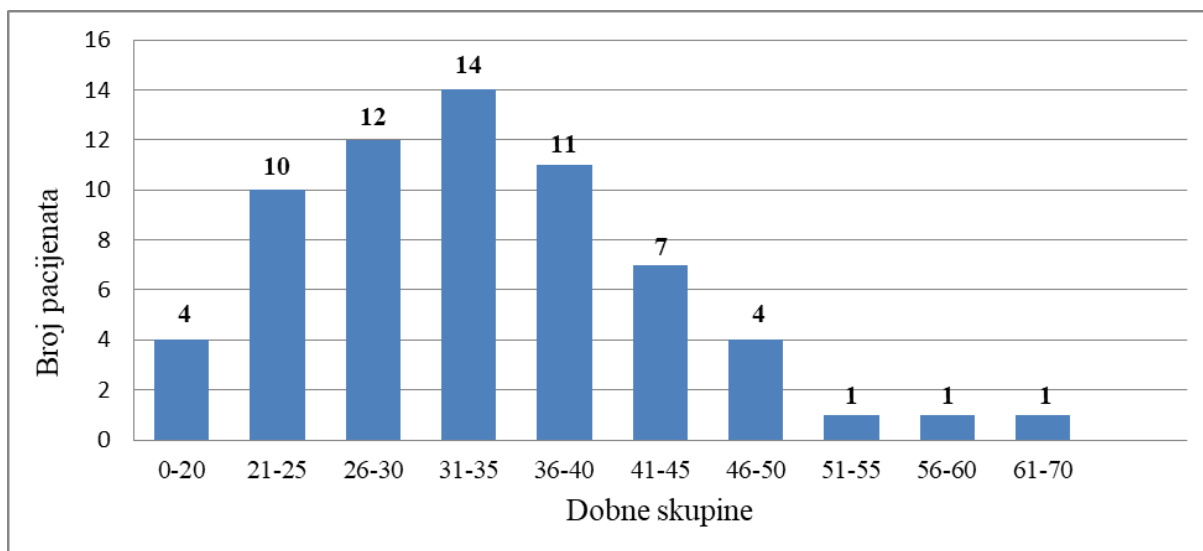
### 4.1. Kliničke karakteristike pacijenata

Postotak o strani zahvaćenog testisa bio je poznat za 53 pacijenta. Bilo je 28 (52,83%) lijevih i 25 (47,17%) desnih tumorom zahvaćenih testisa. Iz poznatih je ranijih anamnestičkih podataka pacijenata vidljivo kako je jedan od pacijenata imao kriptorhizam te je podvrgnut orhidopeksiji, a šest je pacijenata u prošlosti imalo tumor kontralateralnog testisa. Jedan je pacijent otkriven u postupku liječenja neplodnosti.

U vrijeme postavljanja dijagnoze najmlađi je pacijent imao 11 godina, a najstariji 70 godina. Najveći broj dijagnosticiranih tumora bio je u dobnoj skupini od 31 do 35 godina, njih 14. Prosječna je dob oboljelih 33,63 godina, medijan 33 godine. Raspodjela pacijenata prema dobi prikazana je Tablicom 1 i grafički Slikom 1.

*Tablica 1. Prikaz broja pacijenata podijeljenih prema dobnim skupinama*

Interval godina	Broj pacijenata
0-20	4
21-25	10
26-30	12
31-35	14
36-40	11
41-45	7
46-50	4
51-55	1
56-60	1
61-70	1



Slika 1. Prikaz raspodjele broja pacijenata prema njima pripadajućim dobnim skupinama

#### 4.2. Rezultati patohistološke analize

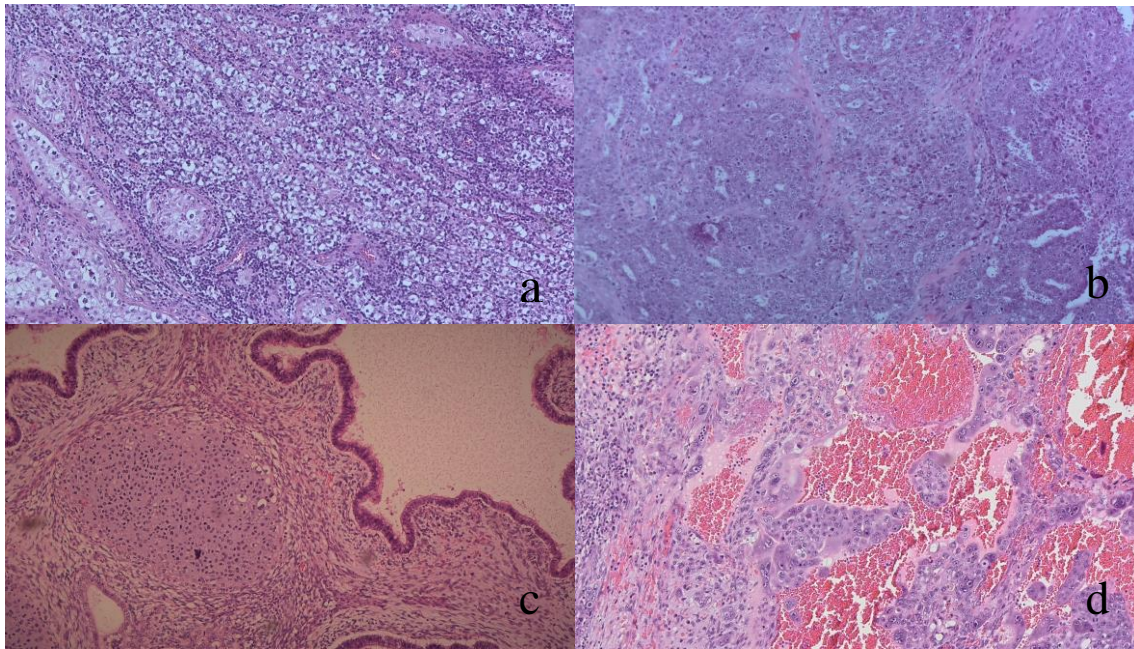
Prema histološkom nalazu, radilo se o 36 dijagnosticiranih seminoma (50,70%) (Slika 2a), šest embrionalnih karcinoma (8,45%) (Slika 2b), dva teratoma (2,82%) (Slika 2c) i jednom koriokarcinomu (1,41%) (Slika 2d). Nije bilo oboljelih od čistog tumora žumanjčane vreće.

Miješani tumor zametnih stanica dijagnosticiran je u 22 pacijenta (30,99%).

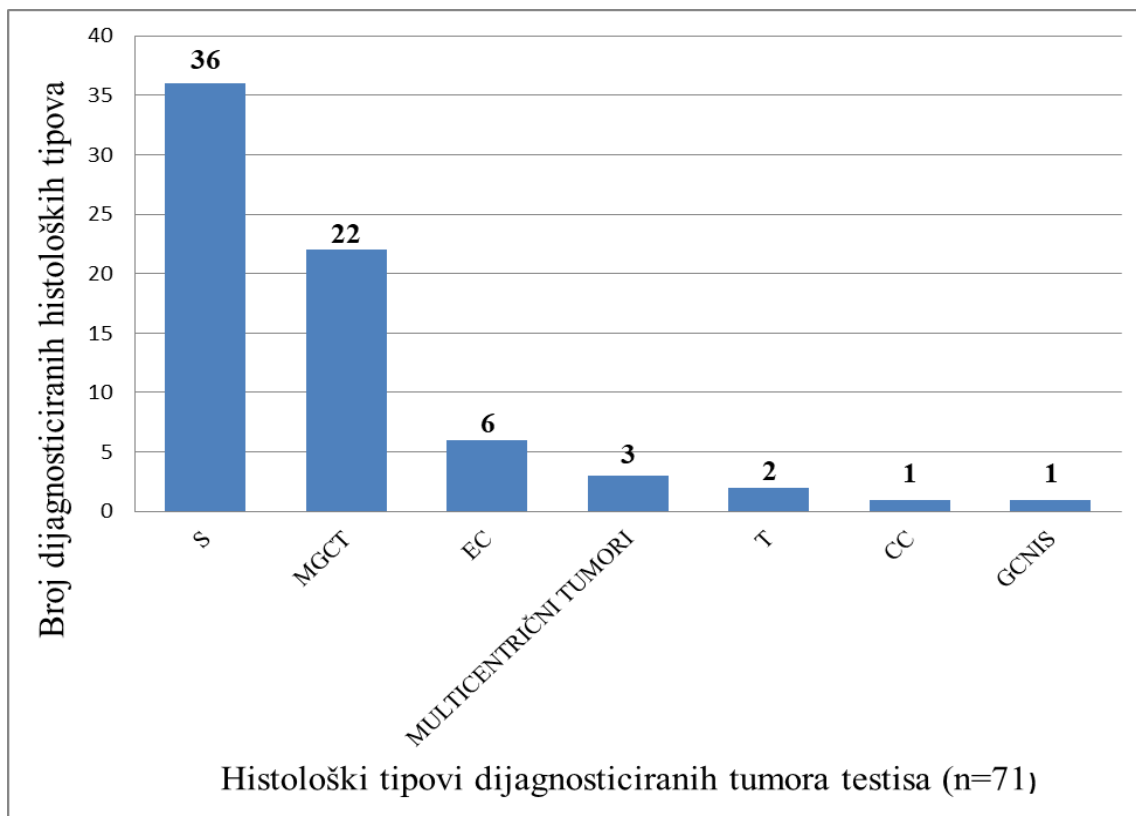
Intratubularna neoplazija zametnih stanica, odn. *in situ* neoplazija zametnih stanica (GCNIS) bez invazivnog tumora bila je prisutna u jednog pacijenta (1,41%).

U trojice pacijenata (4,23%) nađen je multicentrični tumor testisa. Od njih su dva pacijenta imala kombinaciju seminoma i embrionalnog karcinoma, a jedan pacijent dva žarišta seminoma.

Učestalost pojedinih histoloških tipova grafički je prikazana Slikom 3.



Slika 2. Prikaz različitih tipova tumora zametnih stanica: a) seminom; b) embrionalni karcinom; c) teratom d) koriokarcinom (bojanje hemalaun-eozinom)



Slika 3. Prikaz broja oboljelih prema postavljenim histološkim dijagnozama tumora testisa (S-seminom, MGCT-miješani tumor zametnih stanica, EC-embrionalni karcinom, T-teratom, CC-koriokarcinom, GCNIS- in situ neoplazija zametnih stanica)

U oboljelih od miješanog tumora zametnih stanica, seminomska je komponenta bila prisutna u 14 (63,6%) slučajeva, komponenta embrionalnog karcinoma u 20 (90,9%) slučajeva, teratomska u 14 (63,6%) slučajeva, komponenta koriokarcinoma u 2 (0,9%) slučajeva, a komponenta tumora žumanjčane vreće u 13 (59,1%) slučajeva miješanih tumora zametnih stanica.

Postotak pojavnosti pojedinih komponenti miješanih tumora zametnih stanica prikazan je Tablicom 2.

*Tablica 2. Prikaz stadija bolesti i postotaka nađenih sastavnica tumora u slučajevima miješanih tumora zametnih stanica (n=22) (S-seminom, EC-embrionalni karcinom, T-teratom, YST-tumor žumanjčane vreće, CC-koriokarcinom)*

Slučaj	Stadij	S	EC	T	YST	CC
1	pT1		85%	10%	5%	
2	pT1	50%		50%		
3	pT1	30%	70%			
4	pT1	99%	1%			
5	pT1	20%	5%	60%	15%	
6	pT1		5%	90%	5%	
7	pT1		40%	10%	30%	20%
8	pT1	70%		10%	20%	
9	pT1		3%	95%	2%	
10	pT1		90%	10%		
11	pT2	30%	70%			

Slučaj	Stadij	S	EC	T	YST	CC
12	pT2	5%	50%	40%	5%	
13	pT2	30%	50%	20%		
14	pT2	20%	80%			
15	pT2		45%	10%	45%	
16	pT2	10%	90%			
17	pT2	40%	50%		10%	
18	pT2	50%	45%		5%	
19	pT2		65%	30%	5%	
20	pT2	2%	98%			
21	pT2		25%	50%	25%	
22	pT3	10%	10%	10%	50%	20%

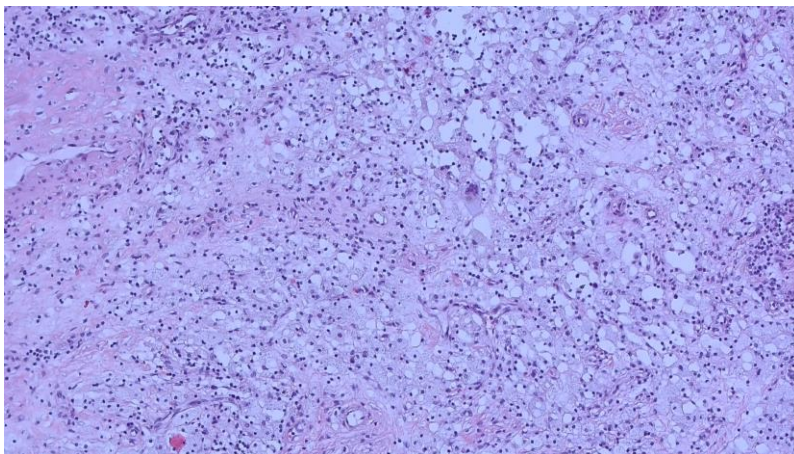


Prema TNM klasifikaciji, 38 pacijenata (57,58%) imalo je pT1 bolest, jedan pacijent (1,52%) pTis bolest, 23 pacijenta pT2 bolest (34,85%), tri pacijenta pT3 bolest (4,55%), dok podatak nije bio poznat za jednog pacijenta.

U analizu su uključena i trojica pacijenata s multicentričnim tumorima. Jedan je od njih imao seminom i embrionalni karcinom pT1 stadija, drugi je pacijent imao seminom pT1 stadija i embrionalni karcinom pT2 stadija, a treći je imao dva seminoma, od toga jedan pT1, a drugi pT2 stadija bolesti.

Metastatsku bolest prilikom dijagnoze imalo je sedam (10,61%) pacijenata.

U dva je pacijenta (3,03%) orhidektomija učinjena nakon inicijalno provedene kemoterapije. Jedan je od njih imao ypT0 bolest (Slika 4), a jedan ypT1 bolest.



*Slika 4. Histološki izgled testisa s potpunim patološkim odgovorom na primijenjenu kemoterapiju. (ypT0) (bojanje hemalaun-eozinom)*

Učestalost pojedinih histoloških tipova tumora zametnih stanica prema pTNM klasifikaciji prikazana je u Tablici 3.

Tablica 3. Broj dijagnosticiranih histoloških tipova tumora testisa (n=66) prema pTNM klasifikaciji određenoj histološkom analizom (S-seminom, MGCT-miješani tumor zametnih stanica, CC-koriokarcinom, T-teratom, EC-embrionalni karcinom, „y“-označava da je histološka dijagnoza provedena nakon učinjene kemoterapije)

Histološki tip tumora	pTNM stadij				
	pT1	pT2	pT3	ypT0	ypT1
S	<b>25</b>	<b>9</b>	<b>2</b>		
MGCT	<b>10</b>	<b>11</b>	<b>1</b>		
CC				<b>1</b>	
T					<b>1</b>
EC	<b>3</b>	<b>3</b>			
	n(pT1)=38	n(pT2)=23	n(pT3)=3	n(ypT0)=1	n(ypT1)=1

Najmlađi je pacijent (11 godina) imao kliničku sliku teratoma koji bi odgovarao prepubertalnom teratomu, a karakterizira ga dobra prognoza i koji se najčešće ponaša benigno. Nije moguće potvrditi o kojem se obliku teratoma radilo jer je na analizu stigao biopstat testisa te nije provedena radikalna orhidektomija koja bi omogućila dostupnost dovoljne količine tkiva na kojoj bi dijagnostički bilo moguće provesti dodatnu patohistološku i imunohistokemijsku analizu. Zbog navedenog pT status, također, nije određen.

### 4.3. Analiza određivanih tumorskih biljega

Podatak o vrijednostima serumskih tumorskih biljega (AFP-a, hCG-a i LD-a) bio je poznat za 60 pacijenata (92,31%). Analizom biljega, povišene su vrijednosti prilikom postavljanja dijagnoze imala 24 pacijenta (40%).

Najčešće je nađeno povišenje AFP-a i hCG-a. hCG je bio povišen u 17 pacijenata, AFP u 16, a LD u njih 7. Više povišenih biljega nađeno je u 14 pacijenata.

Povišene vrijednosti LD nađene su u pet (13,89%) pacijenata s dijagnosticiranim seminomom, od toga tri pacijenta pT1 stadija bolesti (vrijednosti LD-a između 259 i 321 U/L, srednja vrijednost 284 U/L) te po jedan pacijent pT2 (vrijednost LD-a 316 U/L) i pT3 (vrijednost LD-a 515 U/L) stadija bolesti.

Povišene vrijednosti LD-a imala su i dva (9,09%) pacijenta s miješanim tumorom zametnih stanica. Jedan od njih imao je pT1 stadij bolesti (vrijednost LD-a 320 U/L), a drugi pT3 (vrijednost LD-a 535 U/L). Oba pacijenta su u tumoru imali i seminomsku komponentu.

Povišene vrijednosti hCG-a nađene su u šest (16,67%) pacijenta s dijagnosticiranim seminomom. Četvorica su imala stadij bolesti pT1 (vrijednosti hCG-a između 26,2 i 787 IU/L, srednja vrijednost 368 IU/L), a po jedan pacijent stadije pT2 (vrijednost hCG-a 28,7 IU/L) i pT3 (vrijednost hCG-a 8,2 IU/L). Jedan je od navedenih pacijenata patološki prema primljenom orhidektomiranom materijalu dijagnosticiran pT1 stadijem bolesti, a naknadno je klinički dijagnosticiran uznapredovalim 3A stadijem.

Povišene vrijednosti hCG-a imalo je osam (36,36%) pacijenata s miješanim tumorom zametnih stanica. Četvorica su imala pT2 stadij bolesti, trojica pT1 stadij, a jedan je pacijent imao pT3 stadij bolesti. Vrijednosti su se kretale od 5,64 IU/L do 1 568 IU/L (srednja vrijednost 295,5 IU/L).

Značajno povišene vrijednosti hCG-a nađene su u jedinog pacijenta s primarno metastatskim koriokarcinomom koji je orhidektomiran i kome je patohistološka analiza izvršena tek nakon primljene kemoterapije. Vrijednost pri dijagnozi premašila je područje linearnosti testa te je izdana vrijednost >225 000 IU/L.

Povišene vrijednosti AFP nađene su u jednog (2,78%) pacijenta s dijagnozom seminoma pT2 stadija bolesti (vrijednost AFP-a 17,7 ng/mL).

Blago do umjereno povišene vrijednosti AFP-a imala su četiri (18,18%) pacijenta s dijagnozom miješanog tumora zametnih stanica. Trojica su imala pT2 stadij bolesti, a jedan

pacijent pT1 stadij. Vrijednosti su se kretale od 10,2 do 21,6 ng/mL (srednja vrijednost 14,99 ng/mL).

Značajno povišene vrijednosti AFP-a imalo je devet (40,91%) pacijenata s miješanim tumorom zametnih stanica. Po četvorica su imala pT1 i pT2 stadij bolesti, a jedan je pacijent imao pT3 stadij bolesti. Vrijednosti su se kretale od 150,1 do 14 164 ng/mL (srednja vrijednost 2 149 ng/mL).

Od pacijenata s primarno metastatskim tumorom zametnih stanica, petorica (83,33%) su imala povišene tumorske biljege. Ranije spomenut pacijent s klinički postavljenom dijagnozom koriokarcinoma te pacijent s klinički postavljenom dijagnozom primarno metastatskog miješanog tumora zametnih stanica imali su izrazito povišen hCG. Pacijent s primarno metastatskim seminomom imao je povišen LD, a pacijent s metastatskim miješanim tumorom zametnih stanica (predominantnoga sastava tumora žumanjčane vreće) imao je povišen LD i izrazito povišen AFP (2373 ng/mL). Pacijent s primarnim seminomom testisa koji je razvio metastaze u retroperitonealne limfne čvorove, a kome je nakon kemoterapije patohistološkom analizom pronađena sastavnica teratoma, imao je umjereno povišen LD i znatno povišen hCG (787 IU/L).

Učestalost povišenih tumorskih biljega prema histološkom tipu i TNM klasifikaciji prikazana je u Tablici 4.

Tablica 4. Učestalost povišenosti tumorskih biljega ovisno o histološkom tipu tumora i pTNM klasifikaciji (AFP-alfa-fetoprotein, hCG-humani korionski gonadotropin, LD-laktat dehidrogenaza, S-seminom, MGCT-miješani tumor zametnih stanica, EC-embrionalni karcinom, CC-koriokarcinom, T-teratom)

POVIŠENI BILJEG	S	MGCT	EC	CC	T
AFP (n=16)	n(pT2)=1	n(pT1)=5 n(pT2)=7 n(pT3)=1	n(pT2)=1	n(ypT0)=1	
hCG (n=17)	n(pT1)=4 n(pT2)=1 n(pT3)=1	n(pT1)=3 n(pT2)=4 n(pT3)=1 n(ypT1)=1	n(pT2)=1	n(ypT0)=1	
LD (n=7)	n(pT1)=3 n(pT2)=1 n(pT3)=1	n(pT1)=1 n(pT3)=1			

U ovisnosti patohistološke dijagnoze i nalaza serumskih biljega određen je stadij bolesti (Privitak 9.2) i procjena prognoze (Privitak 9.3).

#### 4.4. Analiza postoperativnog praćenja pacijenata

Podatci o tijeku bolesti nakon postavljanja dijagnoze bili su dostupni za 59 (90,77%) pacijenata. Vrijeme praćenja kretalo se od 1 do 42 mjeseca.

Pacijenti stadija I aktivno su praćeni uz laboratorijsko određivanje tumorskih biljega i radiološke pretrage. Pacijenti viših stadija aktivno su liječeni. Njih 20 primilo je kemoterapiju. Pacijenti s razvijenim moždanim metastazama liječeni su i radioterapijom u kombinaciji s kemoterapijom.

U pacijenata s prijeoperativno povišenim vrijednostima tumorskih biljega, do normalizacije vrijednosti došlo je u 13 (54,17%) pacijenata, dok je 11 (45,83%) pacijenata nakon operacije i dalje imalo povišene biljege. Za pacijente koji su i postoperativno imali povišene vrijednosti, dodatnim radiološkim pretragama je potvrđena proširena bolest.

Serumski tumorski biljezi određivani su i tijekom te nakon kemoterapije. Postepeni pad povišenih vrijednosti i normalizacija tumorskih biljega nađena je u svih 11 (100%) pacijenata nakon kemoterapije.

Ponovni porast tumorskih biljega tijekom ili nakon kemoterapije nađen je u tri (12,5%) pacijenta i bio je povezan s kliničkim i radiološkim znakovima progresije bolesti.

Pacijenti s primarno metastatskim tumorom zametnih stanica liječeni su kemoterapijom, a trojici je naknadno učinjena orhidektomija. U jednoga od njih nije bilo vijabilnog tumora, u drugog pacijenta nađena je kombinacija embrionalnog karcinoma i teratoma, a u trećega je nađen teratom.

Operativni zahvat s odstranjivanjem retroperitonealnih limfnih čvorova učinjen je u osam pacijenata. Radilo se o pacijentima koji su zbog proširene bolesti prije samog zahvata liječeni kemoterapijom. U navedenoj skupini njih četvorica su prije kemoterapije imali povišene serumske tumorske biljege koji su se naknadno normalizirali, no radiološki su i dalje bili vidljivi znakovi zahvaćenosti limfnih čvorova tumorom. Kasnijom patohistološkom analizom, u ovih je pacijenata dokazan metastatski teratom, dok se ostalih tipova tumora nije našlo.

Analizom retroperitonealnih limfnih čvorova u dva pacijenta nađene su opsežne postkemoterapijske promjene, bez ostatnog tumora. Ovakav nalaz govorio je za potpuni patološki odgovor na primijenjenu kemoterapiju. Jedan je od njih imao primarnu dijagnozu seminoma pT2 stadija bolesti, a drugi je imao miješani tumor zametnih stanica pT2 stadija sa sastavom tumora 80% koriokarcinom i 20% seminom.

Ovisno o ishodu, pacijenti su po završetku razdoblja praćenja svrstani u šest skupina.

**Skupinu 1** čine pacijenti koji su se nastavili aktivno pratiti bez kliničkih i laboratorijskih znakova progresije bolesti. Bilo ih je 32 (54,24%). Najviše ih je imalo dijagnozu pT1 seminoma, njih 17. Pacijenata s dijagnozom seminoma pT2 stadija bilo je pet. Pacijenata s dijagnozom miješanog tumora zametnih stanica stadija pT1 bilo je pet. Tri su pacijenta imala multicentrični tumor testisa. Dva su pacijenta imala embrionalni karcinom stadija bolesti pT1.

**Skupinu 2** karakterizira progresija bolesti, odn. pojava metastaza, u razdoblju praćenja pacijenata. Do progresije je došlo u četiri (6,78%) pacijenta. Trojica su imala miješani tumor zametnih stanica, dvojica od njih pT1 stadija bolesti, a jedan pT2 stadija bolesti. Jedan je pacijent imao seminom pT2 stadija.

U **skupinu 3** smješteni su pacijenti kod kojih je zbog proširenosti bolesti provedena kemoterapija, a nakon kemoterapije više nije bilo znakova bolesti. Bilo je 16 (27,12%) takvih

pacijenata. Jedan je od njih patološki imao pT1 stadij seminoma, a naknadno je klinički dijagnosticiran uznapređovalim 3A stadijem zbog čega je i podvrgnut kemoterapiji. Njih 13 imalo je pT2 stadij bolesti i to sedmorica miješani tumor zametnih stanica, dvojica seminom i dvojica embrionalni karcinom. Dva su pacijenta imala seminom pT3 stadija bolesti.

Četiri pacijenta pripadaju **skupini 4** koju karakterizira stabilna bolest nakon provedene kemoterapije. Dva pacijenta dijagnosticirana su miješanim tumorom zametnih stanica stadija pT2, jedan pacijent miješanim tumorom zametnih stanica pT3 stadija, a jedan je pacijent s dijagnozom seminoma stadija bolesti pT2.

**Skupinu 5** čini jedan pacijent u koga je došlo do progresije bolesti unatoč kemoterapiji, no bez smrtnoga ishoda. Taj je pacijent je kao komplikaciju razvio akutnu mijeloičnu leukemiju.

**Skupinu 6** karakterizira smrtni ishod. Dva su pacijenta preminula. Jedan od njih imao je primarni metastatski tumor koji je klinički nalikovao miješanom tumoru zametnih stanica i kojem je nakon kemoterapije na orhidektomiji ostala komponentom teratoma (ypT1). Drugi pacijent je imao dijagnozu primarnog metastatskog koriokarcinoma. Obojica su preminula od uznapređovalog metastatskog tumora zametnih stanica.

U razdoblju je praćenja jedan pacijent razvio akutnu mijeloičnu leukemiju, a jedan je pacijent u prvoj godini praćenja razvio seminom kontralateralnog testisa.

## 5. Rasprava

Prema dostupnim epidemiološkim podacima iz 2017. godine (Šekerija, 2020), od ukupnog je broja novodijagnosticiranih od testikularnog tumora u 2017. oko 35% pacijenata obrađeno u KBC Zagreb u Klinici za urologiju koja obrađuje urološke pacijente iz različitih krajeva Republike Hrvatske. Iako se ne radi o dovoljno reprezentativnom uzorku cijele populacije Republike Hrvatske, potvrđen je najfrekventniji raspon godina oboljelih.

Strana je zahvaćenog tumora bilo gotovo podjednaka, s blago povećanim brojem lijevog tumorom zahvaćenog testisa.

Iako se kriptorhizam navodi kao jedan od rijetkih potvrđenih etiopatogenetskih čimbenika razvoja testikularnog tumora (Damjanov i sur., 2018), iz dostupnih je anamnestičkih podataka analiziranih pacijenata bilo jasno samo za jednoga pacijenta kako je u povijesti imao kriptorhizam te je podvrgnut orhidopeksiji.

Prema većini stručnih studija, neplodnost nije dokazana kao rizičan čimbenik za razvoj testikularnog tumora (Garolla i sur., 2020), no u jednog je pacijenta tumor testisa otkriven upravo u postupku liječenja neplodnosti. Potrebna su daljnja istraživanja koja bi potvrdila ili opovrgnula neplodnost kao etiopatogenetski čimbenik razvoja testikularnog karcinoma te ostale potencijalne čimbenike koji samostalno ili posredno preko manifestacije neplodnosti dovode do povećanog rizika razvoja testikularnog tumora.

S druge pak strane, zbog činjenice da je najveći broj pacijenata ranoga stadija bolesti asimptomatski, programi liječenja neplodnosti, a i ostali redoviti pregledi i samopregledi testisa uvelike smanjuju rizik kasne dijagnoze i lošije prognoze tumora testisa koji je u vrlo velikom broju slučajeva u ranoj fazi izlječiv.

Nadalje, šest (9,23%) je pacijenata u prošlosti imalo tumor kontralateralnog testisa, a jedan ga je pacijent razvio postorhidektomski u prvoj godini praćenja.

Polovinu svih testikularnih tumora zametnih stanica čine seminomi (Coursey Moreno i sur., 2015) što je potvrđeno i na ovoj analiziranoj skupini pacijenata gdje su seminomi činili 55% dijagnosticiranih tumora.

Prema podacima iz literature, najčešće su sastavnice miješanog tumora zametnih stanica embrionalni karcinom i teratom (Ulbright i sur., 2016), što najvećim dijelom odgovara i rezultatima u analiziranoj skupini pacijenata. Embrionalni karcinom, prisutan u 20 od 22 MGCT, je i ovdje bio najčešća sastavnica. Teratom i seminom su nađeni 14 od 22 tumora, a komponenta tumora žumanjčane vreće u 13 od 22 tumora. Drugim riječima, komponente seminoma i YST su bile nešto češće nego prema podacima u literaturi. Razlog tome može biti



i u rutinskoj imunohistokemijskoj analizi kojom se olakšava razlikovanje sastavnica tumora slične histološke građe.

Prema epidemiološkim podacima RH, najveći je dio (69%) novodijagnosticiranih tumora testisa u 2017. godini otkriven u ranoj fazi bolesti (Šekerija, 2020). U analiziranih je pacijenata, također, najveći dio tumora dijagnosticiran u ranoj, pT1 fazi bolesti, njih 58%. Upravo je u skupini pacijenata primarne dijagnoze seminoma stadija pT1 zabilježen najbolji ishod, dok su lošiji klinički tijek i smrtni ishod imali pacijenti koji su, kao primarno metastatski tumori, započeli obradu kemoterapijom prije provedbe same radikalne orhidektomije.

Testikularni tumor primjer je tumora u čijoj obradi, od dijagnoze preko praćenja bolesti, liječenja i traganja za potencijalnom pojavom povratka bolesti, važnu sastavnicu i ulogu ima određivanje tumorskih biljega (Brimo i sur., 2017). Njihova vrijednost, uz ostale dijagnostičke pokazatelje, često rezultira donošenjem kliničke odluke. Od poznatih podataka, 40% analiziranih pacijenata imalo je predorhidektomski povišene vrijednosti tumorskih biljega.

U seminoma je najčešće povišena aktivnost LD-a ([www.uptodate.com](http://www.uptodate.com)). S obzirom na to da su vrijednosti biljega načelno više u većem stadiju bolesti, ne iznenađuje činjenica da u analiziranih pacijenata nije bilo značajnog porasta vrijednosti LD-a u oboljelih od seminoma jer je njihov najveći broj dijagnosticiran u ranom, pT1, stadiju bolesti.

Embrionalni karcinom najčešće ne povisuje tumorske biljege. Ako su oni povišeni, postoji mogućnost da se zapravo radilo o nedijagnosticiranom miješanom tumoru zametnih stanica kada su tumorski biljezi povišeni zbog prisutnosti neke druge sastavnice tumora. Također je moguće da su prilikom dijagnoze već prisutne i metastaze u kojima se tumor diferencirao i u neku drugu sastavnicu. U analiziranih je pacijenata bilo premalo oboljelih od čistog embrionalnog karcinoma, tako da nije moguće analizirati povezanost vrijednosti tumorskih biljega u oboljelih od čistog embrionalnog karcinoma. Nizak broj oboljelih u skladu je sa stručnom literaturom koja kaže da je embrionalni karcinom u 80% slučajeva prisutan kao jedna od tumorskih sastavnica miješanog tumora zametnih stanica, a vrlo rijetko se pojavljuje kao čisti embrionalni karcinom (Ulbright i sur., 2016).

Tumor žumanjčane vreće najčešće povisuje koncentracije AFP-a. U analiziranih je pacijenata uočena povišena koncentracija AFP u miješanom tumorima zametnih stanica od kojih je većina imala tumor žumanjčane vreće kao jednu od tumorskih sastavnica.

Blago do umjereno povišene vrijednosti hCG-a uočene su u oboljelih od miješanog tumora zametnih stanica te u seminomima u kojima se, vrlo vjerojatno, patohistološki moglo naći stanica sinciciotrofoblasta koje produciraju hCG. Jasno su povišene vrijednosti hCG-a bile kod pacijenta s klinički postavljenom dijagnozom primarno metastatskog koriokarcinoma te u pacijenta s metastatskim tumorom zametnih stanica s komponentom koriokarcinoma u sastavu tumora, dok su žarišno nađene stanice sinciciotrofoblasta u praćenju rezultirale ponovnim blagim povišenjem vrijednosti hCG-a što je ukazivalo na povratak bolesti.

Razine povišenosti tumorskih biljega uključene su u smjernice za određivanje prognostičkih skupina oboljelih (klinički stadij bolesti), a prikazane su u Priritku 9.2.

U svih je analiziranih pacijenata nakon primjene kemoterapije uočen, barem privremeni, pad povišenih vrijednosti tumorskih biljega, dok je njihov ponovni porast nakon normalizacije sugerirao ponovni povratak i progresiju bolesti.

Prilikom tumačenja vrijednosti tumorskih biljega nužno je, zbog ograničenja samih testova, isključiti potencijalne druge uzroke porasta njihovih vrijednosti, pogotovo ako su tek blago povišeni. Također, problem je što se, primjerice, embrionalni karcinom i teratom, iako uznapredovali, ne moraju prezentirati visokim vrijednostima biljega što otežava kliničku kontrolu tijeka bolesti. Nadalje, u analiziranoj je skupini čak 60% pacijenata imalo uredne predorhidektomske vrijednosti tumorskih biljega što naglašava činjenicu da su biljezi jedna od komponenti niza dijagnostičkih mogućnosti praćenja pacijenata s testikularnim tumorom i da se ne mogu koristiti kao samostalan i jedini dijagnostički alat obrade. Također zbog navedenog, tumorski biljezi nisu pogodni kao samostalan test probira za potencijalno otkrivanje testikularnog tumora u asimptomatskoj populaciji.

Testikularni tumori zametnih stanica su najvećim dijelom kemosenzitivni što se očituje u njihovu izvrsnom odgovoru na primijenjenu kemoterapiju. Učinak kemoterapije prati se radiološki, klinički te laboratorijski, a i postkemoterapijski se na orhidektomiranom testisu može uočiti potpuna odsutnost elemenata tumora uz preostalu nekrozu tkiva. Kao što je i dokazano u analiziranoj skupini pacijenata, teratom je jedina tumorska komponenta koja ne odgovara na kemoterapiju. Najčešće se radiološki uoči ostatan tumor cističnog izgleda uz normalizaciju kliničke slike i vrijednosti tumorskih biljega. U takvim je slučajevima izbor liječenja kirurško odstranjivanje teratomske metastaze, tzv. metastazektomija.

Osim kemoterapije, u liječenju testikularnih tumora zametnih stanica primjenjuje se i radioterapija koja je prije činila osnovu liječenja metastatskog seminoma, a danas se primjenjuje uz kemoterapiju, posebno i kao primaran izbor liječenja za tretiranje moždanih metastaza.

Liječenje i skrb za pacijente s testikularnim tumorom zametnih stanica ima i neke specifičnosti. Prije samoga postupka orhidektomije i prije primanja kemoterapije, nužno je razmotriti opciju krioprezervacije sjemena s obzirom na to da testikularni tumor u najvećoj mjeri pogađa mlađe muškarce te nakon primjene navedenih postupaka dolazi do gubitka plodnosti.

Za pacijente visokog rizika od progresije bolesti često se koriste vrlo visoke doze citostatika i u tim se slučajevima preporuča prikupljanje te kasnija autologna transplantacija matičnih stanica koštane srži.

Ukoliko je pacijent obostrano orhidektomiran, javljaju se i različiti endokrinološki simptomi te je nužna i nadomjesna terapija testosteronom.

Nažalost, i dalje ima pacijenata koji se liječniku javljaju s već uznapredovalim stadijem bolesti. Liječenje je tada teže i prognoza je lošija unatoč terapiji. Potrebno je, stoga, poraditi na informiranju populacije mlađih muškaraca o važnosti jednostavnog, a iznimno vrijednog, redovitog samopregleda testisa. Navedeno se posebno odnosi na muškarce s pozitivnom obiteljskom ili osobnom anamnezom testikularnog tumora ili kriptorhizma.

Isključivo otkrivanje bolesti u ranoj fazi, u najvećem broju slučajeva, garantira kompletno izliječenje kada nije potrebno ni liječenje kemoterapijom (kao u 55% analiziranih pacijenata) te nema kompromitacije plodnosti, već, isključivo, redovno praćenje u kome određivanje tumorskih biljega čini važnu komponentu. Na tragu toga, 2016. godine pokrenuta je javno-zdravstvena kampanja „Počeši s razlogom“ s ciljem širenja svjesnosti javnosti o važnosti samopregleda testisa u svrhu pravovremenog otkrivanja testikularnog tumora ([www.pocesisrazlogom.com](http://www.pocesisrazlogom.com)).

## 6. Zaključci

Rak testisa je zloćudna bolest koja najčešće pogađa muškarce mlađe odrasle dobi.

Najčešći histološki tip tumora je seminom koji se većinom otkriva u ranoj pT1 fazi bolesti.

Drugi po učestalosti histološki tip raka testisa je miješani tumor zametnih stanica koji se sastoji od dvije ili više sastavnica tumora zametnih stanica; agresivniji je od seminoma i češće se dijagnosticira u kasnijim fazama bolesti.

Najagresivniji tip raka testisa je koriokarcinom koji se najčešće dijagnosticira u uznapređenoj fazi bolesti s već prisutnim udaljenim metastazama.

Rak testisa je često povezan s povišenim vrijednostima serumskih tumorskih biljega AFP, hCG i LD koji su samostalno ili u kombinaciji u ovom istraživanju nađeni u 40% analiziranih pacijenata.

Povišene vrijednosti LD su nađene u seminomima, dok su povišene vrijednosti AFP nađene u miješanim tumorima zametnih stanica, pogotovo uz prisutnu komponentu tumora žumanjčane vreće.

Blago do umjereno povišene vrijednosti hCG nađene su u seminomima i miješanim tumorima zametnih stanica, dok su izrazito povišene vrijednosti nađene kod pacijenata s koriokarcinomskom komponentom tumora.

Teratomi i embrionalni karcinom nisu bili povezani sa značajnim povećanjem tumorskih biljega.

Određivanjem serumskih tumorskih biljega tijekom liječenja pacijenata s ranijim patološkim vrijednostima, vidjelo se da je njihov pad i normalizacija vrijednosti korelirala s dobrim kliničkim, radiološkim i patološkim odgovorom na primijenjenu kemoterapiju.

Ponovni porast serumskih biljega je korelirao s pojavom rezistencije na primijenjenu kemoterapiju i progresijom bolesti.

Teratomska komponenta je kemorezistentna i najčešće je jedina vidljiva u ostatnom tumoru nakon kemoterapije nakon što je došlo do normalizacije vrijednosti tumorskih biljega.

Tumorski biljezi koji se koriste u dijagnostici raka testisa nisu specifični te se pogotovo u slučajevima blago povišenih vrijednosti moraju isključiti i drugi uzroci njihovih patoloških vrijednosti.

## 7. Literatura

1. Arda E, Arikan G, Akdere H, Akgul M, Yuksel I. Predictive and prognostic impact of preoperative complete blood count based systemic inflammatory markers in testicular cancer. *International Brazilian Journal of Urology: official journal of the Brazilian Society of Urology*, 2020, 46(2), 216-223.
2. Brimo F, Srigley JR, Ryan CJ, Choyke PL, Humphrey PA, Barocas DA, Brookland RK, Buyyounouski MK, Fine SW, Halabi S, Hamstra DA, Kattan MW, McKenney JK, Mason MD, Oh WK, Pettaway CA, Touijer KA, Zelefsky MJ, Sandler HM, Amin MB, Lin DW. Testis. U: AJCC Cancer Staging Manual 8th Edition. Amin MB, urednik, Springer, 2017, str. 727-735.
3. Clinical manifestations, diagnosis, and staging of testicular germ cell tumors, 2020., <https://www.uptodate.com/contents/clinical-manifestations-diagnosis-and-staging-of-testicular-germ-cell-tumors>, pristupljeno 10.3.2020.
4. Coursey Moreno C, Small WC, Camacho JC, Master V, Kokabi N, Lewis M, Hartman M, Mittal PK. Testicular tumors: what radiologists need to know-differential diagnosis, staging, and management. *Radiographics*, 2015, 35(2), 400-415.
5. Ćorić T, Erceg M, Miler Knežević A, Čukelj P. Izvješće o umrlim osobama u Hrvatskoj u 2017.godini. Zagreb, Hrvatski zavod za javno zdravstvo, 2018, str. 3-4.
6. Damjanov I, Krušlin B, Ćorić M, Ulamec M. Bolesti muškoga spolnoga sustava. U: Patologija. Damjanov I, Seiwerth S, Jukić S, Nola M, urednici, Zagreb, Medicinska naklada, 2018, str. 575-577, 578-580, 581-582, 584-590.
7. Delbes G, Levacher C, Habert R. Estrogen effects on fetal and neonatal testicular development. *Reproduction*, 2006, 132, 527-538.
8. Dieckmann K-P, Hartmann JT, Classen J, Lüdde R, Diederichs M, Pichlmeier U. Tallness is associated with risk of testicular cancer: evidence for the nutrition hypothesis. *British Journal of Cancer*, 2008, 99, 1517-1521.
9. Dodig S. Imunokemija. Zagreb, Medicinska naklada, 2015, str. 132-134, 176.
10. Elecsys AFP, 2018., [http://labogids.sintmaria.be/sites/default/files/files/afp\\_2018-10\\_v14.pdf](http://labogids.sintmaria.be/sites/default/files/files/afp_2018-10_v14.pdf), pristupljeno 30.6.2020.
11. Ferenčak G. Serumski biljezi tumorskog rasta. U: Klinička kemija i molekularna dijagnostika. Sertić J, urednik, Zagreb, Medicinska naklada, 2008, str. 133-141.

12. Flegar-Meštrić Z, Vučić Lovrenčić M. Preglednik medicinskobiokemijskih pretraga Kliničkog zavoda za medicinsku biokemiju i laboratorijsku medicinu Kliničke bolnice Merkur 1937.-2017. Zagreb, Medicinska naklada, 2018, str. 38, 131.
13. Friedlander TW, Small E. Testicular Cancer. U: Abeloff's Clinical Oncology Sixth Edition. E.Niederhuber J, O.Armitage J, H.Doroshov J, B.Kastan M, E.Tepper J, urednici, Philadelphia, Elsevier, 2019, str. 1442-1466.
14. Gamulin M, Bulimbašić S, Jazvić M, Knežević N, Gnjidić M, Boraska Jelavić T, Omrčen T, Pešutić Pisac V, Šitum M, Alduk AM, Drežnjak Madunić M, Miletić D, Čonkaš M, Sorić T. Smjernice za dijagnosticiranje, liječenje i praćenje bolesnika s rakom testisa. *Liječnički vjesnik*, 2019, 141, 343-351.
15. Garolla A, De Giorgi U, Milardi D. Editorial: Testicular Cancer: New Insights on the Origin, Genetics, Treatment, Fertility, General Health, Quality of Life and Sexual Function. *Frontiers in Endocrinology*, 2020, 11, 1-3.
16. Giannandrea F, Paoli D, Figa-Talamanca I, Lombardo F, Lenzi A, Gandini L. Effect of endogenous and exogenous hormones on testicular cancer: the epidemiological evidence. *The International Journal of Developmental Biology*, 2013, 57, 255-263.
17. Gnjidić M, Vojnović Ž, Čonkaš M, Grubišić Čabo F, Belev B, Budisavljević A, Gilja I, Dedić Plavetić N, Šeparović R, Vrbanec D. Praćenje onkoloških bolesnika-kliničke preporuke Hrvatskog društva za internističku onkologiju HLZ-a II.dio: rak bubrega, rak mokraćnog mjehura, rak prostate, rak testisa. *Liječnički vjesnik*, 2016, 138, 167-172.
18. Guyton AC, Hall JE. Medicinska fiziologija – udžbenik. Zagreb, Medicinska naklada, 2012, str. 973-976, 979, 984-985.
19. Hires M, Jane E, Mego M, Chovanec M, Kasak P, Tkac J. Glycan Analysis as Biomarkers for Testicular Cancer. *Diagnostics*, 2019, 156(9), 1-12.
20. Ilktac A, Dogan B, Ersoz C, Akcay M, Akbulut H. The relationship of neutrophil to lymphocyte ratio with testicular cancer. *International Brazilian Journal of Urology: official journal of the Brazilian Society of Urology*, 2020, 46(1), 101-107.
21. Jalšovec D. Anatomija: Osnove građe tijela čovjeka za studente. Zagreb, ZT Zagraf, 2013, str. 257-259.
22. Jalšovec D. Sustavna i topografska anatomija čovjeka. Zagreb, Školska knjiga, 2005, str. 645-648.
23. Johnson PJ, Poon TCW, Hjelm NM, Ho CS, Ho SKW, Welby C, Stevenson D, Patel T, Parekh R, Townsend RR. Glycan composition of serum alpha-fetoprotein in

- patients with hepatocellular carcinoma and non-seminomatous germ cell tumour. *British Journal of Cancer*, 1999, 81(7), 1188-1195.
24. Junqueira LC, Carneiro J. Osnove histologije. Zagreb, Školska knjiga, 2005, str. 431-443.
  25. Kricka LJ, Park JY. Immunochemical Techniques. U: Tietz textbook of clinical chemistry and molecular diagnostics. Rifai N, Horvath AR, Wittwer CT, urednici, St. Louis, Elsevier, 2018, str. 348-367.
  26. Krmpotić-Nemanić J, Marušić A. Anatomija čovjeka – 2.dio. Zagreb, Medicinska naklada, 2002, str. 408-410.
  27. Laguna MP, Albers P, Albrecht W, Algaba F, Bokemeyer C, Boormans JL, Cohn-Cedermarck G, Fizazi K, Gremmels H, Horwich A, Nicol D, Nicolai N, Oldenburg J. EAU Guidelines on Testicular Cancer, 2019., <https://uroweb.org/wp-content/uploads/EAU-Guidelines-on-Testicular-Cancer-2019-1.pdf>, pristupljeno 2.4.2020.
  28. Martin OV, Shialis T, Lester JN, Scrimshaw MD, Boobis AR, Voulvoulis N. Testicular Dysgenesis Syndrome and the Estrogen Hypothesis: A Quantitative Meta-Analysis. *Environmental Health Perspectives*, 2008, 116(2), 149-157.
  29. National Academy of Clinical Biochemistry Guidelines for the Use of Tumor Markers in Testicular Cancer, 2006., [http://www.nacb.org/Impg/tumor\\_LMPG\\_draft\\_PDF-stm.html](http://www.nacb.org/Impg/tumor_LMPG_draft_PDF-stm.html), pristupljeno 22.7.2020.
  30. Oliva E, Young RH, Ulbright TM. Sex cord-stromal tumours. U: WHO Classification of Tumours of the Urinary System and Male Genital Organs. Moch H, Humphrey PA, Ulbright TM, Reuter VE, urednici, Lyon, International Agency for Research on Cancer, 2016, str. 227-235.
  31. Popis akreditiranih laboratorijskih postupaka ispitivanja, 2020., <https://www.kbc-zagreb.hr/wp-content/uploads/2020/04/Popis-akreditiranih-laboratorijskih-postupaka-ispitivanja-2020-04-20.pdf>, pristupljeno 6.7.2020.
  32. Prognosis and survival from testicular cancer, 2017., <https://www.cancer.ca/en/cancer-information/cancer-type/testicular/prognosis-and-survival/?region=on>, pristupljeno: 5.8.2020.
  33. Radej M. Urološki dijagnostički algoritmi. Zagreb, Medicinska naklada, 2003, str. 22, 109-114, 118-120, 142-147.
  34. Richiardi L, Pettersson A, Akre O. Genetic and environmental risk factors for testicular cancer. *International Journal of Andrology*, 2007, 30, 230-241.



35. Sertić J. Katalog dijagnostičkih laboratorijskih pretraga s primjerima iz kliničke prakse. Zagreb, Medicinska naklada, 2011, str. 671-673.
36. Serum tumor markers in testicular germ cell tumors, 2020., <https://www.uptodate.com/contents/serum-tumor-markers-in-testicular-germ-cell-tumors>, pristupljeno 27.7.2020.
37. Sturgeon C. Tumor Markers. U: Tietz textbook of clinical chemistry and molecular diagnostics. Rifai N, Horvath AR, Wittwer CT, urednici, St. Louis, Elsevier, 2018, str. 436-478.
38. Šekerija M. Incidencija raka u Hrvatskoj 2017. Zagreb, Hrvatski zavod za javno zdravstvo, 2020, Bilten 42, str. 13, 16.
39. Štraus B. Enzimi. U: Štrausova medicinska biokemija. Čvorišćec D, Čepelak I, urednice, Zagreb, Medicinska naklada, 2009, str. 245-312.
40. Štraus B, Barišić K. Proteini. U: Štrausova medicinska biokemija. Čvorišćec D, Čepelak I, urednice, Zagreb, Medicinska naklada, 2009, str. 178-202.
41. Štraus B, Rumora L. Biokemija i dijagnostika zloćudnih tumora. U: Štrausova medicinska biokemija. Čvorišćec D, Čepelak I, urednice, Zagreb, Medicinska naklada, 2009, str. 517-533.
42. Šupe-Domić D, Petrić Miše B. Onkološke bolesti. U: Medicinska biokemija i laboratorijska medicina u kliničkoj praksi. Topić E, Primorac D, Janković S, Štefanović M, urednici, Zagreb, Medicinska naklada, 2018, str. 624-645.
43. Total  $\beta$ -hCG, 2010., [http://www.illexmedical.com/files/PDF/TotalBhCG\\_ARC.pdf](http://www.illexmedical.com/files/PDF/TotalBhCG_ARC.pdf), pristupljeno 30.6.2020.
44. Tumorski biljezi u kliničkoj praksi, 2012., [https://www.hkmb.hr/dokumenti/2012/Tumorski-biljezi-u-klin-praksi\\_HKMB.pdf](https://www.hkmb.hr/dokumenti/2012/Tumorski-biljezi-u-klin-praksi_HKMB.pdf), pristupljeno 20.7.2020.
45. Ulbright TM, Amin MB, Balzer B, Berney DM, Epstein JI, Guo C, Idrees MT, Looijenga LHJ, Paner G, Rajpert-De Meyts E, Skakkebaek NE, Tickoo SK, Yilmaz A, Oosterhuis JW. Germ cell tumours. U: WHO Classification of Tumours of the Urinary System and Male Genital Organs. Moch H, Humphrey PA, Ulbright TM, Reuter VE, urednici, Lyon, International Agency for Research on Cancer, 2016, str. 186-226.
46. Vrdoljak E, Belac Lovasić I, Kusić Z, Gugić D, Juretić A. Klinička onkologija. Zagreb, Medicinska naklada, 2018, str. 196-200.

47. Zdravstveni stručnjaci poručili – ovaj put počehi s razlogom, 2016., <https://www.pocesisrazlogom.com/zdravstveni-strucnjaci-porucili-ovaj-put-pocesi-s-razlogom/>, pristupljeno 13.7.2020.

## 8. Sažetak

Serumski tumorski biljezi se vrlo često koriste u obradi pacijenata s različitim tipovima tumora na različitim primarnim sijelima. U ovom je radu ispitivana vrijednost određivanja alfa-fetoproteina (AFP), humanog korionskog gonadotropina (hCG) i laktat dehidrogenaze (LD) u pacijenata kojima je tijekom 2017. u KBC Zagreb postavljena dijagnoza zloćudnog testikularnog tumora porijekla zametnih stanica (raka testisa).

U analiziranom razdoblju bilo je 65 novodijagnosticiranih pacijenata (raspon 11-70 godina; medijan 33,6), s ukupno 71 testikularnim tumorom zametnih stanica (3 pacijenta su imala multicentrične tumore). Histološki je seminom (S) bio najčešći tumor, a nađen je u 50,7% slučajeva; slijedi ga miješani tumor zametnih stanica (MGCT) nađen u 31% slučajeva. Drugi tipovi tumora zametnih stanica su bili puno rjeđi: čisti embrionalni karcinom (EC) je dijagnosticiran u 8,5%, čisti teratom (T) u 2,8% i čisti koriokarcinom (CC) u 1% slučajeva. Sedam pacijenata je u trenutku dijagnoze imalo uznapredovalu metastatsku bolest.

Podatci o vrijednostima serumskih tumorskih biljega bili su dostupni za 60 pacijenata od kojih su 24 (40%) imala povišene vrijednosti barem jednog od analiziranih biljega. Povišene vrijednosti LD nađene su u 5 (13,9%) pacijenata sa seminomom i dva (9%) pacijenata s MGCT (sa seminomskom komponentom). Blago do umjereno povišenje hCG je nađeno u 6 (16,7%) slučajeva seminoma i 8 (36,4%) slučajeva MGCT. Vrlo visoke vrijednosti iznad 225000 U/L imao je jedan pacijent s primarno metastatskim koriokarcinomom.

Blaže povišenje AFP je nađeno kod jednog pacijenta sa seminomom i 4 (18%) pacijenta s MGCT, dok je dodatnih 9 (41%) pacijenata s MGCT imalo značajno povišene vrijednosti AFP. Ovi su pacijenti u sastavu tumora imali veći postotak tumora žumanjčane vreće, a jedan od pacijenata je imao lokalno uznapredovali tumor.

Pet od sedam pacijenata s proširenim metastatskim tumorom u vrijeme dijagnoze, imalo je i povišene tumorske biljege: 3 visoke vrijednosti hCG, u jednog uz umjereno povišene vrijednosti LD; jedan umjereno povišenu LD i vrlo visoke vrijednosti AFP, a jedan pacijent je imao samo visoke vrijednosti LD.

Svih 11 pacijenata koji su preoperativno imali povišene tumorske biljege, tijekom kemoterapije je pokazalo pad i kasniju normalizaciju vrijednosti. Ponovno povišenje tumorskih biljega je kasnije nađeno u njih trojice i bilo je povezano s kliničkim i radiološkim znakovima progresije bolesti.

Pacijenti s dijagnozom EC i teratoma imali su normalne ili blago povišene vrijednosti tumorskih biljega.

Pacijenti koji su nakon kemoterapije imali uredne tumorske biljege i radiološke znakove regresije metastaza, na uzorcima retroperitonealne disekcije limfnih čvorova (RPLND) su histološki imali znakove kompletnog patološkog odgovora na primijenjenu kemoterapiju.

Pacijenti koji su nakon kemoterapije imali uredne tumorske biljege uz još vidljive cistične tumore, na uzorcima RPLND su histološki pokazivali sliku rezidualnog tumora tipa teratoma.

Iako nisu strogo specifični ili osjetljivi, određivanje serumskih tumorskih biljega AFP, hCG i LD se pokazalo korisno u velikoj skupini pacijenata s testikularnim tumorom zametnih stanica.

Uz navedeno, u ovisnosti od vrijednosti navedenih biljega, pacijente se može podijeliti na skupine niskog, umjerenog i visokog rizika za progresiju bolesti, što je vrlo važno za odluku o daljnjem liječenju i načinu praćenja pacijenata oboljelih od raka testisa.

## Summary

Serum tumor markers are widely used for the management of patients with malignant diseases of many primary sites and types. This study evaluated use of alfa-fetoprotein (AFP), human chorionic gonadotropin (hCG) and lactate dehydrogenase (LD) in patients with testicular tumor diagnosed in University Hospital Centre Zagreb during 2017.

During analysis period, there were 65 newly diagnosed patients (age range 11-70; median 33,6 years), with a total of 71 testicular germ cell tumor (3 patients had multicentric tumors). Based on histology, Seminoma (S) was the most common type accounting for 50.7% of cases, followed by Mixed germ cell tumor (MGCT) found in 31 % of cases. Other types of germ cell tumors were less common; pure Embryonal carcinoma (EC) was diagnosed in 8,5%, pure Teratoma (T) in 2,8% and pure Choriocarcinoma (CC) i 1% of cases. Seven patients presented with advanced, widely spread metastatic disease.

Clinical data regarding serum tumor markers were available for 60 patients; 24 of them (40%) had elevated levels of at least one analysed tumor marker. Elevated levels of lactate dehydrogenase were seen in five (13,9%) patients with seminoma and two (9%) patients with MGCT (including seminoma component). Mild to moderate elevation of serum hCG was noted in 6 (16.7%) cases of seminoma and 8 (36.4%) cases of MGCT. Very high levels reaching above 225000 U/L had one patient with choriocarcinoma presented as an advanced disease at the time of diagnosis.

Mild elevation of AFP had one patient with seminoma, and 4 (18%) patients with MGCT, while additional 9 (41%) of patients with MGCT had significant elevation of AFP. Those patients had high percentage of yolk sac tumor component, and one of them had locally advanced disease.

Five of seven patients with systemic disease at the time of diagnosis had elevated tumor markers: 3 high levels of hCG, in one with moderate elevation of LD; one moderate elevation of LD and very high levels of AFP, and one patient had high levels of LD alone.

All eleven patients with positive preoperative tumor markers, during chemotherapy showed decrease and later normalization of values, while new increase noted in 3 patients during follow-up period was related to clinical and radiological signs of disease progression.

Patients with EC and teratoma had normal or mildly elevated levels of serum tumor markers. Patients who after chemotherapy showed normalization of tumor markers, radiological signs of regression of metastases and underwent retroperitoneal lymph node dissection (RPLND), on histological level had complete pathological response to therapy.

Patients who after chemotherapy had normal levels of tumor markers but still visible cystic tumors in RPLND material, on histological level showed residual viable teratoma tumor component.

Although not very specific nor sensitive, evaluation of serum AFP, hCG and LD proved to be useful in significant subset of patients with diagnosis of testicular germ cell tumor.

Moreover, based on serum tumor markers, patients could be divided into group with low, intermediate or high risk for disease progression, which showed to be valuable information for later decision regarding therapy approach and follow-up.

## 9. Prilozi

### 9.1. Definicije kategorija TNM klasifikacije (Brimo i sur., 2017)

<i>Klinička T kategorija</i>	
T kategorija	Kriterij
<b>TX</b>	Primarni tumor ne može biti procijenjen
<b>T0</b>	Nema dokaza prisutnosti primarnog tumora
<b>Tis</b>	<i>In situ</i> neoplazija zametnih stanica
<b>T4</b>	Tumor zahvaća skrotum uz vaskularnu/limfatičku invaziju ili bez nje
<i>Patološka T kategorija</i>	
pT kategorija	Kriterij
<b>pTX</b>	Primarni tumor ne može biti procijenjen
<b>pT0</b>	Nema dokaza prisutnosti primarnog tumora
<b>pTis</b>	<i>In situ</i> neoplazija zametnih stanica
<b>pT1</b>	Tumor ograničen na testis (uključujući invaziju rete testis) bez limfovaskularne invazije
<b>pT1a – isključivo za seminome</b>	Tumor veličine manje od 3 cm u promjeru
<b>pT1b – isključivo za seminome</b>	Tumor veličine veće ili jednake od 3 cm u promjeru
<b>pT2</b>	Tumor ograničen na testis (uključujući invaziju rete testis) uz limfovaskularnu invaziju ILI Tumor zahvaća meko tkivo hilusa ili epididimis ili prodire kroz visceralni mezotelijalni sloj koji prekriva vanjsku površinu tunice albuginee uz limfovaskularnu invaziju ili bez nje
<b>pT3</b>	Tumor zahvaća sjemene kanaliće uz limfovaskularnu invaziju ili bez nje
<b>pT4</b>	Tumor zahvaća skrotum uz limfovaskularnu invaziju ili bez nje

<i>Klinička N kategorija</i>	
N kategorija	Kriterij
<b>NX</b>	Regionalni limfni čvorovi ne mogu biti procijenjeni
<b>N0</b>	Nema metastaze regionalnih limfnih čvorova
<b>N1</b>	Metastaze s veličinom limfnog čvora do 2 cm ili manje u najvećem promjeru ILI zahvaćenost više limfnih čvorova ne većih od 2 cm u najvećem promjeru
<b>N2</b>	Metastaze s veličinom limfnog čvora većom od 2 cm, ali ne većom od 5 cm u najvećem promjeru ILI zahvaćenost više limfnih čvorova većih od 2 cm, ali ne većih od 5 cm u najvećem promjeru
<b>N3</b>	Metastaze s veličinom limfnoga čvora većom od 5 cm u najvećem promjeru
<i>Patološka N kategorija</i>	
pN kategorija	Kriterij
<b>pNX</b>	Regionalni limfn čvorovi ne mogu biti procijenjeni
<b>pN0</b>	Nema metastaze regionalnih limfnih čvorova
<b>pN1</b>	Metastaze s veličinom limfnog čvora do 2 cm ili manje u najvećem promjeru te pet ili manje pozitivnih limfnih čvorova od kojih niti jedan nije veći od 2 cm u najvećem promjeru
<b>pN2</b>	Metastaze s veličinom limfnog čvora većom od 2 cm, ali ne većom od 5 cm u najvećem promjeru ILI više od pet pozitivnih čvorova od kojih niti jedan nije veći od 5 cm ILI dokaz proširenosti tumora izvan limfnog čvora
<b>pN3</b>	Metastaze s veličinom limfnog čvora većom od 5 cm u najvećem promjeru



<i>Klinička M kategorija</i>	
M kategorija	Kriterij
<b>M0</b>	Bez udaljenih metastaza
<b>M1</b>	Prisutne udaljene metastaze
<b>M1a</b>	Metastaze neretroperitonealnih čvorova ili metastaze pluća
<b>M1b</b>	Nepulmonarne visceralne metastaze
<i>Klinička S kategorija</i>	
S kategorija	Kriterij
<b>SX</b>	Nije moguće odrediti serumske tumorske biljege
<b>S0</b>	Tumorski biljezi unutar referentnih intervala/preporučenih vrijednosti
<b>S1</b>	LD < 1,5 x gornja granica r.i. i hCG (IU/L) < 5.000 i AFP (ng/mL) < 1.000
<b>S2</b>	LD < 1,5-10 x gornja granica r.i. ili hCG (IU/L) 5.000-50.000 ili AFP (ng/mL) 1.000-10.000
<b>S3</b>	LD > 10 x gornja granica r.i. ili hCG (IU/L) >50.000 ili AFP (ng/mL) > 10.000

## 9.2. Prognošičke skupine temeljene na TNM klasifikaciji (Brimo i sur., 2017)

Kada je T...	N...	M...	S...	Tada je prognošička skupina...
pTis	N0	M0	S0	<b>0</b>
pT1-T4	N0	M0	SX	<b>I</b>
pT1	N0	M0	S0	<b>IA</b>
pT2	N0	M0	S0	<b>IB</b>
pT3	N0	M0	S0	<b>IB</b>
pT4	N0	M0	S0	<b>IB</b>
Bilo koji pT/TX	N0	M0	S1-3	<b>IS</b>
Bilo koji pT/TX	N1-3	M0	SX	<b>II</b>
Bilo koji pT/TX	N1	M0	S0	<b>IIA</b>
Bilo koji pT/TX	N1	M0	S1	<b>IIA</b>
Bilo koji pT/TX	N2	M0	S0	<b>IIB</b>
Bilo koji pT/TX	N2	M0	S1	<b>IIB</b>
Bilo koji pT/TX	N3	M0	S0	<b>IIC</b>
Bilo koji pT/TX	N3	M0	S1	<b>IIC</b>
Bilo koji pT/TX	Bilo koji N	M1	SX	<b>III</b>
Bilo koji pT/TX	Bilo koji N	M1a	S0	<b>IIIA</b>
Bilo koji pT/TX	Bilo koji N	M1a	S1	<b>IIIA</b>
Bilo koji pT/TX	N1-3	M0	S2	<b>IIIB</b>
Bilo koji pT/TX	Bilo koji N	M1a	S2	<b>IIIB</b>
Bilo koji pT/TX	N1-3	M0	S3	<b>IIIC</b>
Bilo koji pT/TX	Bilo koji N	M1a	S3	<b>IIIC</b>
Bilo koji pT/TX	Bilo koji N	M1b	Bilo koji S	<b>IIIC</b>

**9.3. Algoritmi za procjenu prognoze u oboljelih od tumora testisa** (Vrdoljak i sur., 2018; [www.nacb.org](http://www.nacb.org); [www.cancer.ca](http://www.cancer.ca))

Prognoza	Tumori tipa neseminoma	Tumori tipa seminoma
Dobra (niskorizična)	Primarni tumor ograničen na testis; tumorska zahvaćenost abdominalnih limfnih čvorova i/ili pluća uz postorhidektomske vrijednosti biljega:	Tumor zahvatio samo abdominalne limfne čvorove i/ili u pluća uz postorhidektomske vrijednosti biljega:
	AFP < 1.000 ng/mL	Uredan AFP
	hCG < 5.000 IU/L	Bilo koja vrijednost hCG-a
	LD < 1.5 x gornje granice referentnog intervala	Bilo koja vrijednost LD-a
Srednja	Primarni tumor ograničen na testis; tumorska zahvaćenost abdominalnih limfnih čvorova i/ili pluća uz postorhidektomske vrijednosti biljega:	Tumor zahvatio druge organe osim uz postorhidektomske vrijednosti biljega:
	AFP = 1.000 – 10.000 ng/mL	Uredan AFP
	hCG = 5.000 – 50.000 IU/L	Bilo koja vrijednost hCG-a
	LD < 1.5 - 10 x gornje granice referentnog intervala	Bilo koja vrijednost LD-a
Loša (visokorizična)	Primarni tumor plućnog podrijetla ili tumorska zahvaćenost organa osim pluća uz postorhidektomske vrijednosti biljega:	Ne postoje
	AFP > 10.000 ng/mL	
	hCG > 50.000 IU/L	
	LD > 10 x gornje granice referentnog intervala	

#### 9.4. Popis kratica

**AFP** – alfa-fetoprotein

**AJCC** – engl. *American Joint Committee on Cancer*

**BEP** – bleomicin, etopozid, cisplatin

**β-hCG** – beta-podjedinica humanog korionskog gonadotropina

**CC** – koriokarcinom (od engl. *Choriocarcinoma*)

**CIS** – lat. *carcinoma in situ*

**CMIA** – kemiluminiscentna imunokemijska metoda (od engl. *Chemiluminiscent Microparticle Immuno Assay*)

**CT** – kompjutorizirana tomografija

**DES** – dietilstilbestrol

**EC** – embrionalni karcinom (od engl. *Embryonal Carcinoma*)

**ECLIA** – elektrokemiluminiscentna imunokemijska metoda (od engl. *Electrochemiluminescence immunoassay*)

**EP** – etopozid, cisplatin

**FSH** – folikulostimulacijski hormon

**GCNIS** – in situ neoplazija zametnih stanica (od engl. *Germ Cell Neoplasia in situ*)

**HAMA** – humana antimišja antitijela (od engl. *Human anti-mouse antibody*)

**hCG** – humani korionski gonadotropin

**IGCCCG** – engl. *International Germ Cell Cancer Collaborative Group*

**IGCNU** – intratubularna neoplazija zametnih stanica neklasificiranog tipa (od engl. *Intratubular Germ Cell Neoplasia, Unclassified*)

**LCA** – *Leus culinaris* aglutinin

**LD** – laktat dehidrogenaza (ranije nazivana *LDH*)

**LeyCT** – tumor Leydigovih stanica (od engl. od engl. *Leydig cell tumour*)

**LH** – luteinizacijski hormon

**LOE** – razina dokaza (od engl. *Level of Evidence*)

**MGCT** – miješani tumor zametnih stanica (od engl. *Mixed Germ Cell Tumor*)

**MR** – magnetna rezonanca

**NACB** – engl. *The National Academy of Clinical Biochemistry*

**NADH** – nikotinamid adenin dinukleotid

**PEI** – cisplatin, etopozid, ifosfamid

**PLAP** – placentarna alkalna fosfataza

**RLU** – engl. *Relative light unit*

**RPLND** – radikalna retroperitonealna limfadenektomija (od engl. *Retroperitoneal lymph node dissection*)

**S** – seminom (od engl. *Seminoma*)

**SertCT** – tumor Sertolijevih stanica (od engl. *Sertoli cell tumour*)

**SOR** – snaga preporuke (od engl. *Strenght of Recommendation*)

**T** – teratom (od engl. *Teratoma*)

**TIP** – paklitaksel, ifosfamid, cisplatin

**TNM** – engl. *Tumor / Nodes / Metastases*

**TPA** - tripropilamin

**TSH** – tireoidni stimulirajući hormon

**UICC** – međunarodna udruga za borbu protiv raka (od engl. *International Union Against Cancer*)

**YST** – tumor žumanjčane vreće (od engl. *Yolk sac tumor*)

## **10. Temeljna dokumentacijska kartica/Basic documentation card**

## Temeljna dokumentacijska kartica

Sveučilište u Zagrebu  
Farmaceutsko-biokemijski fakultet  
Studij: Medicinska biokemija  
Samostalni kolegij: Patofiziologija s patologijom  
A. Kovačića 1, 10000 Zagreb, Hrvatska

Diplomski rad

### VRIJEDNOST ODREĐIVANJA TUMORSKIH BILJEGA U DIJAGNOSTICI ZLOĆUDNIH TUMORA TESTISA

**Antonio Lukenda**

#### SAŽETAK

U ovom je radu ispitivana vrijednost određivanja alfa-fetoproteina (AFP), humanog korionskog gonadotropina (hCG) i laktat dehidrogenaze (LD) u pacijenata kojima je tijekom 2017. u KBC Zagreb postavljena dijagnoza testikularnog tumora porijekla zametnih stanica (raka testisa).

Nađeno je 65 novooboljelih (dob 11-70 godina; medijan 33,6), s ukupno 71 testikularnim tumorom. Najčešći histološki tipovi, seminom (S) i miješani tumor zametnih stanica (MGCT) nađeni su u 82% slučajeva. Drugi tipovi tumora: čisti embrionalni karcinom (EC), čisti teratom i koriokarcinom (CC) bili su puno rjeđi. Sedam pacijenata je u trenutku dijagnoze imalo uznapredovalu metastatsku bolest. Vrijednosti LD, hCG i AFP bile su dostupne za 60 pacijenata od kojih su 24 (40%) imala povišene vrijednosti barem jednog od analiziranih biljega. Povišene vrijednosti LD nađene su u 5 pacijenata sa seminomom i dva pacijenta s MGCT (sa seminomskom komponentom). Blago do umjereno povišenje hCG je nađeno u 6 seminoma i 8 MGCT. Vrlo visoke vrijednosti hCG imao je jedan pacijent s metastatskim koriokarcinomom. Povišenje AFP je nađeno kod jednog pacijenta sa seminomom i 13 pacijenata s MGCT. Svih 11 pacijenata koji su preoperativno imali povišene tumorske biljege, tijekom kemoterapije je pokazalo normalizaciju vrijednosti. Ponovno povišenje tumorskih biljega je nađeno u njih trojice i bilo je povezano s progresijom bolesti. Pacijenti s dijagnozom EC i teratoma imali su normalne ili blago povišene vrijednosti tumorskih biljega.

Iako nisu strogo specifični ili osjetljivi, određivanje serumskih tumorskih biljega AFP, hCG i LD se pokazalo korisno u velikoj skupini pacijenata s testikularnim tumorom zametnih stanica.

Uz navedeno, u ovisnosti od vrijednosti navedenih biljega, pacijente se može podijeliti na skupine niskog, umjerenog i visokog rizika za progresiju bolesti, što je vrlo važno za odluku o daljnjem liječenju i načinu praćenja pacijenata oboljelih od raka testisa.

Rad je pohranjen u Središnjoj knjižnici Sveučilišta u Zagrebu Farmaceutsko-biokemijskog fakulteta.

Rad sadrži: 64 stranice, 4 grafička prikaza, 4 tablice i 47 literaturnih navoda. Izvornik je na hrvatskom jeziku.

Ključne riječi: rak testisa, tumorski biljezi, AFP, hCG, LD, kemoterapija, prognostičke skupine

Mentor: **Dr. sc. Stela Bulimbašić**, *docent Sveučilišta u Zagrebu Farmaceutsko-biokemijskog fakulteta.*

Ocjenjivači: **Dr. sc. Stela Bulimbašić**, *docent Sveučilišta u Zagrebu Farmaceutsko-biokemijskog fakulteta.*  
**Prof. dr. sc. Ana-Marija Domijan**, *redoviti profesor Sveučilišta u Zagrebu Farmaceutsko-biokemijskog fakulteta.*

**Dr. sc. Marija Grdić Rajković**, *docent Sveučilišta u Zagrebu Farmaceutsko-biokemijskog fakulteta.*

Rad prihvaćen: rujan 2020.

## Basic documentation card

University of Zagreb  
Faculty of Pharmacy and Biochemistry  
Study: Medical Biochemistry  
Independent course: Patophysiology with Pathology  
A. Kovačića 1, 10000 Zagreb, Croatia

Diploma thesis

### ROLE OF SERUM TUMOR MARKERS EVALUATION IN TESTICULAR CANCER

**Antonio Lukenda**

#### SUMMARY

This study evaluated use of alfa-fetoprotein (AFP), human chorionic gonadotropin (hCG) and lactate dehydrogenase (LD) in patients with testicular tumor diagnosed in University Hospital Centre Zagreb during 2017.

There were 65 newly diagnosed patients (age range 11-70; median 33,6 years), with a total of 71 testicular germ cell tumor. Based on histology, Seminoma (S) and Mixed germ cell tumor (MGCT) were two most common types accounting 82% of all cases. Other types of germ cell tumors: pure Embryonal carcinoma (EC), pure Teratoma (T) and pure Choriocarcinoma (CC) were less common. Seven patients presented with advanced, metastatic disease. Data regarding AFP, hCG and LD were available for 60 patients; 24 of them (40%) had elevated levels of at least one analysed tumor marker. Elevated levels of lactate dehydrogenase were seen in five seminoma and two MGCT cases). Mild to moderate elevation of serum hCG was noted in 6 cases of seminoma and 8 cases of MGCT. Very high levels had one patient with choriocarcinoma. Elevation of AFP had one patient with seminoma, and 13 patients with MGCT. All eleven patients with positive preoperative tumor markers, during chemotherapy showed normalization of values, while new increase in 3 patients during follow-up was related to disease progression. Patients with EC and teratoma had normal or mildly elevated levels of serum tumor markers.

Although not very specific nor sensitive, evaluation of serum AFP, hCG and LD proved to be useful in significant subset of patients with diagnosis of testicular germ cell tumor. Based on serum tumor markers, patients could be divided into group with low, intermediate or high risk for disease progression, which is important for further therapy and follow-up.

The thesis is deposited in the Central Library of the University of Zagreb Faculty of Pharmacy and Biochemistry.

Thesis includes: 64 pages, 4 figures, 4 tables and 47 references. Original is in Croatian language.

Keywords: Testicular cancer, tumor markers, AFP, hCG, LD, chemotherapy, prognostic groups

Mentor: **Stela Bulimbašić, Ph.D.** Assistant Professor, University of Zagreb Faculty of Pharmacy and Biochemistry

Reviewers: **Stela Bulimbašić, Ph.D.** Assistant Professor, University of Zagreb Faculty of Pharmacy and Biochemistry  
**Ana-Marija Domijan, Ph.D.** Full Professor, University of Zagreb Faculty of Pharmacy and Biochemistry  
**Marija Grdić Rajković, Ph.D.** Assistant Professor, University of Zagreb Faculty of Pharmacy and Biochemistry

The thesis was accepted: September 2020.