

Laboratorijska dijagnostika jetrenih bolesti i usporedba s histološkim promjenama u bioptatima jetrenog parenhima

Džolan, Iva

Master's thesis / Diplomski rad

2020

Degree Grantor / Ustanova koja je dodijelila akademski / stručni stupanj: **University of Zagreb, Faculty of Pharmacy and Biochemistry / Sveučilište u Zagrebu, Farmaceutsko-biokemijski fakultet**

Permanent link / Trajna poveznica: <https://urn.nsk.hr/urn:nbn:hr:163:436873>

Rights / Prava: [In copyright](#) / [Zaštićeno autorskim pravom.](#)

Download date / Datum preuzimanja: **2024-07-28**



Repository / Repozitorij:

[Repository of Faculty of Pharmacy and Biochemistry University of Zagreb](#)



Iva Džolan

**Laboratorijska dijagnostika jetrenih bolesti i
usporedba s histološkim promjenama u
bioptatima jetrenog parenhima**

DIPLOMSKI RAD

Predan Sveučilištu u Zagrebu Farmaceutsko-biokemijskom fakultetu

Zagreb, 2020.

Ovaj diplomski rad je prijavljen na kolegiju Patofiziologija s patologijom Farmaceutsko - biokemijskog fakulteta Sveučilišta u Zagrebu i izrađen u suradnji s Kliničkim zavodom za patologiju i citologiju Kliničkog bolničkog centra Zagreb pod stručnim vodstvom doc.dr.sc. Stele Bulimbašić.

Zahvala:

Srdačno zahvaljujem svojoj mentorici doc. dr. sc. Steli Bulimbašić na potpori i stručnom vodstvu pri izradi ovog diplomskog rada.

SADRŽAJ

1. UVOD.....	1
1.1 ANATOMIJA JETRE.....	2
1.2 HISTOLOGIJA JETRE.....	2
1.3 FIZIOLOGIJA JETRE	4
1.4 BOLESTI JETRE	5
1.4.1 HEPATOCELULARNO I KOLESTATSKO OŠTEĆENJE JETRE	7
1.5 DIJAGNOSTIKA BOLESTI JETRE.....	8
1.5.1 LABORATORIJSKA DIJAGNOSTIKA BOLESTI JETRE	9
1.5.1.1 ISPITIVANJE EKSKRECIJSKE FUNKCIJE JETRE	9
1.5.1.2 ISPITIVANJE OŠTEĆENJA JETRENOG TKIVA	12
1.5.1.3 ISPITIVANJE SINTETIČKE FUNKCIJE JETRE	16
1.5.1.4 ISPITIVANJE METABOLIČKE FUNKCIJE JETRE.....	18
1.5.1.5 ISPITIVANJE UZROKA JETRENIH BOLESTI	18
1.5.2 SLIKOVNE PRETRAGE JETRE	20
1.5.3 BIOPSIJA JETRE.....	21
1.5.3.1 POSTUPAK BIOPSIJE JETRE	21
1.5.3.2 OBRADA BIOPTIČKIH UZORAKA U PATOHISTOLOŠKOM LABORATORIJU.....	22
1.5.3.3 MORFOLOŠKE PROMJENE U BIOPTATIMA JETRENOG PARENHIMA	23
2. OBRAZLOŽENJE TEME	25
3. MATERIJALI I METODE	26
4. REZULTATI.....	29
4.1. UKUPAN BROJ PACIJENATA I SPOLNA RASPODJELA	29
4.1.1 TUMORSKA I NETUMORSKA PATOLOGIJA U BIOPTATIMA JETRE.....	29
4.2.1. UKUPAN BROJ PACIJENATA S TUMORSKOM PATOLOGIJOM, DOBNA I SPOLNA RASPODJELA	31
4.2.2. VRSTE TUMORA U BIOPTATIMA JETRENOG PARENHIMA	31
4.2.3. REZULTATI LABORATORIJSKIH PRETRAGA U PACIJENATA S TUMORSKOM PATOLOGIJOM U BIOPTATIMA JETRENOG PARENHIMA	33

4.2.4. VRSTE I INTENZITET OŠTEĆENJA U PACIJENATA S TUMORSKOM PATOLOGIJOM U BIOPTATIMA JETRENOG PARENHIMA	35
4.3. NETUMORSKA PATOLOGIJA U BIOPTATIMA JETRENOG PARENHIMA	37
4.3.1. UKUPAN BROJ PACIJENATA S NETUMORSKOM PATOLOGIJOM, DOBNA I SPOLNA RASPODJELA	37
4.3.2. REZULTATI LABORATORIJSKIH PRETRAGA U PACIJENATA S NETUMORSKOM PATOLOGIJOM	37
4.3.3. VRSTE I INTENZITET OŠTEĆENJA U PACIJENATA S NETUMORSKOM PATOLOGIJOM U BIOPTATIMA JETRENOG PARENHIMA	40
5. RASPRAVA	42
6. ZAKLJUČAK	50
7. LITERATURA.....	51
8. SAŽETAK.....	53
8. SUMMARY	55
9. PRILOZI	57
9.1 REFERENTNI INTERVALI	57
9.2 POPIS SKRAĆENICA	60
10. TEMELJNA OKUMENTACISJKA KARTICA/BASIC DOCUMENTATION CARD	

1. UVOD

Jetra je najveći unutarnji organ i žlijezda čovjekovog tijela. Teška je oko 1500 grama. Složen je organ s različitim ulogama ključnim za život– sinteza, ekskrecija, detoksikacija, metabolizam lijekova i skladištenje tvari. Jedinstven je organ u smislu regeneracije stanica s blagim oštećenjem ili bolesti. Dugotrajno oštećenje jetre dovodi do nepovratnog gubitka uloga jetre.

Dijagnostika jetrenih bolesti uključuje anamnezu, fizikalni pregled i niz različitih laboratorijskih dijagnostičkih postupaka i slikovne pretrage. Unatoč velikom napretku u laboratorijskim i slikovnim pretragama jetre, biopsija je ključna za razumijevanje morfologije lezija koje se pojavljuju kod bolesti jetre.

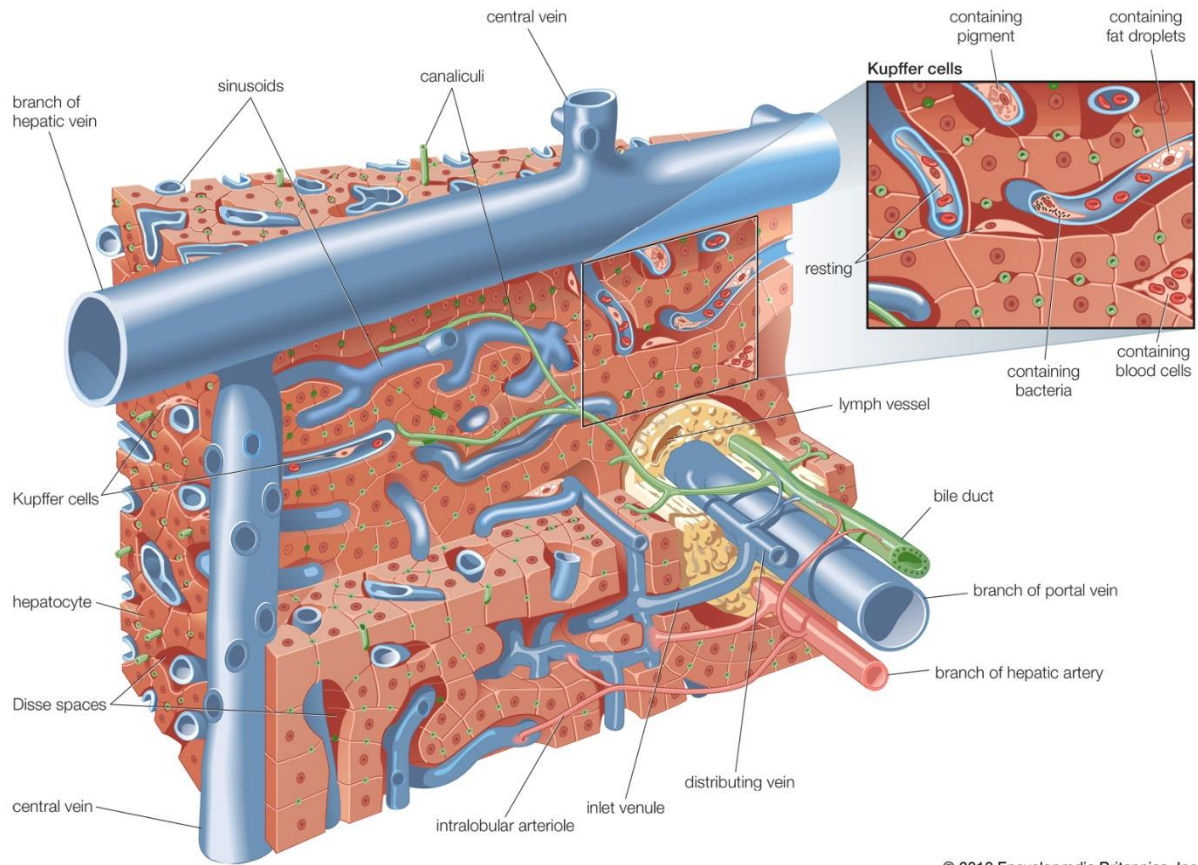
1.1 ANATOMIJA JETRE

Jetra je smještena u gornjem desnom dijelu trbušne šupljine, ispod ošita. Građena je od jetrenih stanica (hepatocita) koji su zvjezdoliko poredani oko središnjih vena i tako čine acinuse. Veći broj acinusa gradi režnjiće (lobuluse), a nakupina režnjića čini režnjeve (lobuse). Jetra se sastoji se od četiri režnja (lobusa). Dva velika režnja su desni režanj (lobus dexter) i lijevi režanj (lobus sinister), te straga najmanji četverokutni režanj (lobus quadratus) i repati (lobus caudatus). Cijelu jetru obavija tanka opna, vezivna čahura (capsula hepatis), koja u unutrašnjosti jetre čini vezivnu osnovu (stroma hepatis) što razdvaja režnjiće. Na donjoj površini jetre nalazi se spremište žuči, žučni mjehur (vesica biliaris s. fellea) povezan s jetrom žučovodom. Vratnica jetre (porta hepatis) nalazi se na sredini donje površine jetre. To je mjesto gdje arterija jetre (a. hepatica) i vena vratnica (v. portae) ulaze u jetru, a izlaze jetrene vene i žučovodi. Žučni vodovi se spajaju u sve veće vodove i na izlazu iz jetre tvore zajednički jetreni vod (ductus hepaticus communis), koji se dalje spaja s vodom žučnog mjehura (ductus cysticus) u glavni žučovod (ductus choledochus) i odlazi u dvanaesnik. U jetri se stvara žuč, koja protječe žučnim vodovima i pohranjuje se u žučnom mjehuru. Jetra ima nutritivni i funkcionalni krvotok. Arterija jetre (a. hepatica) čini nutritivni krvotok, kojim jetra dobiva hranu i krv bogatu kisikom. Funkcionalni krvotok čini vena vratnica (v. portae), kojim u jetru dolazi krv siromašna kisikom, ali bogata hranjivim tvarima i ostali sastojci apsorbirani u tankom ili debelom crijevu. Arterijska krv se miješa s portalnom venskom krvlju u sinusoidima, dalje se ulijevaju u središnju venu (Keros i sur., 2006).

1.2 HISTOLOGIJA JETRE

Hepatociti čine jetreni parenhim oko 70% jetrene mase. Hepatociti i sinusoidi jetrenih režnjića smještene su u mreži retikulinskih vlakana. Sinusoidi su žile na režnjićima građene od endotelnih stanica. U sinusoidi se ulijevaju jetrene arterije i portalna vena, dalje teku prema središtu i ulijevaju se u središnju venu. Oko svakog režnjića nalazi se nekoliko portalnih trijada. Portalna trijada se sastoji od portalne vene, jetrene arterije i žučnog kanalića. Limfne žile smještene su u blizini portalne trijade. Prostor u kojem se nalazi portalna trijada i limfne žile naziva se Kiernanov portalni prostor. Prostor koji dijeli endotelne stanice od hepatocita naziva se Disseov (subendotelni) prostor. Itove stanice pohranjuju masti u Disseovom prostoru. Druga vrsta stanica u jetri su fagociti mononuklearnog fagocitnog sustava, Kupfferove stanice. Nalaze se na površini endotelnih stanica. Uloga Kupfferovih stanica je zaštita organizma, odnosno

fagocitoza bakterija, toksina i drugih tvari koje prolaze kroz sinusoidne (Rodes i sur., 2007). Shematski prikaz mikroskopske organizacije jetrenog parenhima prikazan je na Slici 1.



Slika 1. Organizacija jetrenog parenhima na histološkoj razini (https://www.britannica.com/science/liver#/media/1/344579/60419, pristupljeno 30.08.2020.)

1.3 FIZIOLOGIJA JETRE

Jetra je složen organ, koji prima krv i hranjive tvari iz probavnog sustava kako bi ih pretvorila u upotrebljive oblike ili oblike za skladištenje. Svaka tvar koja se apsorbira u probavnom sustavu mora proći kroz jetru. Za uspješno obavljanje različitih uloga kroz jetru prolazi oko 1,5 L krvi u minuti, što je oko 25% od ukupne količine koju srce izbacuje. Jetra ima veliku i važnu ulogu u organizmu obavljajući niz različitih uloga ključnih za život – sinteza, ekskrecija, detoksikacija, metabolizam lijekova i skladištenje tvari. Hepatociti su organizirane stanice s aktivnim organelama, endoplazmatski retikulum, Golgijev aparat, lizosomi, mitohondriji i mikrotubuli. Grubi endoplazmatski retikulum s ribosomima mjesto je gdje se odvija sintetska uloga jetre, sinteza albumina, proteina plazme, faktora zgrušavanja krvi i drugih proteina. Lizosomi pomažu u razgradnji proteina do aminokiselina, dalje se odvija deaminacija aminokiselina, stvara se neproteinski dušik, te urea i amonijak. Amonijak je otrovan produkt metabolizma. Stoga se u jetri odvija kružni metabolički put, ciklus ureje, kojim se uklanjanje toksičnog amonijaka iz organizma. Jetra je važna i za metabolizam ugljikohidrata. U njoj se odvija izmjena svih ugljikohidrata apsorbiranih iz probavnog sustava. Stvara se i pohranjuje glikogen, kao rezerva, procesom glikogeneze, ali se odvija i suprotan proces glikogenoliza, ovisno o potrebama organizma. Procesom razgradnje glukoze, glikolizom, nastaje piruvat koji dalje ide u ciklus limunske kiseline, koji također ima mjesto radnje u jetri. Golgijev aparat prima proteine i modificira ih na vezanje ugljikohidrata i lipida, te tako tvori glikoproteine i lipoproteine. Metabolizam masti u jetri sastoji se od izmjene masti, stvaranja kolesterola, lipoproteina i masnih kiselina. U mitohondrijima se odvija oksidacija masnih kiselina i oksidativna fosforilacija. Žuč se stvara u jetri, te dalje izlučuje. Žuč pomaže u emulgiranju masti u crijevima. U jetri se osim pohrane krvi i vode, pohranjuju i vitamini A, D, B12. Skladište željeza vezanog preko apoferritina u ferritin nalazi se u jetri. Detoksikacijska uloga jetre pomaže organizmu u zaštiti od škodljivih tvari, uništavanjem štetnih tvari i toksina koje su dospjele u organizam putem probave, krvi, kože ili dišnim putem. Sposobnost regeneracije blago oštećenih stanica, čini jetru posebnim organom. Važan mehanizam je metaboliziranje lijekova u jetri. Navedeni sustav služi za detoksikaciju mnogih lijekova reakcijama oksidacije, redukcije, hidrolize, hidroksilacije, karboksilacije i demetilacije. Većina procesa se odvija u mikrosomima jetre uz izoenzim citokroma P-450 (Čvorišćec i Čepelak, 2009; Chiasera i Xu, 2009).

1.4 BOLESTI JETRE

Tako bitan i složen organ kao što je jetra može imati niz problema. Brojni su uzroci oštećenja i bolesti jetre. S obzirom na porijeklo bolesti jetre dijele se na infektivne (hepatitis A, B, C), imunološke (autoimuni hepatitis, primarni sklerozirajući kolangitis, primarna bilijarna ciroza), genetske (hemokromatoza, Wilsonova bolest, manjak alfa-1 antitripsina), zloćudne (hepatocelularni karcinom) i druge izazvane prekomjernim konzumiranjem alkohola i lijekova (Čvorišćec i Čepelak, 2009).

Bolesti mogu biti prirođene i stečene. Prirođene se dijele na metaboličke i strukturalne. Primjeri prirođenih metaboličkih bolesti su Wilsonova bolest, hemokromatoza, manjak alfa-1-antitripsina i Gilbertov sindrom.

Wilsonova bolest je autosomno-recesivni poremećaj metabolizma bakra zbog čega se bakra nakuplja u tkivima i organima, najčešće jetri, mozgu i očima. Hemokromatoza je autosomno-recesivni poremećaj povećane apsorpcije željeza i nakupljanja u organizmu, najčešće jetri i gušterači. Alfa-1-antitripsin je inhibitor neutrofilne elastaze. Njegova pojačana aktivnost oštećuje tkiva, a manjak predstavlja jetreni oblik bolesti. Gilbertov sindrom je autosomno-recesivni poremećaj metabolizma bilirubina s blagom nekonjugiranom hiperbilirubinemijom (Topić i sur., 2018).

Bilijarna atrezija je prirođeno suženje žučnih vodova. Zbog suženja blokiran je prolazak žuči od jetre do crijeva. Žuč koja ostaje u jetri uzrokuje brojna oštećenja i ožiljke na jetri i posljedično zatajenje jetre te smrt. Hepatoportoenterostomija (HPE) je operacija kojom se uspostavlja tijek žuči u crijevo i to je kratkotrajno rješenje do transplantacije jetre.

Stečene bolesti jetre uzrokovane su virusima, pretjeranom konzumacijom alkohola i lijekova. Navedeni utjecaji dovode do toksičnih jetrenih bolesti kao što su alkoholna bolest jetre, oštećenje jetre lijekovima, virusne bolesti jetre (Topić i sur., 2018).

U Tablici 1. prikazana je podjela jetrenih bolesti.

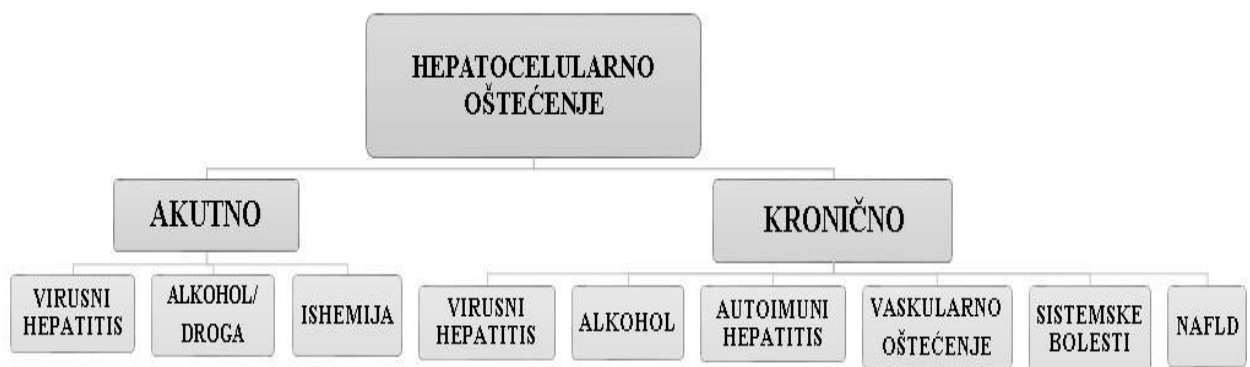
Tablica 1. Podjela jetrenih bolesti izrađeno prema (Sertić J, 2018)

<p>POREMEĆAJI METABOLIZMA BILIRUBINA:</p> <ul style="list-style-type: none"> -nekonjugirana hiperbilirubinemija -konjugirana hiperbilirubinemija 	<p>KOLESTATSKE BOLESTI JETRE:</p> <ul style="list-style-type: none"> -primarna bilijarna ciroza -primarni sklerozirajući kolangitis -postransplatancijska kolangiopatija (transpl. koštane srži) -AIDS kolangiopatija
<p>AKUTNI HEPATITIS:</p> <ul style="list-style-type: none"> -toksični hepatitis -virusni hepatitis (A,B,C,D,E,G) 	<p>PREHRAMBENE BOLESTI JETRE I MASNA JETRA:</p> <ul style="list-style-type: none"> -masna jetra -pretilost -dijabetes -nealkoholni steatohepatitis
<p>KRONIČNI HEPATITIS:</p> <ul style="list-style-type: none"> -kronični hepatitis B i C -autoimuni kronični hepatitis 	<p>TUMORI JETRE:</p> <ul style="list-style-type: none"> -hepatocelularni karcinom -kolangiokarcinom jetre
<p>ALKOHOLNA BOLEST JETRE</p> <hr/> <p>CIROZA</p>	<p>BOLESTI BILIJARNOG TRAKTA:</p> <ul style="list-style-type: none"> -žučni kamenci -upala žučnog mjehura -kolecistitis
<p>BOLEST JETRE INDUCIRANA LIJEKOVIMA:</p> <ul style="list-style-type: none"> -Reyeov sindrom 	<p>METABOLIČKE BOLESTI JETRE:</p> <ul style="list-style-type: none"> -hemokromatoza -Wilsonova bolest -nedostatak alfa-1-antitripsina -glikogenoze

1.4.1 HEPATOCELULARNO I KOLESTATSKO OŠTEĆENJE JETRE

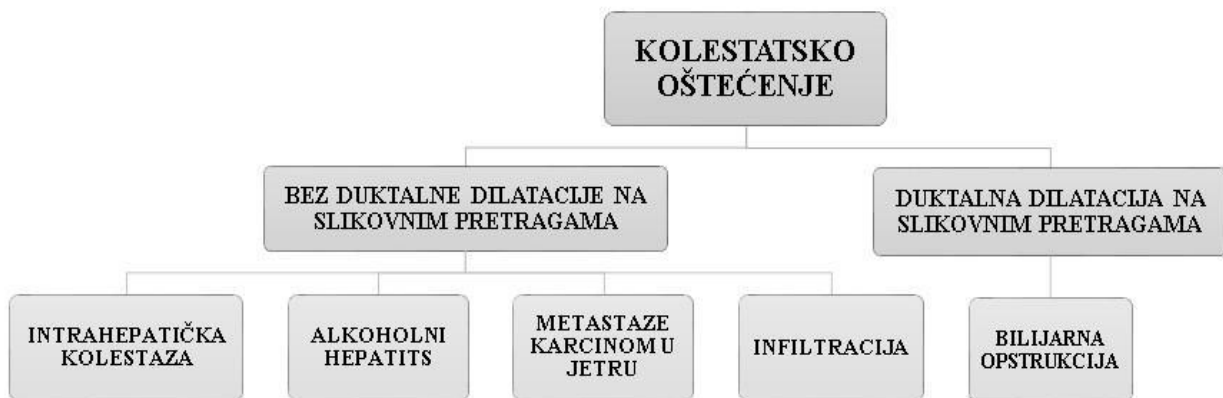Važno je razlikovati hepatocelularno od kolestatskog oštećenja jetre.

Hepatocelularna oštećenja karakteriziraju primarno oštećeni hepatociti. Oštećenja mogu biti akutna i kronična. Akutno traje manje od 3 mjeseca, a kronično, bez poboljšanja, više od 6 mjeseci. Akutna oštećenja su sve vrste virusnih hepatitisa (A,B,C, CMV, EBV, HSV, VZV), toksikacija alkoholom ili drogama te ishemijska oštećenja. Kronična oštećenja mogu biti virusni hepatitis (B i C), toksikacija alkoholom, autoimune bolesti, nealkoholna bolest masne jetre (NAFLD), vaskularna oštećenja (kongestivna hepatopatija, Budd Chiari) i sistemske bolesti (nasljedna hemokromatoza, nedostatak alfa-1 antitripsina, Wilsonova bolest) (Habib i Shaikh, 2017). U dijagnostički postupak akutnih i kronični hepatocelularnih oštećenja jetre osim laboratorijskih pretraga, važno je uključiti i biopsiju jetre (Damjanov i sur., 2014). Slika 2. prikazuje dijagnostiku hepatocelularnog oštećenja.



Slika 2. Dijagnostika hepatocelularnog oštećenja (prema McNally P, 2014)

Kolestatsko oštećenje karakteriziraju oštećeni žučni vodovi. Kada nije prisutna duktalna dilatacija na slikovnim pretragama moguća oštećenja su intrahepatička kolestaza (PBC, sepsa), alkoholni hepatitis, infiltrativna oštećenja (HCC, gljivične infekcije, limfom), metastaze karcinom u jetru, te benigna kolestaza. Ako je duktalna dilatacija prisutna na slikovnim pretraga moguće je oštećenje bilijarne opstrukcije (koledokolitijaza, kolangiokarcinom, karcinom gušterače i PSC) (Habib i Shaikh, 2017). Slika 3. prikazuje dijagnostiku kolestatskog oštećenja.



Slika 3. Dijagnostika kolestatskog oštećenja (prema McNally P, 2014)

Najkorisnije pretrage za razlikovanje hepatocelularnih od kolestatskih oštećenja su određivanje AST-a, ALT-a i ALP-a. Najčešće je razina AST-a i ALT-a veća od razine ALP-a kod hepatocelularnih oštećenja. U kolestatskim oštećenjima razina ALP-a je znatno veća od razina ALT-a i AST-a. ALP je prisutan u kostima, crijevu i posteljici, stoga je korisno odrediti koncentraciju GGT-a, jer istovremeno povišena razina GGT-a ukazuje na kolestatsko oštećenje (<http://www.clevelandclinicmeded.com/medicalpubs/diseasemanagement/hepatology/guide-to-common-liver-tests/>, pristupljeno 4.5.2020).

1.5 DIJAGNOSTIKA BOLESTI JETRE

Koriste se različiti dijagnostički pristupi pri liječenju bolesti jetre. Raznolikost bolesti otežava određivanje dijagnoze te postoji niz različitih pretraga koje je potrebno obaviti kako bi se pravilno dijagnosticirao temeljni uzrok bolesti. Dijagnoza bolesti jetre temelji se na početnoj anamnezi i fizikalnom pregledu. Tri su glavne vrste ispitivanja koja se provode prilikom dijagnosticiranja bolesti jetre: laboratorijske pretrage, slikovne pretrage i biopsija jetre.

1.5.1 LABORATORIJSKA DIJAGNOSTIKA BOLESTI JETRE

U laboratorijskoj dijagnostici jetrenih bolesti koriste se pretrage koje se dijele u tri skupine. Prvu skupinu čine pretrage za ispitivanje ekskrecijske uloge određivanjem bilirubina i žučnih kiselina, oštećenja jetrenog tkiva ispitivanjem katalitičkih aktivnosti enzima, sintetičke uloge određivanje ukupnih proteina, albumina i faktora zgrušavanje, te metaboličke uloge određivanjem koncentracije amonijaka. Druga skupina su diferentne pretrage koje se koriste za utvrđivanje uzroka jetrene bolesti, virusnih biljega (antigeni i antitijela protiv hepatitisa A do E), autoantitijela, tumorski biljezi, elementi u tragovima, specifični proteini.

Treća skupina su dinamički funkcijski testovi za ispitivanje sposobnosti transporta organskih iona i metabolizma lijekova. Laboratorijske pretrage pomažu prilikom postavljanja dijagnoze, ali i za praćenje i prognozu kliničkog stanja bolesnika (Vucelić i sur., 2002; Balen i Dvornik, 2011).

1.5.1.1 ISPITIVANJE EKSKRECIJSKE FUNKCIJE JETRE

Bilirubin je produkt raspada hemoglobina. Iz starih eritrocita potječe oko 80% bilirubina. Nakon raspada eritrocita u retikuloendotelnim stanicama, najčešće slezeni, enzim hem oksigenaza razgrađuje hem u endoplazmatskom retikulumu. Iz nezrelih eritrocita u koštanoj srži i proteina koji sadrže hem (citokromi, mioglobin) nastaje ostatak bilirubina. U krvi ukupan bilirubin čine nekonjugirani (indirektni) i konjugirani (direktni) bilirubin. Određuju se koncentracije ukupnog i konjugiranog bilirubina, a iz razlike se izračuna koncentracija nekonjugiranog bilirubina. Nakon nastanka bilirubin se oslobađa u krv i veže na albumin. Nekonjugirani bilirubin nije topljiv u vodi i ne pojavljuje se u urinu. Krvlju se prenosi do hepatocita, oslobađa se od albumina, konjugira se esterifikacijom s glukuronskom kiselinom pomoću enzima UDP-glukuroniltransferaze u konjugirani bilirubin te se izlučuje preko žuči u crijevo. Konjugirani bilirubin je topljiv u vodi i pojavljuje se u urinu. U crijevu se dekonjugira u urobilinogen koji se izlučuje stolicom u tom obliku ili u obliku urobilina koji nastaje oksidacijom i daje boju stolici. 20% urobilinogena se reasporpcijom vraća u krv i ponovno izlučuje preko žuči u crijeva (Topić i sur., 2018).

Postoje još dva oblika bilirubina – delta i slobodni bilirubin. Delta bilirubin je konjugirani bilirubin vezan za albumin i prisutan je u krvi osoba s konjugiranom hiperbilirubinemijom. Nekonjugirani bilirubin koji nije vezan za albumin naziva se slobodan bilirubin, čini maleni dio ukupnog bilirubina (Vucelić i sur., 2002).

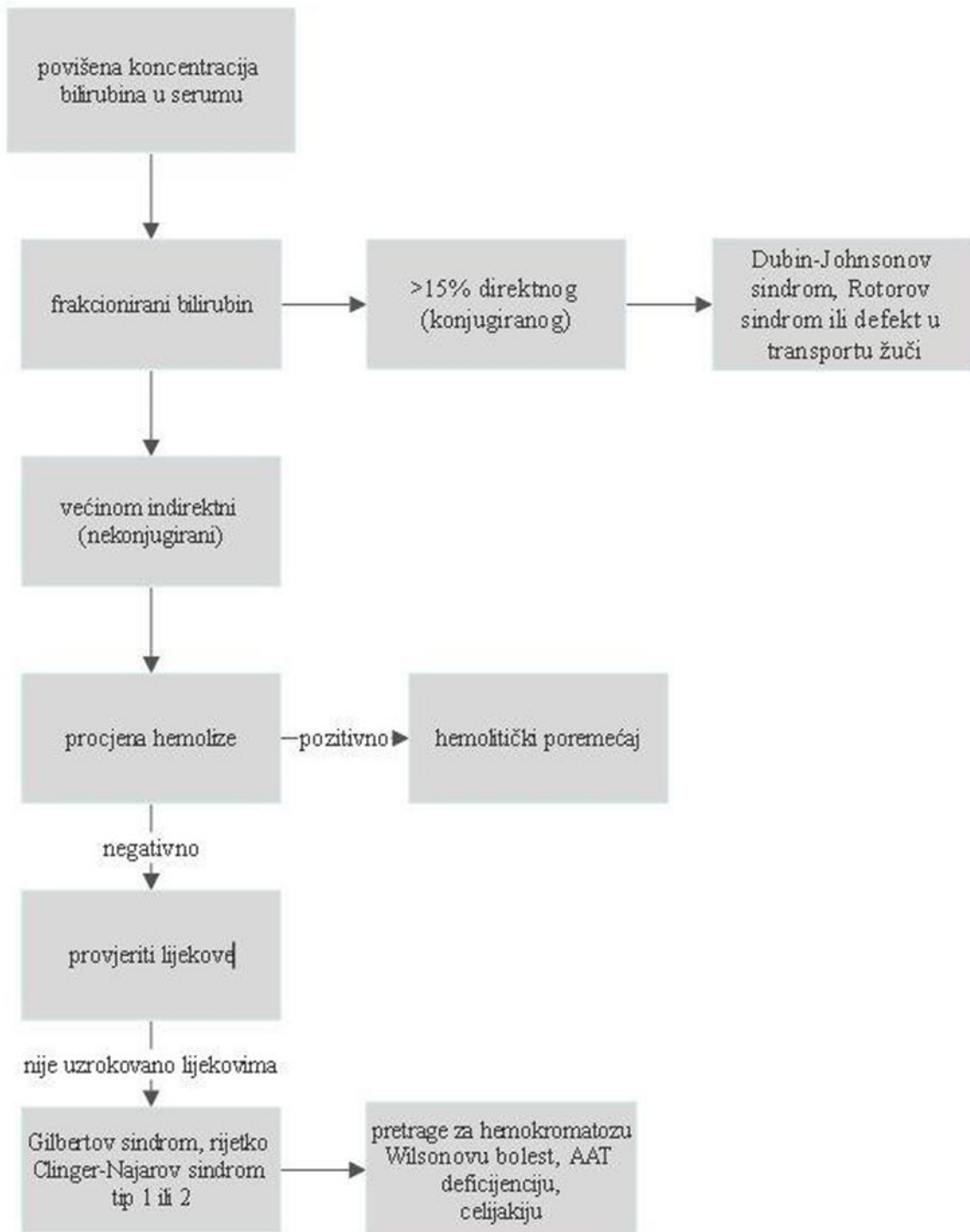
Hiperbilirubinemija je povećana koncentracija bilirubina u krvi, odakle difundira u druge organe i tkiva. Karakterizira ju pojava žute boje kože, žutica. Hiperbilirubinemije mogu biti konjugirane (> 50% konjugiranog bilirubina), nekonjugirane (< 20% konjugiranog bilirubina) i mješovite (20-50% konjugiranog bilirubina) (Damjanov i sur., 2014).

Primjeri nekonjugirane hiperbilirubinemije vidljivi su u hemolizi, Gilbertovom sindromu i Crigler-Najjarovom sindromu, a konjugirane u kolestazi, Dubin-Johnsonovom sindromu i Rotorovom sindromu (Damjanov i sur., 2014; Čvorišćec i Čepelak, 2009).

Potrebno je odrediti uzrok nastanka hiperbilirubinemije. Uzroci mogu biti prehepatički, intrahepatički i posthepatički. Zbog prekomjerne razgradnje hemoglobina povećana je koncentracija bilirubina te ga jetra ne uspijeva primiti i metabolizirati i posljedično dolazi do prehepatičke žutice. Takvo stanje je primjetno u hemolitičkim anemija. U navedenim se stanjima povećava koncentracije nekonjugiranog bilirubina.

Intrahepatička žutica nastaje kao posljedica bolesti jetre. Uzroci mogu biti smanjeno preuzimanje bilirubina u hepatocite, smanjena konjugacija ili nemogućnost izlučivanja bilirubina u žučne kanaliće.

Posthepatičku žuticu karakterizira otežano otjecanje žuči, zbog čega se žuč ne može izlučivati u crijevo te se zbog vraćanja u krv koncentracija bilirubina povećava. Stanje najčešće nastaje zbog žučnih kamenaca u žučnom vodu (Kujundžić i sur., 2003; Čvorišćec i Čepelak, 2009). Algoritam dijagnostičkog pristupa pacijentu s povišenom koncentracijom bilirubina u serumu prikazan je na Slici 4.



Slika 4. Algoritam dijagnostičkog pristupa pacijentu s povišenom koncentracijom bilirubina u serumu (prema Friedman i Martin, 2018)

1.5.1.2 ISPITIVANJE OŠTEĆENJA JETRENOG TKIVA

Ispitivanje oštećenja jetrenog tkiva temelji se na mjerenju katalitičke aktivnosti enzima. Oštećenja tkiva mogu potaknuti na otpuštanje različite vrste enzima ovisno o mjestu oštećenja. Oštećenjem jetrenog tkiva oslobađaju se stanični enzimi u cirkulaciju. Koncentracija enzima se povećava u serumu. U jetrenim bolestima dolazi do promjene katalitičke aktivnosti mnogih enzima kao alanin-aminotransferaze (ALT), aspartat-aminotransferaze (AST), alkalne fosfataze (ALP), γ -glutamilttransferaza (GGT), laktat-dehidrogenaza (LD).

Serumske aminotransferaze najčešće ispitivane u kliničkoj praksi su alanin-aminotransferaza (ALT) i aspartat-aminotransferaza (AST). Aminotransferaze su korisni biljezi oštećenja jetrenih stanica. Kataliziraju prijenos aminoskupine s 2-aminokiseline na 2-oksikiselinu.

Aspartat-aminotransferaza (AST) nalazi se u citoplazmi (40 % ukupnog AST-a) i mitohondrijima (60 % ukupnog AST-a) tkiva. Osim u jetri prisutan je u većim koncentracijama u srcu, mišićima i bubrezima. Referentni interval AST-a u serumu za muškarce je od 18 U/L do 40 U/L te od 17 U/L do 33 U/L za žene. Dakle, na vrijednosti utječu razni faktori kao što su spol, dob i debljina. Povećanje vrijednosti aminotransferaza može biti veće od 15 puta od normalnih vrijednosti (teško oštećenje). Takvo povećanje vrijednosti AST-a prisutno je bolestima povezanim s hepatocelularnim oštećenjem, a to su toksični i virusni hepatitis, ishemični hepatitis, drogom i lijekovima izazvanom oštećenju jetre. Umjereno povišene vrijednosti AST-a karakteristične su za kronične jetrene poremećaje, kao kronični hepatitis, alkoholni hepatitis i bilijarna opstrukcija.

Nespecifično povišene vrijednosti AST-a primjetne su u nealkoholnoj bolesti masne jetre, hepatocelularnom karcinomu, kolestatskom oštećenju te cirozi (Topić i sur., 2018).

Alanin-aminotransferaza (ALT) enzim je prisutan u mnogim organima, ali najzastupljeniji je u citoplazmi jetrenih stanica. Stoga je ALT specifičniji jetreni enzim od AST-a. Referentni interval ALT-a u serumu za muškarce je od 9 U/L do 59 U/L, a za žene od 8 U/L do 41 U/L. Na vrijednosti ALT-a utječu spol, dob i debljina. Algoritam dijagnostičkog pristupa pacijentu s povišenom koncentracijom ALT-a u serumu prikazan je na Slici 5.

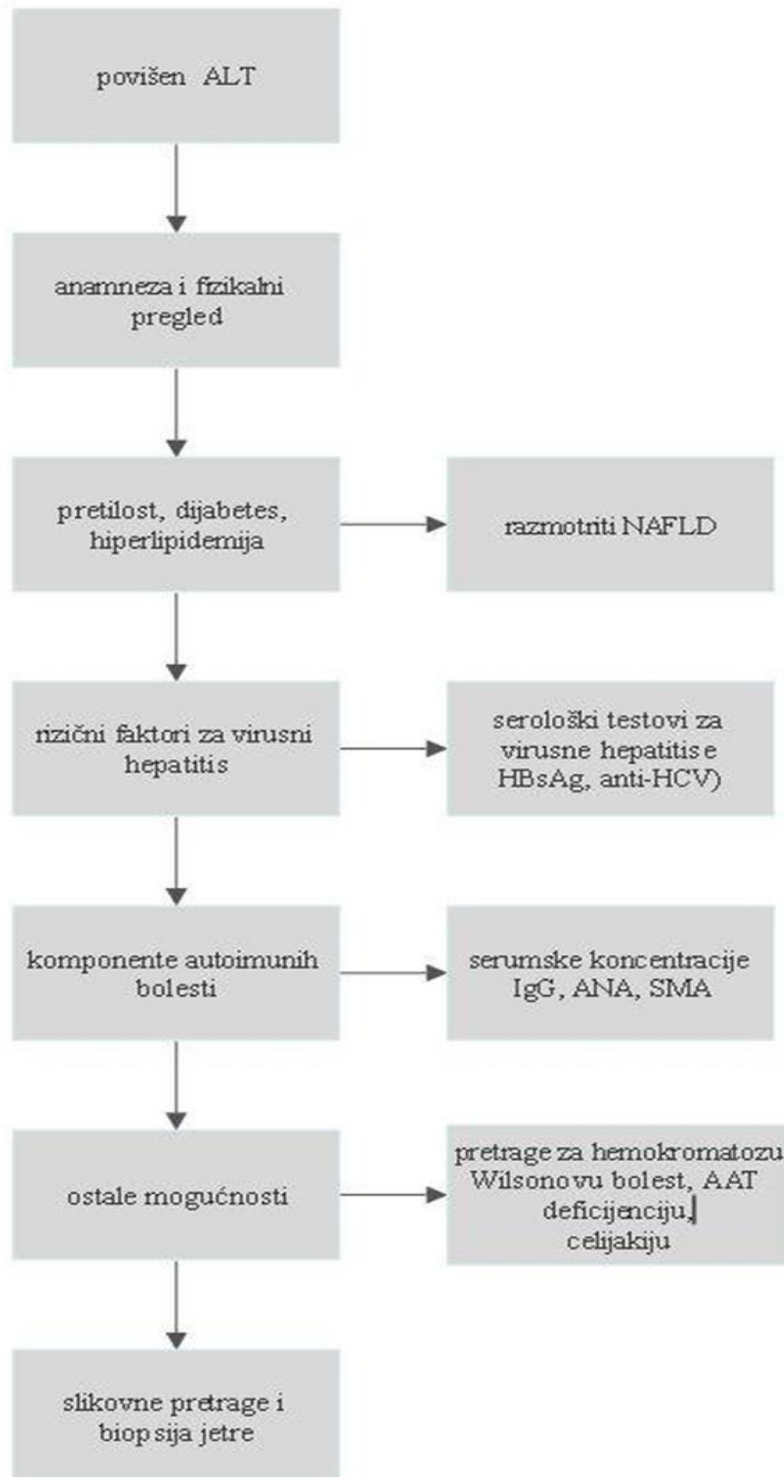
Kao i AST, povišen je u svim jetrenim poremećajima. Izrazito povišene vrijednosti ALT-a pojavljuju se kod nekroze stanica jetre, šoka i traume. Umjereno povišene vrijednosti prisutne su kod ciroze, tumora i kroničnog alkoholizma (Topić i sur., 2018).

Povišene vrijednosti aminotransferaza pojavljuju se prije povišene koncentracije bilirubina i ostaju povišene oko 4-5 tjedana. Zato su često i prvi znak oštećenja jetre u laboratorijskim nalazima i uobičajeno su povišene u svim jetrenim bolestima.

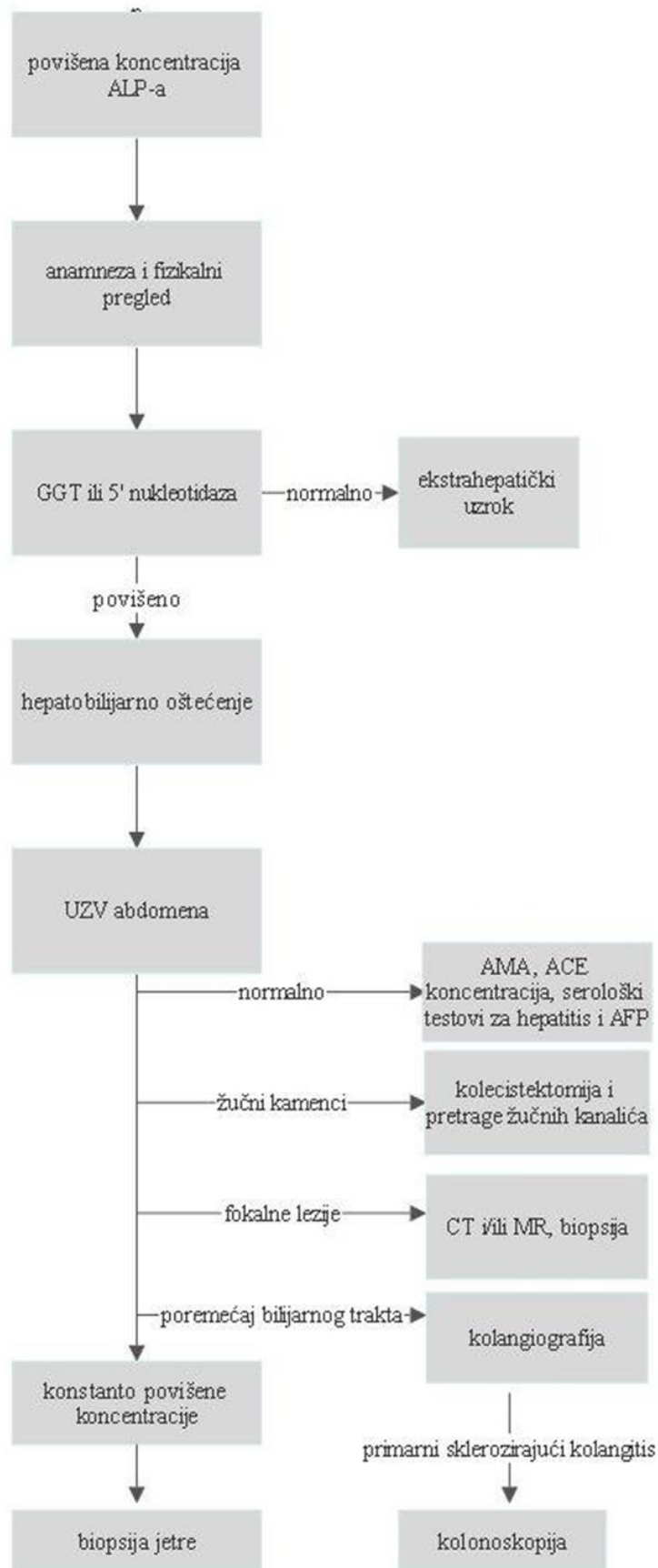
Omjer vrijednosti AST/ALT naziva se De Ritisov omjer. Vrijednosti $AST > ALT$ prisutne su u alkoholnom hepatitisu te kod nekroze, upale i traume. Navedene vrijednosti ukazuju na teže oštećenje jetrenog tkiva. Kod blage upale jetrenog tkiva te u akutnom i kroničnom hepatitisu omjer je manji od 1, tj. $ALT > AST$ (Balen i Dvornik, 2011; Topić i sur., 2018).

Alkalna fosfataza (ALP) je dio grupe enzima hidrolaza, koji kataliziraju prijenos fosfatnih skupina. Enzim se nalazi u većini tkiva, najviše u jetri, kostima i placenti. Postoje tri prava izoenzima ALP-a. To su intestinalni, placentarni i tkivno-nespecifični izoenzim. Tkivno-nespecifični su jetreni, koštani i bubrežni izoenzim. Razine enzima povećane su u djetinjstvu i pubertetu (zbog rasta kostiju i razvoja), smanjuju se tijekom srednje dobi, pa se opet povećavaju u starosti. U trećem trimestru trudnoće povećava se aktivnost enzima u serumu zbog prijelaza ALP-a iz posteljice. Određivanje katalitičke aktivnosti alkalne fosfataze korisno je u dijagnostici bolesti jetre, kosti i žučnih vodova te za diferencijalnu dijagnozu navedenih bolesti. Znatno povišene vrijednosti prisutne su u bilijarnoj opstrukciji, PSC-u, PBC-u, dok umjereno povišene u cirozi jetre i hepatitisu. Povišena vrijednost ALP-a kod starijih osoba ukazuje na bolesti koštanog podrijetla i odbacuje se sumnja na jetreno porijeklo. Snižena serumska koncentracija ALP-a prisutna je u hipotiroidizmu, pernicioznoj anemiji, nedostatku cinka te Wilsonovoj bolesti (Friedman i Martin, 2018).

Algoritam dijagnostičkog pristupa pacijentu s povišenom koncentracijom ALP-a u serumu prikazan je na Slici 6.



Slika 5. Algoritam dijagnostičkog pristupa pacijentu s povišenom koncentracijom ALT-a u serumu (prema Friedman i Martin, 2018)



Slika 6. Algoritam dijagnostičkog pristupa pacijentu s povišenom koncentracijom ALP-a u serumu (prema Friedman i Martin, 2018)

γ -glutamyltransferaza (GGT) katalizira prijenos γ -glutamil peptidne skupine (glutaciona) u druge aminokiseline (osim prolina). Nalazi se u jetri, bubrezima, gušterači, prostati i mozgu. Aktivnost mu se povećava indukcijom alkoholom ili lijekovima. Koristi se kao biljeg povećanog unosa alkohola. Stanja u kojim je povećana aktivnost GGT-a su akutne i kronične bolesti jetre, nehepatoblijarne bolesti kao kronični alkoholizam, a izrazito visoke vrijednosti prisutne su kod bolesnika s bilijarnom cirozom i sklerozirajućim kolangitisom. Osjetljiviji je pokazatelj poremećaja jetrene funkcije od ALP-a, jer mu nije povećana aktivnost kod koštanih bolesti. Stoga je koristan za diferencijalnu dijagnostiku (Friedman i Martin, 2018).

Laktat-dehidrogenaza (LD) je enzim koji se nalazi u citoplazmi svih tjelesnih stanica. Određivanje aktivnosti LD-a ima lošu dijagnostičku specifičnost za bolesti jetre, jer je povišen u raznim patološkim stanjima. Određivanje specifičnog jetrenog izoenzima (LD5) može pomoći kod sumnje na bolesti jetre. U hepatobilijarnim bolestima povišena je koncentracija izoenzima LD 5, koji je specifičan jetreni enzim. Povišena koncentracija LD je u hepatocelularnoj nekrozi, ishemijskom hepatitisu i hemolizi povezanoj s bolestima jetre. Za razlikovanje akutnog virusnog hepatitisa ($>1,5$) od ishemijskog hepatitisa ($<1,5$) koristan je omjer ALT / LD (Friedman i Martin, 2018).

5'-nukleotidaza je enzim pronađen u raznim organima - jetri, bubrezima, plućima i štitnjači (Balen i Dvornik, 2009). Serumske vrijednosti 5'-nukleotidaze i ALP-a pokazatelji su oštećenja jetre i žučnih kanalića. 5'-nukleotidaza nije prisutna u kostima i povećane koncentracije zadržavaju se duže, stoga je upotrebljiva za razlikovanje porijekla koštane i jetrene bolesti. Povećane koncentracije enzima su prisutne kod ciroze, kolangitisa i tumora jetre (Friedman i Martin, 2018).

Referentni intervali navedenih laboratorijskih pretraga navedeni su u prilogima (Tablica 5.).

1.5.1.3 ISPITIVANJE SINTETIČKE FUNKCIJE JETRE

Jetra sintetizira većinu tvari bitnih za normalno funkcioniranje organizma. Sintetizira proteine plazme, koji imaju različite uloge u organizmu. Najveći postotak čini albumin, oko 60% proteina u serumu. Albumin je negativni reaktant akutne faze. Vrijeme poluživota mu je 3 tjedna, zbog toga je koristan za prognozu i praćenje tijeka bolesti. Ima brojne uloge u organizmu, a to su transport različitih tvari (bilirubin, hormoni, lijekovi), antioksidans je, održava koloidno-osmotski tlak plazme. Snižena koncentracija albumina u krvi, hipoalbuminemija, primjetna je u kroničnim jetrenim bolestima, zbog smanjene sinteze u

jetrenim stanicama. U nefrotskom sindromu povećan je gubitak krvi zbog oštećenja bubrega, pa je posljedično snižena koncentracija albumina u krvi.

Feritin i transferin su proteini čija je uloga prijenos željeza u tijelu. Sintetiziraju se u jetrenim stanicama. Snižena koncentracija transferina prisutna je u teškoj bolesti jetre. Povišena koncentracija feritina i željeza u serumu u akutnoj bolesti jetre s nekrozom nastaje zbog nemogućnosti oštećenih jetrenih stanica da zadrže rezerve feritina i željeza (Čvorišćec i Čepelak, 2009).

Ceruloplazmin je glikoprotein koji se sintetizira u jetri i sadržava bakar. Određivanje koncentracije ceruloplazmina korisno je za postavljanje dijagnoze Wilsonove bolesti, kroničnog hepatitisa i ciroze. U navedenim bolestima koncentracija ceruloplazmina je snižena, dok je povišena u hemokromatozi, upali i kolestazi (Čvorišćec i Čepelak, 2009).

U jetri se sintetiziraju i uklanjaju brojni faktori zgrušavanja i fibrinolize stoga oštećenje jetre utječe na nastanak poremećaja hemostaze. Laboratorijskim pretragama se može odrediti kakva je uloga jetre te koji je poremećaj hemostaze prisutan (Balen i Dvornik, 2011).

U jetrenim stanicama se sintetiziraju faktori zgrušavanja, a to su faktori I (fibrinogen), II (protrombin), V, VII, IX, XI i XII. Navedeni proteini imaju kraće vrijeme poluživota od albumina, stoga je PV korisnija pretraga za procjenu sintetičke uloge jetre kod osoba s akutnom bolešću (Topić i sur., 2018). Snižena koncentracija faktora VII se prvo primijeti kod jetrenog oštećenja, zbog najkraćeg vremena poluživota (Friedman i Martin, 2018).

Jedan od najosjetljivijih parametara za praćenje tijeka poremećaja jetre je protrombinsko vrijeme (PV). To je vrijeme potrebno za stvaranje ugruška i ovisi o aktivnosti faktora zgrušavanja, koji se sintetiziraju u jetri. Mjerenje protrombinskog vremena ukazuje na sposobnost jetre za sintezu. Poremećaj jetre utječe na protrombinsko vrijeme i produžuje ga. Osim faktora zgrušavanja na PV utječe i vitamin K o kojem ovisi sinteza faktora II (protrombina), faktora VII, IX i X. Sinteza faktora V ne ovisi o vitaminu K, stoga je upotrebljiv za razlikovanje stanja nedostatka vitamina K od hepatocelularnog oštećenja kod pacijenata s produženim protrombinskim vremenom (Friedman i Martin, 2018). Određivanje PV-a u dijagnostici se koristi za praćenje prognoze i jakosti bolesti. Stanja u kojima je PV blago produljeno su akutni ishemijski i toksični hepatitis, te opstruktivna žutica zbog nedostatka vitamina K za sintezu F II, VII i X. Rijetko je prisutno povećanje PV-a više od 3 sekunde iznad gornje granice referentnih intervala. Takva stanja su virusni ili alkoholni hepatitis. Ako je PV stalno povećan ili se povećava 4 dana poslije uzimanja acetaminofena, treba posumnjati na

zatajivanje jetre. PV je unutar referentnih intervala u kroničnom hepatitisu, ali se povećava kod bolesnika s cirozom i pogoršanjem stanja ciroze (Čvorišćec i Čepelak, 2009).

Aktivirano parcijalno tromboplastinsko vrijeme (APTV) je pretraga za procjenu učinkovitosti unutarnjeg i zajedničkog puta zgrušavanja. Faktori koji sudjeluju su F II, V, X, IX, VIII i fibrinogen. Sinteza faktora se odvija u jetri, stoga poremećaji jetre utječu na produljenje APTV-a. Produljeno je u 95% nasljednih poremećaja hemostaze. Pretraga se češće koristi za dijagnosticiranje von Willebrandove bolesti, hemofilije i praćenje terapije heparinom (Balen i Dvornik, 2011).

1.5.1.4 ISPITIVANJE METABOLIČKE FUNKCIJE JETRE

Amonijak je vrlo toksičan produkt metabolizma proteina i drugih dušikovih spojeva. Nastaje u parenhimu stanica jetre, tijekom deaminacije aminokiselina. Manje se količine amonijaka stvaraju u crijevima i skeletnim mišićima. Zbog njegove toksičnosti, odvija se kružni metabolički proces, ciklus ureje, kojim se uklanja iz organizma. Ako nema dovoljno enzima za ciklus ureje, poremeti se ciklus ureje i amonijak se ne može izbacivati. Pri teškom jetrenom oštećenju oslabljuje sinteza ureje, stoga je povećana koncentracija amonijaka u krvi loš prognostički znak bolesti jetre, npr. jetrenoj cirozi i hepaticnoj komi (Čvorišćec i Čepelak, 2009). Njegovo nakupljanje u krvi i povećana koncentracija naziva se hiperamonijemija. Koncentracija amonijaka raste kada jetra ne funkcioniše pravilno. Izrazito povišena koncentracija amonijaka prisutna je u poremećajima uzrokovanim nedostatkom enzima ciklusa ureje, cirozi jetre, Reyevom sindromu te hepatalnoj encefalopatiji. Kod bolesnika s kroničnim hepatitisom koncentracija amonijaka je blago povišena (Arneson i Brickell, 2007).

1.5.1.5 ISPITIVANJE UZROKA JETRENIH BOLESTI

Diferentne pretrage se koriste za utvrđivanje uzroka jetrene bolesti. Virusi su uzročnici hepatitisa. Određivanjem virusnih biljega, antigena virusa i antitijela koja nastaju zbog prisutnosti antigena, razlikuju se uzročnici hepatitisa, odnosno različite vrste hepatitisa A, B, C, D i E.

Određivanje autoantitijela korisno je za diferencijalnu dijagnostiku autoimunih jetrenih bolesti. Najčešće autoimune bolesti su autoimuni hepatitis (AIH), primarna bilijarna ciroza (PBC), primarni sklerozirajući kolangitis (PSC). Razna su autoantitijela koja se mogu dokazati u krvi oboljelih od navedenih bolesti. Neka od njih su antinuklearna antitijela (ANA), antimitohondrijska antitijela (AMA), antitijela protiv glatke muskulature (AGLM), antitijela protiv mikrosoma jetre i bubrega (LKM), antitijela protiv jetrenog topljivog antigena (SLA) i

antineutrofilna citoplazmatska antitijela (P-ANCA). Navedena antitijela reagiraju s vlastitim antigenima (Sebode i sur., 2018).

Autoimuni hepatitis (AIH) je kronična upalna bolest jetre nepoznatog porijekla. Dijagnoza autoimunog hepatitisa (AIH) temelji se na pronalasku autoantitijela u serumu bolesnika. Postoje tri tipa autoimunog hepatitisa. Najčešći je tip 1, koji se pojavljuje kod žena srednje životne dobi. U serumu su prisutna AGLM i ANA. Kod djece se pojavljuje tip 2, a u serumu LKM1. Moguća je i istovremena infekcija hepatitisom C. Tip 3 je prisutan kod mlađih žena i kod većine su pronađena SLA.

Primarni sklerozirajući kolangitis (PSC) uzrokuje uništavanje ekstrahepatičnih i intrahepatičnih žučnih kanalića. U serumu bolesnika prisutna su P-ANCA, AGLM i ANA.

Primarna bilijarna ciroza (PBC) je bolest koja uzrokuje uništavanje intrahepatičnih žučnih kanalića. Najčešće su prisutna ANA, AMA i AKA. Većinom su oboljele odrasle žene (Vucelić i sur., 2002; Sebode i sur., 2018).

Sekundarnu bilijarnu cirozu može uzrokovati prirođeno suženje žučnih vodova, tzv. atrezija. Potrebno je napraviti ultrazvuk za procjenu jetre i žučnog voda. Ako se ne pronađe odgovarajući uzrok uputno napraviti biopsiju jetre.

Druga vrsta diferentnih pretraga je određivanje tumorskih biljega. Određivanje koncentracije tumorskih biljega korisno je u ranoj dijagnostici, praćenju tijeka zloćudne bolesti i praćenju terapije.

Tumorski biljezi su molekule koje nastaju u većim koncentracijama nego u normalnim uvjetima. Stvaraju ih ili same tumorske stanice ili potiču njihovo stvaranje u drugim stanicama. Zloćudni tumori u jetri mogu biti primarni i sekundarni. Primarni tumori jetre su hepatocelularni karcinom i kolangiocelularni karcinom. U jetri se češće razvijaju metastaze drugih organa (sekundarni tumori) nego primarni karcinomi jetre. Organi čiji tumori metastaziraju u jetru su dojka, gušterača, pluća, prostata, jajnik, donji dio probavnog sustava, bubreg. Tumorski biljezi čiju je koncentraciju korisno odrediti pri dijagnosticiranju tumora su alfa fetoprotein (AFP), karcinoembrionalni antigen (CEA), CA 19-9, CA 125, CA 15-3, PSA, neuron-specifična enolaza (NSE), kromogranin (Čvorišćec i Čepelak, 2009).

Alfa fetoprotein (AFP) je protein normalno prisutan u fetalnoj krvi, nastaje u fetalnoj jetri i fetalnom gastrointestinalnom sustavu. Fiziološki je povećana koncentracija kod novorođenčadi, ali se tijekom sljedećih 12 mjeseci smanjuje. Alfa fetoprotein upotrebljava se kao biljeg za rano

dijagnosticiranje hepatocelularnog karcinoma kod bolesnika s cirozom jetre ili deficitom alfa-1-antitripsina, te praćenje bolesti (Čvorišćec i Čepelak, 2009).

Karcinoembrionalni antigen (CEA) je tumorski antigen prisutan kod metastaza iz primarnih adenokarcinoma gušterače, debelog crijeva i želuca. Za razlikovanje hepatocelularnog karcinoma od metastaza tumora kolona, dojke ili pluća, korisno je odrediti koncentraciju AFP-a i CEA.

CA 19-9 je glikolipid koji se sintetizira u stanicama žučovoda, gušterače, želuca te kolona. Povećana koncentracija prisutna je kod pacijenata s karcinomom gušterače i kolorektalnim karcinomom (Čvorišćec i Čepelak, 2009).

CA 15-3 je glikoprotein koji se koristi kako bi se procijenila učinkovitost terapije metastatskog karcinoma dojke.

Kromogranin A je protein prisutan u neuroendokrinim tkivima. Određivanje njegove koncentracije korisno je za dijagnostiku i praćenje neuroendokrinih tumora.

Neuron-specifična enolaza (NSE) je enzim prisutan u neuronima i neuroendokrinim stanicama živčanog sustava, trombocitima i eritrocitima. Povećana koncentracija enzima vidljiva je kod pacijenata s tumorom pluća malih plućnih stanica (SCLC), endokrinih tumora gušterače, neuroblastoma, feokromocitoma, melanoma (Čvorišćec i Čepelak, 2009).

Referentni intervali za navedene laboratorijske pretrage prikazani su u priložima (Tablica 6.).

1.5.2 SLIKOVNE PRETRAGE JETRE

Slikovne pretrage su sastavni dio dijagnostičkog postupka. Korisne su u dijagnostici jetrenih lezija, kod apscesa i tumora, te nešto manje važne u dijagnozi hepatocelularne bolesti jetre, hepatitisa i ciroze. Slikovne pretrage jetrenih bolesti čine ultrazvuk, CT (računalna tomografija), MRI (magnetska rezonancija).

Ultrazvuk je jeftina, neinvazivna metoda, stoga je često korištena u dijagnostici. Slikovna metoda kojom se promatra morfologija organa, vidljiv je oblik, veličina i struktura tkiva. Ultrazvukom se mogu otkriti jetrene mase veličine do 1 cm i cistične promjene na jetri. Računalna tomografija (CT), za razliku od ultrazvuka, za prikaz slike koristi ionizirajuće zračenje. Izloženost zračenju je nedostatak ove metode uz veliki trošak. Preciznije definira anatomiju zdrave i patološke jetre. CT-om je moguće otkriti cirozu, promjene masne jetre i hemokromatozu.

Magnetska rezonancija (MR) je metoda izbora za procjenu masnoće jetre. Također, metoda omogućava detekciju blage steatoze, te procjenu protoka krvi i razlikovanje regenerativnih nodula od hepatocelularnog karcinoma. MRI je metoda izbora za potvrdu postojanja vaskularnih lezija, osobito hemangioma (Friedman i Martin, 2018).

1.5.3 BIOPSIJA JETRE

Unatoč velikom napretku u laboratorijskim i slikovnim pretragama jetre, biopsija je ključna za razumijevanje morfologije lezija koje se pojavljuju kod bolesti jetre. Biopsija jetre zlatni je standard za dijagnosticiranje odbacivanja transplantata. Korisna je za procjenu povišenih rezultata laboratorijskih pretraga, ako procjenu nije moguće napraviti na temelju anamneze, fizikalnog pregleda niti slikovnih pretraga. Često je indicirana za postavljanje dijagnoze autoimunog hepatitisa (AIH), primarne bilijarne ciroze (PBC), primarnog sklerozirajućeg kolangitisa (PSC), hemokromatoze, nedostatka alfa 1-antitripsina, Wilsonove bolesti. Za razlikovanje nealkoholnog steatohepatitisa od alkoholnog hepatitisa potrebno je izvršiti biopsiju jetre. Kontraindikacije mogu biti apsolutne i relativne.

Biopsija je kontraindicirana u stanjima neobjašnjivog krvarenja, kad je protrombinsko vrijeme veće od 3–4 sekunde, produljeno vrijeme krvarenja (više od 10 minuta), kada pacijent ne surađuje, kod nemogućnosti izvršavanja transfuzije krvi, kod prisutnosti teške trombocitopenije (<50.000/ml). To su apsolutne kontraindikacije. Relativne kontraindikacije su teška anemija, peritonitis, ascites, bilijarna opstrukcija, desnostrani pleuralni izljev i infekcija (Friedman i Martin, 2018).

1.5.3.1 POSTUPAK BIOPSIJE JETRE

Biopsije mogu biti pod kontrolom ultrazvuka ili CT-a, kako bi se dobili bolji i reprezentativniji uzorci, te izbjegle moguće komplikacije. Postoji nekoliko tipova biopsije jetre. Često se koristi perkutana (zatvorena) biopsija jetre. Liječnik locira jetru, dodirom ili pomoću slikovnih pretraga. Napravi mali rez na dnu rebra desne strane i umetne iglu za biopsiju. Druga vrsta je transjugularna biopsija jetre. Ova metoda je sigurnija za pacijente s ascitesom, koagulopatijom i trombocitopenijom. Izvršava se uvođenjem male cjevčice u desnu jugularnu venu, prolaskom katetera donjom šupljom venom sve do jetrene vene. Kroz jetrenu venu se, tankom iglom, dolazi do tkiva jetre. Treća vrsta je laparoskopska biopsija jetre. Metoda se izvršava tijekom operacije. Prvo se napravi mali rez na trbuhu i kroz njega se uvode kirurški instrumenti i kamera na vrhu, preko koje se vide organi na monitoru. Uzima se uzorak tkiva jetre i rane se zašiju.

Core biopsija je sličan postupak navedenim biopsijama, ali se umjesto tanke igle koristi velika deblja igla i izvlači tanki cilindar jetrenog tkiva (Damjanov i sur., 2014; Wang i Sanyal, 2017).

1.5.3.2 OBRADA BIOPTIČKIH UZORAKA U PATOHISTOLOŠKOM LABORATORIJU

Nakon uzimanja reprezentativnog uzorka bioptat se pohranjuje, odnosno fiksira u formalinu. Fiksacija optimalno traje 12-24 sata. Nakon toga, radi se dehidracija tkiva. To je postupak uklanjanja vode kako bi se tkivo uklopilo u parafin, koji je bezvodan. Čitav postupak je automatiziran i provodi se u aparatima tzv. histokinetima.

Slijedi uklapanje tkiva u parafinske blokove te rezanje uzoraka. Važno je napraviti tanak rez debljine oko 4 mikrometra, kako bi bojanje i promatranje pod mikroskopom bilo što učinkovitije. Za postupak bojanja potrebno je rehidrirati tkivo. Metode bojanja tkiva su histokemijske i imunohistokemijske. Histokemijske metode temelje se na kemijskim reakcijama boja i dijelova tkiva. Najčešće korišteno rutinsko bojanje je hematoksilin-eozin. Hematoksilin je bazična boja, koja kisele dijelove stanice oboji u plavo. Eozin je kisela boja, koja bazične dijelove stanice oboji u crveno. Postoje i posebne vrste boja, a to su PAS (engl. Periodic acid–Schiff), retikulinsko Gomori bojanje, trikrom metode bojanja (Mallory i Masson), berlinsko modriilo, rodanin, Oil red te po potrebi i druge metode. PAS (engl. Periodic acid–Schiff) metoda koristi perjodnu kiselinu i Schiffov reagens, služi za detekciju glikogena, a može se koristiti i predigestija amilazom te se takvo bojanje najčešće zove PAS- dijastaza bojanje. Ova metoda služi za prikaz složenih šećera i nekih inkluzija kao što je npr. u bolesti deficita alfa 1 antitripsina. Metoda s retikulinom služi za bojanje kolagena tipa III, dok trikrom služi za bojanje kolagena tipa I. Za detekciju željeza u tkivu korisiti se berlinsko modriilo, korisno za dijagnozu hemokromatoze. Rodanin detektira bakar, što je korisno u dijagnozi Wilsonove bolesti i kronične kolestaze. Oil red O se koristi za bojanje i potvrdu lipida u bolesti masne jetre.

U dijagnostici jetrenih bolesti se ponekad koriste i imunohistokemijske metode. Koriste se različiti biljezi i antitijela. Neki od njih su hepatitis B površinski antigen (HBsAg), hepatitis B sržni antigen (HBcAg), citomegalovirus (CMV), adenovirus i koriste se za potvrdu istoimenih virusa. Za potvrdu hepatocelularnog karcinoma (HCC) koriste se poliklonalni karcioembrionalni antigen (pCEA) i hepatocitni antigen te glypican 3. Za prikaz žučnih kanalića se koristi protutijelo na citokeratin 19 (Habib i Shaikh, 2017).

Nakon što je tkivo obojeno spremno je za analizu svjetlosnim mikroskopom.

1.5.3.3 MORFOLOŠKE PROMJENE U BIOPTATIMA JETRENOG PARENHIMA

Prilikom analize mikroskopskih preparata, pregledavaju se svi dijelovi jetrenog parenhima što uključuje strukture unutar portalnih prostora, hepatocite i krvne žile (Slika 7). Radi lakšeg snalaženja tkivo je podijeljeno u zone. Zona 1 su hepatociti u blizini portalne trijade, koji prvi primaju oksigeniranu krv. Hepatociti u zoni 1 nazvani su i periportalni. Najudaljeniji hepatociti od zone 1 čine zonu 3, koja se nalazi u blizini terminalne jetrene venule. Takvi hepatociti su nazvani centrilobularni ili perivenularni. Zbog udaljenosti zadnji primaju krv i najmanje oksigeniranu (Wang i Sanyal, 2017).

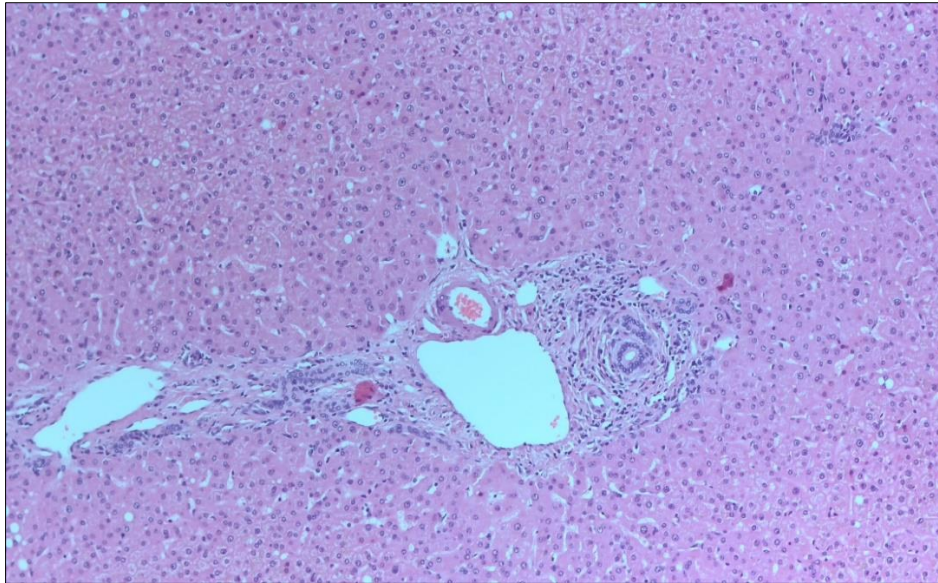
Mikroskopskim pregledom bioptata jetre mogu se naći različite akutne ili kronične te reverzibilne ili nereverzibilne promjene. Najčešće uočene promjene su upala, nekroza, apoptoza i reverzibilne promjene stanica. U skupinu reverzibilnih promjena stanice spadaju vakuolarna (hidropenična), pernata i masna pretvorba (Slika 8b).

Upalne promjene se mogu naći unutar portalnih prostora ili lobula te u kombinaciji. Od upalnih stanica se najčešće vide limfociti i plazma stanice, rjeđe neutrofili i eozinofili. Također se mogu naći i granulomi građeni od histiocita, sa ili bez multinuklearnih stanica.

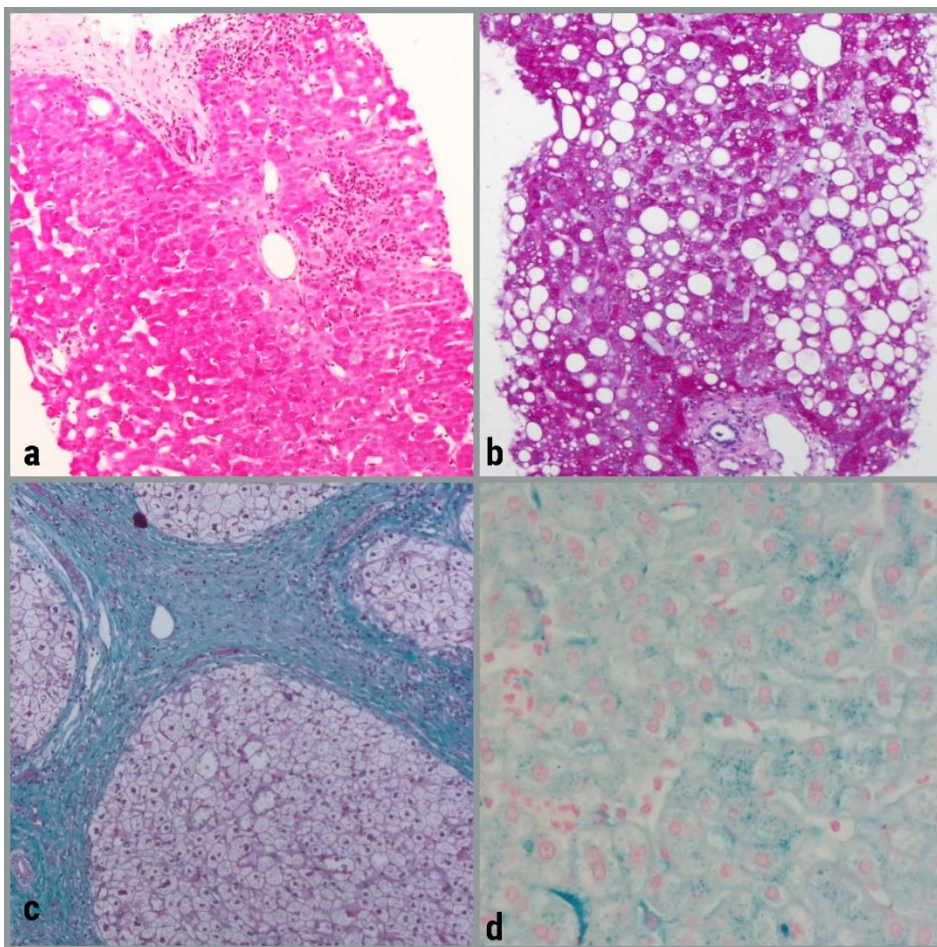
Upala iz portalnih prostora se može širiti u periportalni prostor (interface hepatitis ili prije korišten naziv piecemeal nekroza). Upala se može naći i intralobularno, manje nakupine upalnih stanica čine tzv. fokalne nekroze (Slika 8a), a veće konfluirajuće i premoštavajuće nekroze.

Od kroničnih promjena može se naći fibroza (Slika 8c) različitog stupnja (periportalna, perisinusoidalna ili fibroza u obliku premoštavajućih septuma) i gubitak žučnih kanalića (tzv. duktopenija). U jetreni parenhim se mogu odlagati i različite tvari npr. željezo (Slika 8d), bakar, lipidi i ugljikohidrati (Damjanov i sur., 2014).

Ukoliko se u biopsiji nađe tumorska promjena, važno je odrediti tip tumora (epitelni tumor, mezenhimalni tumor ili tumor hematopoetskih stanica), diferencijaciju i u nekim slučajevima specifične biljege (npr. hormonske receptore u metastazama karcinoma dojke) (Mourad i sur., 2019).



Slika 7. Uredne strukture unutar portalnog prostora i okolni hepatociti (hematoksilin-eozin bojanje)



Slika 8. Različite promjene jetrenog parenhima vidljive na biopsiji: a) fokalne nekroze (PAS); b) makrovezikularna masna promjena (PAS); c) uznapredovala fibroza u stadiju ciroze (Masson trikrom); d) odlaganje željeza (Berlinsko modriko)

2. OBRAZLOŽENJE TEME

Ovim radom će se prikazati najčešće indikacije za biopsiju jetrenog parenhima te napraviti usporedba kliničke dijagnoze i patoloških laboratorijskih nalaza s rezultatima dobivenim patohistološkom analizom.

3. MATERIJALI I METODE

U rad su uključeni pacijenti kojima je učinjena biopsija jetrenog parenhima, a obrađivani su ambulantno i/ili bili hospitalizirani u KBC Zagreb u razdoblju od 2.1.2018. do 31.12.2018.

U analizi su korišteni podaci dostupni putem bolničkog informacijskog sustava KBC Zagreb, a uključivali su nalaze obrade pacijenata iz pedijatrijskih, internističkih i onkoloških ambulanti, nalaze iz Klinike za internu medicinu (odjeli gastroenterologije i hepatologije, odjel hematologije, odjel za autoimune bolesti), Klinike za pedijatriju, Klinike za onkologiju te Kliničkog zavoda za patologiju.

Analizom su obuhvaćeni osnovni klinički podaci pacijenata, rezultati laboratorijskih i slikovnih pretraga te patohistološke karakteristike bioptata jetrenog parenhima.

Prema laboratorijskim nalazima, pacijenti su podijeljeni u skupine sa primarnim hepatocelularnim, primarno kolestatskim ili mješovitim tipom oštećenja, a prema intenzitetu na blago, umjereno teško i teško oštećenje.

Kod blagog oštećenja jetrenog parenhima vrijednosti laboratorijskih pretraga veće su od 2 do 5 puta od gornje granice referentnog intervala. Kod umjerenih oštećenja vrijednosti laboratorijskih pretraga veće su od 5 do 15 puta od gornje granice referentnih intervala, a kod teškog oštećenja vrijednosti mogu biti veće od 15 puta od gornje granice referentnih intervala.

Kod pacijenata sa primarnim hepatocelularnim oštećenjem vrijednosti ALT-a i AST-a predominantno su povišene, dok su kod pacijenata sa primarnim kolestatskim oštećenjem predominantno povišene vrijednosti ALP-a, GGT-a i bilirubina. Podjednako povišene vrijednosti navedenih laboratorijskih pretraga prisutne su u mješovitom tipu oštećenja jetrenog parenhima.

Za pacijente sa sumnjom na autoimunu bolest, navedena su nađena pozitivna autoantitijela ili povišena razina imunoglobulina. Kod pacijenata sa sumnjom na toksično oštećenje, naveden je najvjerojatniji mogući toksični agens.

Za pacijente s nalazom tumora, analizirano je i prisustvo tumorskih biljega (CEA, AFP, CA 19-9, NSE, Chromogranin te po potrebi i drugih).

Obrada osnovnih demografskih podataka je uključivala spol i dob pacijenata prilikom biopsije. Prema dobi su pacijenti podijeljeni u dvije skupine koja je uključivala pedijatrijske pacijente

(0-18 godina) te odrasle pacijente (od 18 godina na više). Pedijatrijski pacijenti su dodatno podijeljeni u dvije podskupine: 0-6 godina te 7-18 godina.

Pacijenti odrasle dobi su podijeljeni u skupine 18-30 godina; 31-40 godina; 41-50 godina; 51-60 godina; 61-70 godina, 71-80 godina te starije od 81 godine.

U ovisnosti od vrste oštećenja, pacijenti su podijeljeni u dvije skupine, one kod kojih se klinički radilo prvenstveno o netumorskoj patologiji jetrenog parenhima te na skupinu onih kod kojih je klinički te slikovnim metodama postavljena sumnja na tumorsku promjenu u jetrenom parenhimu.

Patohistološki materijal korišten za postavljanje dijagnoze je uključivao bioptičke uzorke dobivene pod kontrolom ultrazvuka i CT-a (Slika 9.), transjugularne biopsije te manjim dijelom otvorene biopsije.

Svi analizirani uzorci tkiva fiksirani su u formalinu i rutinski procesuirani u histoprocessorima. U određenim slučajevima (biopsija jetrenog transplantata), materijal je primljen svjež nefiksiran, te se dio obradio za analizu imunofluorescentnim protutijelima na smrznutim rezovima, a ostatak rutinski procesuirao za svjetlosnu mikroskopiju. U slučajevima kliničke sumnje na metaboličku bolest, dio materijala je obrađen i za elektronsku mikroskopiju te je uz rutinsko procesuiranje dio odvojen i fiksiran u glutaraldehidnom fiksativu.

Uzorci pacijenata s postavljenom sumnjom na netumorsku patologiju jetrenog parenhima serijski su rezani i obrađeni HE, PAS, Mallory, Gomory i metodom berlinskim modrilom, a po potrebi se radilo i bojanje PAS-dijastaza metodom te rodaminom. Također je rađena i imunohistokemijska analiza za prikaz epitela žučnih kanalića (citokeratin 19).


U ovisnosti od nađenih promjena, doneseno je zaključno mišljenje te ukoliko je bilo moguće i specifična dijagnoza. Također je određeno radi li se o urednom parenhimu ili minimalnim promjenama, nespecifičnim akutnim promjenama, promjenama sa umjerenom ili značajnom aktivnosti te je na kraju opisan i stupanj kroniciteta (minimalan ili blagi, umjereni, teški).

Uzorci pacijenata s postavljenom sumnjom na tumorsku patologiju jetrenog parenhima bojani su HE metodom te po potrebi histokemijskim PAS i Gomori bojanjem. U slučaju nalaza tumora u bioptatu, učinjena je i dodatna imunohistokemijska analiza za utvrđivanje porijekla tumora. U tu su svrhu, u ovisnosti od histološke slike, najčešće korištena protutijela na Hepatocitni antigen i Glypican3 (dokaz hepatocelularnog karcinoma), CDX2 (dokaz intestinale diferencijacije tumora), GATA3 i hormonski receptori ER i PR (dokaz karcinoma dojke), TTF-

1 i napsin-a (dokaz adenokarcinoma pluća), HMB45 i melan-a (dokaz melanocitnog porijekla), synaptophysin, chromogranin i CD56 (dokaz neuroendokrinog porijekla tumora) te različiti citokeratini za dodatnu potvrdu sijela tumora.

U slučaju sumnje na infiltraciju u sklopu hematoloških bolesti te u analizi upalnog infiltrata, korištena su i protutijela za dokaz podvrste upalnih i imunoloških stanica.

Za analizu je korištena deskriptivna statistika te su rezultati prikazani u apsolutnom broju i postotku, tablično i pomoću grafičkih prikaza.



Slika 9. Uzorci jetrenog parenhima dobiveni biopsijom pod kontrolom ultrazvuka

4. REZULTATI

4.1. UKUPAN BROJ PACIJENATA I SPOLNA RASPODJELA

Ukupan broj biopsija jetre u razdoblju od siječnja do prosinca 2018. godine je 236. Pacijenti su podijeljeni u dvije skupine. To su pacijenti kojima je učinjena biopsija tumorskog tkiva i pacijenti kojima je učinjena biopsija netumorskog tkiva jetre.

Broj pacijenata s biopsijom netumorskog tkiva je 120, a s biopsijom tumorskog je 116. Od ukupnog broja pacijenata kojim je biopsija, 129 (54,66 %) su bili muškarci, a 107 (45,34 %) žene. Najmlađi pacijent podvrgnut biopsiji jetre bio je dijete dojenačke dobi, a najstariji pacijent je imao 84 godine.

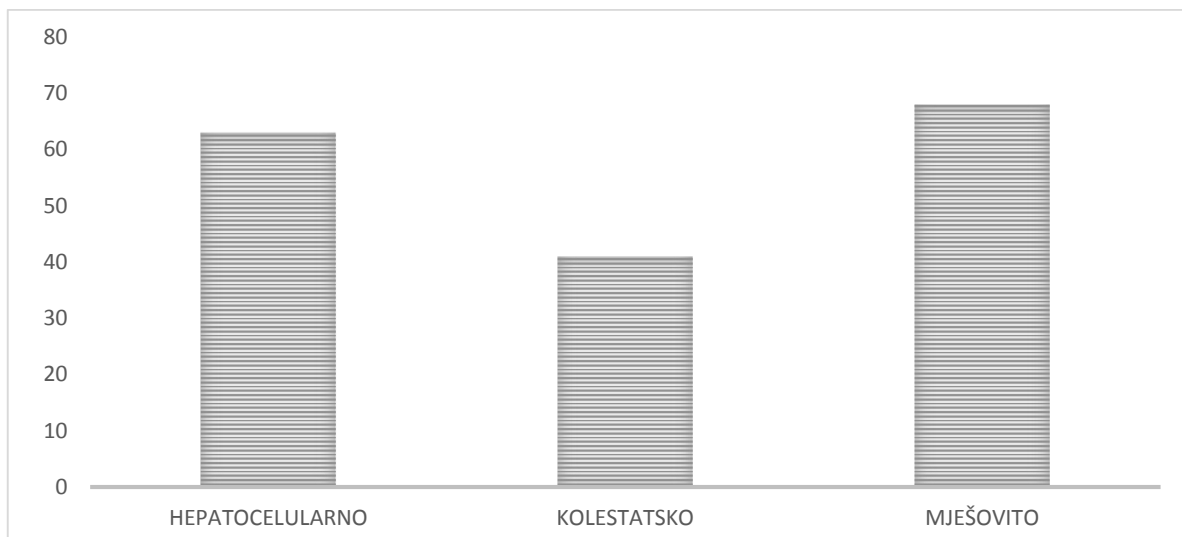
Navedeni rezultati su prikazani su u Tablici 2.

Tablica 2. Raspodjela pacijenta po spolu

	ŽENE	%	MUŠKARCI	%	UKUPNO
TUMORI	48	41,38	68	58,62	116
NETUMORI	59	49,17	61	50,83	120
UKUPNO	107	45,34	129	54,66	236

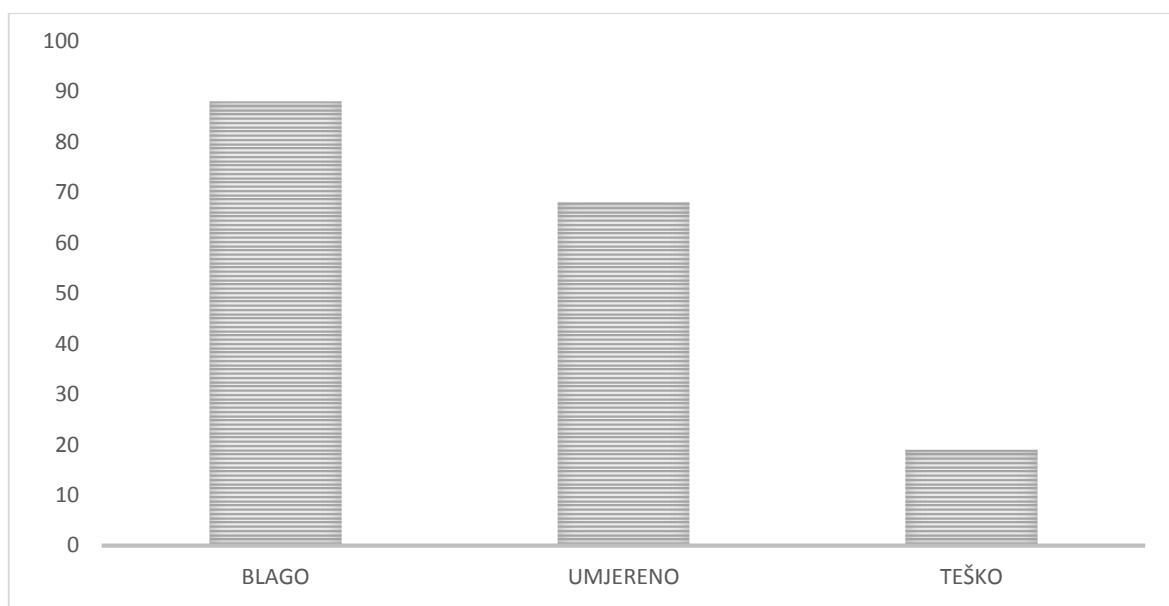
4.1.1 TUMORSKA I NETUMORSKA PATOLOGIJA U BIOPTATIMA JETRE

Od ukupnog broja pacijenata s tumorskom i netumorskom patologijom 63 pacijenata imalo je, prema rezultatima laboratorijskih pretraga, hepatocelularnu vrstu oštećenja, 68 pacijenta mješovitu, a 19 kolestatsku vrstu oštećenja tkiva (Slika 10.).



Slika 10. Prikaz raspodjele broja pacijenta tumorske i netumorske patologije po vrsti oštećenja jetrenog parenhima

Od ukupnog broja pacijenata s tumorskom i netumorskom patologijom 88 pacijenata imalo je, prema rezultatima laboratorijskih pretraga, blago oštećenje jetre, 68 ih je imalo umjereno oštećenje dok 19 teško oštećenje jetre (Slika 11).

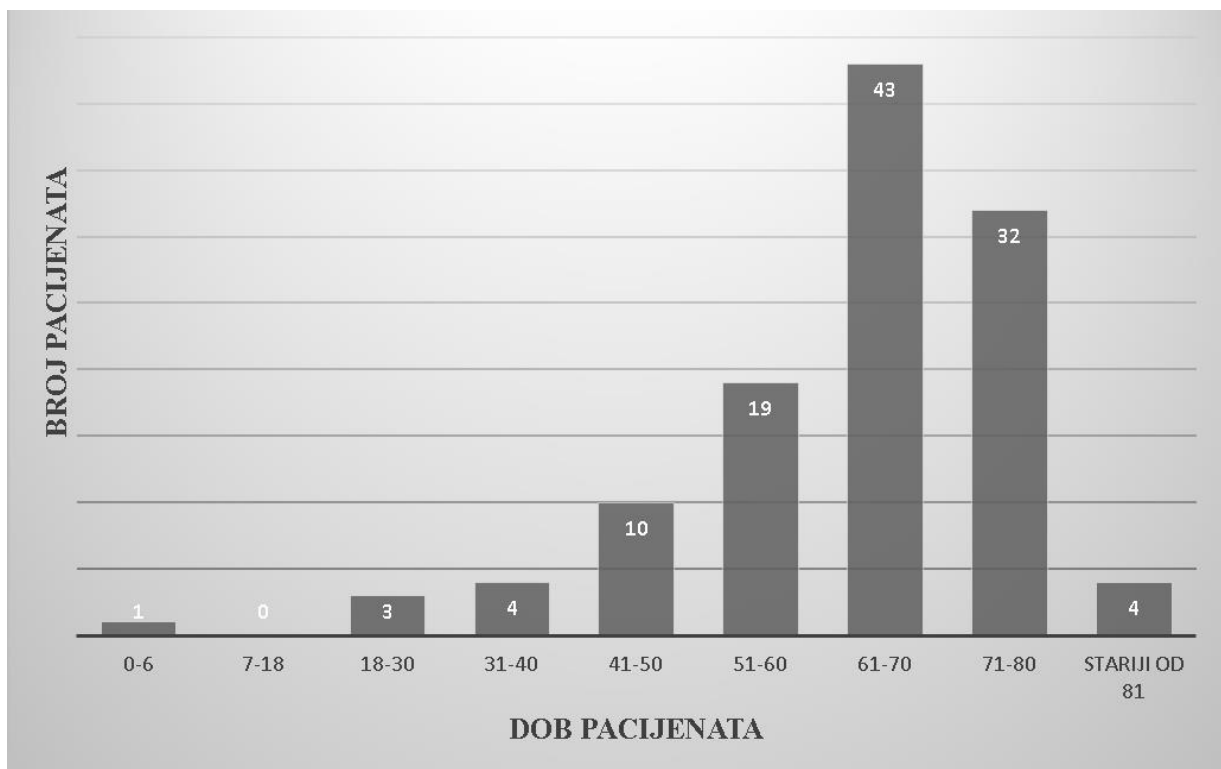


Slika 11. Prikaz raspodjele broja pacijenta tumorske i netumorske patologije po intenzitetu oštećenja jetrenog parenhima

4.2. TUMORSKA PATOLOGIJA

4.2.1. UKUPAN BROJ PACIJENATA S TUMORSKOM PATOLOGIJOM, DOBNA I SPOLNA RASPODJELA

Broj učinjenih biopsija tumorskog tkiva je 116. Od navedenog broja 48 (41,38 %) je žena, a 68 (58,62 %) muškaraca. Pacijenti su podijeljeni po starosti u 9 skupina. Može se primijetiti da je najveći broj pacijenta, u starosnoj skupini od 61 do 70 godina (Slika 12).



Slika 12. Prikaz dobi pacijenata prilikom biopsije tumorskog jetrenog tkiva

4.2.2. VRSTE TUMORA U BIOPTATIMA JETRENOG PARENHIMA

Najčešći primarni tumori jetre su hepatocelularni karcinom i kolangiocelularni karcinom.

Od ukupnog broja biopsija tumorskog tkiva, kod 11 pacijenata je dijagnosticiran hepatocelularni karcinom, kod jednog djeteta dojenačke dobi hepatoblastom te kod 6 pacijenata kolangiokarcinom.

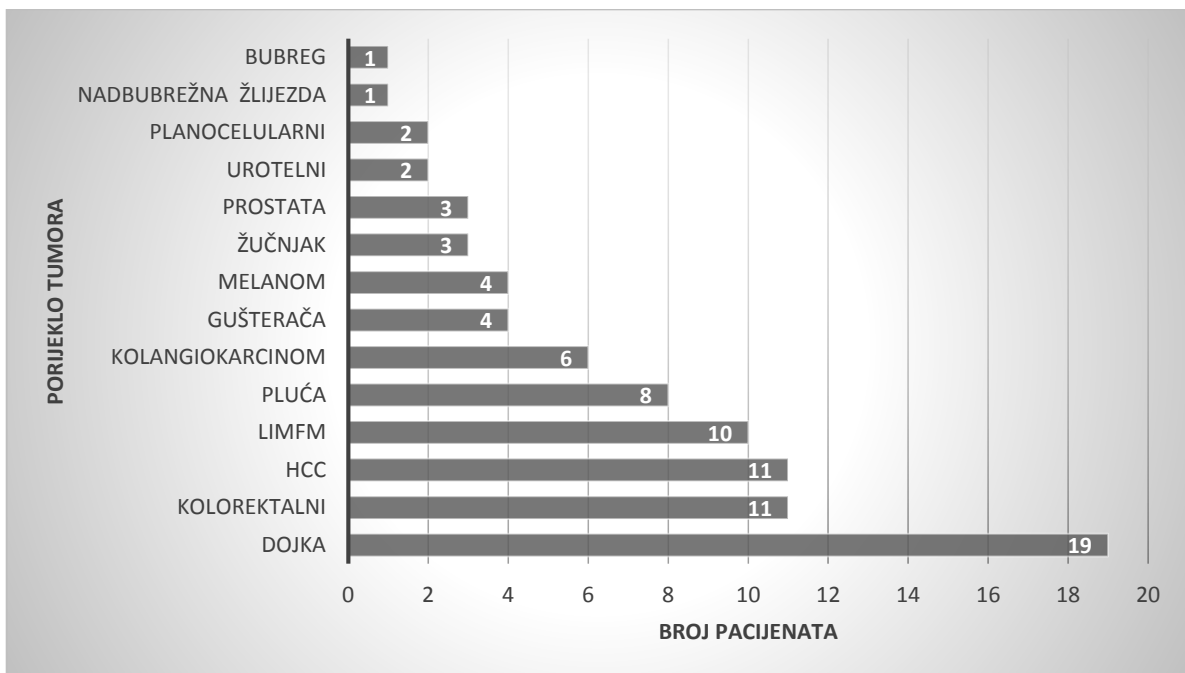
U jetri su češće metastaze primarnih tumora drugih organa nego primarni karcinomi jetre. Najčešće u jetru metastaziraju tumori primarnog sijela u dojci (Slika 14a), gušterači (Slika 14b), plućima, probavnom sustavu (Slika 14c) i bubregu, melanomi (Slika 14d) različite

lokalizacije i hematološki tumori. Od analiziranih biopsija 19 je tumora dojke koji su metastazirali u jetru. Kod 11 pacijenta dijagnosticiran je kolorektalni karcinom s metastazama u jetrenom tkivu. Limfom je prisutan kod 10 pacijenata. Metastaze karcinom pluća u jetreno tkivo dijagnosticirane su kod 8 pacijenata. Karcinom gušterače s metastazama u jetru utvrđen je kod 4 pacijenta. Melanom je dijagnosticiran kod 4 pacijenta. Tumor prostate dijagnosticiran je kod 3 pacijenta te urotelni tumor, također, kod 3 pacijenta. Tumor žučnjaka s infiltracijom jetre ili metastazama pronađen je kod 3 pacijenta.

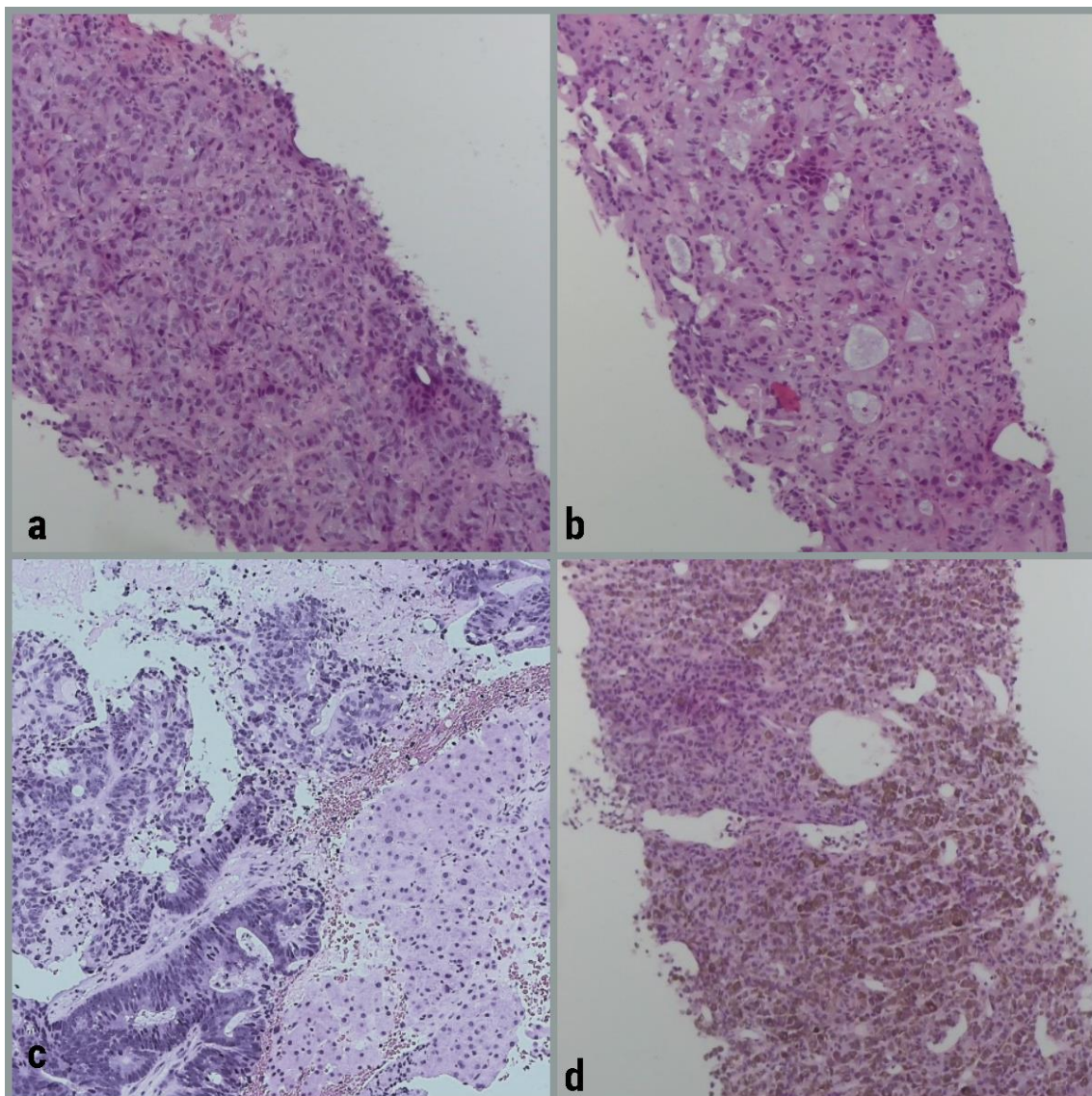
Planocelularni karcinom dijagnosticiran je kod 2 pacijenta. Po 1 je nalaz metastaza bubrega i nadbubrežne žlijezde u jetru.

Obradom preostalih biopsija tumorskog tkiva jetre nije se sa sigurnošću moglo utvrditi porijeklo tumora zbog slabije diferencijacije ili nespecifičnog nalaza imunohistokemijskih metoda. Najčešće se radilo o adenokarcinomima, najvjerojatnijeg primarnog sjedla u gornjem dijelu probavnog sustava i žučnim vodovima.

Prikaz porijekla tumora s metastazama u jetru vidljiv je na Slici 13.



Slika 13. Prikaz porijekla tumora s metastazama u jetru



Slika 14. Metastatski tumori u biopsijama jetre : a) dojka; b) adenokarcinom gušterače; c) kolorektalni adenokarcinom i d) melanom

4.2.3. REZULTATI LABORATORIJSKIH PRETRAGA U PACIJENATA S TUMORSKOM PATOLOGIJOM U BIOPTATIMA JETRENOG PARENHIMA

Pacijenti su podijeljeni u skupine s primarnim hepatocelularnim, primarnim kolestatskim ili mješovitim tipom oštećenja te prema intenzitetu na blago, umjereno i teže oštećenje. Analizirano je i prisustvo tumorskih biljega CEA, AFP, CA 19-9, CA 15-3, CA 125 i NSE.

Od 19 pacijentica s dijagnosticiranim tumorom dojke, njih 17 imalo je povišenu vrijednost tumorskog biljega CA 15-3, a 2 pacijentice vrijednost unutar referentnog intervala. 9 pacijentica imale su uredne nalaze laboratorijskih pretraga. Mješoviti tip oštećenja jetrenog tkiva utvrđen je kod 9 pacijentica, a 1 pacijentica je imala kolestatski tip oštećenja. Intenzitet oštećenja bio je blaži, osim 3 slučaja umjerenog oštećenja.

Dijagnoza kolorektalnog karcinoma potvrđena je kod 11 pacijenata. Od tog broja 7 pacijenata imalo je povišene vrijednosti tumorskog biljega CA 19-9, a 2 od njih izrazito visoke vrijednosti, čak 285 puta veće od gornje granice referentnog intervala. 8 pacijenata imalo je povišene vrijednosti tumorskog biljega CEA, a 1 od njih 10 puta veće vrijednosti od gornje granice referentnog intervala. Uredan nalaz laboratorijskih pretraga imaju 4 pacijenta. 2 su miješana tipa oštećenja, 2 bilijarna te 2 hepatocelularna tipa oštećenja jetrenog tkiva. Intenzitet svih oštećenja je blag.

Tumor pluća, koji je metastazirao u jetru, dijagnosticiran je kod 8 pacijenata. Uredni laboratorijski nalazi prisutni su kod 4 pacijenta, 2 pacijenta imaju hepatocelularno oštećenje, 2 kolestatsko te 2 miješano oštećenje jetrenog tkiva. Intenzitet oštećenja je blag do umjeren. Tumorski biljezi, čija se koncentracija pratila, su CYFRA, NSE, CEA te kod jednog pacijenta CA 19-9 i CA 125. Svi su bili umjereno povišeni.

Karcinom gušterače, koji je metastazirao u jetru, dijagnosticiran je kod 4 pacijenta. Sva oštećenja su kolestatskog tipa i umjerenog intenziteta. Tumorski biljeg CA 19-9 vrijednost mu povišene vrijednosti dok kod 2 pacijenta izrazito visoke do čak 270 puta veće od gornje granice referentnog intervala.

Dijagnozu melanoma imalo je 4 pacijenta. Jedan pacijent imao je kolestatsko oštećenje blagog intenziteta. Za jednog pacijenta nisu bili dostupni nalazi, a dva pacijenta imala su uredne nalaze laboratorijskih pretraga i uredne vrijednosti tumorskih biljega CA 19 9, NSE i CYFRA.

Metastaze u jetru iz žučnjaka pronađene su kod 3 pacijenta. Svi pacijenti imaju kolestatski tip oštećenja blago do umjerenog oštećenja. Vrijednosti tumorskog biljega CA 19-9 u sva 3 slučaja značajno su povišene. Kod jednog pacijenta vrijednost tumorskog biljega NSE 3 puta je veća od gornje granice referentnog intervala, a vrijednost tumorskog bijega CYFRA 10 je puta veća.

Karcinom prostate dijagnosticiran je kod 3 pacijenta. Uredne nalaze imala su 2 pacijenta, a jedan je imao kolestatski tip oštećenja i blagi intenzitet. Tumorski biljeg PSA umjereno je povišen kod 2 pacijenta, a kod jednog pacijenta vrijednost PSA veća je 200 puta od gornje granice referentnog intervala.

Urotelni karcinom pronađen je kod 2 pacijenta koji su imali kolestatski tip oštećenja jetrenog tkiva blagog intenziteta. Vrijednost tumorskog biljega CA 125 kod oba pacijenta bila je 3 puta veća od gornje granice referentnog intervala. Kod jednog je određena vrijednost tumorskog biljega CEA koja je iznosila 20 puta više od gornje granice referentnog intervala.

Planocelularni karcinom dijagnosticiran je kod 2 pacijenta. Jedan je imao hepatocelularni tip oštećenja, a drugi kolestatski tip. Oba su bila blaža oštećenja.

Metastazu karcinoma kore nadbubrežne žlijezde u jetreni parenhim imao je jedan pacijenti čiji su laboratorijski nalazi bili uredni.

Metastazu karcinoma bubrega u jetru imao je jedan pacijent. Laboratorijski nalazi i vrijednosti tumorskih biljega CA 19-9 i CEA bili su uredni.

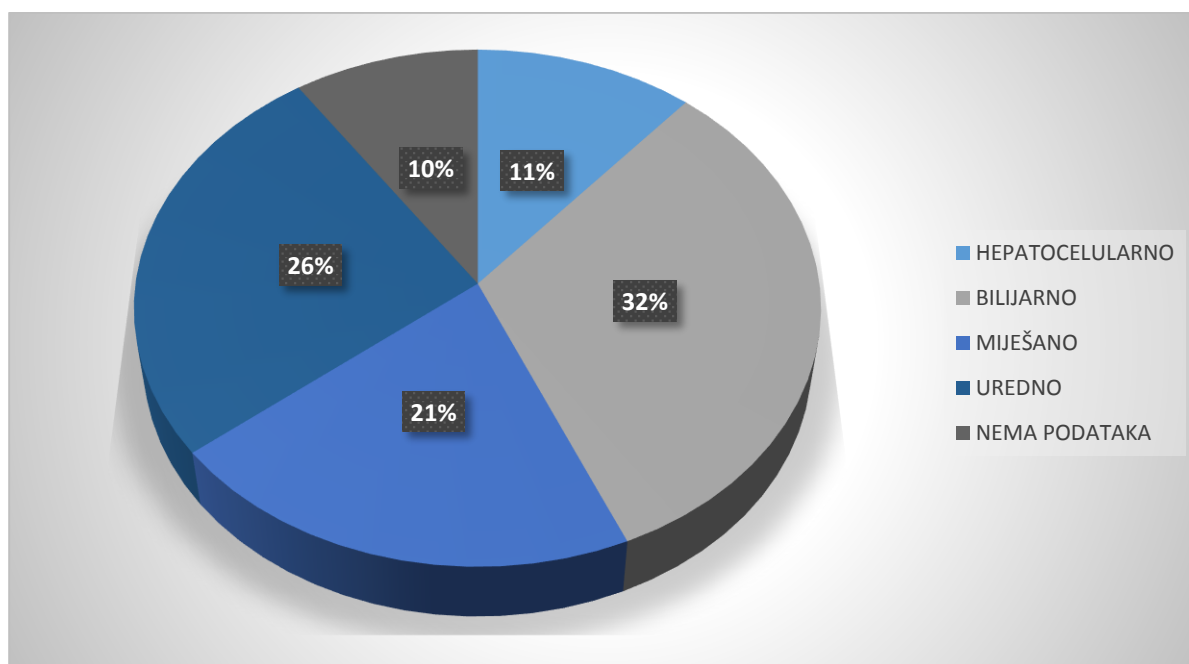
Hepatocelularni karcinom dijagnosticiran je 10 pacijenata. Kolestatsko oštećenje prisutno je kod 3 pacijenta, hepatocelularno kod 3 te miješano oštećenje jetrenog tkiva kod 3 pacijenta, a 1 nalaz je bio uredan. Intenzitet oštećenja bio je blag do umjeren. Tumorski biljezi određeni su 9 pacijenata. Vrijednosti tumorskog biljega AFP bile su više od gornje granice referentnog intervala, a najviša vrijednost je bila čak 500 puta veća.

Kolangiokarcinom dijagnosticiran je kod 6 pacijenta. Laboratorijski nalazi kod 3 pacijenta su uredni, a kod 3 pacijenta prisutan je bilijarni tip oštećenja jetrenog tkiva. Intenzitet oštećenja bio je blag. Tumorski biljeg određen je kod 4 pacijenta CA 19-9 umjereno je povišen a kod 1 pacijenta 200 puta.

Hepatoblastom je dijagnosticiran u djeteta dojenačke dobi (4 mjeseca). Laboratorijski nalazi jetrenih enzima su bili uredni, dok je vrijednost tumorskog biljega AFP bila preko 1000 puta viša od gornje granice referentnog intervala.

4.2.4. VRSTE I INTENZITET OŠTEĆENJA U PACIJENATA S TUMORSKOM PATOLOGIJOM U BIOPTATIMA JETRENOG PARENHIMA

Broj pacijenata s postavljenom sumnjom na tumorsku patologiju bilo je 116 (Slika 15.). Nakon podijele po tipu oštećenja jetrenog parenhima utvrđeno je da 13 pacijenata ima hepatocelularni tip oštećenja, a 37 pacijenta kolestatski tip oštećenja. Mješoviti tip oštećenja utvrđen je kod 24 pacijenta, dok je 30 nalaza laboratorijskih pretraga bilo uredno. Za 11 pacijenta nisu bili dostupni podaci o laboratorijskim pretragama. Dakle, kod pacijenta s nalazom tumora najčešći tip oštećenja bio je kolestatski tip oštećenja.



Slika 15. Prikaz raspodjele pacijenata s tumorskom patologijom po tipu oštećenja

Tablica 3. prikazuje vrstu i intenzitet oštećenja tkiva tumorske patologije određen na temelju rezultata laboratorijskih pretraga. Uočava se da je najveći broj pacijenta (21) imao kolestatsko oštećenje umjerenog intenziteta. Slijedi mješovito oštećenje tkiva blagog intenziteta (18), potom kolestatsko oštećenje umjerenog intenziteta (15) te hepatocelularno oštećenje blagog intenziteta (10). Zatim mješovito oštećenje umjerenog intenziteta (5) te hepatocelularno oštećenje umjerenog intenziteta (3). Najmanji broj pacijenata je imao teško oštećenje tkiva. 30 pacijenata imalo je uredan nalaz, a za 11 nije bilo podataka.

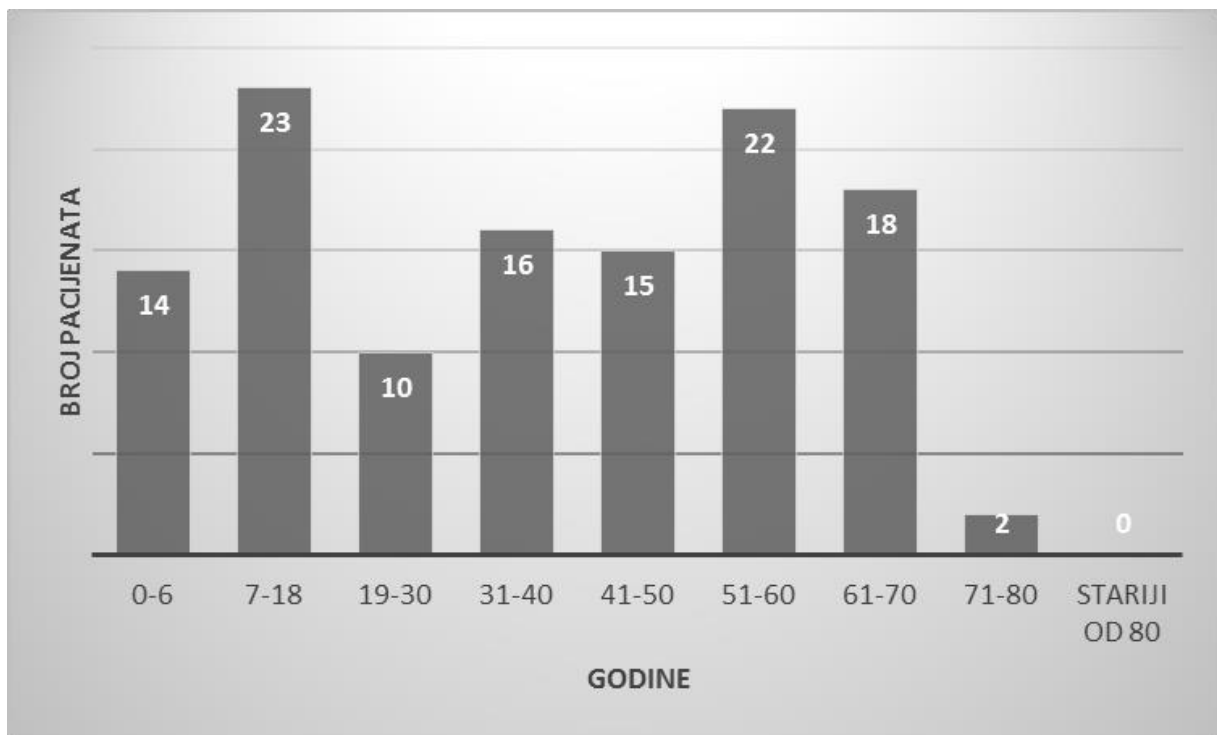
Tablica 3. Prikaz vrste i intenziteta oštećenja jetrenog tkiva

	HEPATOCELULARNO	KOLESTATSKO	MJEŠOVITO
BLAGO	10	21	18
UMJERENO	3	15	5
TEŠKO	0	0	1

4.3. NETUMORSKA PATOLOGIJA U BIOPTATIMA JETRENOG PARENHIMA

4.3.1. UKUPAN BROJ PACIJENATA S NETUMORSKOM PATOLOGIJOM, DOBNA I SPOLNA RASPODJELA

U analiziranom razdoblju nađeno je 120 biopsija jetrenog parenhima s netumorskom patologijom. Od tog broja, biopsija je učinjena u 61 (50,83%) muškraca i 59 (49,17%) žena. Pacijenti su podijeljeni po starosti u 9 skupina (Slika 16.). Primjetna je raznolika podjela jetrenih bolesti kod pacijenata s netumorskim jetrenim tkivom. Najveći broj biopsija netumorskog tkiva učinjen je u dobnoj skupini od 7 do 18 godina te u dobnoj skupini od 51 do 60 godina.



Slika 16. Prikaz dobi pacijenata prilikom biopsije netumorskog jetrenog tkiva

4.3.2. REZULTATI LABORATORIJSKIH PRETRAGA U PACIJENATA S NETUMORSKOM PATOLOGIJOM

Pacijenti su podijeljeni u skupine s primarnim hepatocelularnim, primarnim kolestatskim ili mješovitim tipom oštećenja te prema intenzitetu na blago, umjereno i teže oštećenje.

Za pacijente sa sumnjom na autoimunu bolest, navedena su nađena pozitivna autoantitijela ili povišena razina imunoglobulina. Kod pacijenata sa sumnjom na toksično oštećenje, naveden je najvjerojatniji mogući toksični agens.

Sumnju na autoimunu bolest imalo je 25 pacijenta. Od 16 pacijenata s potvrđenim nalazom autoimune bolesti (Slika 17a i 17b), 11 ih je imalo hepatocelularni tip oštećenja. Intenzitet hepatocelularnog oštećenja kod 5 pacijenata je blag, kod 2 pacijenta umjeren te kod 4 teško oštećenje. Ostalih 4 pacijenata imalo je mješoviti tip oštećenja, 2 pacijenta umjerenog intenziteta, a 2 težeg intenziteta. Kolestatski tip oštećenja, blagog intenziteta imao je jedan pacijent. Uredan nalaz laboratorijskih pretraga imao je jedan pacijent.

Antitijela, čija se prisutnost pratila, su AGLM, ANCA, ANA, AMHA. Također, pratila se i koncentracija histona, dsDNA i SSA. Na AGLM antitijelo bilo je 7 pozitivnih pacijenata. Pozitivnih na ANCA antitijela bilo je 7. ANA antitijela pronađena su kod 4 pacijenta, a AMHA kod 3. Histoni su bili prisutni kod 3 pacijenta, dok dsDNA kod 2. Povišenu razinu imunoglobulina imalo je 9 pacijenata.

Sumnja na toksično oštećenje jetre prisutna je kod 22 pacijenta. Tip oštećenja tkiva bio je u 18 slučajeva mješovit (Slika 18a) te u 3 slučajeva hepatocelularan, a jedan nalaz bio je uredan. Mješoviti tip oštećenja bio je umjerenog intenziteta, a hepatocelularni tip oštećenja blagog intenziteta. Toksična oštećenja nastala su u sklopu terapije tijekom liječenja primarne bolesti, kao posljedica nakupljanja željeza poslije transfuzije krvi te kao posljedica kemoterapije.

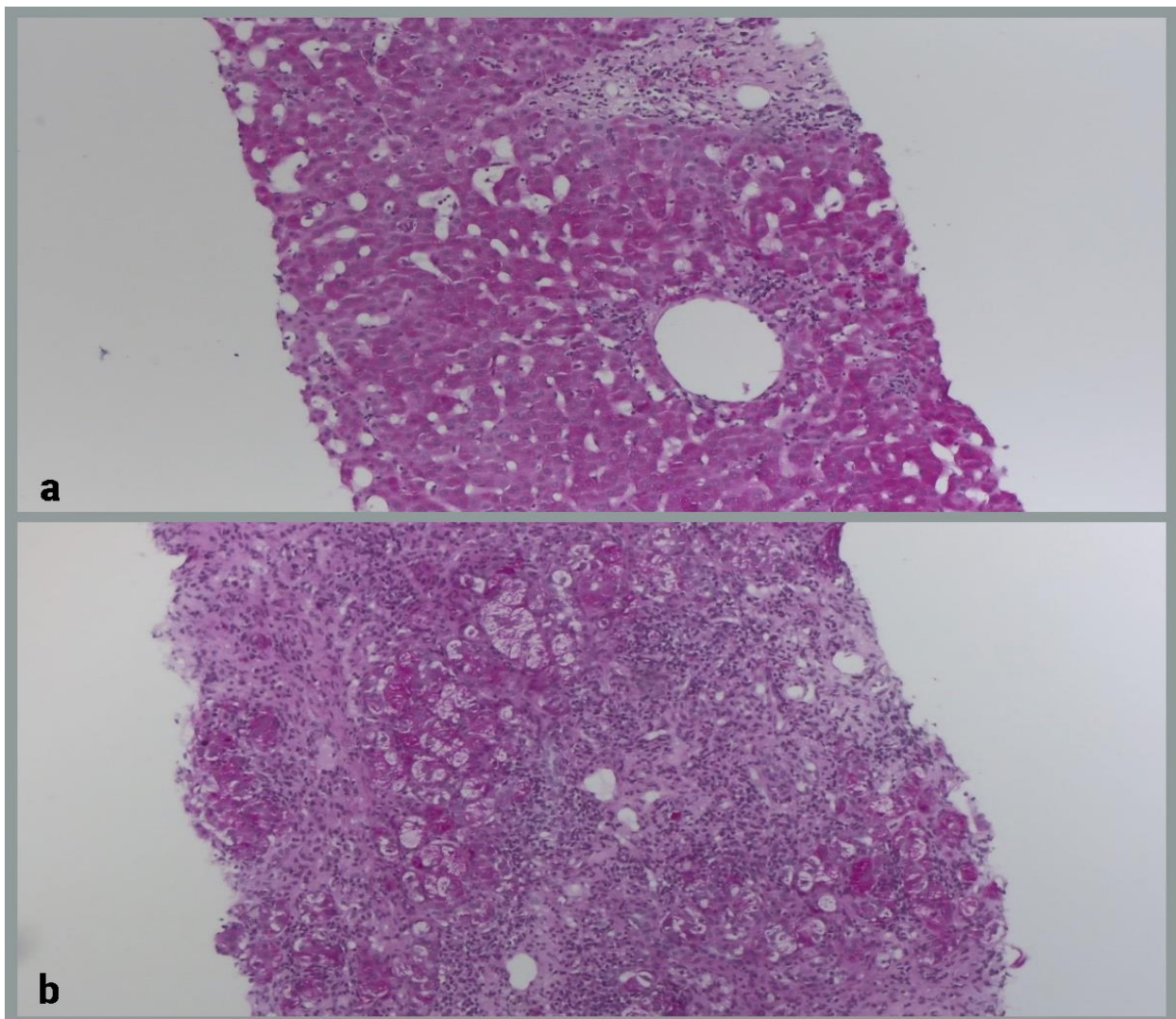
Metaboličke bolesti bile su indikacija za biopsiju jetre u 12 slučajeva. Hepatocelularni tip oštećenja blago do umjerenog intenziteta prisutan je kod 7 pacijenata od čega su 2 glikogenske hepatopatije i 2 hemokromatoze. Kod jednog pacijenta s dijagnozom hemokromatoze jako je visok feritin u krvi do 12 puta većim od gornje granice referentnog intervala, a kod drugog uredno željezo jer je krenuo na terapiju koja djeluje. Sumnju na Wilsonovu bolest imalo je 2 pacijenata. Nakupljanje kolesterolskih estera pronađeno je kod jedne pacijentice. Oštećenje težeg intenziteta imala su 2 pacijenta s dijagnosticiranom glikogenskom hepatopatijom. Mješoviti tip oštećenja prisutan je kod jednog pacijenta. Uredne nalaze imao je pacijent sa sumnjom na Wilsonovu bolest. Manjak enzima ornitin transkarbamilaze imala je pacijentica s urednim nalazima, osim amonijaka koji je bio 2 puta veći od gornje granice referentnih intervala.

Dijagnozu nealkoholne masne bolesti jetre (NAFLD) imalo je 6 pacijenata (Slika 18b). Hepatocelularnu vrsta oštećenja blagog intenziteta utvrđena je kod 4 pacijenta. Jedan pacijent

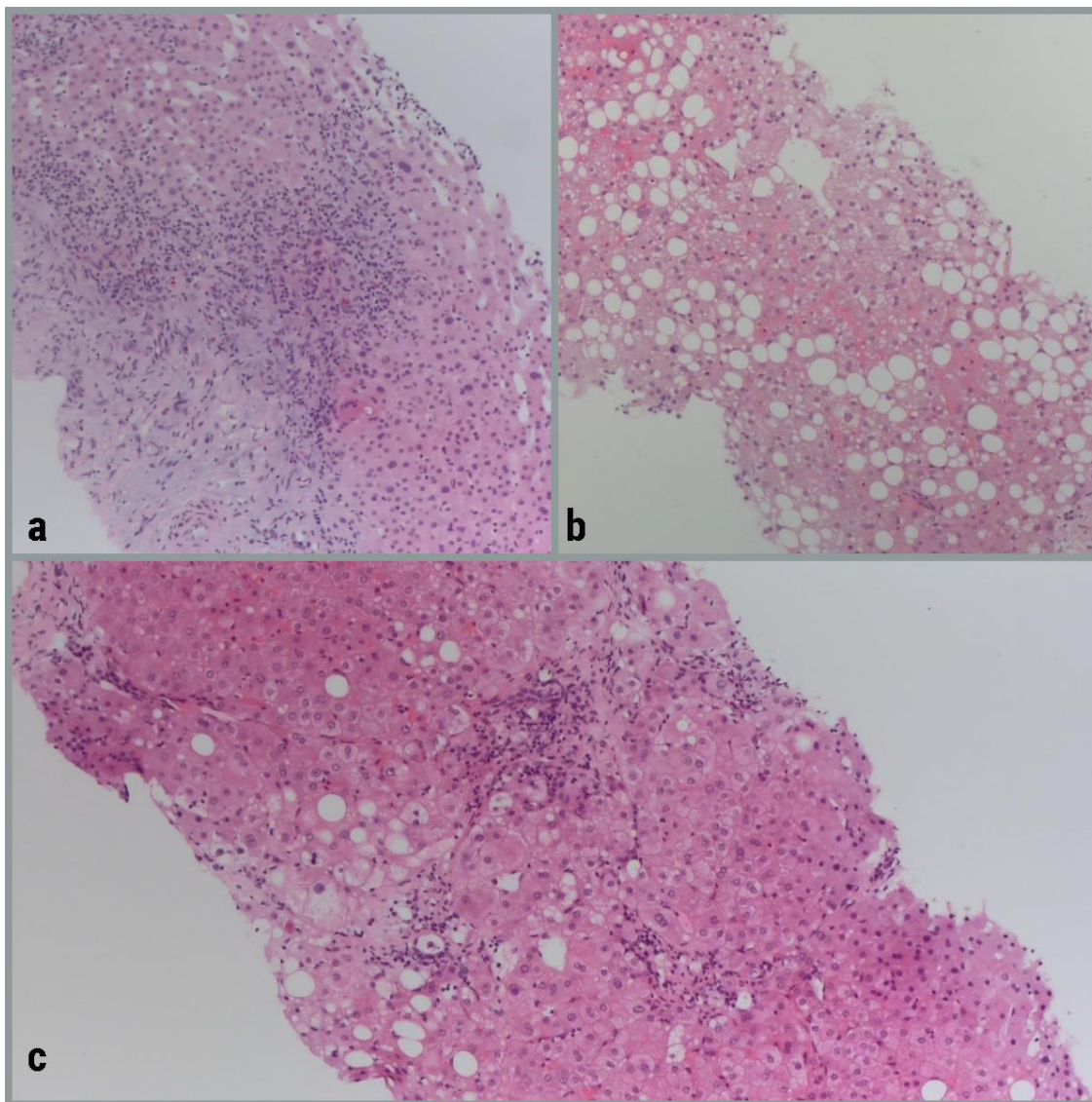
imao je mješovito oštećenje blagog intenziteta i jedan pacijent uredne nalaze. U 10 slučajeva diferencijalno dijagnostički u obzir dolazi toksično oštećenje jetrenog parenhima kao i nealkoholna masna promjena jetre (NAFLD), nealkoholni ili alkoholni steatohepatitis (NASH i ASH) (Slika 18c).

Kod jednog pacijenta pronađene su početne cirotične promjene jetrenog parenhima, najvjerojatnije alkoholnog porijekla. Tip oštećenja bio je mješovit, umjerenog do teže oštećenja tkiva.

Nespecifičnu dijagnozu jetrene bolesti imalo je 7 pacijenta, a 10 pacijenta je imalo uredne nalaze. Atreziju žučnih vodova imalo je 6 djece dojenačke dobi.



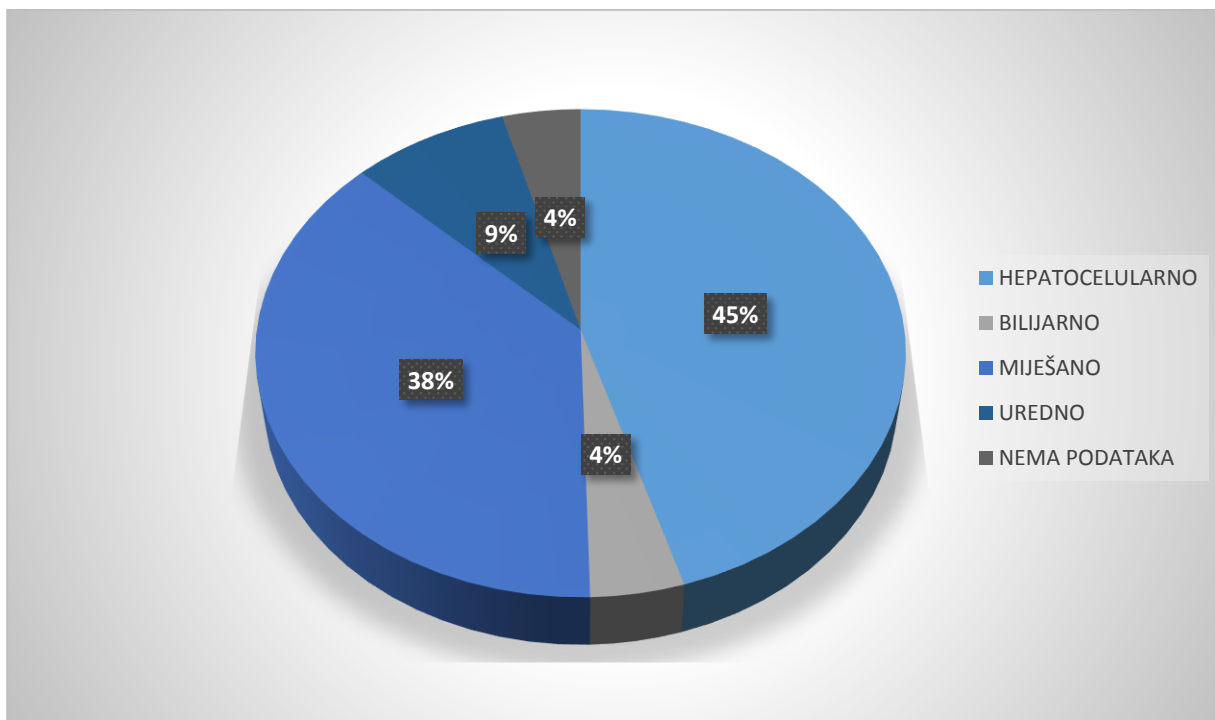
Slika 17. Autoimuni hepatitis blagog (a) i jakog intenziteta (b) (PAS)



Slika 18. Histološka slika mješovitog toksičnog oštećenja (a), makrovezikularna masna promjena (b) i nealkoholni steatohepatitis (c) (Hematoksilin i eozin)

4.3.3. VRSTE I INTENZITET OŠTEĆENJA U PACIJENATA S NETUMORSKOM PATOLOGIJOM U BIOPTATIMA JETRENOG PARENHIMA

Broj pacijenata s postavljenom sumnjom na netumorsku patologiju bilo je 120 (Slika 19.). Nakon podijele po tipu oštećenja jetrenog parenhima utvrđeno je da 53 pacijenata imaju hepatocelularni tip oštećenja, a 5 pacijenta kolestatski tip oštećenja. Mješoviti tip oštećenja utvrđen je kod 44 pacijenta, dok je 10 nalaza laboratorijskih pretraga bilo uredno. Za 5 pacijenta nisu bili dostupni podaci o laboratorijskim pretragama. Dakle, kod pacijenata s netumorskom patologijom najzastupljeniji je bio hepatocelularni tip oštećenja.



Slika 19. Prikaz raspodjele pacijenata po tipu oštećenja

Tablica 4. prikazuje vrstu i intenzitet oštećenja u biopsijama s netumorskom patologijom određen na temelju rezultata laboratorijskih pretraga. Uočava se da je najveći broj pacijenta (31) imao hepatocelularno oštećenje blagog intenziteta. Slijedi mješovito oštećenje tkiva umjerenog intenziteta (28), potom hepatocelularno oštećenje umjerenog intenziteta (15) te mješovito oštećenje teškog intenziteta (10). Zatim, hepatocelularno oštećenje teškog intenziteta (7) te mješovito oštećenje blagog intenziteta (6). Najmanji broj pacijenata je imao kolestatsko oštećenje. 10 pacijenata je imalo uredne nalaze, a za 5 pacijenata nema podataka.

Tablica 4. Prikaz vrste i intenziteta oštećenja jetrenog tkiva

	HEPATOCELULARNO	KOLESTATSKO	MJEŠOVITO
BLAGO	31	2	6
UMJERENO	15	2	28
TEŠKO	7	1	10

5. RASPRAVA

Ukupan broj biopsija jetre u razdoblju od siječnja do prosinca 2018. godine je 236. Broj pacijenata s biopsijom netumorskog tkiva je 120, a s biopsijom tumorskog 116. Zaključuje se da je podjednak broj slučajeva s tumorskom i netumorskom patologijom.

Od ukupnog broja pacijenata, 129 (54,66 %) su muškarci, a 107 (45,34 %) žene. Može se zaključiti da je malo veći broj muškaraca podvrgnut biopsiji jetre.

Najčešće nađeno oštećenje jetre, na temelju rezultata laboratorijskih pretraga, je mješovito oštećenje blagog intenziteta. Za navedeno postoji više mogućih objašnjenja. Veliki broj pacijenata s tumorskom patologijom koja čini značajan broj bioptičkih uzoraka ima samo blago oštećenje jetrene funkcije. U pacijenata s netumorskom patologijom, dio pacijenata je krenuo s dijagnostičkom obradom u ranoj fazi bolesti, a dio je već pod terapijom što sve može utjecati na navedene rezultate. Uz navedeno, bolesti koje dovode do teškog oštećenja jetrenog parenhima (virusni hepatitisi, akutna nekroza jetre, akutna otrovanja ili teški autoimuni hepatitisi) čine manji broj analiziranih slučajeva.

Promatrajući slučajeve tumorske patologije u ovom radu utvrđeno je da se u jetri češće dijagnosticiraju metastaze tumora drugih primarnih organa nego primarni karcinomi jetre. Prema istraživanjima jetra je najčešće sijelo metastaza karcinoma dojke i kolorektalnog karcinoma (Horn i sur., 2020). U ovom radu 19 je pacijentica imalo dijagnozu metastaze karcinoma dojke te 11 pacijenta dijagnozu metastatskog kolorektalnog karcinoma, što čini dva najčešća primarna tumora koji su metastazirali u jetru. Od 11 pacijenata s dijagnozom kolorektalnog karcinoma, 9 je muškaraca. Navedeni rezultati slažu se sa znanstvenim istraživanjima.

Analizirano je i prisustvo tumorskih biljega CEA, AFP, CA 19-9, CA 15-3, CA 125, PSA, CYFRA 21-1 i NSE. Važno je naglasiti da određivanje tumorskih biljega nije specifično i treba napraviti korelaciju s ostalim dijagnostičkim postupcima.

Tumorski biljezi određivani pacijenticama s tumorom dojke bili su CA 15-3, CEA i CA 125. Smjernice Američkog društva za kliničku onkologiju i Nacionalne sveobuhvatne onkološke skrbi-mreže smatraju kako potvrđena visoka razina CA 15-3 odgovara progresiji bolesti, iako ne preporučuju isključivo CA 15-3 kao tumorski biljeg za praćenje uspješnosti kemoterapije kod pacijentica s karcinomom dojke, koji je uznapredovao, nego ga je potrebno kombinirati s drugim dijagnostičkim postupcima (Topić i sur., 2018). U 17 slučajeva CA 15-3 bio je povišen,

u jednom slučaju čak i 120 puta, a pacijentica je imala mješovito oštećenje umjerenog intenziteta. U 7 slučajeva određen je CEA, koji je blago nespecifično povišen.

Tumorski biljezi određivani pacijentima s dijagnozom metastatskog kolorektalnog karcinoma su CA 19-9 i CEA. Tumorski biljeg CA 19-9 koristi se za gastrointestinalne karcinome posebice gušterače i u praćenju pacijenata s karcinomom želuca, kolorektalnog karcinoma i kolangiokarcinoma. Povišena koncentracija CEA prisutna je u mnogo zloćudnih bolesti, kolorektalni karcinom, karcinom želuca, dojke i pluća. S obzirom na činjenicu da su povišene koncentracije u brojnim dobroćudnim stanjima, preporučeno je da se CEA ne određuje u probiranju zloćudnih tumora (Topić i sur., 2018). U ovom radu, svim pacijentima s dijagnozom kolorektalnog karcinoma određena je koncentracija CA 19-9 koja je bila povišena. Jedan pacijent s mješovitim oštećenjem blagog intenziteta imao je vrijednost CA 19-9 285 puta veću od referentnog intervala, a CEA 10 puta veći.

Pacijentima s dijagnozom kolangiokarcinoma određen je tumorski biljeg CA 19-9. Laboratorijski nalazi kod 3 pacijenta su uredni, a kod 3 pacijenta prisutan je bilijarni tip oštećenja jetrenog tkiva. Intenzitet oštećenja bio je blag. Tumorski biljeg CA 19-9 određen je kod 4 pacijenta i bio je umjerenom povišen, a kod 1 pacijenta 200 puta veći od referentnog intervala.

Pacijentima s dijagnozom karcinoma gušterače određivan je tumorski biljeg CA 19-9. U 3 slučaja vrijednosti su bile više od 150 puta od referentnih intervala, a oštećenje je bilo kolestatsko i umjerenog intenziteta.

Pacijentima s dijagnozom karcinoma pluća određivani su CYFRA 21-1, NSE, CEA, CA 19-9. Pacijent s umjerenim hepatocelularnim oštećenjem imao je 6 puta veću vrijednost tumorskog biljega CYFRA 21-1 od referentnih intervala i blago povišen CEA. Pacijentu s kolestatskim oštećenjem blagog intenziteta određen je tumorski biljeg CYFRA 21-1, koji je bio 37 puta veći od referentnog intervala te CEA 1000 puta veći i CA 19-9 110 puta veći od referentnog intervala. Pacijent s blagim hepatocelularnim oštećenjem imao je 5 puta višu razinu CYFRA 21-1 od referentnog intervala, 23 puta višu razinu CEA, 2 puta više CEA te 3 puta više CA 19-9. Uredan nalaz laboratorijskih pretraga bez određivanja tumorskih markera imala su 4 pacijenta s dijagnozom plućnog karcinoma.

Kod 3 pacijenta s dijagnozom metastaza prostate određen je tumorski marker PSA. Dva pacijenta su imala uredne laboratorijske nalaze, jedan je imao 10 puta veću razinu od referentnih

intervala, a drugi čak 208 puta veću razinu. Treći pacijent imao je blago kolestatsko oštećenje i 8 puta višu koncentraciju PSA od referentnog intervala.

Hepatocelularni karcinom je primarni tumor jetrenog tkiva. U ovom radu od 11 promatranih slučajeva hepatocelularnog karcinoma, svih 11 pacijenata bili su muškarci. Navedeni nalaz poklapa se s istraživanjima u kojima je HCC češći u muškaraca nego u žena. Prosjek godina pacijenata s dijagnozom hepatocelularnog karcinoma je 67,44 što je malo veći prosjek od istraživanja (63 godine) (<https://www.cancercenter.com/cancer-types/liver-cancer/risk-factors>, pristupljeno 30.8.2020.).

Određivanje AFP u dijagnostici HCC-a preporučuju Europsko društva za istraživanje jetre (EASL), Britansko društva za gastroenterologiju, Europska grupa za tumorske biljege (EGTM) i Nacionalne akademija kliničke biokemije (NCBI) uz naglašavanje da je potrebno uzastopno određivati koncentraciju AFP te pratiti i u nižim koncentracijama. AFP se koristi za dijagnosticiranje, prognozu te praćenje učinkovitosti terapije, a na lošu prognozu i nepovoljan prognostički faktor može se posumnjati kada koncentracija AFP raste (Topić i sur., 2018).

Svim pacijentima s dijagnozom hepatocelularnog karcinoma određena je koncentracija tumorskog biljega AFP-a u krvi. Pacijentu s hepatocelularnim oštećenjem blagog intenziteta AFP bio je 500 puta veći od referentnog intervala. Napravljeni su i CA 125 koji je bio 10 puta veći od referentnog intervala.

U analiziranom razdoblju je dijagnosticiran i jedan hepatoblastom u djeteta dojenačke dobi. Vrijednost tumorskog biljega AFP bila je preko 1000 puta viša od gornje granice referentnog intervala što je tipičan nalaz za ovu vrstu tumora.

Prilikom promatranja starosti pacijenta podvrgnutih biopsiji jetre utvrđeno je da je najveći broj biopsija sa sumnjom na tumorsku patologiju (43) učinjen pacijentima iz starosne skupine od 61 do 70 godina. Može se zaključiti da je najveći broj pacijenata s tumorskom patologijom starije životne dobi. Prosjek godina svih pacijenta tumorske patologije u ovom radu je 62,56. Kod pacijenata s tumorskom patologijom nema pacijenata u starosnoj skupini od 7 do 18 godina, dok je kod pacijenata s netumorskom patologijom najviše biopsija učenjeno baš u navedenoj starosnoj skupini. Od pacijenata s netumorskom patologijom u dobi 7-18 godina, 9 ih je imalo potvrđenu ili sumnju na autoimunu bolest, a 8 pacijenata dijagnozu metaboličke bolesti.

S obzirom na to da jetra ima glavnu ulogu u detoksikaciji i metabolizmu lijekova, toksična oštećenja uzrokovana lijekovima vrlo su česta. Smatra se da oko 10 % slučajeva u starosti do

40 godina u sklopu slike akutnog hepatitisa ima toksično oštećenje uzorkovano lijekovima, a nakon 40. godine raste na 40 % slučajeva. Prilikom toksičnog oštećenja jetre nastaju različite morfološke promjene u jetri, od masne promjene i kolestaze do nekroze jetrenih stanica i masivne nekroze sa zatajenjem jetre, slike slične akutnom i kroničnom hepatitisu do cirze. Dakle, lijekovi mogu izazvati promjene koje oponašaju različite jetrene bolesti (Damjanov i sur., 2014; Fisher i sur., 2015).

U analiziranom razdoblju nađena su 23 (9,75%) slučaja toksičnog oštećenja jetre. Toksična oštećenja nastala su u sklopu terapije tijekom liječenja primarne bolesti, kao posljedica nakupljanja željeza poslije transfuzije krvi te kao posljedica kemoterapije. Lijekovi koji su bili toksični agensi, u navedenim slučajevima, su statini, ketokonazol, fenobarbiton, atezolizumab, ribociklib i letrozol.

Statini su inhibitori hidrosimetil-glutaril-koenzima A (HMG-CoA) reduktaze i najčešće korišteni lijekovi za snižavanje kolesterola. U Sjedinjenim Američkim Državama najčešće su propisani lijekovi. Djelovanje statina povezano je s blagim do umjerenim povišenjem serumskih aminotransferaza tijekom terapije. Također, povezani su i rijetki slučajevi akutne ozljede jetre.

U većini slučajeva prisutno je hepatocelularno oštećenje (<https://www.ncbi.nlm.nih.gov/books/NBK548067/>, pristupljeno 23.8.2020.). Kod dva pacijenta analizirana u ovom radu i dijagnosticiranim toksičnim oštećenjem jetre kao posljedica djelovanja terapije statinima, prisutno je hepatocelularno oštećenje blagog intenziteta.

Atezolizumab je humanizirano monoklonsko antitijelo na ligand receptora programirane stanične smrti 1 (engl. programmed death ligand 1, PD-L1) koji se koristi kao imunoterapija karcinoma. Prilikom istraživanja djelovanja lijeka prijavljeni su slučajevi povišenja koncentracije serumskih aminotransferaza i manje povišenje koncentracije alkalne fosfataze (<https://www.ncbi.nlm.nih.gov/books/NBK548858/>, pristupljeno 23.8.2020.). Kod jednog pacijenta, koji je promatran u ovom radu, prisutno je mješovito oštećenje umjerenog intenziteta.

Ribociklib i letrozol koriste se u kombinaciji za liječenje metastatskog karcinoma dojke. Korištenje navedene kombinacije povezano je s povišenim vrijednostima serumskih aminotransferaza tijekom terapije te značajnim oštećenjem jetre (<https://www.ncbi.nlm.nih.gov/books/NBK548067/>, pristupljeno 23.8.2018.). Pacijentica, koja je promatrana u ovom radu, bila je na terapiji ribociklibom i letrozol i utvrđeno joj je mješovito oštećenje, predominantno hepatocelularno, a težeg intenziteta.

Fenobarbiton često korišten antiepileptik i sedativ. Prilikom istraživanja lijeka prijavljeni su slučajevi povišenja serumskih aminotransferaza tijekom dugotrajne terapije fenobarbitonom. Vrsta oštećenja najčešće je bila mješovita (<https://www.ncbi.nlm.nih.gov/books/NBK548067/>, pristupljeno 23.8.2018.). Pacijent, promatran u ovom radu, bio je na terapiji fenobarbitonom. Utvrđeno mu je teško mješovito oštećenje jetre.

Ketokonazol je fungicidno sredstvo protiv mnogih vrsta gljivica. Također, je indiciran za liječenje Cushingovog sindroma. Ketokonazol je dokumentiran kao uzrok akutnog zatajenja jetre. Klinički se očituje u povišenju serumskih aminotransferaza te mješovitom oštećenju tkiva, češće hepatocelularnom. Opisani su i teški slučajevi koji završavaju smrću (<https://www.ncbi.nlm.nih.gov/books/NBK547869/>, pristupljeno 23.8.2020.). Pacijentica, promatrana u ovom radu, bila je na terapiji Cushingovog sindroma ketokonazolom. Utvrđena je hepatotoksičnost lijeka te mješovito oštećenje jetre teškog intenziteta.

Oštećenja jetre u sklopu liječenja hematološke bolesti i kemoterapije imalo je 4 pacijenta. Oštećenje tkiva u navedenim slučajevima bilo je mješovito umjerenog intenziteta. Prema znanstvenim istraživanjima kod oko 85% pacijenata pojavi se steatoza jetre (Ramadori i Cameron, 2010). U ovom radu kod 3 pacijenta bila je primjetna steatoza prilikom promatranja biopsije jetre.

Željezo je u velikim količinama hepatotoksično. Očituje se u teškoj toksičnosti jetre sa žuticom i visokim vrijednostima aminotransferaza (<https://www.ncbi.nlm.nih.gov/books/NBK548214/>, pristupljeno 24.8.2020.).

U ovom radu 9 je pacijenata imalo toksično oštećenje u sklopu liječenja hematološke bolesti u kombinaciji s hemosiderozom. Oštećenja su nastala zbog terapije željezom i pretjeranog nakupljanja hemosiderina u hepatocitima. Sva su oštećenja bila mješovita umjerenog do teškog intenziteta.

Pacijenti s hematološkom bolesti su posebna skupina jer se klinički postavlja puno pitanja: radi li se o infiltraciji u sklopu bolesti, je li oštećenje nastalo kao posljedica kemoterapije ili lijekovima, željeza iz transfuzije, upalne bolesti, zbog oslabljenog imuniteta te kao posljedica GVHD (Graft Versus Host Disease) reakcije kod pacijenata koji su imali transplantaciju.

Metaboličke bolesti jedna su od indikacija za biopsiju jetre. U ovom radu promatrani su nalazi pretraga djevojčice stare 7 godina, koja je imala nedostatak ornitin transkarbamilaze, tj. poremećaj ciklusa ureje. Posljedično je povišena koncentracija amonijaka u krvi, odnosno

prisutna je hiperamonijemija. U ovom slučaju vrijednost amonijaka bila je dva puta veća od gornje granice referentnog intervala. Amonijak je neurotoksičan i njegova visoka koncentracija dovodi do hepatične encefalopatije. Takvo stanje nastaje kao posljedica zatajenja jetre i nakupljanja štetnih tvari u mozgu, jer ih jetra ne može ukloniti, što se u ovom slučaju dogodilo. Hepatična encefalopatija ima za uzrok edem mozga što dovodi do smrtnog ishoda. Takva ishod je bio prisutan u ovom slučaju.

U skupini metaboličkih bolesti nađena su i 4 slučaja glikogenske hepatopatije, koja nastaje kao posljedica komplikacije i slabe kontrole dijabetesa melitusa tipa 1. U svim slučajevima vrsta oštećenja bila je hepatocelularna umjerenog do teškog intenziteta. Pacijenti su bili u starosnoj skupini od 7 do 18 godina.

Autoimune bolesti jetre česta su indikacija za biopsiju jetre. U ovom radu od 25 promatranih slučajeva suspektih na autoimunu etiologiju bolesti jetre, 19 pacijenata bile su žena, a 6 muškarci. Autoimuni hepatitis dijagnosticiran je kod 12 pacijenata, a 3 su slučaja preklapanja primarne bilijarne ciroze i autoimunog hepatitisa. Primarni sklerozirajući kolangitis dijagnosticiran je kod 2 pacijenta te primarna bilijarna ciroza kod 2 pacijenta. Kod 6 pacijenata postojala je sumnja na autoimuno porijeklo bolesti jetre.

Autoimuni hepatitis (AIH) pojavljuje se predominantno kod žena svih dobnih skupina (Topić i sur., 2018.). U ovom istraživanju od 12 slučajeva s dijagnozom AIH-a 11 je bilo žena, a 1 muškarac, što upućuje da je žena češće dijagnosticirana autoimuna bolest. Dakle, navedeni rezultat slaže se s podacima u literaturi.

U dijagnostici autoimunih oštećenja jetre, važno je odrediti prisutnost autoantitijela. Iako te vrijednosti nisu strogo specifične, mogu pomoći u dijagnostici. Antitijela, čija se prisutnost pratila, su AGLM, ANCA, ANA, AMHA. Također, pratila se i koncentracija histona, dsDNA i SSA. Dijagnoza autoimunog hepatitisa temelji se na obiteljskoj anamnezi, laboratorijskim i histološkim pretragama pri čemu se koriste validirani dijagnostički kriteriji za AIH koje je predložila IAHG (engl. International autoimmune hepatitis working group). Navedena su 4 kriterija: prisutnost autoantitijela, koncentracija IgG, histološki nalaz i isključenje virusnog hepatitisa (Topić i sur., 2018).

Kod pacijenta s dijagnozom autoimunog hepatitisa pronađena pozitivna antitijela su SSA i AMHA, a prema nalazima oštećenje je mješovito blagog intenziteta. Kod pacijenta s teškim hepatocelularnim oštećenjem, a s dijagnozom AIH-a pronađena su AGLM antitijela. Pacijent s dijagnozom AIH-a, a s blagim hepatocelularnim oštećenjem imao je pozitivna ANCA antitijela

te hipergamaglobulinemiju i izrazito povišene vrijednosti IgG-a. Kod pacijentice s dijagnozom AIH-a te blagim hepatocelularnim oštećenjem pronađena su ANA i AGLM antitijela te hipergamaglobulinemija. Pacijentica s umjerenim hepatocelularnim oštećenjem i s dijagnozom AIH-a imala je pozitivna ANCA, AGLM i AMHA antitijela. Pacijentica s teškim hepatocelularnim oštećenjem imala je hipergamaglobulinemiju. Možemo zaključiti da je kod većine pacijenata zadovoljen je kriterij prisutnosti autoantitijela te histološki nalaz i kod nekih koncentracija IgG-a.

U slučaju preklapanja autoimunog hepatitisa s primarnim sklerozirajućim kolangitisom pacijentica je imala pozitivna ANCA antitijela, histone te hipergamaglobulinemiju, a oštećenje je bilo mješovito umjerenog intenziteta, a druga pacijentica s istim preklapanjem pozitivna AMHA antitijela, a kolestatsko oštećenje blagog intenziteta. Treća pacijentica s istim preklapanjem imala je pozitivna ANA antitijela, dsDNA i hipergamaglobulinemiju.

Primarni sklerozirajući kolangitis je bolest od koje češće oboljevaju muškarci. Kod 90% pacijenta pronađena su pozitivna ANCA antitijela (Topić i sur., 2018). Pacijentu s dijagnozom primarnog sklerozirajućeg kolangitisa s umjerenim hepatocelularnim oštećenjem pronađena su ANCA antitijela, a kod drugog pacijenta s istom dijagnozom prisutna su ANCA i AGLM antitijela. Pacijent s dijagnozom primarne bilijarne ciroze i kolestatskim oštećenja teškog intenziteta povećana je koncentracija IgM-a u krvi, a kod drugog pacijenta s istom dijagnozom pronađena su antitijela ANCA i AGLM. Dakle, oba pacijenta su muškarci i imaju pozitivna ANCA antitijela, što se slaže s podacima u literaturi.

Imunosupresivna terapija uvedena prije učinjene biopsije može izmijeniti kliničku sliku koja je često u takvim situacijama blaža, a nalazi laboratorijskih pretraga neznatno promijenjeni. U ovom radu takvih je bilo 6 slučajeva, a u 5 slučajeva nalazi su bili uredni ili blago povišenih vrijednosti određenih pretraga. Samo je jedan slučaj bio s umjerenim mješovitim oštećenjem te pozitivnim ANCA antitijelom, dok su svi ostali imali negativna antitijela.

Promatrajući starost pacijenta prilikom dijagnosticiranja autoimune bolesti, primjetno je da najveći broj pacijenta spada u skupinu od 7 do 18 godina.

Bilijarna atrezija rijetka je bolest koja pogađa 1 od 8 000 do 1 od 18 000 živorođenih u cijelom svijetu (www.liverfoundation.org/liver-disease-statistics/#pediatric-liver-disease, pristupljeno 31.8.2020.). U ovom radu 6 je pacijenta imalo bilijarnu atreziju, 3 su muškog spola, a 3 ženskog spola. Mješovito oštećenje umjerenog intenziteta bilo je prisutno kod 4 pacijenta, a jedan je bio slučaj hepatocelularnog i jedan slučaj kolestatskog oštećenja umjerenog intenziteta. Jačina i

vrsta oštećenja bile su u vezi s vremenom proteklim od rođenja do biopsije, te su pacijenti kasnije biopsirani imali teža oštećenja.

U analiziranom razdoblju nađeno je 19 slučajeva oštećenje tkiva jetre težeg intenziteta. Od tog broja u 18 je slučajeva se radilo o netumorskoj patologiji, a u jednom slučaju tumorskoj patologiji jetrenog tkiva. Najviše slučajeva (8) je povezano s toksičnom etiologijom oštećenja, 4 s autoimunom etiologijom, 2 atrezije, 2 glikogenske hepatopatije. Po 1 slučaj bio je u sklopu politraume, hepatitisa A te oštećenja zbog kemoterapije u sklopu liječenja limfoma s infiltracijom jetrenog parenhima. Iako teška jetrena oštećenja nisu čest nalaz, pacijente s takvom dijagnozom je važno na vrijeme otkriti. Samo se brzom i preciznom dijagnostikom može osigurati adekvatna terapija, koja će barem u dijelu slučajeva moći staviti bolest pod kontrolu ili usporiti napredovanje kroniciteta. U slučaju izrazito teških oštećenja i lošeg odgovora na primjenjenu terapiju kao krajnju opciju se u nekim slučajevima može koristiti i transplantacija jetre.

6. ZAKLJUČAK

Dijagnostika jetrenih bolesti uključuje anamnezu, fizikalni pregled i niz različitih laboratorijskih dijagnostičkih postupaka i slikovne pretrage. Unatoč velikom napretku u laboratorijskim i slikovnim pretragama jetre, biopsija je ključna za razumijevanje morfologije lezija koje se pojavljuju kod bolesti jetre.

Najčešće indikacije za biopsiju su dijagnostika autoimunih bolesti s određivanjem aktivnosti i kroniciteta, biopsije kod sumnje na toksična oštećenja te biopsije kod sumnje na infiltraciju jetre tumorom.

U jetri se češće razvijaju metastaze drugih organa nego primarni karcinomi jetre. Jetra je najčešće sjelo metastaza karcinoma dojke i kolorektalnog karcinoma.

Najveći broj pacijenata podvrgnutih biopsiji jetre, tumorske i netumorske patologije, bio je u starosnoj skupini od 61 do 70 godina, no pacijenti s netumorskom patologijom su bili svih starosnih skupina, a pacijenti sa sumnjom na tumorsku patologiju su većinom (84%) bili stariji od 50 godina. Najmlađi pacijent podvrgnut biopsiji jetre bio je dijete dojenačke dobi, a najstariji pacijent starosti 84 godine. Dakle, u svakom starosnom razdoblju moguće je obaviti biopsiju jetre.

Najveći broj pacijenata imao je mješovito oštećenje blagog intenziteta. Iako su pacijenti s težim intenzitetom bolesti rijetki, važno je pravovremeno postavljanje dijagnoze koja će omogućiti adekvatnu terapiju i sprječavanje napredovanja oštećenja.

7. LITERATURA

American liver foudation, 2017., www.liverfoundation.org/liver-disease-statistics/#pediatric-liver-disease, pristupljeno 31.8.2020.

Arsenon W, Brickell J. Assessment of liver function. U: *Clinical chemistry: a laboratory perspecitive*. Fratantoro C, Connors M, urednici, Philadelphia, F. A. Davis Company, 2007, str. 233-266.

Balen S, Dvornik Š. Laboratorijska dijagnostika bolesti jetre. *Medicina Fluminensis*, 2011, 47, 246-259.

Chiasera J, Xu X. Liver function. U: *Clinical chemistry: techniques, principles, correlations*. Gaucher J, Brittain M, urednici, Philadelphia, Lippincott Williams and Wilkins, 2009, str. 516-537.

Čvorišćec D, Flegar-Meštrić Z, Juretić D. Harmonizacija laboratorijskih nalaza u području opće medicinske biokemije, 2004., <https://www.bib.irb.hr/548875>, pristupljeno 20.6.2020.

Fisher K, Vuppalanchi R, Saxena R. Drug-induced liver injury. *Arch Pathol Lab Med*, 2015, 139, 876-887.

Friedman LS, Martin P. *Handbook of liver diseases*. Philadelphia, Elsevier, 2018, str. 1-17.

Gašparov S, Ćorić M, Damajnov I. U: *Patologija 4*. Damjanov I, Seiwerth S, Jukić S, Nola M, urednici, Zagreb, Medicinska naklada, 2014, str. 465-508.

Habib S, Shaikh O. Approach to jaundice and abnormal liver function tests. U: *Zakim and Boyer's hepatology: a textbook of liver disease*. Sanyal A, Terrault N, urednici, Philadelphia, Elsevier, 2017, str. 99-116.

Horn S, Stoltzfus K, Lehrer E, Dawson L, Tchelebi L, Gusani N, Sharma N, Hanbo C, Trifiletti D, Zaorsky N. Epidemiology of liver metastases. *Cancer Epidemiol*, 2020, 67, 101760.

Liver anatomy, 2010., <https://www.britannica.com/science/liver>, pristupljeno 14.9.2020.

Liver tox: clinical and research information on drug-induced liver injury, 2012., <https://www.ncbi.nlm.nih.gov/books/NBK547852/>, pristupljeno 23.8.2020.

Liver test interpretation - approach to the patient with liver disease: a guide to commonly used liver tests, 2014.,

<http://www.clevelandclinicmeded.com/medicalpubs/diseasemanagement/hepatology/guide-to-common-liver-tests/>, pristupljeno 4.5.2020.

Keros P, Andreis I, Gamulin M. Anatomija i fiziologija. Zagreb, Školska knjiga, 2006, str. 151-152.

Kujundžić M i suradnici. Klinička patofiziologija za studente Farmaceutsko-biokemijskog fakulteta. Farmaceutsko-biokemijski fakultet, Zagreb, 2003, str. 103-111.

McNally P. GI/liver secrets plus. Colorado, Elsevier, 2015, str. 95-101.

Mourad N, Michel R, Marcus V. Pathology of gastrointestinal and liver complications of hematopoietic stem cell transplantation. *Arch Pathol Lab Med*, 2019, 143, 1131-1143.

Pascual S, Herrera I, Irurzun J. New advances in hepatocellular carcinoma. *World J Hepatol*, 2016, 8, 421- 438.

Ramadori G, Cameron S. Effects of systemic chemotherapy on the liver. *Ann Hepatol*, 2010, 9, 133-143.

Risk factors for liver cancer, 2020., <https://www.cancercenter.com/cancer-types/liver-cancer/risk-factors>, pristupljeno 30.8.2020

Rodés J, Benhamou J, Blei A, Reichen J, Rizzetto M. Textbook of hepatology: from basic science to clinical practice. Hoboken, Blackwell Publishing, 2007, str. 3-65.

Sebode M, Weiler C, Liwinski T, Schramm C. Autoantibodies in autoimmune liver disease-clinical and diagnostic relevance. *Front Immunol*, 2018, 9, 609.

Wang Y, Sanyal AJ. Hepatology. *Reply*, 2017, 66, 999-1000.

Sertić J. Klinička kemija i molekularna dijagnostika. Zagreb, Medicinska naklada, 2008, str. 67.

Topić E, Včev A, Smolc M. Bolesti jetre. U: Medicinska biokemija i laboratorijska medicina u kliničkoj praksi. Topić E, Primorac D, Janković S, Zagreb, Medicinska naklada, 2018, str. 144-176.

Vucelić B. Gastroenterologija i hepatologija. Zagreb, Medicinska naklada, 2002, str. 231-246.

Štraus B, Čvorišćec D. Funkcija jetre. U: Štrausova medicinska biokemija. Čvorišćec D, Čepelak I, urednici, Zagreb, Medicinska naklada, 2009, str. 438-460.

8. SAŽETAK

Jetra je složeni organ s brojnim funkcijama, a može biti oštećena u sklopu različitih poremećaja koji uključuju prirođene i nasljedne metaboličke bolesti, zarazne bolesti (uključujući i virusne hepatitis), autoimune bolesti, metaboličke bolesti te toksična oštećenja lijekovima i različitim drugim tvarima. Uz navedeno, jetra je često sjelo tumora, primarnih, ali i metastaza drugih primarnih sjela.

Dijagnostička obrada pacijenata sa sumnjom na oštećenje jetre uključuje klinički pregled te široki panel laboratorijskih i radioloških pretraga. Pa ipak, za postavljanje precizne dijagnoze često je potrebno učiniti i biopsiju jetrenog parenhima.

U ovom su radu analizirane biopsije jetrenog parenhima učinjene pacijentima sa sumnjom na jetrenu bolest, a bili su hospitalno ili ambulantno liječeni u KBC Zagreb tijekom 2018. godine. Histološki nalaz u biopstatima jetre je uspoređen s kliničkom manifestacijom (hepatocelularno, miješano ili kolestatsko oštećenje) i težinom oštećenja (blago, umjereno, teško oštećenje) temeljenom na rezultatima učinjenih laboratorijskih testova.

U analiziranom razdoblju ukupno je bilo 236 biopsija jetrenog parenhima učinjenih u 129 (54.7%) muškaraca i 107 (45.3%) žena, starosti od 4 mjeseca do 84 godine. Netumorsko oštećenje bilo je indikacija za 120, a tumorska patologija za 116 biopsija. Pacijenti s netumorskom patologijom bili su svih dobnih skupina uz bimodalnu raspodjelu s vrškom u drugom desetljeću te drugim vrškom učestalosti u šestom desetljeću. Pacijenti s tumorskom patologijom su bili u prosjeku starije životne dobi i 98 (84%) ih je bilo starije od 50 godina.

Hepatocelularno oštećenje (većinom blago do umjereno) bilo je najčešći tip prezentacije pacijenata s netumorskom patologijom i nađeno je u 52% slučajeva. Miješano oštećenje različitog stupnja nađeno je u sljedećih 43% pacijenata s netumorskom patologijom. Najčešće nađene dijagnoze bile su vjerojatno toksično oštećenje, autoimune bolesti i različite metaboličke bolesti nađene u 22, 16 i 12 slučajeva. Većina pacijenata s autoimunim bolestima imala je povišene vrijednosti imunoglobulina, 7 je imalo patološke vrijednosti anti-AGLM, a drugih 7 ANCA protutijela. Manji broj pacijenata je imao i protutijela na ANA, AMHA, histone i dsDNA.

Blago kolestatsko ili miješano oštećenje bilo je najčešća prezentacija pacijenata s tumorskom patologijom u jetrenim biopsijama, nakon čega slijedi umjereno kolestatsko oštećenje. Najčešći tumor potvrđen biopsijom jetrenog parenhima bio je metastatski karcinom dojke nađen u 16%

slučajeva, a slijede metastatski kolorektalni adenokarcinom, primarni hepatocelularni karcinom i karcinomi bilijarnog epitela, svaki nađen u 10% slučajeva.

Većina pacijentica (89%) sa karcinomom dojke imala je povišene vrijednosti tumorskog markera CA 15-3. Pacijenti s metastatskim kolorektalnim adenokarcinomom imali su povišene vrijednosti CEA i CA19-9 u 73% i 64% slučajeva. Svi pacijenti s adenokarcinomima bilijarnog porijekla imali su povišene vrijednosti CA19-9, a svi pacijenti s hepatocelularnim karcinomom povišene vrijednosti AFP. Najviše vrijednosti AFP imalo je dijete s postavljenom dijagnozom hepatoblastoma.

Teško oštećenje jetre nađeno je u 18 pacijenata s netumorskom patologijom i u jednog pacijenta s tumorskom patologijom jetrenog parenhima. Iako su ovakvi slučajevi rijetki, kod njih je potrebno što preciznije postaviti dijagnozu kako bi se pravovremeno započelo s optimalnom terapijom u cilju sprečavanja dodatnog oštećenja jetre.

8. SUMMARY

Liver is a complex organ with multiple functions and can be affected by a wide range of disorders. The most important of them are congenital abnormalities and inherited disorders of liver metabolism, infectious diseases (including viral hepatitis), autoimmune diseases, metabolic diseases and toxic injury due to various drugs and other substances. Moreover, liver is a common site of various malignancies primary to liver, as well as metastases.

Diagnostic work-up during evaluation of patients with suspected liver disease include clinical examination, a wide panel of laboratory tests, ultrasound and different radiological methods of examination. However, in order to establish precise diagnosis, in many cases it's also necessary to perform liver biopsy.

This study evaluated use of liver biopsy in patients with suspected liver pathology hospitalized in University Hospital Centre Zagreb during 2018. or seen through Outpatient Clinic. Histological features seen on liver biopsy were correlated with type (hepatocellular, mixed or cholestatic damage) and severity (mild, moderate severe) of presentation based on performed liver tests.

During analysis period, there were 236 liver biopsies in 129 (54.7%) male and 107 (45.3%) female patients, age range from 4 months to 84 years. Medical liver disease (non-tumorous pathology) was indication for 120, and different tumor pathology for 116 liver biopsies. Patients with non-tumorous liver pathology were from all age groups with slight bi-modal distribution; one peak in 2nd decade of life and another in 6th decade. Patients with tumor pathology tend to be older; 98 (84%) of them were older than 50 years. Hepatocellular damage (mostly mild to moderate) was more common in patients with non-tumorous pathology, accounting for 52% of all cases. Mixed injury of various severity was second most common type of presentation, seen in 43% of patients with non-tumorous pathology. The most common diagnoses in non-tumorous pathology were probable toxic injury, autoimmune liver disease and various metabolic diseases found in 22, 16 and 12 cases respectively. Majority of patients with autoimmune diseases had elevated serum immunoglobulins, 7 had elevated anti-AGLM, and other 7 had elevated ANCA antibodies. Minority of patients also had elevated ANA, AMHA, histone, and dsDNA antibodies.

Mild cholestatic or mixed injury was the most common presentation in patients with tumor pathology, followed by moderate cholestatic disease. The most common type of suspected tumor found on liver biopsy was metastatic breast cancer found in 16% of cases, followed by

metastatic colorectal adenocarcinoma, primary hepatocellular carcinoma and adenocarcinoma of biliary origin, each accounting for 10% of cases.

Almost all (89%) of patients with breast metastases had elevated levels of serum tumor marker CA 15-3. Patients with metastatic colorectal cancer had elevated levels of CEA and CA19-9 in 73% and 64% cases respectively. All patients with adenocarcinoma of biliary origin had elevated levels of CA19-9. All patients with hepatocellular carcinoma had elevated levels of AFP. The highest level of AFP had a child with diagnosed hepatoblastoma.

A severe liver injury was seen in 18 patients with non-tumorous pathology and in one patient with tumorous pathology. Although rare in overall number of biopsies, in such cases are highly important to establish precise diagnosis in order to start with optimal therapy as soon as possible and limit the further extent of liver damage.

9. PRILOZI

9.1 REFERENTNI INTERVALI (prema Topić i sur., 2018)

PRETRAGA	JEDINICA	REFERENTNI INTERVAL		
		DOB	SPOL	INTERVAL
Alanin-aminotransferaza (ALT)	U/L	0-1 g.	M, Ž	5-51
		1-13 g.	M, Ž	11-30
		13-19 g.	M	10-33
		13-19 g.	Ž	8-24
		18-85 g.	M	9-59
		18-85 g.	Ž	8-41
Aspartat-aminotransferaza (AST)	U/L	0-14 d.	M, Ž	23-186
		15 d. - 1 g.	M, Ž	23-83
		1-7 g.	M, Ž	26-55
		7-12 g.	M	22-41
		12-19 g.	Ž	18-40
		12-19 g.	M	17-33
		18-85 g.	Ž	11-34
Alkalna fosfataza (ALP)	U/L	0-2 g.	M, Ž	25-500
		3-7 g.	M, Ž	100-400
		8-12 g.	M, Ž	179-472
		13-14 g.	M	228-650
		15-16 g.	M	97-503
		17-18 g.	M	67-264
		13-14 g.	Ž	89-435
		15-16 g.	Ž	79-193
		17-19 g.	Ž	50-125
		≥ 20 g.	M	60-142
		20-50 g.	Ž	54-119
		≥ 20 g.	Ž	64-153
Gama-glutamilttransferaza (GGT)	U/L	<3 mj.	M, Ž	15-132
		3 mj. - 1 g.	M, Ž	1-39
		1-7 g.	M, Ž	4-22
		8-19 g.	M	10-27
		8-19 g.	M	10-24
		≥ 20 g.	M	112-5
		≥ 20 g.	Ž	9-35
Laktat-dehidrogenaza (LD)	U/L	0-5 g.	M, Ž	150-360
		6-7 g.	M, Ž	150-300
		8-12 g.	M	164-299
		13-14 g.	M	103-260
		15-19 g.	M	127-231
		8-12 g.	Ž	152-284
		13-19 g.	Ž	124-224
		≥ 20 g.	M, Ž	<241
Albumin	g/L	1-30 d.	M, Ž	26 - 43
		1 mj - 7 g.	M, Ž	28 - 48
		8 - 19 g.	M, Ž	41,6-50,8
		20 - 70 g.	M, Ž	40,6-51,4
		≥ 70 g.	M, Ž	39,6-48,4

Ukupni proteini	g/L	< 6 mj.	M, Ž	41 - 67
		6 mj. - 7 g.	M, Ž	55 - 80
		8 - 70 g.	M, Ž	66 - 81
		> 70 g.	M, Ž	66 - 80
		ležeći bolesnici	M, Ž	60 - 78
Protrombinsko vrijeme (PV)	udjel	< 5 d.	M, Ž	> 0,65
		1-6 mj.	M, Ž	> 0,70
		> 6 mj.	M, Ž	≥ 0,70
Ukupni bilirubin	μmol/L	0-1 d.	M, Ž	< 100
		1-2 d.	M, Ž	< 140
		3-5 d.	M, Ž	< 200
		1 mj. - 7 g.	M, Ž	< 20
		8 - 14 g.	M	6-24
		15-19 g.	M	7-30
		8-19 g.	Ž	6-26
		≥ 20 g.	M, Ž	3-20
Konjugirani bilirubin	μmol/L	0-5 d.	M, Ž	< 10
		> 5 d.	M, Ž	< 2
		< 1 mj.	M, Ž	< 10
		5-19 g.	M, Ž	< 3
		≥ 20 g.	M, Ž	< 5
Bakar	μmol/L	M, Ž	1 - 5 g.	12,6 - 23,6
		M, Ž	6 - 7 g.	13,2 - 21,4
		M, Ž	8 - 12 g.	15,6 - 27,0
		M, Ž	13 - 18 g.	13,6 - 24,2
		M, Ž	> 20 g.	12,2 - 25,1
Željezo	μmol/L	M, Ž	0 - 7 g.	4-25
		M	8 - 19 g.	7-33
		M	≥ 20 g.	11-32
		Ž	8-19 g.	6-31
		Ž	≥ 20 g.	8-30

Referentni intervali za tumorske biljege (prema Topić i sur., 2018)

TUMORSKI BILJEG	VRSTA TUMORA	METODA ODREĐIVANJA	UZORAK	REFERENTNI INTERVAL*
AFP	Hepatocelularni karcinom, Testikularni Neseminomi	Imunokemijska metoda	Serum	<10 µg/L
Ca 125	Epitelni karcinom jajnika	Imunokemijska metoda	Serum	<35 KIU/mL
Ca 19-9	Karcinom gušterače	Imunokemijska metoda	Serum	<37 KIU/mL
Ca 15-3	Metastatski karcinom dojke	Imunokemijska metoda	Serum	<28 KIU/mL
CEA	Kolorektalni karcinom	Imunokemijska metoda	Serum	< 5 µg/L
PSA	Karcinom prostate	Imunokemijska metoda	Serum	<4 µg/L
CIFRA 21-1	Karcinoma pluća nemalih stanica	Imunokemijska metoda	Serum	< 3.3 µg/L
NSE	Neuroendokrini tumori	Imunokemijska metoda	Serum	<16.3 µg/L

**Referentni interval ovisan o metodi koja se koristi u pojedinom laboratoriju, navedeni referentni intervali primjenjuju se u KBC „Split“*

9.2 POPIS SKRAĆENICA

AFP - α -fetoprotein

AGLMA - antitijela protiv glatke muskulature

AIH - autoimuni hepatitis

ALT - alanin-aminotransferaze

ALP - alkalne fosfataze

AMA - antimitohondrijska antitijela

ANA - antinuklearna antitijela

AST - aspartat-aminotransferaze

CEA - karcinoembrionalni antigen

CT - računalna tomografija

GGT - γ -glutamilttransferaza

GVHD – engl. Graft Versus Host Disease

HCC - hepatocelularni karcinom

LKM - antitijela protiv mikrosoma jetre i bubrega

LD - laktat-dehidrogenaza

MRI - magnetska rezonancija

NSE - neuron -specifična enolaza

PAS - engl. Periodic acid–Schiff

P-ANCA - antineutrofilna citoplazmatska antitijela

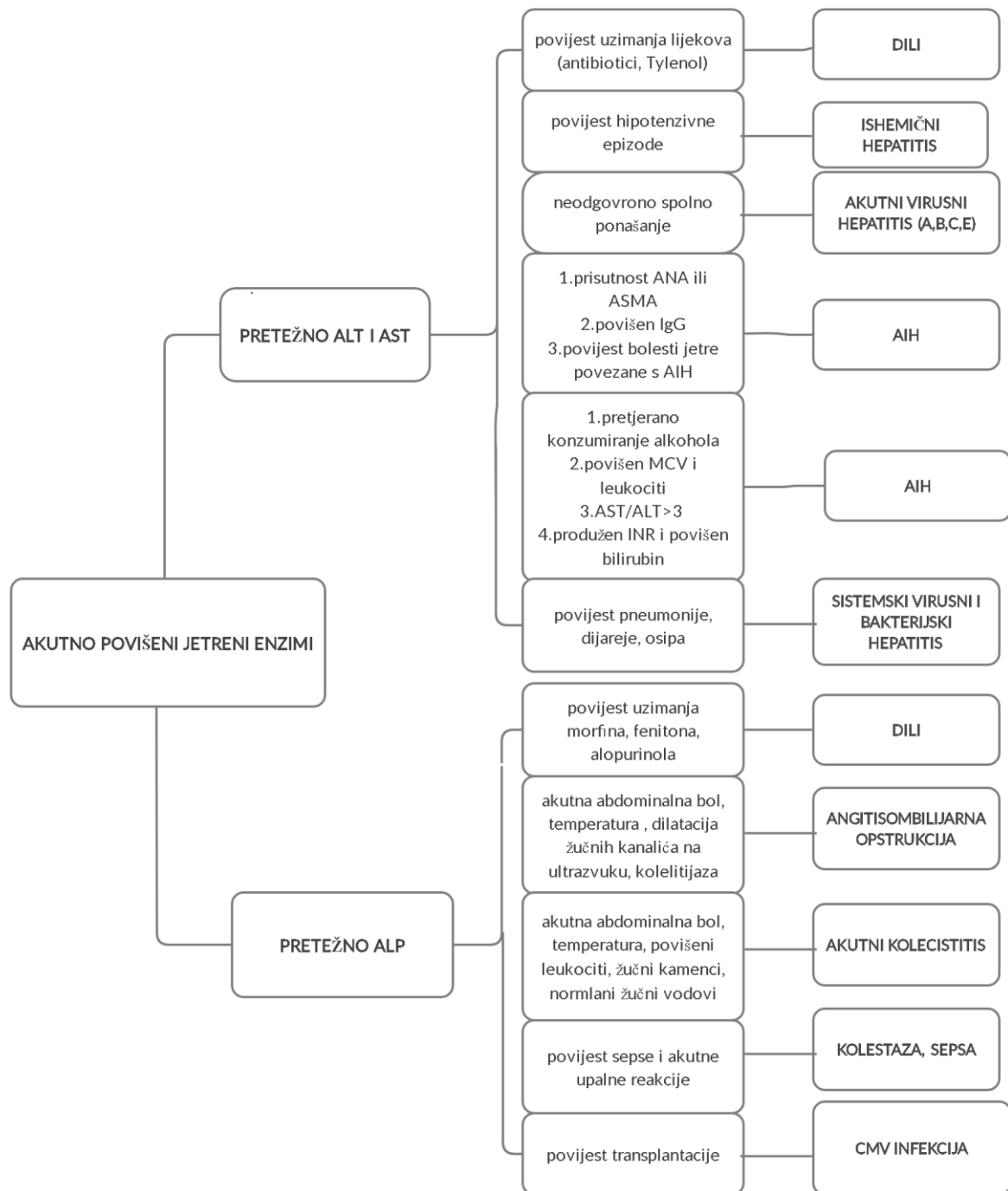
PBC - primarna bilijarna ciroza

PSC - primarni sklerozirajući kolangitis

PV - protrombinsko vrijeme

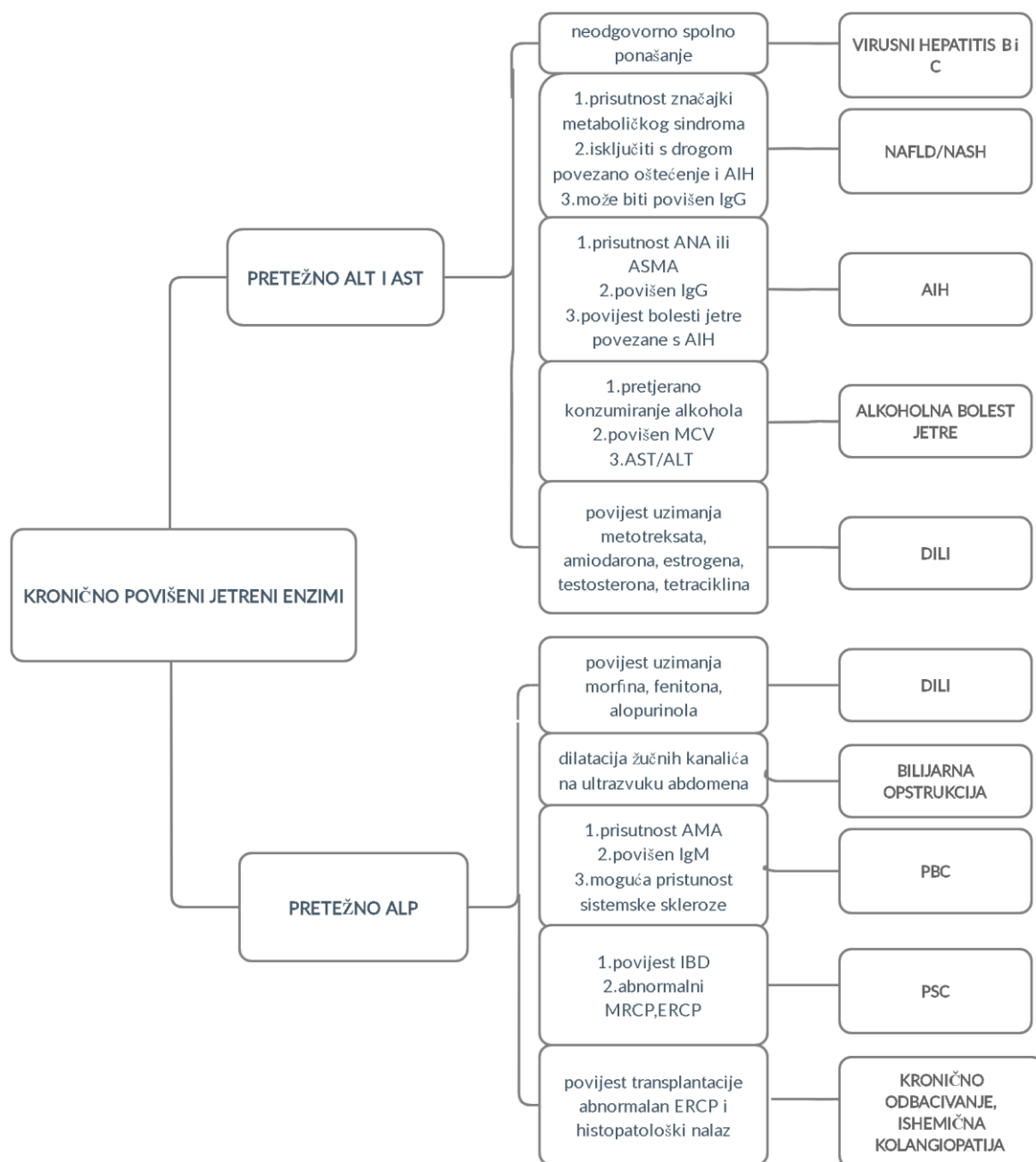
SLA - antitijela protiv jetrenog topljivog antigena

Prilog 9.3.



Diferencijalne dijagnoze kod pacijenata s akutno povišenim jetrenim enzimima (prema Habib i Shaikh, 2017)

Prilog 9.4.



Diferencijalne dijagnoze kod pacijenata s kronično povišenim jetrenim enzimima (prema Habib i Shaikh, 2017)

Temeljna dokumentacijska kartica

Sveučilište u Zagrebu
Farmaceutsko-biokemijski fakultet
Studij: Medicinska biokemija
Samostalni kolegij: Patofiziologija s patologijom
A. Kovačića 1, 10000 Zagreb, Hrvatska

Diplomski rad

Laboratorijska dijagnostika jetrenih bolesti i usporedba s histološkim promjenama u biopatima jetrenog parenhima

Iva Džolan

SAŽETAK

U radu su analizirane jetrene biopsije učinjene pacijentima sa sumnjom na jetrenu bolest, a bili su hospitalno ili ambulantno liječeni u KBC Zagreb tijekom 2018. godine. Histološki nalaz u biopatima jetre je uspoređen s kliničkom manifestacijom (hepatocelularno, miješano ili kolestatsko oštećenje) i težinom oštećenja (blago, umjereno, teško oštećenje) temeljenom na rezultatima učinjenih laboratorijskih testova.

Nađeno je ukupno 236 biopsija u 129 (54.7%) muškaraca i 107 (45.3%) žena, starosti od 4 mjeseca do 84 godine. Netumorsko oštećenje bilo je indikacija za 120, a tumorska parologija za 116 biopsija. Pacijenti s netumorskom patologijom bili su svih dobnih skupina, a pacijenti s tumorskom patologijom su u prosjeku bili starije životne dobi (84% starije od 50 godina).

Hepatocelularno oštećenje bilo je najčešći tip prezentacije pacijenata s netumorskom patologijom i nađeno je u 52% slučajeva. Najčešće dijagnoze bile su vjerojatno toksično oštećenje, autoimune bolesti i različite metaboličke bolesti nađene u 22, 16 i 12 slučajeva.

Blago kolestatsko ili miješano oštećenje bilo je najčešća prezentacija pacijenata s tumorskom patologijom. Najčešći tumor u biopsiji jetre bio je metastatski karcinom dojke nađen u 16% slučajeva, slijede metastatski kolorektalni adenokarcinom, hepatocelularni karcinom i karcinomi bilijarnog epitela, svaki nađen u 10% slučajeva.

Teško oštećenje jetre nađeno je u 18 pacijenata s netumorskom patologijom i u jednog pacijenta s tumorskom patologijom. Iako su ovakvi slučajevi rijetki, kod njih je potrebno što preciznije postaviti dijagnozu kako bi se pravovremeno započelo s optimalnom terapijom u cilju sprečavanja dodatnog oštećenja jetre.

Rad je pohranjen u Središnjoj knjižnici Sveučilišta u Zagrebu Farmaceutsko-biokemijskog fakulteta.

Rad sadrži: 62 stranica, 19 grafičkih prikaza, 4 tablice i 27 literaturnih navoda. Izvornik je na hrvatskom jeziku.

Ključne riječi: jetrene bolesti, laboratorijska dijagnostika, jetrena biopsija

Mentor: **Dr. sc. Stela Bulimbašić**, *docent Sveučilišta u Zagrebu Farmaceutsko-biokemijskog fakulteta.*

Ocjenjivači: **Dr. sc. Stela Bulimbašić**, *docent Sveučilišta u Zagrebu Farmaceutsko-biokemijskog fakulteta.*

Dr. sc. Ana-Marija Domijan, *redoviti profesor Sveučilišta u Zagrebu Farmaceutsko-biokemijskog fakulteta.*

Dr. sc. Ivica Horvatić, *docent Sveučilišta u Zagrebu Farmaceutsko-biokemijskog fakulteta.*

Rad prihvaćen: rujan 2020.

Basic documentation card

University of Zagreb
Faculty of Pharmacy and Biochemistry
Study: Medical Biochemistry
Independent course: Patophysiology with Pathology
A. Kovačića 1, 10000 Zagreb, Croatia

Diploma thesis

Laboratory evaluation of liver diseases and correlation with liver biopsy findings

Iva Džolan

SUMMARY

This study evaluated use of liver biopsy in patients with suspected liver pathology hospitalized in University Hospital Centre Zagreb during 2018. or seen through Outpatient Clinic. Histological features seen on liver biopsy were correlated with type (hepatocellular, mixed or cholestatic damage) and severity (mild, moderate severe) of presentation based on performed liver tests.

There were in total 236 liver biopsies in 129 (54.7%) male and 107 (45.3%) female patients, age range from 4 months to 84 years. Non-tumorous pathology was indication for 120, and tumor pathology for 116 biopsies. Patients with non-tumorous liver pathology were from all age groups. Patients with tumor pathology tend to be older; 98 (84%) of them were older than 50 years.

Hepatocellular damage was more common in patients with non-tumorous pathology, accounting for 52% of all cases. The most common diagnoses in non-tumorous pathology were probable toxic injury, autoimmune liver disease and various metabolic diseases found in 22, 16 and 12 cases respectively.

Mild cholestatic or mixed injury was the most common presentation in patients with tumor pathology. The most common type of suspected tumor found on liver biopsy was metastatic breast cancer found in 16% of cases, followed by metastatic colorectal adenocarcinoma, primary hepatocellular carcinoma and adenocarcinoma of biliary origin, each accounting for 10% of cases.

A severe liver injury was seen in 18 patients with non-tumorous pathology and in one patient with tumorous pathology. Although rare in overall number of biopsies, in such cases are highly important to establish precise diagnosis in order to start with optimal therapy as soon as possible and limit the further extent of liver damage.

The thesis is deposited in the Central Library of the University of Zagreb Faculty of Pharmacy and Biochemistry.

Thesis includes: 62 pages, 19 figures, 4 tables and 27 references. Original is in Croatian language.

Keywords: liver diseases, laboratory tests, liver biopsy

Mentor: **Stela Bulimbašić, Ph.D.** *Assistant Professor*, University of Zagreb Faculty of Pharmacy and Biochemistry

Reviewers: **Stela Bulimbašić, Ph.D.** *Assistant Professor*, University of Zagreb Faculty of Pharmacy and Biochemistry
Ana-Marija Domijan, Ph.D. *Full Professor*, University of Zagreb Faculty of Pharmacy and Biochemistry
Ivica Horvatić, Ph.D. *Assistant Professor*, University of Zagreb Faculty of Pharmacy and Biochemistry

The thesis was accepted: September 2020.