

Dermatološke bolesti i promjene u trudnoći

Kliček, Jelena

Professional thesis / Završni specijalistički

2020

Degree Grantor / Ustanova koja je dodijelila akademski / stručni stupanj: **University of Zagreb, Faculty of Pharmacy and Biochemistry / Sveučilište u Zagrebu, Farmaceutsko-biokemijski fakultet**

Permanent link / Trajna poveznica: <https://um.nsk.hr/um:nbn:hr:163:808031>

Rights / Prava: [In copyright](#) / [Zaštićeno autorskim pravom.](#)

Download date / Datum preuzimanja: **2025-02-26**



Repository / Repozitorij:

[Repository of Faculty of Pharmacy and Biochemistry University of Zagreb](#)



SVEUČILIŠTE U ZAGREBU

FARMACEUTSKO-BIOKEMIJSKI FAKULTET

Jelena Kliček

DERMATOLOŠKE BOLESTI I PROMJENE U TRUDNOĆI

Specijalistički rad

Zagreb, 2020.

PSS studij: Poslijediplomski specijalistički studij Klinička farmacija

Mentor rada: izv. prof. dr. sc. Ivan Pepić

Specijalistički rad obranjen je dana 07.09.2020. na Zavod za farmaceutsku tehnologiju Farmaceutsko-biokemijskog fakulteta Sveučilišta u Zagreb, pred povjerenstvom u sastavu:

1. prof.dr.sc. Vesna Bačić-Vrca

2. prim.dr.sc. Nives Pustišek

3. izv.prof.dr.sc. Ivan Pepić

Rad ima 73 listova.

Ovaj rad je izrađen na Zavodu za farmaceutsku tehnologiju Farmaceutsko-biokemijskog fakulteta Sveučilišta u Zagrebu pod vodstvom izv. prof. dr. sc. Ivana Pepića.

Sažetak

Cilj istraživanja

Cilj specijalističkog rada je pregledno opisati i klasificirati kožne bolesti i promjene tijekom trudnoće u svrhu njihovog pravovremenog prepoznavanja, liječenja i preveniranja neželjenih posljedica.

Materijal i metode

Dostupna stručna i znanstvena literatura pretraživat će se od općih prema specijaliziranim člancima pri čemu će se odabirati oni najrelevantniji za ovo područje istraživanja. Literatura će se pretraživati po temi, predmetu, autorima, časopisima na analitički i kritički način s obzirom na definirani znanstveni problem. Nakon što se svi najrelevantniji članci prouče bit će izdvojeni rezultati i zaključci istraživanja te u okviru rasprave i vlastita razmatranja problematike ovog specijalističkog rada.

Rezultati

Detaljnim pregledom i klasifikacijom najčešćih kožnih bolesti i promjena u trudnoći pridonijeti će se boljem razumijevanju njihove kliničke prezentacije iz aspekta javnog ljekarnika. Kliničke karakteristike, određeno vrijeme pojavljivanja simptoma, morfologija i područje zahvaćenosti izrazito su bitni za dijagnozu koja se u slučaju ozbiljnijih dermatoza poput pemphigoid gestationisa i intrahepatičke kolestaze potvrđuje imunofluorescencijom i laboratorijskim testovima. Pravovremenim prepoznavanjem simptoma i ranom dijagnozom omogućava se odgovarajuće liječenje i sprječavanje neželjenih posljedica za majku i plod.

Zaključak

Dermatoze karakteristične za trudnoću slabo su istraživana skupina bolesti i jedino što im je svima zajedničko jest to da se pojavljuju tijekom trudnoće. Samo nekoliko stanja povezano je izravno s trudnoćom, dok je većina egzacerbacija već postojećeg stanja gdje je trudnoća samo okidač. Postavlja se i pitanje tko bi trebao upravljati takvim pacijenticama s obzirom da stanja i simptomi spadaju u područja koja uključuju područje liječnika obiteljske medicine, ginekologa i dermatologa te je upravo zbog toga ključno njihovo razumijevanje kako bi se moglo jasno razlučiti kada je potrebna samo simptomatska terapija, a kada je ipak potrebna specijalistička pomoć. Navedene kategorije bolesti i promjena najčešće su simptomatske i stoga mogu biti alarmantne, a što je najvažnije mogu biti povezane i s neželjenim ishodom trudnoće. Danas trudnice imaju brojna pitanja i nedoumice u smislu navedenih bolesti i promjena te im dostupni zdravstveni djelatnici, kao što su ljekarnici, ginekolozi i dermatolozi, ukoliko su dobro i pravovremeno informirani mogu uvelike pomoći razumjeti i liječiti navedene bolesti i promjene.

Summary

Objectives

The aim of this work is to clearly describe and classify skin diseases and changes during pregnancy for the purpose of their timely recognition, treatment and prevention of unwanted consequences.

Material and methods

The available professional and scientific literature will be searched from general to specialized articles where the most relevant ones will be selected for this area of research. Literature will be searched on topic, subject, authors, journals in analytical and critical terms with regard to the defined scientific problem. After all the most relevant articles have been studied, the results and conclusions of the research will be separated, as well as discussing and discussing the problems of this work.

Results

By thoroughly reviewing and classifying the most common skin diseases and changes in pregnancy, it will contribute to a better understanding of their clinical presentation from the point of view of the public pharmacist. Clinical characteristics, in particular timing of onset, morphology and localization of skin lesions are crucial for diagnosis which, in case of pemphigoid gestationis and intrahepatic cholestasis of pregnancy, will be confirmed by specific immunofluorescence and laboratory findings. Timely recognition of symptoms and early diagnosis allow appropriate treatment and prevention of unwanted consequences for mother and child.

Conclusion

Pregnancy-specific dermatoses are poorly investigated in a group of diseases and the only common thing for them is to appear during pregnancy. Only a few conditions are linked directly to pregnancy, while most of the exacerbation is already in an existing condition where pregnancy is just a trigger. There is also a question of who should manage such patients because the condition and symptoms involving the family physician, gynecologist and dermatologist area, and that is why their understanding is essential in order to be clearly distinguished when only symptomatic therapy is needed, and when is needed specialist's help. This categories of illness and change are most often symptomatic and can therefore be alarming and, most importantly, may be associated with an unwanted outcome of pregnancy. Today, pregnant women have many questions and concerns about these illnesses and changes. Available healthcare professionals such as doctors, gynecologists and dermatologists, if they are well and timely informed, can greatly help understand and treat these diseases and changes.

Sadržaj

1.	Uvod.....	1
1.1	Povijesni pregled	3
2.	Cilj istraživanja	5
3.	Materijal i metode – sustavni pregled saznanja o temi.....	6
3.1	Fiziološke promjene u trudnoći	6
3.1.1	Promjene u pigmentaciji kože	6
3.1.2	Vaskularne i hematološke promjene	8
3.1.3	Tumori kože	9
3.1.4	Strije.....	9
3.1.5	Aktivnost žlijezda	10
3.1.6	Edemi	11
3.1.7	Svrbež	11
3.1.8	Promjene na koži i noktima	12
3.1.9	Promjene na sluznicama.....	12
3.2	Specifične dermatoze u trudnoći	13
3.2.1	PEMPHIGOID GESTATIONIS (herpes gestationis)	14
3.2.1.1	Etiologija i patogeneza.....	15
3.2.1.2	Klinička slika	16
3.2.1.3	Dijagnoza	17
3.2.1.4	Liječenje PG.....	19
3.2.1.5	Prognoza ploda.....	21
3.2.2	INTRAHEPATIČKA KOLESTAZA	21
3.2.2.1	Etiologija i patogeneza.....	22
3.2.2.2	Klinička slika	23
3.2.2.3	Dijagnoza	26
3.2.2.4	Liječenje	28
3.2.2.5	Prognoza bolesti	29
3.2.2.6	Prognoza ploda.....	29
3.2.3	POLIMORFNA ERUPCIJA U TRUDNOĆI.....	30
3.2.3.1	Etiologija i patogeneza.....	30
3.2.3.2	Klinička slika	31
3.2.3.3	Dijagnoza	32
3.2.3.4	Liječenje	34
3.2.3.5	Prognoza ploda.....	34
3.2.4	ATOPIJSKA ERUPCIJA U TRUDNOĆI	35
3.2.4.1	Etiologija.....	35

3.2.4.2	Klinička slika	36
3.2.4.3	Dijagnostika	38
3.2.4.4	Liječenje	38
3.2.4.5	Prognoza ploda	42
3.3	Sigurnost primjene lijekova za liječenje dermatoloških bolesti i promjena u trudnoći	46
3.3.1	Kortikosteroidi	47
3.3.2	Imunosupresivi	49
3.3.3	Antihistaminici	50
3.3.4	Fototerapija	51
3.3.5	Ostali lijekovi	52
4.	Rasprava	53
5.	Zaključak	56
6.	Literatura	57
7.	Životopis	62

1. Uvod

Trudnoća je fiziološko stanje organizma praćeno prilagodbom majčine anatomije i fiziologije koja je izazvana hormonskim promjenama. Promjenama su zahvaćeni svi procesi i tjelesne strukture pa tako i koža. Fiziološki procesi neophodni za pravilan tijek trudnoće počinju od samog zaćeća, a nastavljaju se i nakon poroda. Tijekom trudnoće dolazi do razvoja nove endokrine žlijezde, posteljice koja je odgovorna za izlućivanje velikog broja hormona neophodnih za razvoj fetusa. Također, ćitav endokrini sustav majke prolazi kroz promjene gdje dolazi do interakcije razlićutih hormona od fetalnih do majćinskih što utjeće na uoćljive promjene unutar majćinog sustava koje se mogu koristiti za dijagnozu trudnoće. Hormonske promjene karakterizirane su visokim razinama estrogena, progesterona, beta humanog korionskog gonadotropina (β -hCG), prolaktina te drugih hormona i medijatora koji su nućni za pravilno funkcioniranje organizma. Tijekom trudnoće promjene se događaju i u metabolizmu proteina, lipida i ugljikohidrata te krvnom tlaku, respiratornoj dinamici i apetitu. Dolazi do povećanja volumena krvi, srćanog izlaza i hemodilucije, glomerularnog protoka, a pojavljuju se mućnina i povraćanje, gastroezofagealni refluks i konstipacija. Navedene imunološke, endokrinološke, metabolićke i vaskularne promjene ćine majćin organizam osjetljivim na fiziološke i patološke dermatološke promjene. Kroz pravilnu dijagnozu i prenatalnu skrb znatno je povećana vjerojatnost da će trudnoća teći uspješno. Od svih promjena koje se događaju tijekom trudnoće jedan velik dio promjena odnosi se i na dermatološke promjene uzrokovane brojnim metabolićkim, endokrinoloćkim i imunoloćkim prilagodbama. Odrećene vrste dermatoloćkih promjena u trudnoći su toliko ćeste da bi se mogle smatrati normalnima tj. fizioloćkima. Neke od tih promjena koje se pojavljuju i kod ostale populacije samo im je ućestalost povećana u trudnoći su:

- promjene u pigmentaciji koće,
- vaskularne i hematoloćke promjene,

- tumori kože,
- strije,
- promjene u aktivnosti žlijezda,
- edemi,
- svrbež,
- promjene na koži i noktima,
- promjene na sluznicama.

Neke od navedenih fizioloških promjena pojavljuju se toliko rijetko da je njihova klinička značajnost upitna. Fiziološke promjene na koži imaju trivijalno sistemsko i fetalno značenje i za njih je dostupna sigurna i učinkovita, najčešće privremena, terapija.

S obzirom da su dermatolozi i ginekolozi odgovorni za procjenu važnosti i prognozu navedenih promjena na koži vrlo je važno poznavanje njihovih simptoma, uzroka i liječenja (1,2).

1.1 Povijesni pregled

Prvu specifičnu dermatozu u trudnoći (pemphigoid gestationis) opisao je Milton 1872. g. pod nazivom „*herpes gestationis*“ gdje je riječ herpes upućivala na specifične lezije karakteristične herpesu. Tek 1973. g. nakon otkrića specifičnog linearnog nakupljanja komplementa duž dermo-epidermalne zone ovu je bolest bilo moguće razlikovati i odvojiti od ostalih dermatozu specifičnih u trudnoći. 1904. g. Besnier je otkrio sljedeću dermatozu koju je nazvao „*prurigo gestationis*“ koja po njegovom opisu odgovara atopijskom dermatitisu. Navedeni pojam preuzeo je i Costello 1941. g. te tako nazvao sve dermatoze koje nisu spadale u skupinu herpes gestationis s incidencijom od 2%. 1962. g. Bourne je nekoliko dermatozu opisao pod nazivom *toksemični osip u trudnoći* („*toxemic rash in pregnancy*“) koji odgovara današnjoj polimorfnoj erupciji u trudnoći. Ostali nazivi za navedenu dermatozu bili su još: toksični eritem trudnoće, pruritičko urtikarne papule i plakovi u trudnoći („*pruritic urtical papules and plaques of pregnancy*“, PUPPP). Te iste godine Spangler i njegovi suradnici opisali su dermatozu čije je postojanje upitno i danas, „*papularni dermatitis*“ koji je klinički sličan prurigo gestationisu, ali postoje biokemijske razlike tj. smanjena koncentracija kortizola u plazmi i povišena koncentracija β -hCG u urinu te značajno povećana stopa smrtnosti. No u sljedećih 40 godina, iznimka je jedan davno zabilježen slučaj istog autora, na vidjelo nije izašao nijedan novi slučaj koji bi odgovarao navedenom opisu. Čak ni velike laboratorijske analize koje su nakon toga uslijedile nisu mogle detektirati dermatozu koja bi odgovarala tzv. papularnom dermatitisu. Tako su 1982. g. Holmes i njegovi suradnici objavili prvu pojednostavljenu klasifikaciju specifičnih dermatozu u trudnoći koja je uključivala: pemphigoid gestationis, polimorfnu erupciju u trudnoći i pruritus u trudnoći, a godinu dana kasnije dodali su i pruritički dermatitis u trudnoći. Iako se u SAD-u koriste pojmovi herpes gestationis i PUPPP, Europa se zalaže za pemphigoid gestationis gdje naziv upućuje na autoimunu patogenezu bez poveznice s herpes virusom i polimorfna erupcija u trudnoći koja upućuje na morfologiju bolesti. Holmes-ova klasifikacija održala se gotovo dva desetljeća dok se 1998. g. nije pridružio i Shornick koji

opisuje intrahepatičku kolestazu u trudnoći, a nakon toga u retrospektivnoj studiji koja je obuhvatila 500 trudnica opisana je i atopijska erupcija u trudnoći. Rezultat svega toga bila je nova klasifikacija specifičnih dermatoza u trudnoći koja obuhvaća: pemphigoid gestationis, polimorfnu erupciju u trudnoći, intrahepatičku kolestazu i atopijsku erupciju u trudnoći (3).

Tablica 1. Klasifikacija specifičnih dermatoza u trudnoći (3)

Klasifikacija	Sinonimi
Pemphigoid gestationis	Herpes gestationis
Polimorfna erupcija u trudnoći	Pruritičko urtikarne papule i plakovi u trudnoći (PUPPP)
	Toksemični osip trudnoće
	Kasni svrbež u trudnoći
	Toksični eritem trudnoće
Intrahepatička kolestaza	Kolestaza u trudnoći
	Gestacijski pruritus/prurigo
	Trudnička žutica
	Porodiljna kolestaza
Atopijska erupcija u trudnoći	Prurigo gestationis
	Prurigo u trudnoći
	Papularni dermatitis u trudnoći
	Trudnički ekcem
	Pruritički dermatitis u trudnoći
	Rani svrbež u trudnoći

2. Cilj istraživanja

Cilj specijalističkog rada je pregledno opisati i klasificirati kožne bolesti i promjene tijekom trudnoće u svrhu njihovog pravovremenog prepoznavanja, liječenja i preveniranja neželjenih posljedica.

Dostupna stručna i znanstvena literatura pretraživat će se od općih prema specijaliziranim člancima pri čemu će se odabirati oni najrelevantniji za ovo područje istraživanja. Literatura će se pretraživati po temi, predmetu, autorima, časopisima na analitički i kritički način s obzirom na definirani znanstveni problem.

Postavlja se i pitanje tko bi trebao pratiti ove pacijentice s obzirom da stanja i simptomi spadaju u područje liječnika obiteljske medicine, ginekologa i dermatologa. Konačni cilj istraživanja jest detaljan opis i klasifikacija koja će doprinijeti razumijevanju kako bi se moglo jasno razlučiti kada i u kojoj mjeri je potrebna terapija.

Danas trudnice imaju brojna pitanja i nedoumice u smislu navedenih promjena te se najčešće prvo obraćaju ljekarnicima kao najdostupnijim zdravstvenim djelatnicima. Ukoliko oni budu dobro i pravovremeno informirani mogu uvelike pomoći razumjeti i liječiti navedene bolesti i promjene.

3. Materijal i metode – sustavni pregled saznanja o temi

3.1 Fiziološke promjene u trudnoći

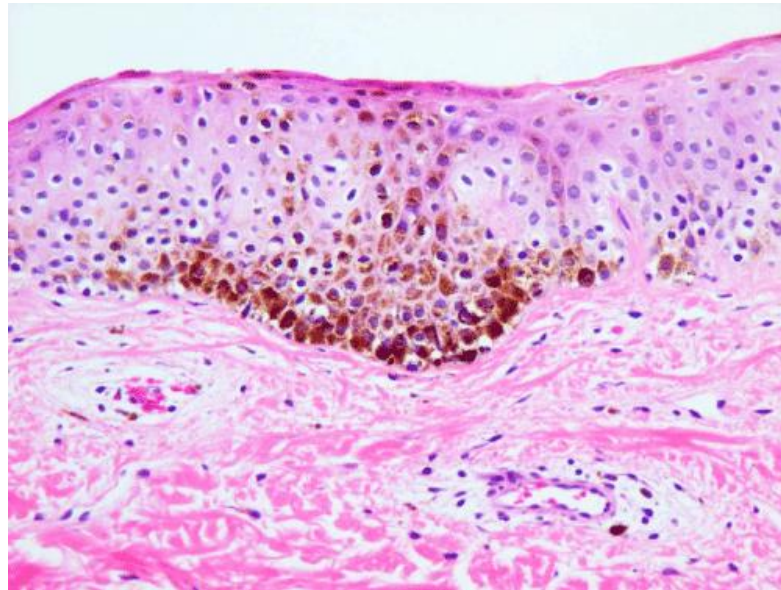
3.1.1 Promjene u pigmentaciji kože

Hiperpigmentacija kože pojavljuje se gotovo kod 90% trudnica. Ona je blaga, lokalizirana ili generalizirana, najčešće izražena kod tamnopusih trudnica na području aureola (tzv. sekundarne aureole), bradavica, pazuha, genitalija, anusa te unutarnjoj strani bedara. Hiperpigmentacija se pojavljuje u prvom trimestru, napreduje tijekom trudnoće i najčešće se povlači nakon poroda, iako se koža gotovo nikad ne vraća na svoju prvobitnu nijansu boje. Još uvijek nije potpuno objašnjen uzrok hiperpigmentacije, no najvjerojatnije je riječ o povišenoj koncentraciji melanocit stimulirajućeg hormona (MSH), estrogena i progesterona koji u velikoj mjeri stimuliraju melanocite. Ipak, postoje i kontroverze vezane uz tu teoriju s obzirom da se hiperpigmentacija javlja u prvom trimestru, a koncentracija α – MSH je visoka tek u kasnijim stadijima trudnoće i nema razlike u koncentraciji β -MSH u plazmi u kasnijem stadiju trudnoće i nakon poroda.

Kod 75% trudnica pojavljuje se melasma kao simetrična, nepravilna, ali dobro razgraničena hiperpigmentacija na licu. Češće se pojavljuje kod tamnopusih trudnica u drugom trimestru i obuhvaća tri klinička tipa ovisno o području zahvaćenosti: kod 63% trudnica riječ je o centrofacijalnom tipu koji obuhvaća obraze, čelo, gornju usnu, nos i bradu, kod 21% trudnica pojavljuje se malarni tip samo na nosu i obrazima i najrjeđi je mandibularni tip kod 16% trudnica na ramusu mandibule.

Histološki melasmu možemo podijeliti na epidermalni tip (prisutan u 72% trudnica, svijetlo smeđe boje) gdje je melanin raspoređen u melanocitima i suprabazalnom sloju, dermalni tip (prisutan u 13% trudnica, plavo sivo boje) gdje je melanin raspoređen u makrofazima, miješani

tip (prisutan u 5% trudnica, tamno smeđe boje) i neklasificirani tip (prisutan u 9% trudnica i to samo u izrazito tamnoputih) gdje je melanin smješten primarno u melanofazima.



Slika 1: Patologija melasme (4)

Točan uzrok melasme također nije poznat no i tu se smatra da je riječ o povišenim koncentracijama MSH, estrogena i progesterona i da bi se ona spriječila potrebno je izbjegavanje sunca i sunčanja, kozmetike (posebno one parfimirane) i trauma kože (1). Korištenje visokopotentnih zaštitnih krema širokog spektra (UVA i UVB) i izbjegavanje direktnog izlaganja suncu mogu prevenirati razvoj melasme i spriječiti njezinu egzacerbaciju. Tijekom trudnoće nije preporučeno nikakvo liječenje jer se ona u većini slučajeva povlači nekoliko mjeseci nakon poroda, no kod nekih žena ne dolazi do potpunog povlačenja te je nakon poroda i prestanka dojenja potrebno liječenje lokalnim pripravcima koji sadrže tretinoin, hidrokinon, azelaičnu kiselinu i kortikosteroide (5).

3.1.2 Vaskularne i hematološke promjene

Vaskularne promjene najčešće se pojavljuju tijekom drugog trimestra i povezane su s napetošću, krhkošću i proliferacijom krvnih žila. Čak dvije trećine bjelkinja i 11% trudnica crne rase razvije paučinaste vene poput paučinastih angioma na području vrata, lica, prsa, ruku i dlanova koji su makularne ili blago papularne male crvene arteriolne teleangiektazije s krivudavim proširenim granama okruženim eritemom. U najvećoj mjeri (75%) one tri mjeseca nakon poroda izblijede, no rijetko kad se povuku u potpunosti (1).

Palmarni eritem pojavljuje se u prvom trimestru dvije trećine trudnica bijele rase i jednoj trećini trudnica crne rase na dlanovima i prstima kao difuzne pjege s cijanozom i bljedilom, klinički vrlo sličan onome kod hipertireoidizma i ciroze. Terapije nema i nije potrebna s obzirom da se nakon poroda spontano povlači (1).

Točni uzroci ovih promjena nisu do kraja objašnjeni iako se smatra da veliku ulogu ima genetska predispozicija te povišena koncentracija estrogena i angiogenetskih faktora koji uzrokuju dilataciju, nestabilnost, proliferaciju i kongestiju krvnih žila te time povećavaju volumen i protok krvi.

Vaskularne promjene u kombinaciji s povećanim volumenom krvi mogu uzrokovati tzv. *leakage* koji vodi do edema lica, kapaka i ekstremiteta kod polovice trudnica. Povećan protok krvi i nestabilnost krvnih žila zdjelice mogu dovesti do vaginalnog eritema (Chadwickov znak) i plavkastog obojenja vrata maternice (Goodellov znak). Gotovo sve trudnice tijekom trudnoće dožive neki oblik hiperemije i edema gingive koji mogu dovesti i do gingivitisa i krvarenja, posebno u trećem trimestru (5).

Varikoziteti se javljaju u 40% trudnoća najčešće na području anusa i nogu zbog genetske predispozicije, porasta tlaka u bedrenim i zdjeličnim venama zbog pritiska maternice i povećanog volumena krvi, a egzacerbaciji doprinose i produljeno sjedenje i stajanje. Zbog toga

je nužno često istežanje nogu, spavanje u lijevom bočnom položaju, vježbanje, nošenje kompresivnih čarapa i izbjegavanje dugotrajnog stajanja i sjedenja kako bi se izbjegle komplikacije prilikom poroda.

Hemangiomi se pojavljuju u svega 5% trudnoća na početku drugog trimestra te se liječe nakon poroda (1).

3.1.3 Tumori kože

Piogeni granulom najčešće se manifestira kao lezija desni u prvoj polovici 2% trudnoća, a uzrokovan je hormonski promijenjenim odgovorom tkiva na traumu. Tumor je mikroskopski identičan piogenom granulomu s izoliranom, izbočenom, fluktuativnom, svijetlo crvenom ili ružičasto-ljubičastom masom nepravilne površine. Proizlazi iz interdentalne papile, no može se pojaviti i bilo gdje na gingivi te prilikom traume krvariti i pretvoriti se u ulkus. Zubi koji su mu u susjedstvu najčešće postaju mobilniji i ponekad je nužna operacija za potpuni oporavak koja se u slučaju da nije prisutno jako krvarenje, bol i poteškoće sa žvakanjem hrane odgađa za period poslije poroda (1).

3.1.4 Strije

Strije se pojavljuju u 55-90% trudnica tijekom trećeg trimestra najčešće zbog genetske predispozicije, hormonskih faktora i povećanog mehaničkog stresa vezivnog tkiva kod trudnica veće tjelesne mase kao roze do ljubičaste atrofirane linije (*striae rubra*) koje se razvijaju u suprotnom smjeru od smjera napetosti kože na abdomenu, prsima i bedrima te kod izraženijih slučajeva i na nadlakticama, donjem dijelu leđa i stražnjici (1). Nakon mjesec do godinu dana nakon nastanka počinju blijediti i izgledaju poput ožiljaka i područja zahvaćenih hipopigmentacijom (*striae alba*). Smatraju se estetskim problemom koji narušava kvalitetu života pa se već od davnina nastojao spriječiti njihov nastanak raznim lokalnim pripravcima.

Glavnim uzrokom smatra se promjena hormonskog statusa (dvostruko više receptora za estrogene, povišena razina androgenih i glukokortikoidnih receptora), promjene u elastičnim i kolagenim vlaknima i ostalim izvanstaničnim membranskim komponentama. Pritom dolazi do reorganizacije, skraćivanja i stanjivanja mreže elastičnih vlakana koja su i dalje bogata tropoelastinom zbog poremećene sinteze. Mikroskopski je vidljivo stanjivanje epidermisa i povećana količina glikozaminoglikana. Od ostalih rizičnih čimbenika navode se još dob majke (češće kod mlađih roditelja), obiteljska anamneza, povišena tjelesna težina prije trudnoće, velik porast težine u trudnoći, težina ploda, konzumacija alkohola, premala konzumacija vode i smanjen unos vitamina C.

U prevenciji se koriste lokalni pripravci s ekstraktom biljke *Cantella asiatica* koja povećava sintezu kolagena i drugih elastičnih vlakana, α -tokoferolom i hidrolizatima kolagena i elastina (6). Smanjena incidencija postiže se i masažom maslinovim, bademovim uljem ili kakao maslacem te brojnim drugim kremama koje sadrže hijaluronsku kiselinu, koja povećava otpornost na mehaničke utjecaje i suprotstavlja se atrofiji stimulacijom fibroblasta i proizvodnje kolagena, vitamine i masne kiseline.

Liječenje već nastalih strija provodi se nakon poroda lokalnim preparatima tretinoina 0,05%-0,1% u kombinaciji s 20% glikolnom kiselinom i 10% askorbinske kiseline čime se povećava debljina epidermalnog i papilarnog dermalnog sloja. Liječenje je moguće i laserom (1540 nm) kao i terapijom ultraljubičastim (UVA i UVB) i infracrvenim svjetlom (800-1800 nm) te mikrodermabrazijom (7).

3.1.5 Aktivnost žlijezda

Krajem trudnoće povećava se aktivnost ekrinih žlijezda znojnica što može dovesti do hiperhidroze, miliarije i dishidrotičnog ekcema. Uzrok je još uvijek nepoznat, a velika uspješnost liječenja postiže se s 20% otopinom aluminij klorid heksahidrata i etanola koja se

primjenjuje na suhu kožu tijekom nekoliko uzastopnih noći i dodatno prema potrebi (8). Što se pak tiče apokrinih žlijezda njihova aktivnost pada tijekom trudnoće, no nakon poroda može doći do ponovnog naglog porasta njihove aktivnosti. Tijekom trudnoće nisu opažene značajne promjene u žlijezdama lojnicama, no česte su pritužbe trudnica na pojavu masne kože te pojavu akni ili pogoršanje već postojećih. Još jedna neobjašnjena promjena aktivnosti žlijezda jest promjena na dojčkama kao što je povećanje, osjetljivost, izbočene bradavice, hiperpigmentacija bradavica i aureola, izraženost vena, strija i povećanje Montgomeryjevih žlijezda (hipertrofirane žlijezde lojnice zadužene za lučenje zaštitnog lipidnog sloja za premazivanje bradavice i aureole koje izgledaju poput sitnih smeđih prištića). Povećane Montgomeryjeve žlijezde pojavljuju se kod 30-50% trudnica i spontano se povlače nakon poroda (1).

3.1.6 Edemi

Edemi se javljaju i kod zdravih trudnica u kasnoj fazi trudnoće na licu i očnim kapcima u 50 % trudnoća, na nogama i gležnjevima u 70% trudnoća te ponekad zahvaćaju i ruke. Uzrok je nakupljanje soli i vode koja dovodi do povećane permeabilnosti kapilara i povećanog hidrostatskog tlaka. Povećanje maternice sprječava povratak krvi iz donjih ekstremiteta donjom šupljom venom natrag do srca. Tijekom dana edemi se mogu prevenirati i smanjiti tjelesnom aktivnošću te manjom konzumacijom soli (1).

3.1.7 Svrbež

Svrbež se, s ili bez kožnih lezija, pojavljuje najčešće na području abdomena u trećem trimestru 20% trudnica. Često su zahvaćeni vlasište, vulva i anus te svrbež prelazi u generalizirani. Najčešće prestaje neposredno nakon poroda i ne ponavlja se u sljedećim trudnoćama. Kod diferencijalne dijagnoze treba obratiti pažnju na pruritus gravidarum, svrab, atopijski dermatitis, kserozu, svrbež izazvan reakcijom na lijekove te ih isključiti. U trudnoći se također

moгу pojaviti i urtikarija i dermatografizam. Terapija ovog idiopatskog svrbeža svodi se na izbjegavanje vruće vode, iritirajuće odjeće, smanjenje umora i anksioznosti te u težim slučajevima na kupke s preparatima na bazi zobi i oralne antihistaminike s niskim rizikom u trudnoći. Ukoliko ni to ne pomaže može se pokušati i s niskim dozama UVB zračenja (1).

3.1.8 Promjene na koži i noktima

Većina žena već u ranoj fazi trudnoće razvije neki oblik hirsutizma na području lica i suprapubične regije češće nego na području ruku, nogu i leđa. Izraženije promjene vidljive su kod tamnoputih žena, no većina sitnih lanugo dlačica otpada nakon poroda dok one tamnije i čvršće dlake ostaju. Tijekom trudnoće produžen je ciklus razvoja dlake zbog povišenih razina estradiola i progesterona pa postotak dlaka u anagenoj fazi postaje sve veći. Telogeni efluvij (uzrokovan stresom kod operacije, gubitkom velike količine krvi, promjenom u hormonskoj ravnoteži) obično se događa jedan do pet mjeseci nakon poroda kad počinje pretvorba anagenih dlaka u telogene te se opadanje kose može nastaviti još nekoliko mjeseci iza toga. Da bi se kosa potpuno oporavila potrebno je pričekati i do 15 mjeseci nakon poroda. U kasnoj fazi trudnoće može doći do difuznog stanjivanja kose i gubitka kose u parijetalnom dijelu, no nakon poroda većinom dolazi do potpunog oporavka ili je moguća topikalna primjena minoksidila.

Što se pak noktiju tiče, u trudnoći se ubrzava njihov rast, ali se javljaju i promjene nepoznatog uzroka kao što su dijagonalan rast, povećana lomljivost i mekoća, distalna oniholiza i subungalna keratoza (1).

3.1.9 Promjene na sluznicama

Najčešća dokumentirana promjena na sluznicama u trudnoći je gingivitis koji je histološki sličan normalnom kroničnom gingivitisu s upalnim staničnim infiltratom karakteriziranim stvaranjem novih krvnih žila i vezivnog tkiva. Trudnički gingivitis započinje već u prvom

trimestru te se simptomi pojačavaju sve do osmog mjeseca trudnoće, a sama regresija traje i do nekoliko mjeseci nakon poroda. Simptomi su povećanje interdentalne papile koja zajedno s gingivom postaje edematozna, sjajna i glatka ružičasto crvene boje bez plikova i s većom mogućnošću krvarenja i bolnih ulceracija. U 2% trudnica gingivitis prelazi u tumor promjera do 3 cm. Uzrok gingivitisa i dalje je nepoznat, no kao mogući uzroci navode se: lokalni iritirajući faktori, loša oralna higijena (prisutnost plakova i kamenca), promjene u sastavu sublingvalne ploče (povećanje broja bakterija *Prevotella intermedia*), promjene u imunološkom odgovoru trudnice i nutritivni deficiti. Liječenje uključuje odgovarajuću oralnu higijenu (otklanjanje plakova i zubnog kamenca), izbjegavanje trauma sluznice, upotrebu vodice za ispiranje usta i topikalnu primjenu folata (1).

3.2 Specifične dermatoze u trudnoći

Specifične dermatoze u trudnoći predstavljaju jedinstvenu i heterogenu skupinu patoloških promjena uzrokovanih trudnoćom kojima je glavni simptom najčešće svrbež. Svrbež nije dovoljan da bi se postavila pravilna dijagnoza dermatoze već je nužno u potpunosti procijeniti i pregledati trudnicu kako bi se isključila mogućnost prethodno postojeće bolesti ili novonastale koja nije povezana s trudnoćom. Samo pravilnom dijagnozom može se odrediti odgovarajuća terapija i prognoza za majku i plod s obzirom da dermatoze kao što su intrahepatička kolestaza i pemphigoid gestationis predstavljaju rizik za zdravlje. Tijekom nekoliko prošlih desetljeća, uloženo je puno truda u klasifikaciju specifičnih dermatoza u trudnoći, njihovu patogenezu, liječenje i fetalni rizik (9).

Iako je dermatologija ušla u zlatno doba laboratorijskih testova i važnih znanstvenih otkrića, etiopatogeneza specifičnih dermatoza u trudnoći još nije u potpunosti objašnjena. Rijetkost pojedinih dermatoza, njihovo kliničko i histopatološko preklapanje te dokazani nedostaci neupitnih dijagnostičkih testova vode do nesigurnosti i opreznosti.

Kako bi se spriječilo odbijanje ploda tijekom trudnoće u majčinu tijelu događaju se duboke promjene u imunološkom sustavu s pomakom od predominantnih T1 pomagačkih limfocita prema T2 pomagačkim limfocitima. Ovaj prijelaz mijenja citokine koje proizvodi posteljica tj. smanjuje se razina interleukina 12 i γ -interferona i povećava razina interleukina 4 i interleukina 10. Navedene promjene utječu na osjetljivost kože trudnice na bolesti, povećavajući rizik od autoimunih bolesti i smanjujući imunost posredovanu stanicama te time i povećavajući rizik od upalnih procesa na koži (10).

S obzirom da je riječ o vrlo heterogenoj skupini promjena ljekarnik bi, kao najdostupniji zdravstveni radnik, trebao biti dobro upoznat s navedenim promjenama i bolestima kako bi mogao razlikovati one fiziološke za koje je najčešće dovoljna samo simptomatska terapija i specifične dermatoze u trudnoći kod kojih pacijenticu treba uputiti liječniku (11).

3.2.1 PEMPHIGOID GESTATIONIS (herpes gestationis)

Pemphigoid gestationis ili gestacijski pemfigoid prvi puta je opisan prije više od 200 godina te je po prvi puta dobio naziv herpes gestationis 1872. g. zbog sličnosti ranih lezija s herpetičkim vezikulama. Kad je uočeno da neopravdano upućuje na virusnu infekciju i tako izaziva strah kod pacijentica naziv je 1983. g. promijenjen u pemphigoid gestationis (PG) (1).

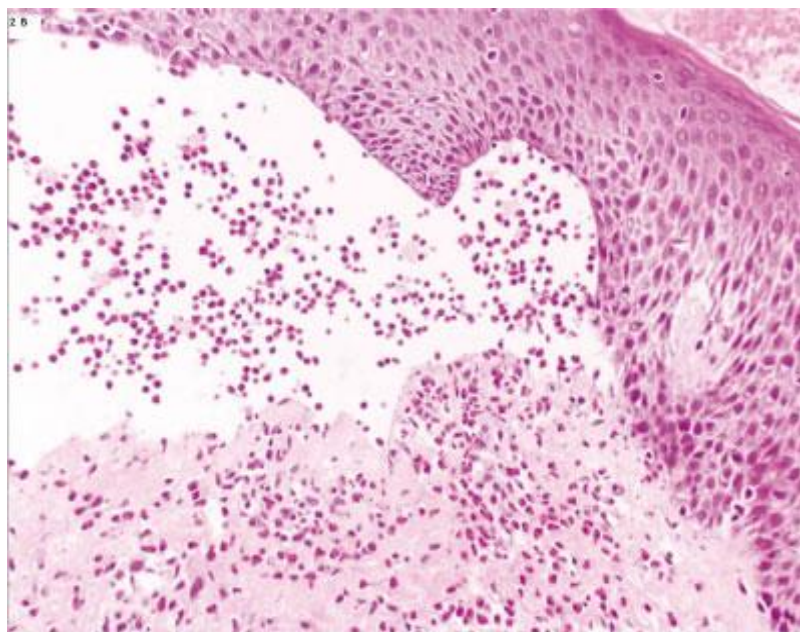
Riječ je o vrlo rijetkoj i specifičnoj dermatози u trudnoći koja se javlja na 1 od 50 000 slučajeva i to najčešće u drugom i trećem trimestru trudnoće (u 34% slučajeva za pojedini trimestar), iako ima zabilježenih slučajeva već i u prvom trimestru (18%). U 14% slučajeva može se pojaviti i nekoliko sati do dva tjedna nakon poroda te se često ponavlja (33-50%) i u sljedećim trudnoćama (12,9). Incidencija je jednaka diljem svijeta i nema nikakve razlike u etničkoj pripadnosti, no češće zahvaća višerotke (13).

3.2.1.1 Etiologija i patogeneza

Kod pacijentica koje boluju od PG uočena je povećana prisutnost MHC klase II antigena DR3 i DR4 (u trofoblastima placente i amniokorionskim stromalnim stanicama otkrivene su molekule MHC klase II koje normalno nisu u placenti). Tkivo posteljice i fetusa sadrži antigene majčinog tkiva koje imunološki sustav majke prepoznaje kao strane. Kao rezultat djelomičnog raspada staničnog sloja smatra se da molekule MHC II stupaju u kontakt s majčinim imunološkim sustavom, uzrokujući (polu) alogene imunološke reakcije na molekulu BP180. BP180 (također poznat kao BPAG1 ili kolagen XVII) ključni je strukturni protein hemidezmosoma koji povezuju epidermis i dermis, a nalazi se u tkivu posteljice, fetalnim membranama i bazalnoj membrani kože. Uz njega, otkrivena su i antitijela protiv drugog strukturnog proteina BP230, no to se smatra sekundarnim i klinički beznačajnim (14).

Imunološki sustav prepoznaje prezentirane proteine kao strane te kreće otpuštanje IgG protutijela koja križno reagiraju s BP180 proteinima kože. Vezanje protutijela na bazalnu membranu kože potiče dalje autoimuni odgovor koji se sastoji od aktivacije komplementa, odlaganja imunokompleksa, kemoatrakcije eozinofilnih granulocita i konačno do degranulacije što rezultira oštećenjem tkiva i formiranjem plikova tj. mjehurića (13).

Smatra se da je i fluktuacija spolnih hormona djelomično odgovorna za patogenezu PG što je zaključeno na temelju opažanja kliničke slike i egzacerbacije bolesti nakon poroda te za vrijeme menstruacije i uzimanja oralne kontracepcije, no još nema dovoljno studija koje bi to potvrđivale (13).



Slika 2. Subepidermalne vezikule (15)

3.2.1.2 Klinička slika

PG se češće javlja u žena bijele rase i pojavljivanje prvih simptoma varira od devetog tjedna trudnoće do jedan tjedan nakon poroda, no u prosjeku je to oko 21. tjedna trudnoće. Simptomi se smanjuju u zadnjih nekoliko tjedana trudnoće, ali često odmah nakon poroda dolazi do pogoršanja stanja čije daljnje trajanje je vrlo varijabilno i može dosegnuti čak i do 10 godina nakon poroda iako najčešće bule nestaju već dva mjeseca, a urtike godinu dana nakon poroda (1).

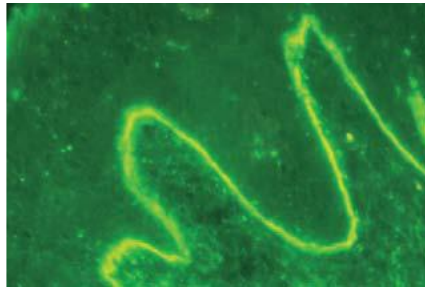
PG obilježava akutna erupcija intenzivno pruritičkih urtikarijskih papula, plakova, vezikula i bula uzdignutih iznad površine kože te ciljanih lezija i prstenastih kolutova koje se iz područja abdomena i periubikalne regije centrifugalno šire do samih ekstremiteta. Erupcija je najviše izražena upravo na području abdomena, bedra i podlaktica, dok su lice, mukozne membrane, dlanovi i stopala najčešće pošteđeni. Ukoliko su zahvaćeni i ti dijelovi tada je riječ o atipičnoj distribuciji. Bule obično nastaju mjesec dana nakon erupcije te su ispunjene blijedo žućkastom tekućinom, ali mogu biti i hemoragične povremeno grupirane u prstenove. U kasnijim fazama

dominiraju isključivo vezikule i bule na svim mjestima osim lica, mukoznih membrana, dlanovima i stopalima (1,9,12).

3.2.1.3 Dijagnoza

Danas su dostupni brojni laboratorijski testovi za potvrdu dijagnoze PG te je izrazito bitno da se njima PG odvoji od ostalih specifičnih dermatosa u trudnoći kako bi se moglo osigurati pravilno i pravovremeno liječenje. Najčešće korišteni su oni histopatološki, direktna (IMF) imunofluorescencija, indirektna imunofluorescencija (IIF), enzimsko-imunološki test (ELISA) i C4d imunokemijski test koji se još uvijek smatra eksperimentalnim. Histopatološki nalaz varira ovisno o ozbiljnosti i stadiju bolesti pa ga u početnoj fazi karakteriziraju urtike s edemima, subepidermalne vezikule i perivaskularna infiltracija limfocita, eozinofila i histiocita. U kasnijoj fazi postaju vidljive subepidermalne vezikule podijeljene formacije i bule (9,12,13). Direktna imunofluorescencija koja se smatra zlatnim standardom za detekciju PG otkriva linearno nakupljanje c3 komponente komplementa u 100 % slučajeva i nakupljanje imunoglobulina IgG u 30% slučajeva duž bazalne membrane tj. duž dna epidermalnog fragmenta (3). Kako bi se izbjegla biopsija kože cirkulirajuća protutijela mogu se dokazati testovima komplementa kao što su IIF i ELISA. Kod rutinske indirektna imunofluorescencije tehnikom vezivanja komplementa detektiraju se cirkulirajuća IgG antitijela linearno duž bazalne membrane kod svih pacijentica. Dok je IMF ključna za dijagnozu i pomaže pacijenticama u liječenju i planiranju sljedećih trudnoća, u novije vrijeme za dijagnozu PG sve se češće koristi i enzim-vezani imunosorbentni test (ELISA, eng. Enzyme-linked immunosorbent assay) kojim se određuje razina IgG protutijela usmjerenih na antigene u serumu bolesnika, a time i aktivnost bolesti. ELISA testovi imaju sličnu specifičnost (94-98%) kao indirektna imunofluorescencija, a prednost im je još veća osjetljivost (86-97%) te se koriste za praćenje tijeka bolesti. Laboratorijski testovi pokazuju povišenu koncentraciju proupalnih faktora i perifernu eozinofiliju. U novije vrijeme sve se više koristi imunohistokemijski test koji

otkriva linearno odlaganje Cd4 imunoreaktanta duž bazalne membrane u 100% pacijentica i time razlikuje PG od ostalih specifičnih dermatozu u trudnoći (9,12,13).



Slika 3: Direktna imunofluorescencija (IMF): nakupljanje C3 komplementa duž kutano-epidermalnog spoja (9)

Više je dermatoloških poremećaja sa simptomima koji su vrlo slični specifičnim dermatozama u trudnoći koje karakterizira svrbež kao vodeći simptom, no važno je napomenuti da je svrbež glavni simptom i urtikarije, preosjetljivosti na lijekove, kontaktnog dermatitisa, *pityriasis rosea*, *pityriasis versicolor*, miliarije, folikulitisa i svraba koji se moraju isključiti prije nego se započne s dijagnozom PG-a. Kod diferencijalne dijagnoze najvažnije je isključiti druge specifične dermatoze u trudnoći. Atopijska erupcija u trudnoći (AEP) razlikuje se od PG-a po početku nastanka simptoma. Naime, AEP se pojavljuje rano u prvom ili početkom drugog trimestra dok se PG pojavljuje u kasnom drugom ili trećem trimestru. Najteže je razlikovati PG od polimorfne erupcije u trudnoći (PEP) jer imaju vrlo slične simptome, a i rutinski histopatološki nalazi nisu jednoznačni. Ipak, kod PEP erupcija zaobilazi pupčanu regiju dok kod PG erupcija započinje u pupčanoj regiji. Kako bismo ih mogli jednoznačno razlikovati najsigurnije je provesti DIF ili biopsiju kože. Intrahepatička kolestaza (ICP) također počinje sa svrbežom i to u kasnoj trudnoći te je povezana s fetalnim rizikom kao i PG, no od PG je razlikuje pojava žutice i povišene serumske koncentracije žučnih kiselina (13).

3.2.1.4 Liječenje PG

Osnova liječenja jest smanjiti svrbež i spriječiti daljnju pojavu novih mjehurića. Kod blažih slučajeva i ranih lezija potentni (klasa III i IV) topikalni kortikosteroidi s ili bez antihistaminika su dovoljni da drže bolest pod kontrolom, no kod većine pacijentica potrebna je terapija sistemskim kortikosteroidima koji se smatraju i prvom linijom liječenja (12). Topikalni kortikosteroidi su visoko učinkoviti i iako se klasificiraju u skupinu C što se rizika u trudnoći tiče smatraju se sigurnima što pokazuju i brojne studije kod djece čije su majke liječene upravo njima u umjerenj količini. Naime njihova primjena u drugom i trećem trimestru trudnoće nije pokazala nikakav povećan rizik za smanjenu porođajnu težinu, kongenitalne anomalije i prijevremeni porod, dok visoke doze sistemskih kortikosteroida mogu uzrokovati intrauterini zastoj rasta, rađanje djece niske porođajne težine, smanjenu produkciju endogenih kortikosteroida i rijetko povećanu incidenciju orofacijalnih rascjepa (16). Najčešće se koriste prednizon i prednizolon u najmanjoj učinkovitoj dozi kako bi se smanjio rizik od nuspojava (nefluorirani glukokortikoidi inaktivirani 11- β -hidroksilazom posteljice kojima se na taj način prolaskom kroz posteljicu smanjuje steroidna koncentracija). Doza je 0,5 mg/kg/dan te se postepeno smanjuje do doze održavanja. Ponekad nakon poroda dolazi do ponovne erupcije pa je potrebno povisiti dozu održavanja (13). Sigurnom tijekom trudnoće smatra se i intravenozna primjena IgG, kao samostalna terapija ili kao dopuna terapiji prednizolonom (17). Rijetko kad upotreba sistemskih kortikosteroida ne vodi do zadovoljavajućeg ishoda liječenja i to u refraktornim slučajevima gdje simptomi zaostaju i nekoliko godina nakon poroda i perioda dojenja te se tada može pokušati s primjenom tetraciklina, nikotinamida, sulfapiridina ili imunosupresiva azatioprina, dapsona ili metotreksata kao samostalnom terapijom ili u kombinaciji s oralnim kortikosteroidima (9). Kao moguće terapije kod tih slučajeva navode se još ciklofosamid, ciklosporin A 100 mg/dan s niskim dozama prednizolona i intravenoznim IgG nekoliko mjeseci nakon poroda s obzirom da spadaju u skupinu D rizika primjene u

trudnoći (9,12). Nuspojave sistemskih imunosupresiva su mučnina i gubitak apetita, no nema dokaza da nepovoljno utječu na ishod trudnoće. Upotreba ciklosporina A povezana je s brojnim nuspojavama poput povišenja krvnog tlaka, renalne insuficijencije, supresije koštane srži, pojačanog rasta kose, glavobolje i karcinoma. Ukoliko se koristi tijekom trudnoće može izazvati prijevremeni porod, no ne smatra se odgovornim za urođene mane (13). Dapson je dostupan i kao lokalna i kao peroralna terapija koja ima ozbiljne nuspojave poput hemolize i upale jetre i kao takav mora se s posebnim oprezom i uz stalni nadzor koristiti za vrijeme trudnoće (13). Azatioprin pak može izazvati supresiju koštane srži, oštećenje jetre, reakcije preosjetljivosti, urođene mane i zbog toga trudnice koje ga koriste trebaju biti pod posebnim nadzorom. Metotreksat može uzrokovati povišenje jetrenih enzima i supresiju koštane srži i ne smije se koristiti niti u trudnoći niti za vrijeme dojenja zbog visokog teratogenog rizika, embriotoksičnosti i rizika od spontanog pobačaja (13). Također je nakon poroda uz prestanak dojenja moguća primjena imunosupresivnih sredstava poput rituksimaba (375 mg/m² kroz četiri tjedna).

Ukoliko se terapija kortikosteroidima pokaže neuspješnom ili je kontraindicirana njezina primjena tada u obzir dolazi druga linija liječenja PG, a to je plazmafereza, bilo tijekom trudnoće ili nakon poroda (9,12).

Terapija UV svjetlom jest kontraindicirana jer može potaknuti razvoj novih plikova. Kod refraktornih slučajeva pacijentice mogu imati korist od sistemske imunoadsorpcije, tehnike koja omogućuje selektivno odvajanje imunoglobulina iz odvojene plazme, kroz adsorbere visokog afiniteta, od intravenoznog imunoglobulina (IVIg). Unatoč tome što ima dobar sigurnosni profil za majku i plod, navedena metoda vrlo rijetko se koristi i nije dostupna u svim zemljama (13).

3.2.1.5 Prognoza ploda

Prognoza ploda uglavnom je dobra, a povezana je s rizikom od niske porođajne težine i prijevremenog poroda (13). Razvoj bolesti u prvom i drugom trimestru i prisutnost plikova povezani su s nepovoljnim ishodima trudnoće, no u slučajevima gdje su pacijentice liječene sistemskih kortikosteroidima prognoze su znatno bolje (12). Zbog pasivnog prijenosa protutijela s majke na dijete, otprilike 10% novorođenčadi može razviti blagi oblik urtikarije ili vezikularne kožne lezije (tzv. neonatalni pemphigoid). Lezije su samo ograničavajuće jer se svakim danom i tjednom razine protutijela smanjuju (13). Također je povećan rizik pojave sekundarne autoimune bolesti nakon poroda (npr. Graves-ova bolest) za 10% što se djelomično može objasniti prisutnošću HLA-DR3 i HLA-DR4 (12).

3.2.2 INTRAHEPATIČKA KOLESTAZA

Intrahepatička kolestaza (ICP) je rijetki poremećaj jetre karakteriziran reverzibilnim oblikom hormonski uzrokovane kolestaze koja se javlja u genetski predisponiranih trudnica. Javlja se u kasnoj trudnoći kad počinje sa svrbežom i isključivo sekundarnim lezijama kože. Laboratorijski nalazi upućuju na porast koncentracije žučne kiseline u serumu. S obzirom da je uvelike povezana s fetalnim rizikom autori je svrstavaju u specifične dermatoze u trudnoći iako stanje nije isključivo dermatološke prirode. Prevalencija ovisi o geografskom podrijetlu te je najviša u Južnoj Americi (28%), u Skandinaviji je ona već znatno niža (2,4%) dok u Sjevernoj Americi, Kanadi, Australiji i Europi doseže najniže vrijednosti (0,1-1,5%) (18). Incidencija se danas smanjuje u zemljama visoke stope incidencije i povećava u zemljama niske stope incidencije što je mogući odraz podizanja svijesti o navedenoj bolesti. Češće se pojavljuje tijekom zimskih mjeseci te kod višestrukih trudnoća. Prvi ju je opisao Ahlfeld 1883. g. kao svrbež i žuticu trudnica koja se pojavljuje u trećem trimestru i nestaje nakon poroda (19).

3.2.2.1 Etiologija i patogeneza

Patogeneza ICP je multifaktorijalna i obuhvaća hormonske (metaboliti estrogena i progesterona), genetske i egzogene (okoliš i prehrana) čimbenike i njihovu međusobnu interakciju.

Brojni su dokazi u korist hormonskih čimbenika:

- Veća incidencija ICP kod višestrukih trudnoća gdje su koncentracije hormona dodatno povišene.
- Početak simptoma u posljednjem trimestru trudnoće kad razine hormona dosežu najviše vrijednosti.
- Ponovno pojavljivanje bolesti i kod sljedećih trudnoća u 70% slučajeva.
- Normaliziranje stanja nakon poroda kad se koncentracije hormona posteljice vraćaju u normalu.

Metaboliti estradiola kao što su estradiol-17 β -D-glukuronid i estriol-16 α -D-glukuronid smanjuju unos žučnih kiselina na bazolateralnoj membrani hepatocita. Izlučivanje estradiol-17 β -D-glukuronida u žučnim kanalima postignuto je uz pomoć kanalne multispecifične konjugirane izlazne pumpe, a kod pacijenata s ICP dolazi do trans-inhibicije navedene pumpe. Rezultat toga je smanjeno izlučivanje metabolita estrogena putem žuči.

Metaboliti progesterona pak imaju još značajniji utjecaj na etiologiju ICP od metabolita estrogena. Naime, progesteron se u jetri metabolizira u pregnalonon i pregnanediol i to u njihova 4 izomera (3 α /3 β i 5 α /5 β) koja ulaze u procese hidrosilacije i konjugacije sa sulfatnom i glukuronskom kiselinom. Metaboliti progesterona u obliku monosulfata i disulfata su steroidi s najvećom prevalencijom u trudnoći čija je koncentracija u plazmi od 10 do 15 μ mol/L. Navedeni steroidi imaju značajno povišene koncentracije u plazmi kod pacijentica koje boluju

od ICP i to posebno izomeri 3 α - i 5 α -. Dakle, kod ICP značajno je smanjena sekrecija sulfoniranih i glukuroniziranih metabolita progesterona i putem žuči i putem stolice.

Postojanje genetske predispozicije kod ICP objašnjava se pojavnošću u 50% slučajeva kod pozitivne obiteljske anamneze. Kod malog broja pacijentica utvrđene su mutacije u ABCB4 genu koji kodira adenzin trifosfat ovisne membranske transportere i u ATP8B1 genu. Smatra se da genetski faktori uzrokuju blaži poremećaj transportera tj. da klinički simptomi kolestaze dolaze do izražaja tek kad je kapacitet transportera nužnih za izlučivanje putem žuči premašen. Kod normalne koncentracije hormona navedene mutacije ne dovode do kliničkih simptoma, već su oni vidljivi samo u kasnoj trudnoći kad je koncentracija hormona iznimno visoka ili kod pacijentica koje su na terapiji oralnim kontraceptivima.

Hipoteza o egzogenim čimbenicima (okoliš i prehrana) potkrijepljena je sljedećim:

- Niska stopa incidencije ICP u Čileu i Švedskoj gdje je zadnjih nekoliko desetljeća prisutna suplementacija selenom (selen je u jetri kofaktor enzima koji sudjeluju u oksidativnom metabolizmu te smanjena koncentracija selena može utjecati na bilijarnu sekreciju).
- Ponovno pojavljivanje ICP u manje od 70% slučajeva kod višerotki.
- Sezonska varijabilnost, u zemljama kao što su Švedska, Finska i Čile viša je prevalencija ICP u zimskom nego u ljetnom periodu (18).

3.2.2.2 Klinička slika

ICP se najčešće pojavljuje u trećem trimestru trudnoće, u 25% slučajeva pojavljuje se ranije krajem drugog trimestra, a u svega 10% slučajeva u prvom trimestru trudnoće.

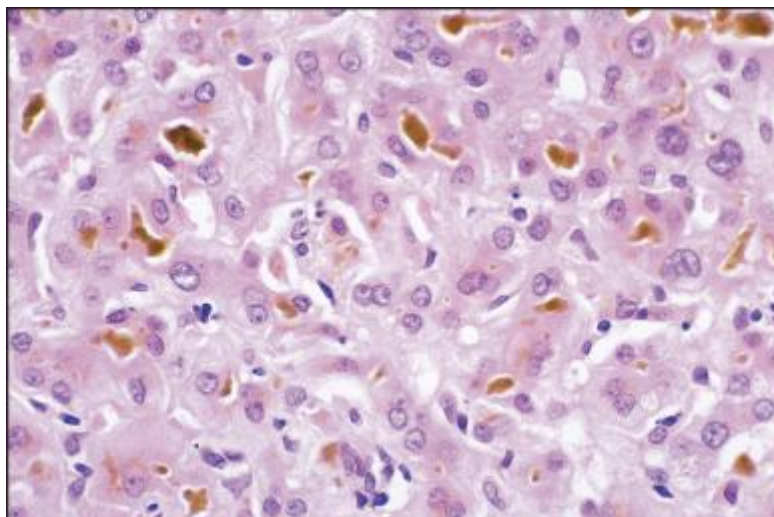
Ne karakteriziraju ju primarno kožne lezije, već je najčešći simptom zapravo intenzivan svrbež koji se najčešće pojavljuje noću i počinje na području dlanova i tabana. S vremenom se proširuje

po čitavom tijelu te se počinju javljati i sekundarne kožne promjene uzrokovane grebanjem (ljuštenje kože, ogrebotine i noduli) najintenzivnije na području potkoljenica i podlaktica, a nešto manje izražene i rjeđe na području abdomena i stražnjice. Od ostalih simptoma javljaju se još i gastrointestinalni poput blage mučnine i neugode u gornjem dijelu probavnog trakta te je povećan rizik od razvoja kolelitijaze.

Žutica koja je prisutna u svega 10% slučajeva zbog istodobne ekstrahepatičke kolestaze, najčešće se javlja jedan do četiri tjedna nakon pojave svrbeža iako i ona može biti početni simptom i komplikacija je najtežih i najduljih epizoda. Moguće je povezana sa steatorejom i malapsorpcijom masti što dovodi do smanjenje apsorpcije vitamina topivih u mastima (npr. vitamina K) i gubitka tjelesne mase. Može se pojaviti i bez svrbeža i ukoliko se pacijentica ne liječi odgovarajućim dozama vitamina K povećan je rizik od intra- i postporođajne hemoragije zbog produženog protrombinskog vremena. Incidencija žučnih kamenaca i kolecistitisa veća je u žena koje su preboljele ICP (18).

Glavne biokemijske promjene su povišena razina žučnih kiselina i aminotransferaza. Žučne kiseline sintetiziraju se u jetri kao produkt razgradnje kolesterola. Glavne žučne kiseline su kolna i ksenodeoksikolna iako postoje i brojne druge. Nakon sinteze žučne kiseline konjugiraju se s glicinom ili taurinom i pohranjuju u žučnom mjehuru. Kontrakcijom žučnog mjehura, nakon stimulacije kolecistokininom, dolazi do njihova oslobađanja u lumen crijeva gdje su odgovorne za emulgiranje masti i vitamina topivih u mastima. Crijevne bakterije u završnom dijelu tankog crijeva i u debelom crijevu utječu na modifikaciju žučnih kiselina, a enterohepatičkom cirkulacijom osigurana je reapsorpcija 95% žučnih kiselina u završnom dijelu tankog crijeva i ponovno vraćanje portalnom venom natrag u jetru. Žučne kiseline same po sebi su toksične i upravo zbog toga njihova homeostaza treba biti dobro regulirana. Glavni jetreni receptor koji je odgovoran za regulaciju jest farnezoid X receptor (FXR). Žučne kiseline, osim svoje glavne uloge, zapravo su i kompleks endokrinih signalnih molekula koje imaju

ulogu u brojnim metaboličkim procesima, uključujući metabolizam masti, glukoze i upalnih procesa (20). Serumske koncentracije žučnih kiselina mogu se povećati 10-100 puta iznad referentnih vrijednosti, s time da je vrijednost kolne kiseline značajnije povišena od vrijednosti ksenodeoksikolne kiseline. Povećan je molarni omjer kolne i ksenodeoksikolne kiseline dok je smanjen omjer glicin- naspram taurin-konjugiranim žučnim kiselinama. Kod asimptomatskih trudnica s vrijednostima žučnih kiselina iznad normale od $11\mu\text{mol/L}$ u kasnoj trudnoći i normalnim vrijednostima jetrenih enzima definiran je pojam asimptomatska hiperkolanemija u trudnoći (AHP). Kod trudnica koje boluju od ICP-a sastav žučnih kiselina pomaknut je prema hidrofobnom uzorku s povišenim vrijednostima litokolne kiseline i nekonjugiranih žučnih kiselina što je koristan parametar u diferencijalnoj dijagnozi ICP-a i AHP. Serumske transaminaze također su povećane 2-10 puta iznad normalnih vrijednosti te čak u nekim slučajevima mogu doseći vrijednost od 1000 IU/L. Serumska koncentracija γ -glutamil transpeptidaze je normalna ili blago povišena do najviše $4\times$ iznad gornje granice, dok je koncentracija alkalne fosfataze povišena 7-10 puta, ali ju je teško interpretirati zbog porasta izoenzima posteljice (19).



Slika 4: Bilirubinostaza (21)

3.2.2.3 Dijagnoza

Glavni markeri za dijagnozu ICP su povišena razina serumskih žučnih kiselina i generalizirali svrbež.

Kod svake trudnice koja se u trudnoći susretne sa svrbežom potrebno je napraviti testove jetrene funkcije. Tijekom trudnoće mijenjaju se serumske koncentracije jetrenih parametara (u zdravih trudnica ukupne serumske koncentracije žučnih kiselina iznose $6,6 \pm 0,3 \mu\text{mol/L}$, u kasnoj trudnoći i do $11,0 \mu\text{mol/L}$, dok su kod žena koje nisu trudne one nešto niže i iznose $5,7 \pm 0,4 \mu\text{mol/L}$).

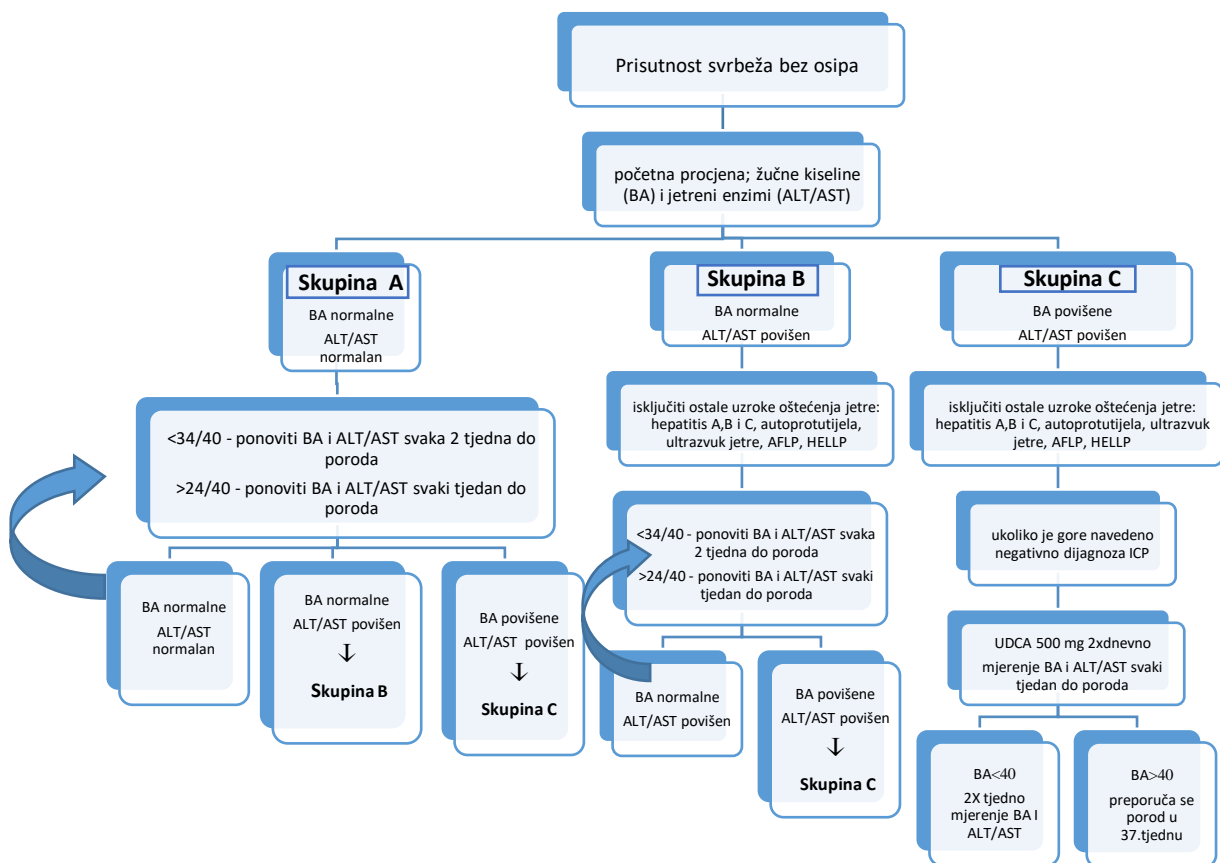
Ostali parametri koji još ukazuju na ICP jesu povišene vrijednosti alanin aminotransferaze (prilikom oštećenja jetrenih stanica u većoj količini se oslobađa u krvotok), γ -glutamilttransferaze (blago povišene vrijednosti) i bilirubina ($>100 \mu\text{mol/L}$). Plazma protein elektroforeza pak pokazuje povišene vrijednosti α 2-globulina, umjereno povišene vrijednosti β -globulina te blago snižene vrijednosti albumina.

Kad su prisutni abdominalni simptomi potrebna je ultrazvučna obrada, a ukoliko ona nije dovoljna tada se radi biopsija kože i jetre. Nalaz biopsije kože ovisi o kliničkim znakovima i kao takav će uvijek biti nespecifičan. Kod biopsije jetre, histopatološki nalaz pokazuje blagu, žarišnu i nepravilnu intrahepatičku kolestazu s malom količinom žučnog pigmenta u hepatocitima i makrofazima, bez nekroze i upale. IIF i DIF testovi su negativni (18).

Brojni su poremećaji koji pogrešno mogu biti interpretirani kao ICP te je važno izuzeti bolesti povezane sa svrbežom bez kolestaze i s kolestazom. Diferencijalna dijagnoza ICP-a uključuje dermatološke bolesti i dermatoze specifične za trudnoću, alergijske reakcije, renalni pruritus, hematološke poremećaje poput Hodgkin-ove bolesti i policitemije rubra vera. ICP s povećanim testovima jetrene funkcije mora se razlikovati krajem prvog trimestra od trudničke hiperemeze, u trećem trimestru od masne jetre tzv. HELLP (sindrom kojeg karakterizira hemoliza, povišeni

jetreni enzimi i smanjen broj trombocita), preeklampsije, eklampsije te tijekom sva tri trimestra od virusnog hepatitisa, alkoholnog hepatitisa, hepatitisa uzrokovanog lijekovima, hiperbilirubinemije, bilijarne opstrukcije, primarne bilijarne ciroze i primarnog bilijarnog kolangitisa (19). Obrada takve trudnice obuhvaća:

- Tjedno fetalno kardiokotografsko praćenje od 34.tjedna trudnoće.
- U blažim slučajevima, indukciju poroda s 38 tjedana i u težim s 36 tjedana trudnoće.
- Tjedno praćenje koncentracija žučnih kiselina, transaminaza i bilirubina.
- Provjera protrombinskog vremena u slučajevima sa steatorejom (18).



ALT= alanin aminotransferaza, AST= aspartat aminotransferaza, AFLP= akutna masna jetra trudnoće, HELLP= hemoliza, povišeni jetreni enzimi, nizak broj trombocita, UDCA= ursodeoksikolna kiselina

Slika 5. Shematski prikaz predložene strategije upravljanja kod žena sa sumnjom na ICP

(20)

3.2.2.4 Liječenje

Temelj liječenja ICP jest smanjenje svrbeža i koncentracije žučnih kiselina s ciljem očuvanja trudnoće i smanjenja fetalnog rizika. U svrhu smanjenja svrbeža koriste se lokalni pripravci s kortikosteroidima uz koje se kao dodatna terapija mogu još koristiti i kreme s mentolom u vodenoj fazi. Preporučuje se još i tuširanje hladnom vodom, lagana pamučna odjeća i konzumacije veće količine vode. Brojni kliničari spominju još i oralnu suplementaciju vitaminom K kod žena sa steatorejom i produženim protrombinskim vremenom kako bi se smanjila mogućnost krvarenja nakon poroda (20).

U prošlosti su u liječenju korišteni antihistaminici, benzodiazepini, fenobarbital, opioidni antagonisti, deksametazon, epomediol, S-adenozil-L-metionin i kolestiramin no nijedan od tih nije ušao u kliničku praksu zbog ograničene učinkovitosti i tolerancije (22). Od svih lijekova koji su isprobani u liječenju ICP prvu liniju liječenja predstavlja ursodeoksikolna kiselina (UDCA) koja jedina smanjuje simptome trudnice i poboljšava fetalnu prognozu. Preporučena doza jest 8-15 mg/kg/dan u jednoj dozi ili podijeljeno u dvije do tri dnevne doze, kroz 14 dana što znatno smanjuje vrijednosti alanin i aspartat aminotransferaze i koncentraciju žučnih kiselina (19). Unatoč neupitnim pozitivnim učincima regulatorna tijela još uvijek je nisu odobrila kao lijek koji je siguran za primjenu u trudnoći iako dosad nisu uočeni teratogeni učinci na ljudima. U animalnim studijama nisu zabilježeni štetni učinci na plod kod svakodnevne primjene UDCA u dozi od 2000mg/kg, a i dnevna preporučena doza za smanjivanje simptoma trudnica je oko 100 puta manja (15 mg/kg). No kao što je već spomenuto, nema puno literature o ICP pa su i podaci o liječenju s UDCA tijekom trudnoće, posebno u prvom trimestru, još oskudniji i potrebno je još istraživanja kako bi njena primjena od strane regulatornih tijela bila odobrena u trudnoći (23). S obzirom da nije kod svih trudnica uočeno biokemijsko i simptomatsko poboljšanje koriste se i druge linije liječenja poput rifampicina (ranije upotrebljavanog kao antituberkulotik kod trudnica), koleretičkog antibiotika koji smanjuje

svrbež i povećava sekreciju žučnih kiselina u kombinaciji s UDCA. Trudnice je tada neophodno upozoriti na promjenu boje urina i suza. Od ostalih lijekova koriste se još kolestiramin i S-adenozil-L-metionin, ali oni nisu toliko učinkoviti u smanjenju svrbeža i koncentracije žučnih kiselina kao UDCA pa se ne mogu smatrati prvom linijom liječenja. Kratko se u tu svrhu koristio i deksametazon no ni on nije više u upotrebi zbog rizika izloženosti fetusa egzogenim steroidima (20).

3.2.2.5 Prognoza bolesti

Prognoze za oboljele trudnice su dobre jer se svi simptomi povlače jedan do dva dana, u težim slučajevima jedan do dva tjedna nakon poroda te se vrijednosti jetrenih enzima vraćaju u normalu. Kod perzistentnih abnormalnosti trebalo bi razmotriti druge bolesti jetre poput primarne bilijarne ciroze, primarnog sklerozivnog kolangitisa ili kroničnog hepatitisa C koji svi mogu biti povezani sa svrbežom u kasnom stadiju trudnoće. ICP se često ponovno javlja i u sljedećim trudnoćama (45-70%) s različitom težinom ponavljajućih epizoda (18,19).

3.2.2.6 Prognoza ploda

ICP povećava rizik od prijevremenog poroda (19-60%), Mekonijevog bojanja amnijske tekućine (27%), fetalne bradikardije (14%), fetalnog stresa (22-41%) i gubitka ploda (0,4-4,1%) i to kad je koncentracija žučnih kiselina $>40 \mu\text{mol/L}$. U posljednjim analizama (19) ispostavilo se da su razina žučnih kiselina u serumu i težina svrbeža neovisni prediktori kod prijevremenog poroda. Iznenadjujući su i najnoviji podaci koji pokazuju značajno smanjenje fetalnih komplikacija, no najvjerojatnije zbog podizanja svijesti oko same bolesti, boljeg praćenja i iskustva. Autopsija mrtvorodenih pokazuje znakove akutne anoksije i petehijalnog krvarenja u plućima bez intrauterinog zastoja u rastu. Patogeneza fetalnih komplikacija i dalje ostaje neobjašnjena, unatoč ulozi žučnih kiselina i njihovih toksičnih metabolita. Pokazalo se da žučne

kiseline potiču kontrakciju korionskih vena posteljice te povećavaju osjetljivost miometrija na djelovanje oksitocina (19).

3.2.3 POLIMORFNA ERUPCIJA U TRUDNOĆI

Polimorfna erupcija u trudnoći (PEP) je dobroćudan, ograničen pruritičko-papularni upalni poremećaj koji se najčešće javlja (80%) u posljednjem trimestru prve trudnoće (nakon 35.tjedna) ili neposredno nakon poroda. Incidencija 1:160 svrstava ga u najčešći specifični poremećaj u trudnoći (18). Prema nekim autorima (npr. Rudolph) PEP se češće pojavljuje u višeplođnim trudnoćama (24). Tu teoriju podržava i Elling prema kojem se PEP pojavljuje u 2,9% blizanačkih trudnoća i 14% trudnoća s trojkama (25).

U američkoj i australskoj literaturi još uvijek se koristi termin „pruritičko urtikarne papule i plakovi u trudnoći“. Prvi puta je bila opisana kod trudnica na području Kavkaza, a prevalencija kod ostalih etničkih skupina nešto je slabije opisana. Veća incidencija (55%) opisana je kod trudnica koje imaju pozitivnu obiteljsku ili osobnu anamnezu atopije ili alergijske astme te kod trudnica koje nose plod muškog roda što je važan podatak za daljnje istraživanje (26).

3.2.3.1 Etiologija i patogeneza

Unatoč visokoj incidenciji sama patogeneza PEP još uvijek nije potpuno objašnjena i postoji nekoliko teorija od koji je jedna da pretjerana abdominalna distenzija (kod višestrukih trudnoća, abnormalne težine majke i ploda i pretilosti majke) uz uzastopno oštećenje vezivnog tkiva uzrokuje oslobađanje antigena unutar snopova kolagenih vlakana i time potiče alergijsku reakciju koja rezultira kožnim lezijama. Pretpostavlja se da je time promijenjena imunološka aktivnost majke s obzirom da u višeplođnim trudnoćama dolazi do pogoršanja i do pojave abnormalnih strija. Činjenica da se bolest ne vraća u sljedećim trudnoćama ukazuje na razvoj

imunološke tolerancije te bi to moglo imati važnu ulogu u razmatranju desenzitizacije majke na navedene antigene (18).

Veći dio literature pak navodi da su hormonske promjene te koje uzrokuju kožne lezije u PEP jer je kod trudnica s PEP-om uočena niska koncentracija kortizola u serumu, iako su koncentracije β -humanog korionskog gonadotropina i estradiola nepromijenjene. Kod multiplih trudnoća povećana je koncentracija progesterona koja pogoršava upalni proces kroz ekspresiju progesteronskih receptora pomoću keratinocita. Neki od autora smatraju da u trećem trimestru starenje posteljice može dovesti do oslobađanja hormona u majčin krvotok koji induciraju proliferaciju fibroblasta (18,26).

Neočekivano visoka povezanost PEP s pozitivnom obiteljskom i osobnom anamnezom atopije te porast IgE u 28% slučajeva i dalje ostaju nepoznati. No konačno, u novoj studiji (27) pronađena je fetalna DNA u kožnim lezijama trudnice što dokazuje migraciju fetalnih stanica na kožu trudnice, no i dalje nije jasno da li je prisutnost navedenih stanica uzrok PEP-a ili njegova posljedica. Daljnje studije potkrijepile su navedenu teoriju da je imunološki sustav trudnice privučen ekspresijom HLA-G molekule i da ne dolazi do citolitičke aktivnosti pa su u perifernoj krvi, limfnim čvorovima i koži majke pronađene fetalne stanice, trofoblasti, eritroblasti i leukociti i to čak i 27 godina nakon poroda. Iako još uvijek nije u potpunosti poznata točna poveznica mikrokimerizma i PEP-a, imunohistokemijske studije pokazuju dominaciju CD8⁺ T-stanica u lezijama kao inicijatora te Th1 molekule i eozinofile kao efektorskog mehanizma (18,26).

3.2.3.2 Klinička slika

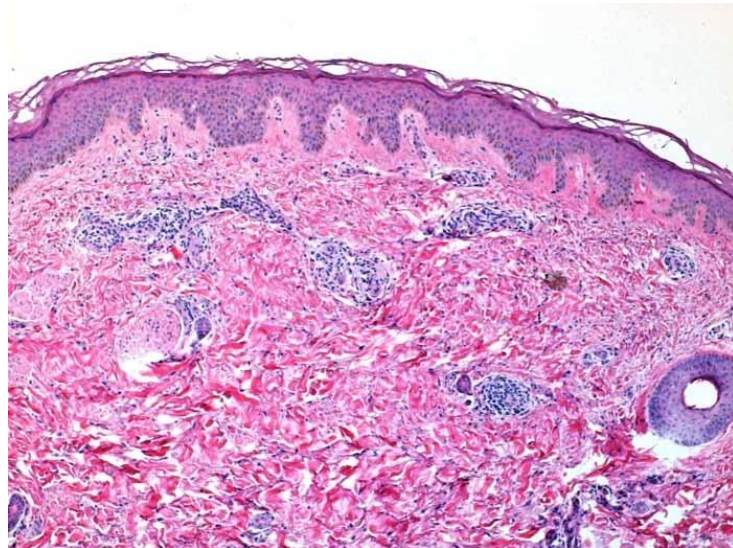
Karakteristični simptomi počinju se javljati posljednjih nekoliko tjedana (36.-39.) trećeg trimestra, znatno rjeđe krajem drugog trimestra ili nakon poroda i to su intenzivne pruritičko urtikarne papule unutar susjednih strija praćene eritematoznim plakovima koji se pojavljuju kao

posljedica koalescencije papula. Erupcija započinje na području abdomena i proksimalno na području bedara (91%) te se kod 80% pacijentica postepeno proširi i na gornje ekstremitete i ostala područja trupa. Područja koja su pošteđena su lice, vrat, dlanovi i tabani. Lezije su najčešće urtike (49%), no erupcija prelazi u polimorfnu uključujući vezikule (17%), targetoidne lezije (6%), policikličke (6%) ili purpurne lezije te rjeđe eskorijaciju i ekceme (22%). Aronson i suradnici klasificiraju kliničke znakove u 3 podskupine: tip I primarno karakteriziran urtikarijalnim papulama i plakovima, tip II koji uključuje širi klinički nalaz s eritematoznim promjenama, nekrotičkim papulama (1-2 mm) ili vezikulama i tip III koji je kombinacija prethodna dva tipa. Zabilježeni su i slučajevi lezija poput dishidroze na dlanovima i tabanima te vezikularnih lezija na ekstremitetima, no samo u 2% slučajeva. Prisutnost polimorfnih lezija povećava se s trajanjem bolesti te generalizirani PEP s jakom deskvamacijom može nalikovati i toksičnom eritemu (18,26,28).

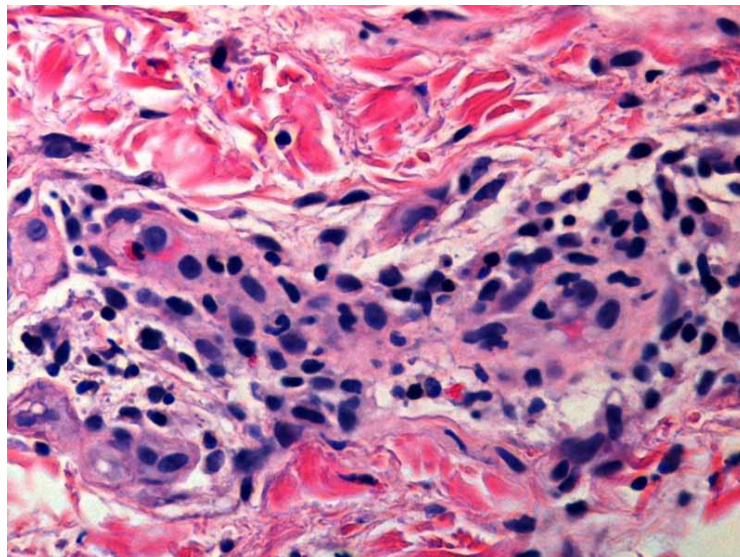
3.2.3.3 Dijagnoza

U slučajevima gdje klinički kriteriji nisu dovoljni potrebno je napraviti histopatološke i imunopatološke testove. Laboratorijski parametri (preporučuje se napraviti kompletnu krvnu sliku, uključujući testove jetrene i bubrežne funkcije, TSH, žučne kiseline i analizu urina) pokazuju sve vrijednosti unutar referentnih intervala, osim povišene vrijednosti IgE u serumu majke. Histopatološki nalazi su nespecifični, pokazuju epidermalne promjene, ovisni o stadiju bolesti, a uključuju epidermalne i papilarne dermalne edeme, dermalni perivaskularni limfohistiocitični infiltrat od T pomagačkih limfocita, makrofaga, eozinofila i kasnije praćen hiperkeratozom, parakeratozom ili akantozom. Noviji nalazi upućuju na brojne eozinofile i prisutnost eozinofilne spongioze s formiranjem subepidermalne vezikule zbog jakog papilarnog edema. Testovi DIF i IIF su negativni, ne razlikuju se za pojedine podskupine i neophodni za razlikovanje PEP od PG, a od ICP razlikuje se po normalnoj razini žučnih kiselina u serumu. Za razlikovanje PEP od PG koristi se još i ELISA čija je osjetljivost i specifičnost 96%, a

njezinom kombinacijom s IIF osjetljivost se povećava čak do 99%. Na taj način moguće je u vrlo kratkom vremenu (3,5 h) i bez uzorka tkiva s visokom osjetljivošću i specifičnošću razlikovati PEP od PG (18,28).



Slika 6. Nespecifični infiltrat, dermalni edemi i epidermalna spongioza (29)



Slika 7: Limfociti, eozinofili, plazma stanice i histiociti u infiltratu (29)

3.2.3.4 Liječenje

Najčešće je dovoljna samo simptomatska terapija koja kontrolira svrbež i sprječava daljnji razvoj lezija, a uključuje primjenu topikalnih kortikosteroida kao što su mometazon 1 × dnevno i betametazon 2 × dnevno (najviše 200 g tijekom cijele trudnoće jer je doza od 300 g moguće povezana s nižom porođajnom težinom djeteta (30)) u kombinaciji s antipruritičkim sredstvom poput mentola ili emolijentnih kupki. Primjenom losiona s 0,05% flutikazona kroz sedam dana postižu se značajni rezultati. Ukoliko je potrebno, može se dodati još oralni antihistaminik druge generacije koji se smatra sigurnim u trudnoći (loratadin ili cetirizin). U slučaju ozbiljnijeg svrbeža i pojave generalizirane erupcije preporuka je uzimanje oralnih kortikosteroida (prednizon ili prednizolon 40-60 mg/dan) kroz kratak vremenski period za koje se smatra da imaju nizak rizik od fetalne adrenalne supresije i to tek kad je omjer prednizolona između majke i ploda 10:1. Kao dodatna terapija može se koristiti još i UVB zračenje. Ono potiče razgradnju folata pa je u tom slučaju potrebna suplementacija tijekom trudnoće (18,26,28). Novija terapija koja je još u fazi istraživanja spominje se *im.* primjena autologne pune krvi za koju se smatra da, ukoliko se primjeni u odgovarajućoj dozi, potiče proces samoizlječenja (28).

Lezije se obično spontano povlače četiri do šest tjedana nakon poroda, ne pojavljuju se u sljedećim trudnoćama te ne ostaju vidljive promjene u pigmentaciji kože niti ožiljci. Kod novorođenčeta nisu uočene nikakve posljedice niti kožne manifestacije (18,26,28).

3.2.3.5 Prognoza ploda

Dosadašnja istraživanja nisu pokazala promijenjen ishod trudnoće kod trudnica oboljelih od PEP. Najveći broj istraživanja govori u prilog tome da se djeca rađaju bez komplikacija i kožnih lezija, no u pojedinim slučajevima opisane su slične kožne lezije kod novorođenčeta. Prijevremeni porod u 37. tjednu zabilježen je u 18,4% pacijentica (5,8%) te je također uočeno da ukoliko se simptomi kod trudnice pojave ranije u trudnoći veća je vjerojatnost niže

gestacijske dobi prilikom poroda. Povećana je incidencija carskog reza (za 56%), no bez komplikacija i kožnih lezija kod novorođenčeta, broja hospitalizacija i induciranih poroda (28).

3.2.4 ATOPIJSKA ERUPCIJA U TRUDNOĆI

Atopijska erupcija u trudnoći (AEP) je dobroćudni poremećaj u trudnoći koji se pojavljuje u 1:300 do 1:450 trudnoća, karakteriziran jakim svrbežom koji uključuje i ekcematozne i papularne lezije kod trudnica koje imaju pozitivnu obiteljsku anamnezu i povišene koncentracije IgE. Pojavljuje se u sva tri trimestra trudnoće, no najčešće (75%) između 25. i 30. tjedna te simptomi ostaju do poroda. Kod dijagnoze je uvijek bitno da se isključe ostale specifične dermatoze u trudnoći. Prevalencija je 50% kod trudnica s pozitivnom obiteljskom anamnezom atopije i tipično se pojavljuje i u sljedećim trudnoćama (31).

3.2.4.1 Etiologija

Tijekom trudnoće prisutno je imunološko stanje gdje prirodna homeostaza postoji između antigenski različitih tkiva. Kako bi se izbjeglo odbacivanje ploda, normalna trudnoća karakterizirana je nedostatkom jake imunološke funkcije posredovane stanicama majke i smanjenom Th1 produkcijom citokina (interleukin 1, interleukin 12 i interferon gama). Prisutan je dominantni humoralni imunološki odgovor i Th2 produkcija citokina (interleukin 4 i interleukin 10). Ove osobine T stanične imunosti i sklonost Th2 imunološkog odgovora nužna je za normalan tijek trudnoće (31).

Iako etiologija AEP nije sasvim poznata, prema Ambros-Rudolph-u AEP je uvijek povezana s pozitivnom obiteljskom anamnezom što ukazuje na moguću genetsku predispoziciju. U 75% slučajeva javlja se prije početka trećeg trimestra i od toga se u 80% slučajeva atopijske promjene pojavljuju po prvi puta, a u 20% slučajeva riječ je o egzacerbaciji već postojećeg atopijskog dermatitisa (18).

Th2 stanični odgovor pogoršava neravnotežu već prisutnu u većini atopijskih pacijenata, no još uvijek je nepoznato mijenja li se funkcija kožne barijere ili ekspresija promjene filagrina u trudnoći. Pretpostavlja se da je prisutnost placentalnog Th2 odgovora glavni faktor povećane prevalencije alergijskih bolesti posljednjih 30-40 godina (31).

3.2.4.2 Klinička slika

Za AEP karakteristični simptomi su svrbež, pruritički osip i lezije nalik ekcemu lokalizirane na vratu, dekolteu i pregibima ekstremiteta. Svrbež je intenzivan i najčešće se stanje pogoršava predvečer i noću te grebanje može dovesti do ljuštenja i sekundarnih infekcija kože. Ostali klinički znakovi koje su opisali Hanifin i Rajka prikazani su u tablici (18).

Tablica 2. Dijagnostički standard Hanifin & Rajka (32)

Dijagnostički kriteriji (potrebno da budu zadovoljena 3 ili više i osnovna i sporedna)	
Osnovni kriteriji	
<ul style="list-style-type: none"> • Svrbež • Tipična morfologija i distribucija <ul style="list-style-type: none"> ○ Fleksuralna lihenifikacija kod odraslih ○ Erupcija ekstenzornih površina i lica kod dojenčadi i djece • Kronični ili ponavljajući dermatitis • Pozitivna osobna ili obiteljska anamneza za atopijske bolesti (astma, alergijski rinitis, atopijski dermatitis) 	
Sporedni kriteriji	
<ul style="list-style-type: none"> • Kseroza • Ihtioza/ hiperlinearnost dlanova, keratosis pilaris • Rana reaktivnost u kožnim testovima • Povišena koncentracija IgE u serumu • Početak u ranoj dobi 	

- Sklonost infekcijama kože (posebno herpes simplex i staphylococcus aureus)
- Nespecifičan dermatitis na dlanovima i stopalima
- Ekcem bradavica dojki
- Heilitis
- Ponavljajući konjuktivitis
- Dennie-Morgan infraorbitalna brazda
- Keratokonus
- Katarakta
- Zamračivanje orbite
- Bljedilo i eritem lica
- Pityriasis alba
- Prednji vratni nabori
- Svrbež kod znojenja
- Intolerancija na vunu i lipidna otapala
- Naglašenost perifolikularnih areala
- Intolerancija na hranu
- Tijek ovisan o okolišnim i emocionalnim čimbenicima
- Blijedi dermografizam

Razlikujemo 2 klinička tipa AEP: E-tip (ekcematozni tip) prisutan u 67% slučajeva i P-tip (papularni tip) prisutan u 33% slučajeva. Kod E-tipa ekcematozne lezije prisutne su na tipičnim mjestima atopije poput pregiba na ekstremitetima, licu, vratu i gornjem dijelu prsa. Rjeđe mogu biti zahvaćeni abdomen i leđa. P-tip je klinički karakteriziran prisustvom malih pruritičkih i ekcematoznih, često grupiranih, papula rasprostranjenih po trupu i udovima i papulonodulima na potkoljenicama i rukama. Često imamo istovremeno prisutna oba tipa. Sekundarna manifestacija obuhvaća ljuštenje kože zbog grebanja te bakterijske i virusne superinfekcije (33).

3.2.4.3 Dijagnostika

Dijagnoza AEP temelji se na povijesti bolesti (prethodno dijagnosticirani ekcemi) i kliničkim nalazima. Pozitivna osobna i obiteljska anamneza ostalih stanja koji su povezani s atopijom poput npr. alergijske astme i alergijskog rinitisa prije trudnoće važno je u onih trudnica kod kojih se ekcemi pojavljuju po prvi puta u trudnoći. Akutne lezije, poput pruritičkih, eritematoznih papula i vezikula ili vlažna područja prekrivena seroznim eksudatom, kao i subakutne i kronične lezije s papulama, plakovima koji se izdižu iznad površine kože te lihenifikacijom glavno su obilježje AEP. Ukoliko se AEP pojavljuje po prvi puta u trudnoći osip je znatno blaži nego kod sljedeće trudnoće (31).

Klinički znakovi često su toliko karakteristični da biopsija kože nije potrebna. Ukoliko se ona ipak provede histopatološki nalaz je nespecifičan i mijenja se ovisno o stadiju bolesti. U nejasnim slučajevima potrebni su testovi IIF i DIF koji su karakteristično negativni. Laboratorijski testovi pokazuju povišenu ukupnu serumsku koncentraciju IgE protutijela i eozinofila u 20-70% slučajeva (18).

Diferencijalna dijagnoza uključuje isključivanje drugih specifičnih dermatoza u trudnoći. Odsustvo distalnih strija i znatno ranija pojavnost pomažu nam razlikovati AEP od polimorfne erupcije u trudnoći, a normalna razina žučnih kiselina od intrahepatičke kolestaze. Također je potrebno isključiti i ostale dermatoze koje se mogu poklapati s trudnoćom poput svraba, *pityriasis rosea*, alergijski osip, nuspojave lijekova te osip virusnog ili bakterijskog podrijetla (31).

3.2.4.4 Liječenje

Plan liječenja ovisi o ozbiljnosti stanja. Uvijek je preporučljivo izbjegavanje iritansa i alergena te je najvažnije pravilno savjetovanje o upotrebi emolijensa koji su glavna okosnica u liječenju ukoliko se nanose više puta dnevno kako bi se spriječila suhoća kože. Odabir emolijensa ovisi

o individualnim potrebama kože, a mogu im se dodati još i urea (3-10%) ili antipruritička sredstva poput mentola, kamfora i polidokanola (1-2%).

Preporučuju se mlake medicinske uljne kupke ili sindeti bogati uljima s blagim, ne alkalnim sintetičkim, detergensima koji ne isušuju kožu. Nakon kupanja kad je koža još vlažna obavezno je nanošenje emolijensa.

Kada navedena njega nije dovoljna, upotrebljavaju se nisko potentni kortikosteroidi kroz kratak vremenski period jedan ili dva puta dnevno u kombinaciji s hidratacijskim sredstvima. Kombinacija emolijensa i kortikosterioda kroz nekoliko dana dovodi do vrlo brzog poboljšanja kožnih lezija. Opasnost od nuspojava kortikosteroida najjače je izražena u područjima visoke apsorpcije poput genitalija, kapaka i pregiba. Još uvijek nisu dostupne studije koje bi pokazivale da noviji lipofilni topikalni kortikosteroidi poput mometazon furoata, flutikazon propionata i metilprednizolon acetata imaju manji rizik od utjecaja na rast fetusa. No ipak, zbog boljeg sigurnosnog profila u trudnoći, preporuča se njihova primjena. Ukoliko se svrbež ne može kontrolirati tada se po preporuci dermatologa koriste jaki topikalni kortikosteroidi u niskim dozama kroz kratak vremenski period (31). Provedene studije pokazuju izrazito mali rizik za smanjenu porođajnu težinu i to isključivo kod onih trudnica koje su primale visokopotentne kortikosteroide u velikim količinama i dugi vremenski period. Kod niskopotentnih kortikosteroida koji se kontrolirano koriste u malim količinama i kroz kratak vremenski period nije uočena nikakva povezanost s niskom porođajnom težinom djeteta, prijevremenim porodom, kongenitalnim anomalijama i niskim Apgar vrijednostima pa se tako njihove nuspojave smatraju zanemarivima (34).

Sistemske kortikosteroidi imaju značajno veću bioraspoloživost od topikalnih kortikosteroida, no i veću mogućnost neželjenog djelovanja na plod poput smanjene porođajne težine i prijevremenog poroda. Njihova upotreba treba se izbjegavati tijekom prvog trimestra zbog

rascjepa usta i nepca. Kasnije se može koristiti prednizolon 20-30 mg dnevno kroz tjedan dana, a ukoliko je potrebna duža terapija tada se doza mora ograničiti na 7,5 mg dnevno. S obzirom da se kortikosteroidi kod AEP koriste samo kratak vremenski period (do 4 tjedna) rizik od nastanka nuspojava poput hipertenzije i gestacijskog dijabetesa su vrlo rijetke, a u slučaju da je potrebna visoka doza kroz dugi vremenski period tada je preporučeno ultrazvučno praćenje rasta fetusa.

Ukoliko i nakon upotrebe topikalnih kortikosteroida ekcemi nisu kontrolirani može se pokušati s terapijom ultraljubičastim svjetlom B (UVB) što se smatra i najsigurnijom drugom linijom liječenja AEP tj. prvom linijom liječenja u prvom trimestru s uspješnošću smanjivanja simptoma za 30% u randomiziranim kliničkim studijama. UVB terapija povezana je s niskim koncentracijama folata u serumu pa se preporuča suplementacija kako bi se spriječio rizik od defekta neuralne cijevi i povezana je s povećanim rizikom od ponavljajuće herpes simplex infekcije. Iako se terapija UVB svjetlom smatra sigurnom u trudnoći, psolaren plus ultraljubičasto A svjetlo (PUVA) ne smije se koristiti kao prva linija liječenja u trudnoći zbog potencijalnog štetnog djelovanja na razvoj fetusa (31,33).

Glavni simptom AEP jest svrbež koji može biti toliko intenzivan da ometa san pa se u tu svrhu za bolju kontrolu simptoma koriste sistemski antihistaminici. Preporučuje se druga generacija nesedirajućih antihistaminika (loratadin i cetirizin) s obzirom da njihova primjena u praksi nije pokazala nikakav štetan utjecaj na razvoj ploda. Ostali antihistaminici iz druge skupine (desloratadin, levocetirizin i levokarbazin) se ne preporučuju u trudnoći s obzirom da postoji jako malo statističkih podataka o njihovoj upotrebi u trudnoći (18).

Novi topikalni imunomodulatori takrolimus i pimekrolimus nisu odobreni za primjenu u trudnoći iako većina autora smatra da imaju dobar sigurnosni profil ako se koriste na malim područjima i mogu se smatrati trećom linijom liječenja kod onih koje ne odgovaraju na UVB

terapiju. Ukoliko se sistemskom upotrebom kortikosteroida ne postižu zadovoljavajući rezultati tada je opcija upotreba ciklosporina (treća linija liječenja) kroz što je moguće kraći vremenski period (do 6 mjeseci) kako bi se izbjegao povećan rizik od oštećenja bubrega majke i to pod strogim liječničkim nadzorom nakon što se dobro procjeni omjer koristi i rizika za majku i plod (31).

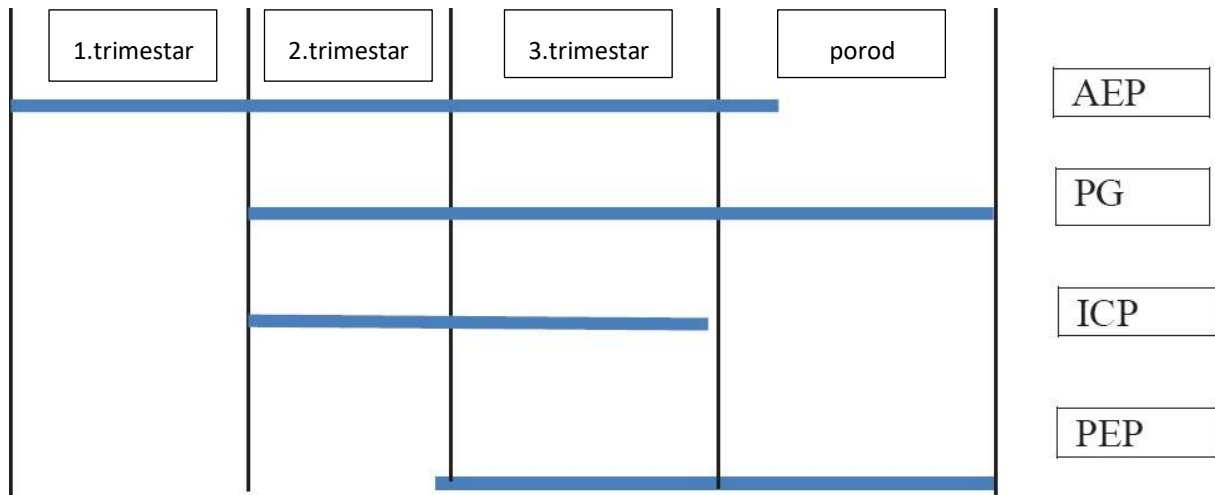
Ciklosporin, takrolimus i pimekrolimus prema FDA klasifikaciji svrstani su u kategoriju C što znači da je u dosadašnjim studijama na životinjama uočena reproduktivna toksičnost tj. povišen perinatalni i postnatalni mortalitet. Kod upotrebe ciklosporina uočen je intrauterini zastoje u rastu, smanjenja porođajna težina djeteta, veća učestalost carskog reza i hipertenzija. Takrolimus i pimekrolimus dovode pak do prijevremenog poroda, smanjene porođajne težine, reverzibilne nefrotoksičnosti i hiperkalemije. Zbog svega navedenog i uz dostupnu i uspješnu terapiju lokalnim ili sistemskim kortikosteroidima danas se gotovo nikad ne primjenjuju kod trudnica (35).

Sljedeći lijek iz četvrte linije liječenja AEP je azatioprin koji lako prolazi placentu i njegova upotreba u trudnoći povezana je s pobačajem, prijevremenim porodom i zastojem u rastu fetusa. Ipak, fetus jest zaštićen od njegovog teratogenog djelovanja jer njegovoj jetri nedostaje enzim koji azatioprin konvertira u aktivni metabolit pa ne može doći do kongenitalnih malformacija (31). Međutim, kod starijih studija zabilježena je povećana učestalost razmjene sestrinskih kromatida pa se i on u praksi kod trudnica izbjegava (35).

Primjena metotreksata kao alternativne terapije pak je kontraindicirana i u trudnoći i za vrijeme dojenja (31).

3.2.4.5 Prognoza ploda

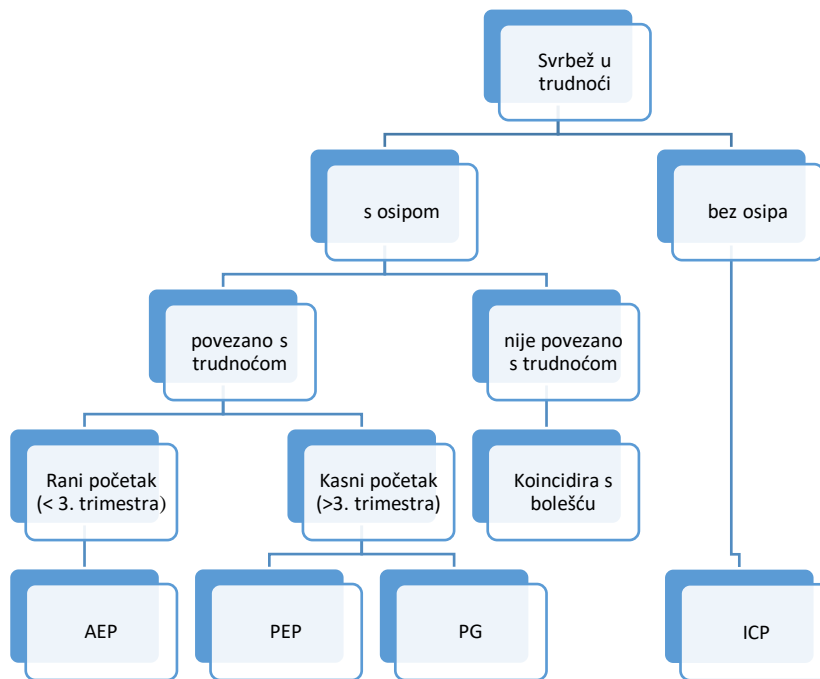
Gotovo da i nema dokaza da AEP utječe na plodnost, stopu pobačaja, prijevremenih poroda i urođenih mana (31).



Slika 8: Koincidencija specifičnih dermatoza u trudnoći (36)

Tablica 3. Specifične dermatoze u trudnoći (37)

Dermatoza	Zahvaćeno područje	Rizični čimbenici	Rizik ponavljanja	Liječenje	Ishod trudnoće
Intrahepatička kolestaza	<ul style="list-style-type: none"> glava anus stidnica abdomen 	<ul style="list-style-type: none"> Intrahepatička kolestaza u prethodnoj trudnoći Indijsko- i pakistansko-azijsko porijeklo 	60 – 70%	<ul style="list-style-type: none"> Ursodeoksikolna kiselina Topikalni emolijensi Antihistaminici sedativnog učinka ?Vitamin K 	<ul style="list-style-type: none"> ?↑rizik smrtnosti ?↑rizik krvarenja nakon poroda ?↑rizik od fetalnog stresa ↑rizik od prijevremenog poroda i carskog reza
Atopijska erupcija	<ul style="list-style-type: none"> Lice Vrat Prsa Ekstenzorne površine udova i trupa 	<ul style="list-style-type: none"> Pozitivna obiteljska anamneza 	/	<ul style="list-style-type: none"> Topikalni emolijensi Topikalni antipruriticsi Topikalni kortikosteroidi Antihistaminici UV 	<ul style="list-style-type: none"> Nema neželjenih utjecaja na majku i plod
Polimorfna erupcija	<ul style="list-style-type: none"> Abdominalne strije koje mogu napredovati do trupa i udova štedeći dlanove, stopala i lice 	<ul style="list-style-type: none"> Prvorotke Blizanačke trudnoće Bilo koji uzrok prekomjernog rastezanja kože 	Rijetko	<ul style="list-style-type: none"> Topikalni kortikosteroidi (prva linija liječenja) Topikalni emolijensi Antihistaminici Oralni kortikosteroidi 	<ul style="list-style-type: none"> Nema neželjenih utjecaja na majku i plod
Pemphigoid gestationis	<ul style="list-style-type: none"> Područje oko pupka koje se širi na trup, ekstremitete, dlanove i stopala štedeći sluznice 	<ul style="list-style-type: none"> Haplotipovi HLA-DR3 i HLA-DR4 Ostala autoimuna stanja 	Može se ponoviti u sljedećim trudnoćama i kod upotrebe oralnih kortikosteroida	<ul style="list-style-type: none"> Topikalni i oralni kortikosteroidi Antihistaminici Antibiotici Imunoforeza Imunosupresivi 	<ul style="list-style-type: none"> Intrauterini zastoj rasta ? prijevremeni porod Lezije kože kod novorođenčeta
? = ograničeni dokazi					



Slika 9. Algoritam za razlikovanje specifičnih dermatosa u trudnoći (10)

Algoritamski pristup trudnici sa svrbežom

Svrbež u trudnoći nikada ne smije biti zanemaren i uvijek treba voditi do točne obrade pacijenta. On je vodeći simptom specifičnih dermatosa u trudnoći, ali može biti povezan s dermatozama koje se slučajno podudaraju s periodom trudnoće (npr. urtikarija, *pityriasis rosea*, infekcije kože itd.) i koje se već u prvom koraku trebaju isključiti. U drugom koraku potrebno je odvojiti četiri specifične dermatoze u trudnoći. Retrospektivnom analizom velikog broja pacijenata na temelju kojih su dobiveni podaci o početku simptoma, području zahvaćenosti, morfologiji, glavnom simptomu te o učestalosti kod prve trudnoće, prethodne trudnoće i sljedećim trudnoćama otkrivene su značajne razlike koje olakšavaju diferencijalnu dijagnozu. Pemphigoid gestationis, polimorfna erupcija u trudnoći i intrahepatička kolestaza tako se karakteristično javljaju u kasnoj trudnoći dok se atopijska erupcija u trudnoći javlja znatno ranije (u 75% slučajeva prije 3. trimestra). Također, kožne lezije na području abdomena karakteristične su za pemphigoid gestationis i polimorfnu erupciju u trudnoći, na području ekstremiteta za intrahepatičku kolestazu u usporedbi s ravnopravnom zahvaćenošću trupa i udova kod atopijske erupcije u

trudnoći. Intrahepatička kolestaza je jedina dermatoza koju karakterizira svrbež kao jedini simptom. Na temelju ovih opažanja, napravljen je algoritam koji može olakšati razlikovanje specifičnih dermatoza u trudnoći i time voditi do ispravne dijagnoze i terapije (slika 9) (3).

Tablica 4. Specifična pitanja kod uzimanja anamneze (37)

Specifična pitanja kod uzimanja anamneze

- **Trajanje simptoma**
- **Zahvaćeno područje i napredovanje simptoma**
- **Pogoršanje simptoma**
- **Pridruženi simptomi: svrbež, toplina, crvenilo, vlaženje i bol**
- **Obiteljska anamneza dermatoloških bolesti**
- **Socioekonomski čimbenici: posao, putovanja**
- **Prošla medikacijska povijest: astma, visoka temperatura**
- **Prethodno korišteni lijekovi i alergije**
- **Prethodni dermatološki problemi**
- **Prethodni tretmani za navedeno stanje**
- **Utjecaj stanja na kvalitetu života**

Tablica 5. Nužne informacije za uzimanje anamneze (37)

Nužne informacije za uzimanje anamneze	
Zahvaćeno područje	
<ul style="list-style-type: none">• Mjesto• Simetrija<ul style="list-style-type: none">○ Simetrija ukazuje na endogeni uzrok○ Asimetrija ukazuje na egzogeni uzrok: infekcija, iritacija ili kontaktni dermatitis	
Opis primarne lezije	
<ul style="list-style-type: none">• Oblik• Veličina• Boja• Rubovi• Površina• Tip lezije: papula, pustula, vezikula, bula	

3.3 Sigurnost primjene lijekova za liječenje dermatoloških bolesti i promjena u trudnoći

Dosadašnja istraživanja pokazuju da devet od deset trudnica uzima barem jedan lijek, a svaka druga trudnica čak četiri lijeka tijekom trudnoće. S obzirom da je gotovo polovina trudnoća neplanirana velik dio ovih lijekova upotrebljava se prije nego je žena uopće svjesna da je trudna. Fiziološke promjene tijekom trudnoće utječu na metabolizam lijekova pa se tako preporuke poput doze i intervala doziranja mogu razlikovati između trudnica i žena koje nisu trudne. Nažalost, još uvijek se susrećemo s nedostatkom podataka o lijekovima i njihovoj sigurnosti primjene tijekom trudnoće. Ovaj nedostatak znanja i podataka dijelom je zbog složenih etičkih pitanja koja se tiču istraživanja u trudnoći, uključujući ulogu fetusa kao sudionika istraživanja koji ne može dati pristanak i prioriteta neonatalne sigurnosti (38).

Cilj je osigurati liječnicima i ljekarnicima priručnu bazu podataka kojom se mogu poslužiti u trenutku suočavanja s pacijenticom. Američka agencija za hranu i lijekove (FDA) navodi kategorije za sigurnost primjene lijekova tijekom trudnoće. Navedene kategorije ne uključuju podatke o sigurnosti tijekom dojenja, a s obzirom da se lijekovi iz etičkih razloga ne mogu ispitivati na trudnicama, kategorizacija se bazira na animalnim studijama i epidemiološkim podacima.

Tablica 6: Kategorizacija lijekova prema stupnju rizika primjene u trudnoći (FDA)(16)

KATEGORIJA	OPIS
X	Kontraindicirano za vrijeme trudnoće, rizik ne opravdava bilo koju moguću korist primjene
D	Postoje dokazi humanog fetalnog rizika, ali potencijalna korist može prevagnuti rizik
C	Studije na životinjama pokazale rizik, nema kontroliranih studija na ženama, opravdana primjena samo ako potencijalna korist opravdava mogući rizik za fetus
B	Studije na životinjama nisu pokazale rizik, nema kontroliranih studija u trudnica
A	Kontrolirane studije u žena nisu pokazale rizik za fetus

Prema FDA klasifikaciji kategorije A i B smatraju se sigurnima za vrijeme trudnoće, kategorija C može se primijeniti u situacijama u kojima potencijalna korist nadilazi štetu, kategorija D samo u po život opasnim situacijama ili kod ozbiljnih bolesti gdje nije moguće upotrijebiti sigurniji lijek, a kategorija X treba se obavezno izbjegavati u trudnoći (16).

3.3.1 Kortikosteroidi

Topikalni kortikosteroidi koriste se kao prva linija liječenja za širok spektar dermatoza uključujući psorijazu, atopijski dermatitis, alergije i druge. Iako su oni svrstani u kategoriju C smatraju se prvom linijom liječenja za sve upalne dermatološke poremećaje tijekom trudnoće.

Brojne studije koje obuhvaćaju majke koje su za vrijeme trudnoće koristile topikalne kortikosteroide nisu pokazale povećan rizik za smanjenu porođajnu težinu, kongenitalne anomalije i prijevremeni porod (16,34). No ipak, kod primjene topikalnih kortikosteroida u visokim dozama kroz duže vremensko razdoblje uočena je pojava smanjene porođajne težine novorođenčeta (39). U tom slučaju moguća je i povećana prevalencija rascjepa usne i nepca (40).

Sistemske kortikosteroide se ne preporučuju za vrijeme trudnoće, osim za bulozne bolesti, teške alergije i specifične dermatoze u trudnoći poput PG. Visoke doze oralnih kortikosteroida povezuju se s intrauterinim zastojem rasta, smanjenom porođajnom težinom, inhibicijom proizvodnje endogenih kortikosteroida i višom prevalencijom orofacijalnih rascjepa (16,34).

blagi	<ul style="list-style-type: none">•hidrokortizon 0,1-2,5%•hidrokortizon acetat 0,1%•fluocinolon acetonid 0,0025%
umjereni	<ul style="list-style-type: none">•alklometazon dipropionat 0,05%•betametazon valerat 0,025%•klobetazon butirat 0,05%•fluocinolon acetonid 0,00625%•fluokortolon 0,25%
potentni	<ul style="list-style-type: none">•beklometazon dipropionat 0,025%•hidrokortizon butirat 0,1%•betametazon valerat 0,10-0,12%•fluocinolon acetonid 0,025%•flutikazon propionat•mometazon furoat•triamcinolon acetonid•betametazon dipropionat

Slika 10. Potentnost topikalnih kortikosteroida (34)

3.3.2 Imunosupresivi

Metotreksat, indiciran za liječenje psorijaze, spada u kategoriju X i ne smije se primjenjivati tijekom trudnoće jer je povezan s povećanim rizikom pobačaja, mikrognatije, kraniosinostoze, malih nisko usađenih uški, abnormalnosti udova, zastoja u rastu i mentalne retardacije.

Pimekrolimus i takrolimus koji se koriste lokalno u terapiji atopijskog dermatitisa spadaju u kategoriju C. Nakon što su zabilježeni slučajevi limfoma kod njihove upotrebe FDA je izdala upozorenje te unatoč tome što daljnja istraživanja nisu ukazivala na povećan rizik od malignosti i uzročno posljedična veza nije pronađena oni se ipak trebaju upotrebljavati s oprezom. Zbog kratke primjene u praksi nema puno podataka o iskustvu primjene pimekrolimusa i takrolimusa kod trudnica niti njihov utjecaj na plod. Još uvijek je nepoznato u kojoj mjeri pimekrolimus prolazi placentarnu barijeru. S obzirom na dozu i put primjene malo je vjerojatno da će sistemska koncentracija dostići klinički relevantnu razinu. Dosad provedene animalne studije o lokalnoj primjeni ne otkrivaju nikakve dokaze o toksičnosti, teratogenosti ili intaruterinom zastoju rasta unatoč upotrebi doza viših od onih koje se koriste klinički. Kod topikalne primjene pimekrolimusa zbog niske apsorpcije nisu zabilježeni nikakvi štetni učinci ni teratogeno djelovanje (41). U animalnim istraživanjima oralne primjene pimekrolimusa uočen je prolazak kroz placentu te zabilježene kongenitalne anomalije, neonatalna hiperkalemija, niska porođajna težina, no oralni oblik pimekrolimusa još nije registriran i ne nalazi se na tržištu (16).

Ciklosporin se koristi kod teške psorijaze, pustularnog i eritrodermalnog tipa, spada u kategoriju C te se daje kad korist nadilazi potencijalni rizik jer njegova toksičnost, nefrotoksičnost i uzrokovanje hipertenzije može komplicirati trudnoću. Studije koje su rađene sa ciklosporinom uključuju trudnice koje su bile na terapiji ciklosporinom nakon transplantacije bubrega i kod njih je uočena viša stopa kongenitalnih anomalija, prijevremenog poroda i intrauterinog zastoja rasta, no s obzirom da te žene imaju ozbiljnih medicinskih problema i puno ostale terapije uloga ciklosporina u navedenim poremećajima je upitna (16).

3.3.3 Antihistaminici

Antihistaminici su indicirani za terapiju alergija i ublažavanje svrbeža koji je glavni simptom specifičnih dermatoza u trudnoći i atopijskog dermatitisa. Približno 20-30% trudnica za vrijeme trudnoće susretne se s alergijskom reakcijom.

Antihistaminici prve generacije najduže su u upotrebi i najveći broj studija proveden je upravo na njima pa su na temelju toga prema FDA-u klasificirani u skupinu B (16). S obzirom na njihovu malu selektivnost za H1 receptore, antikolinergičke nuspojave (suha usta, zamagljeni vid, anksioznost, konstipacija, mučnina, povraćanje, sedacija, nesanica, zujanje u ušima, suhi kašalj, tremor) i laki prolaz krvno-moždane barijere danas se više ne primjenjuju (42).

Seto i sur. (43) te Gilbert i sur. (44) u svojim studijama opisuju povezanost upotrebe antihistaminika prve generacije u bilo kojem periodu trudnoće s fetalnim rizikom i urođenim manama. Istu povezanost opisuje i meta analiza provedena na 200 000 trudnica koje su ove antihistaminike uzimale u ranoj trudnoći (45). Upravo zbog toga danas se umjesto njih preporučuju novi nesedirajući antihistaminici druge generacije (loratadin i cetirizin) s dužim vremenom djelovanja i većom selektivnošću za H1 receptore. Oni su manje lipofilni i ne prolaze krvno moždanu barijeru. Njihove rijetke nuspojave su fotosenzitivnost, tahikardija i produljenje QT intervala te su svrstani u kategoriju B (46).

Ranije studije upućivale su da je loratadin povezan s povećanim rizikom od hipospadije, no najnovije studije nisu pokazale nikakvu povezanost, svrstale loratadin u kategoriju B te ga preporučuju u liječenju dermatoza poput PG nakon prvog trimestra i PEP ukoliko topikalna terapija ne postiže zadovoljavajuće rezultate. Kao i svi antihistaminici druge generacije tako i loratadin ne ulazi u središnji živčani sustav i ne sedira, no može izazvati fotosenzitivnost, tahikardiju i produljenje QT intervala (16). O trećoj generaciji antihistaminika (aktivni enantiomeri i metaboliti druge generacije) koji su učinkovitiji i s manje nuspojava poput

levocetirizina, desloratadina i feksofenadina potrebno je još studija o njihovoj primjeni u trudnoći jer nisu prisutni dovoljno dugo na tržištu pa su svrstani u kategoriju C te se ne preporučuju tijekom trudnoće (42).

3.3.4 Fototerapija

UVB terapija uskog spektra ne prodire u kožu i na taj način smatra se sigurnom za vrijeme trudnoće.

Psolaren povećava osjetljivost kože na ultraljubičasto zračenje (UVA) i može se primjenjivati oralno (sistemska PUVA terapija) ili topikalno (lokalna PUVA terapija) sa UVA fototerapijom. Zauzvrat, UVA povećava sposobnost vezanja psolarena s DNA koji na taj način inhibira DNA sintezu i dijeljenje stanica te vodi od oštećenja stanica i pokazuje mutagene učinke in vitro. Brojne studije o sistemske PUVA terapiji tijekom trudnoće nisu pokazale povećan rizik od kongenitalnih anomalija i malformacija, ipak zabilježeni su slučajevi smanjene porođajne težine djeteta i animalne studije pokazuju povećanu stopu zastoja u rastu, kongenitalnih anomalija i smrti novorođenčeta čime se svrstavaju u kategoriju D rizika u trudnoći. Ukoliko se psolaren koristi topikalno na maloj površini nema dokaza za sistemski učinak tj. nakon ispiranja psolarena s kože nakon terapije nisu pronađeni tragovi u krvi (16).

Iako do danas nisu zabilježeni i potvrđeni fetotoksični učinci te je zbog lokalne primjene i ograničenog područja primjene malo vjerojatno da ti agensi imaju značajan rizik od toksičnosti za razvoj ipak se zbog mogućeg mutagenog utjecaja PUVA terapija ne preporučuje za vrijeme trudnoće. Međutim ukoliko je već došlo do liječenja njezina primjena ne opravdava ni prekid trudnoće ni invazivne dijagnostičke postupke (47).

3.3.5 Ostali lijekovi

Azelaična kiselina indicirana za liječenje akni, svrstana je u kategoriju B te se smatra sigurnom za primjenu u trudnoći.

Benzoil peroksid je namijenjen za topikalnu terapiju akni koji oksidacijskim procesima smanjuje broj anaerobnih bakterija. S obzirom da je svrstan u kategoriju C ne preporučuje se tako često kao azelaična kiselina ili eritromicin.

Dapson se koristi kao adjuvantna terapija kod jakog PG, no s obzirom da spada u kategoriju C njegovu primjenu treba razmotriti samo u refraktornim slučajevima. Važno je napomenuti i da pacijentice s deficitom G6PD imaju veći rizik od razvoja reakcija preosjetljivosti.

Iz svega navedenog jasno je da je potrebno još mnogo istraživanja utjecaja dermatoloških lijekova na trudnice i fetus. S obzirom da eksperimentalne studije na trudnicama iz etičkih razloga nisu dozvoljene, podaci se prikupljaju iz brojnih prikaza slučajeva i sustavnih pregleda kako bi nam pomogli dati odgovor na važna pitanja u pogledu primjene lijekova koje liječnici rutinski propisuju za dermatološka stanja i njihova utjecaja na majku i plod. Cilj je da kliničari objavljuju što više članaka o sigurnoj uporabi lijekova tijekom trudnoće, kao i o štetnim utjecajima koji su nesvjesno učinjeni zbog nedostatka znanja i dostupnih informacija. Jedino na taj način medicinska zajednica može poboljšati sigurnost i osigurati najbolju moguću skrb bez ugrožavanja trudnoće i djeteta (16).

4. Rasprava

Trudnoća je stanje koje vodi do izraženih promjena u anatomiji i fiziologiji kože trudnice. Promjene mogu biti u rasponu od normalnih promjena koje se javljaju tijekom gotovo svih trudnoća kroz uobičajene ili postojeće kožne bolesti koje nisu povezane s trudnoćom, ali su pod njezinim utjecajem do erupcija i specifičnih kožnih bolesti povezanih isključivo s trudnoćom. Normalne promjene su one koje su prisutne i u ostatku populacije samo se zbog metaboličkih, endokrinoloških i imunoloških promjena češće pojavljuju u trudnoći. Navedene promjene nemaju sistemski i fetalni značaj te je dostupna sigurna i učinkovita terapija za razliku od specifičnih dermatoza koje zahtijevaju puno opsežniju obradu i terapiju (1,9).

Za dijagnozu i liječenje dermatoza u trudnoći nužni su detaljna anamneza i fizički pregled. Liječnik mora imati podatke o gestacijskoj dobi, paritetu, eventualnoj blizanačkoj trudnoći, prethodnoj dermatози povezanoj s trudnoćom te medikacijskoj povijesti. Fizičkim pregledom moguće je uočiti morfologiju i distribuciju lezija. Kod pemphigoid gestationisa pruritičke i urtičke lezije progrediraju do vezikula i mjehura, početno zahvaćaju periumbilikalno područje, a zatim trup i udove te se povlače nakon poroda. Rezultat je povećan rizik od rođenja djeteta niske porođajne težine i prijevremenog poroda. Polimorfnu erupciju u trudnoći karakteriziraju urtikarijalne i izražene pruritičke lezije koje počinju na području abdomena i šire se na periumbilikalnu regiju. Navedene promjene najčešće se pojavljuju kod prvorotki, blizanačke trudnoće ili prekomjernog porasta tjelesne težine u trudnoći. Stanje se ne pogoršava nakon poroda i mala je vjerojatnost da će se pojaviti tijekom sljedeće trudnoće. Intrahepatička kolestaza najčešće se pojavljuju na dlanovima i tabanima, a karakterizirana je porastom serumskih žučnih kiselina i narušenim vrijednostima jetrenih enzima. Rezultira povećanim rizikom od prijevremenog poroda, poremećajima amnionske tekućine i smrti novorođenčeta (2,20).

Atopijsku erupciju u trudnoći potrebno je još dodatno opisati i istražiti s obzirom da je nije uvijek moguće lako razlikovati od ostalih specifičnih dermatosa u trudnoći zbog nedostatka specifičnih laboratorijskih značajki. Upravo zbog toga ostaje nepoznanica kod trudnica koje po prvi put razviju atopijski dermatitis tijekom trudnoće je li riječ o pravoj atopijskoj promjeni ili prolaznoj ekcematoznoj erupciji induciranoj imunološkim i hormonskim promjenama tijekom trudnoće (33).

Kod pojave specifične dermatose u trudnoći trudnica mora biti orijentirana kako na dijagnozu, progresiju i prognozu za nju i plod tako i na fiziološke promjene i ponašanje prošlih bolesti tijekom trudnoće (2).

Zbog etičkih, logističkih i pravnih stajališta onemogućeno je provođenje kliničkih istraživanja na trudnicama što rezultira manjkom informacija o sigurnosti primjene lijekova tijekom trudnoće dovodeći time trudnice i njihove potomke u opasnost od štete kako od upotrebe lijekova, tako i od neizliječene bolesti. Trudnički registri su ti koji bi trebali osigurati obećavajući način prikupljanja podataka, no ima ih malo i ukupan broj trudnica upisanih u registar još uvijek je nizak. Stoga svi zdravstveni djelatnici moraju biti uporni u podizanju svijesti u pogledu trudničkih registara i poticati pacijentice na upis kako bi se unaprijedilo znanje o sigurnosti primjene lijekova tijekom trudnoće i time pacijentici pružila odgovarajuća zdravstvena skrb (38,48).

Kod specifičnih dermatosa u trudnoći potrebno je precizno poznavanje dijagnoze i tijeka bolesti kako bi trudnica bila informirana o rizicima i mogućim ishodima trudnoće, a odluku o liječenju moraju donijeti i liječnik i trudnica zajedno uzimajući u obzir omjer koristi i rizika (9).

Navedene fiziološke promjene i specifične dermatose često ne slijede predviđeni obrazac, a i ishodi se često razlikuju. Sigurne terapijske mogućnosti u današnje doba su dostupne, ali su mnoge nažalost i ograničene u svojoj učinkovitosti (49).

Rješavanje problema vezanih uz kožu predstavlja pravi izazov za ljekarnika. Svrbež je česta pritužba tijekom trudnoće, a utvrđivanje njezinog uzroka zahtijeva sveobuhvatan pristup. Brza i pravovremena dijagnoza te multidisciplinarni pristup omogućavaju učinkovito liječenje, povećavaju kvalitetu života pacijentica i smanjuju rizik za majku i plod (50).

5. Zaključak

Tijekom trudnoće žena može razviti različite poremećaje kože popraćene svrbežom i promjenama koje su u većini slučajeva benigne i samoograničavajuće, no ponekad to mogu biti i simptomi specifičnih dermatozu u trudnoći koje se nikako ne smiju zanemariti.

Dermatoza se smatra specifičnom dermatozom u trudnoći ako se pojavila tijekom trudnoće ili u kratkom periodu nakon poroda, a može biti popraćena teškim ishodima poput fetalnih poremećaja, prijevremenim porođajima ili pak smrti novorođenčeta.

Navedene dermatoze razlikuju se po morfologiji, zahvaćenom području i periodu pojavljivanja, no još uvijek one imaju puno sličnosti zbog kojih ih je teško razdvojiti i klasificirati samo na temelju kliničkih karakteristika. Upravo zbog toga nužna je detaljna anamneza i status nakon koje slijedi obrada pacijenta (laboratorijski nalazi, biopsija kože, direktna imunofluorescencija) kako bi dijagnoza bila odgovarajuća i utvrdio se plan liječenja.

Potpuno je jasno da je potrebno još istraživanja o učincima dermatoloških lijekova na majku i plod. S obzirom da eksperimentalne studije na trudnicama nisu moguće, podaci prikupljeni iz mnogih izvještaja i pregleda slučaja pomažu odgovoriti na brojna pitanja o lijekovima koje liječnik rutinski propisuje te je stoga neophodno da kliničari objavljuju što veći broj članaka o sigurnosti primjene lijekova kako bi se majci i plodu osigurala najbolja moguća skrb.

Interdisciplinarni pristup obavezan je za postizanje boljeg ishoda za majku i plod.

6. Literatura

1. Harrahap, M., Wallach, R.C., 1996. Skin changes and diseases in pregnancy. New York. Marcel Dekker, 37-91.
2. Alves, G.F., Varella, T.C.N., Nogueira, L.S.C., 2005. Dermatology and pregnancy. *Annals of Brazilian Dermatology* 80, 179-186.
3. Ambros-Rudolph, C.M., 2011. Dermatoses of pregnancy - clues to diagnosis, fetal risk and therapy. *Annals of Dermatology* 23, 265-275.
4. Bagherani, N., Gianfaldoni, S., Smoller. B., 2015. An overview on melasma. *A journal of pigmentary disorders*, 2:216
5. Tunzi, M., Gray, G.R., 2007. Common skin conditions during pregnancy. *American Family Physician* 75, 211-218.
6. Garcia Hernandez, JA., Madera Gonzalez, D., Padilla Castillo, M., Figueras, FT., 2103. Use of a specific anti-stretch mark cream for preventing or reducing the severity of striae gravidarum. *Interantional Journal of Cosmetic Science* 35, 233-237.
7. Farahnik, B., Park, K., Kroumpouzou, G., Murase, J., 2016. Striae gravidarum: risk factors, prevention and management. *International Journal of Women's Dermatology*, 77-85.
8. Ingber, A., 2009. *Physiologic Glandular Changes During Preagnancy*. *Obstetric Dermatology*. Springer, Berlin, Heidelberg, 45
9. Giatrakou, S., Rallis, E., Bakalakou, M., 2009. Dermatological disorders unique to pregnancy. *Researchgate* 4, 73-85.
10. Vaughan Jones, S., Ambros-Rudolph, C., Nelson-Piercy, C., 2014. Skin disease in pregnancy. *British Medical Journal* 348, g3489.

11. Bremmer, M., Driscoll, M.S., Colgan, R., 2010. 6 skin disorders of pregnancy: a management guide. *OBG Management* 22, 24-33.
12. Lehrhoff, S., Pomeranz, M.K., 2013. Specific dermatoses of pregnancy and their treatment. *Dermatologic Therapy* 26, 274-284.
13. Savervall, C., Sand, F.L., Thomsen, S.F., 2017. Pemphigoid gestationis: current perspectives. *Clinical, Cosmetic and Investigational Dermatology* 10, 441-449.
14. Huilaja, L., Makikallio, K., Tasanen, K., 2014. Gestational pemphigoid. *Orphanet Journal of Rare Diseases* 9:136
15. Cobo, M.F., Santi, C.G., Maruta, C.W., Aoki, V., 2009. Pemphigoid gestationis: clinical and laboratory evaluation. *Clinics*, 1043-1047.
16. Malka, I., Ziv, M., 2013. Safety of Common Medications for Treating Dermatology Disorders in Pregnant Women. *Current Dermatology Reports* 2, 249-257.
17. Doiron, P., Pratt, M., 2010. Antepartum intravenous immunoglobulin therapy in refractory pemphigoid gestationis. *Journal of Cutaneous Medicine and Surgery* 14, 189-192.
18. Roth, M.M., 2011. Pregnancy dermatoses: diagnosis, management, and controversies. *American Journal of Clinical Dermatology* 12, 25-41.
19. Pusch, T., Beuers, U., 2007. Intrahepatic cholestasis of pregnancy. *Orphanet Journal of Rare Diseases*, 2:26.
20. Geenes, V., Williamson, C., Chappell, L.C., 2016. Intrahepatic cholestasis of pregnancy. *The Obstetrician & Gynaecologist* 18, 273-281.
21. Bellamy C., Alastair D.B., 2018. The liver systemic disease. *Macswen's pathology of the liver (seventh edition)*, 966-1018.

22. Palmer, DG., Eads, J., 2000. Intrahepatic cholestasis of pregnancy: a critical review. *Journal of Perinatal and Neonatal Nursing* 14, 39-51.
23. Vries, E., Beuers, U., 2019. Ursodeoxycholic acid in pregnancy? *Journal of hepatology* 71, 1237-1245.
24. Rudolph, C., Al-Fares, S., Vaughan-Jones, S., 2006. Polymorphic eruption of pregnancy: clinicopathology and potential trigger factors in 181 patients. *British Journal of Dermatology* 154, 54-60.
25. Elling, SV., McKenna, P., Powell FC., 2000. Pruritic urticarial papules and plaques of pregnancy in twin and triplet pregnancies. *Journal of the European Academy of Dermatology and Venerology* 14, 378-381.
26. Kroumpouzou, G., 2010. Specific dermatoses of pregnancy: advances and controversies. *Expert Review of Dermatology* 5, 633-648.
27. Aractingi, S., Berkane, N., Bertheau, P., 1998. Fetal DNA in skin of polymorphic eruptions of pregnancy. *Lancet* 352, 1898-1901.
28. Taylor, D., Eden, P., Aronson, I.K., 2016. Polymorphic eruption of pregnancy. *Clinics in Dermatology*, doi: 10.1016.
29. Scheinfeld, N., 2008. Pruritic urticarial papules and plaques of pregnancy wholly abated with one week twice daily application of fluticasone propionate lotion: a case report and review of the literature. *Dermatology Online Journal* 14(11).
30. Chi, C., Wang, S., Mayon-White, R., 2013. Pregnancy outcomes after maternal exposure to topical corticosteroids. *Journal of the American Academy of Dermatology* 149, 1274-1280.
31. Resende, C., Braga, A., Vieira, A.P., Brito, C., 2014. Atopic eruption of pregnancy: a recent, but controversial classification. *Austin Journal of Dermatology*, 1 (3): 1011

32. Hanifin, JM., Rajika, G., 1980. Diagnostic features of atopic dermatitis. *Acta Dermato-Venereologica* 92, 44-47.
33. Roth, M.M., Cristodor, P., Kroumpouzou, G., 2016. Prurigo, pruritic folliculitis, and atopic eruption of pregnancy: Facts and controversies. *Clinics in Dermatology* 34, 392-400.
34. Chi, C.C., Wang, S.H., Wojnarowska, F., Kirtschig, G., Davies, E., Bennett, C., 2015. Safety of topical corticosteroids in pregnancy. *Cochrane Database of Systematic Reviews*, 10.
35. Ponticelli, C., Moroni, G., 2018. Fetal toxicity of immunosuppressant drugs in pregnancy. *Journal of Clinical Medicine* 7(12), 552.
36. Vora, R.V., Gupta, R., Mehta, M.J., Chandhari, A.H., Pilami, A.P., Patel, W, 2014. Pregnancy and skin. *Journal of Family Medicine and Primary Care*, 318-324.
37. Maharajan, A., Aye, C., Ratnavel, R., Burova, E., 2013. Skin eruptions specific to pregnancy: an overview. *Journal of Obstetrics and Gynaecology* 15, 233-240.
38. Hartman, R.I., Kimball, A.B., 2016. Performing research in pregnancy: Challenges and perspectives. *Clinics in Dermatology* 34, 410-415.
39. Lam, J., Polifka, JE., Dohil, MA., 2008. Safety of dermatologic drugs used in pregnant patients with psoriasis and other inflammatory skin diseases. *Journal of the American Academy of Dermatology* 59(2), 295-315.
40. Hviid, A., Molgaard-Nielsen, D., 2011. Corticosteroid use during pregnancy and risk of orofacial clefts. *Canadian Medical Association Journal* 183(7), 796-804.
41. Carl, P., Weiner, MD., Clifford, M., 2019. *Drugs for pregnant and lactating women* (third edition), 651-750.

42. Rabah, MS., Neveen, SS., 2015. The relation between antihistamine medication during early pregnancy and birth defects. *Egyptian Journal of Medical Human Genetics* 16(4), 287-290.
43. Seto, A., Einarson, T., Koren, G., 1997. Pregnancy outcome following first trimester exposure to antihistamines: meta-analysis. *American Journal of Perinatology* 14 (3), 119-124.
44. Gilbert, C., Mazzotta, C., Loebstein, R., Koren, G., 2005. Fetal safety of drugs used in treatment of allergic rhinitis: a critical review. *Drug safety* 28(8), 707-719
45. Gilboa, SM., Strickland, MJ., Olshan, AH., 2009. Use of antihistamine medication during early pregnancy and isolated major malformations. *Birth Defects Research Part A: Clinical and Molecular Teratology* 85, 137-150
46. Murase, JE., Heller, MM., Butler, DC., 2014. Safety of dermatologic medications in pregnancy and lactation. *Journal of the American Academy of Dermatology* 70(3), 401-414.
47. Peters, P., Schaefer, C., 2007. Dermatological medications and local therapeutics. *Drugs during pregnancy and lactation (second edition)*. Academic Press. 441-466.
48. Kroumpouzos, G., 2016. Advances in obstetric dermatology: A better understanding of skin disease in pregnancy. *Clinics of Dermatology* 34, 311-313.
49. Yang, C.S., Teeple, M., Muglia, J., Robinson-Bostom, L., 2016. Inflammatory and glandular skin disease in pregnancy. *Clinics of Dermatology* 34, 335-343.
50. Mehta, N., Chen, K.K., Kroumpouzos, G., 2016. Skin disease in pregnancy: The approach of the obstetric medicine physician. *Clinics of Dermatology* 34, 320-326.

7. Životopis

Osobni podaci

Prezime / Ime **Kliček Jelena**
Adresa Prvomajska 6
Šandorovec
40 000 Čakovec
Republika Hrvatska
Broj mobilnog telefona +385 99 3389429
E-mail jelena.klicek@yahoo.com
Državljanstvo Hrvatsko
Datum rođenja 28.04.1988.

Radno iskustvo

Datumi	13.08.2012.-
Zanimanje ili radno mjesto	Magistra farmacije – javna ljekarna
Glavni poslovi i odgovornosti	<ul style="list-style-type: none">• Naručivanje, čuvanje i izdavanje lijekova na recept, bez recepta, medicinskih proizvoda, homeopatskih, kozmetičkih i dijetetskih proizvoda kao i izrada magistralnih i galenskih pripravaka provjerene kakvoće• Savjetovanje u vezi pravilne primjene lijekova, medicinskih, homeopatskih i dijetetskih proizvoda• Vođenje medicinske dokumentacije, centralne nabave i centralnog skladištenja lijekova• Pružanje dodatnih ljekarničkih usluga• Izrada izvještaja o godišnjoj potrošnji lijekova• Suradnja s ostalim zdravstvenim djelatnicima
Ime i adresa poslodavca	Benkovec 9 40 321 Mala Subotica
Vrsta djelatnosti ili sektor	Javno ljekarništvo

Obrazovanje i osposobljavanje

Datumi Veljača 2018.-

Naziv dodijeljene kvalifikacije Poslijediplomski specijalistički studij “Klinička farmacija”

Ime i vrsta organizacije pružatelja obrazovanja i osposobljavanja Farmaceutsko-biokemijski fakultet, Sveučilište u Zagrebu

Datumi Listopad 2007. - lipanj 2012.

Naziv dodijeljene kvalifikacije Magistar farmacije

Ime i vrsta organizacije pružatelja obrazovanja i osposobljavanja Farmaceutsko-biokemijski fakultet, Sveučilište u Zagrebu

Datumi Rujan 2003.- Lipanj 2007.

Naziv dodijeljene kvalifikacije Prirodoslovno – matematička gimnazija

Ime i vrsta organizacije pružatelja obrazovanja i osposobljavanja Gimnazija Josipa Slavenskog Čakovec

Osobne vještine i kompetencije

Materinski jezik **Hrvatski**

Drugi jezici
Samoprocjena

	Razumijevanje				Govor		Pisanje
	Slušanje		Čitanje		Govorna interakcija	Govorna produkcija	
Engleski	C1	Iskusni korisnik	C1	Iskusni korisnik	B2	Samostalni korisnik	B2 Samostalni korisnik