

Utjecaj odabranih ksenobiotika na boju urina

**Mlinarić, Zvonimir; Duvnjak, Zrinka; Fajdetić, Ana; Gavran, Lidija;
Kučević, Anja; Kuvek, Tea; Levatić, Mia; Bojić, Mirza**

Source / Izvornik: **Farmaceutski glasnik, 2021, 77, 229 - 246**

Journal article, Published version

Rad u časopisu, Objavljena verzija rada (izdavačev PDF)

Permanent link / Trajna poveznica: <https://um.nsk.hr/um:nbn:hr:163:835141>

Rights / Prava: [In copyright](#)/[Zaštićeno autorskim pravom.](#)

Download date / Datum preuzimanja: **2024-07-29**



Repository / Repozitorij:

[Repository of Faculty of Pharmacy and Biochemistry University of Zagreb](#)



Utjecaj odabranih ksenobiotika na boju urina

ZVONIMIR MLINARIĆ¹, ZRINKA DUVNJAK¹, ANA FAJDETIĆ¹,
LIDIJA GAVRAN¹, ANJA KUČEVIĆ¹, TEA KUVEK¹, MIA LEVATIĆ¹,
MIRZA BOJIĆ²

¹Studenti 5. godine studija farmacije, Sveučilište u Zagrebu
Farmaceutsko-biokemijski fakultet, Ante Kovačića 1, 10 000 Zagreb

²Sveučilište u Zagrebu Farmaceutsko-biokemijski fakultet,
Zavod za farmaceutsku kemiju, Ante Kovačića 1, 10 000 Zagreb

Uvod

Primjenom bilo kojeg ksenobiotika može doći do neželjenih reakcija koje su često posljedica utjecaja samog ksenobiotika, njegovih metabolita ili kompleksa s nekim endobioticima. Te neželjene reakcije ponekad mogu biti ozbiljne, čak i po život opasne, a ponekad su potpuno bezopasne. Jedna od neželjenih reakcija je i pojava obojenosti urina nakon primjene nekih ksenobiotika. Tako primjerice urin nakon primjene propofola, mefenaceta ili imazosulfurona može poprimiti zelenu boju, nakon primjene aminopirina ili paracetamola crvenu boju, nakon primjene metronidazola, α -metildope ili primakina tamno smeđu boju, a nakon primjene deferoksamina ružičastu boju. Moguća je i promjena boje urina u ljubičastu kod pacijenata na dugotrajnoj urinarnoj kateterizaciji.

Iako je u većini slučajeva ova neželjena reakcija u potpunosti bezopasna, zbog neobične boje urina pacijenti često osjećaju nelagodu ili strah što može dovesti i do smanjene adherencije u slučaju da se radi o promjeni boje urina uslijed primjene nekog lijeka. Iz tog razloga, nužna je edukacija kako pacijenata tako i zdravstvenih djelatnika kako bi u slučaju ovakve neželjene reakcije znali o čemu se radi. U ovom je radu dan pregled biokemijskih osnova promjene boje urina nakon primjene odabranih ksenobiotika.

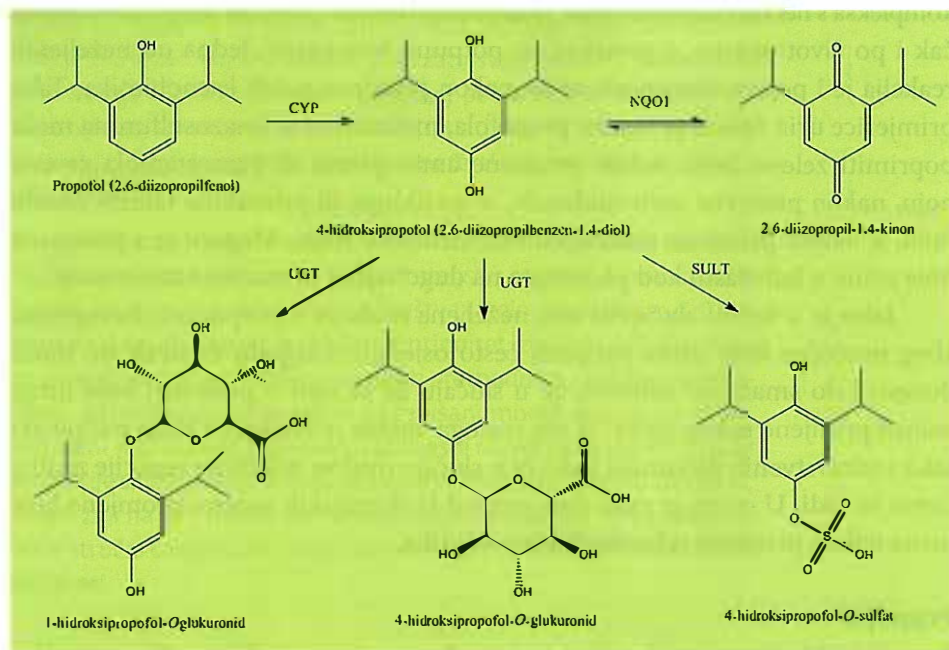
Propofol

Propofol (2,6-diizopropilfenol) je lijek iz skupine intravenskih općih anestetika. Iako ima sedativno i hipnotičko djelovanje, za razliku od drugih sedativa i

hipnotika propofol je derivat fenola. Nakon intravenske primjene u obliku ulje u vodi emulzije, zahvaljujući svojoj velikoj lipofilnosti, brzo prelazi krvno-moždanu barijeru te djeluje odmah. Zbog svoje brze distribucije u periferna tkiva i visokog metaboličkog klirensa djeluje kratko, ali je i oporavak od anestezije nakon prestanka primjene brz (1).

Najveći dio propofola metabolizira se u jetri, no ukupni mu klirens iznosi 23-50 mL/kg/min što upućuje i na prisutnost nekog oblika ekstrahepatičke raspodjele i metabolizma. Njegov ekstenzivni metabolizam uključuje direktnu konjugaciju hidroksilne skupine, aromatsku hidroksilaciju u para položaju, glukuronidaciju u položajima 1 i 4 te sulfataciju u položaju 4 (slika 1.). Metabolit 2,6-diizopropil-1,4-kinon zadržava trećinu hipnotičkog djelovanja propofola dok su ostali metaboliti inaktivni. Farmakokinetika je teško predvidiva zbog polimorfizama enzima koji sudjeluju u reakcijama biotransformacije, kao što su UGT1A9 (uridindifosfat-glukuronoziltransferaza 1A9) te različiti CYP (citokrom P450) enzimi (2).

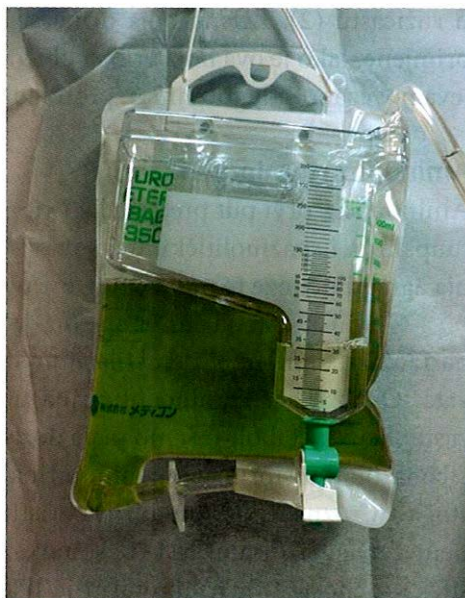Jedna od rijetkih nuspojava propofola je promjena boje urina u zelenu (slika 2.). Osim promjene boje urina, zapaženi su slučajevi i promjene boje kose te jetre (2).



Slika 1. ► Biotransformacije propofola koje daju zeleno obojene produkte

Uzrok promjene boje urina u zelenu nakon primjene propofola nije potvrđen, no postoji nekoliko objašnjenja:

1. Zelena boja nastaje zbog prisutnosti fenolnih kromofora nastalih metabolizmom propofola (slika 1.) u jetri kao što su 1-glukuronid, 4-glukuronid i 4-sulfatni konjugati 4-hidroksipropofola (4,5). Intenzitet boje se može pojačati istovremenim korištenjem alkohola zbog njegovog inducibilnog karaktera prema CYP i UGT enzimima koji sudjeluju u biotransformaciji propofola. Ovih metabolita će biti manje prisutno u kiselom urinu pa intenzitet boje može biti i relativni pH indikator urina (2).



Slika 2. ► Promjena boje urina u zelenu nakon infuzije propofola (3)

2. Do promjene boje dolazi kada klirens propofola premaši hepatičku eliminaciju i krene se metabolizirati ekstrahepatički (2,6).
3. Zelena boja urina je povezana sa zatajenjem enterohepatičke cirkulacije povezano s konstipacijom, oslabljenom peristaltikom, suplementacijom albuminom i eritrocitima te ekstrahepatičkom glukuronidacijom u bubrezima (2).
4. Zelena boja je posljedica miješanja narančaste i plave boje koje odgovaraju valnim duljinama dvije tvari pronađene u zelenom urinu koristeći LC-MS. Međutim, pik na 590 nm potječe od tvari normalno nađene u urinu *L*-urobilina, a spoj koji daje pik na 490 nm nije identificiran, dok dva metabolita propofola nisu uopće pronađena na LC-MS spektru (1-(2,6-diizopropil-1,4-kinol)-glukuronid i 4-(2,6-diizopropil-1,4-kinol)-sulfat) (2).

Osim promjene boje urina u zelenu zabilježeni su i slučajevi kratkotrajne promjene boje urina u ružičastu. Ova pojava objašnjava se taloženjem amorfnih kristala mokraćne kiseline kada je pH urina nizak, a osmolarnost visoka. U korist ovog objašnjenja ide činjenica da bezbojni kristali dihidrata mokraćne kiseline mogu postati ružičasti kada apsorbiraju pigmente urina. Mehanizam ove promjene je nejasan, ali je jedan od mogućih razloga da stresom uzrokovano izlučivanje antidiuretskih hormona povećava renalni klirens mokraćne kiseline što dovodi do kristalizacije mokraćne kiseline pa onda i do promjene boje urina

u ružičastu (2). Zelena boja urina se gubi unutar nekoliko sati od prestanka primjene. Iako je ova boja vrlo neobična, promjena je benigna, a većina je slučajeva povezano s dugotrajnim, produljenim korištenjem propofola (2).

Aminopirin (aminofenazon)

Aminopirin, prvi put predstavljen 1897. godine, je analgetik i antipiretik s pro-
tuupalnim i spazmolitičkim djelovanjem, a s tržišta je povučen zbog uzrokovana agranulocitoze te mutagenog djelovanja (7).

Glavni metabolit aminopirina je 4-acetilaminoantipirin (20-50 % doze) nastao uzastopnom *N*-demetilacijom na poziciji 4 te acetilacijom nastalog derivata. Osim 4-acetilaminoantipirina u urinu se mogu pronaći i drugi, manje zastupljeni metaboliti. Samo mala doza lijeka ostaje nepromijenjena (7). U reakcijama biotransformacije aminopirina sudjeluje velik broj CYP enzima pa se stoga ¹³C označeni aminopirin koristi pri određivanju jetrene funkcije. Test je neinvazivan (izdisajni test) te se pokazao pouzdanim (dijagnostička i prognostička točnost) (8). Aminopirin je bijela kristalična tvar, no može uzrokovati promjenu boje urina u crvenu. Promjena boje je posljedica biotransformacije aminopirina gdje su jedni od manje zastupljenih metabolita rubazonska i metilrubazonska kiselina (lat. *rubrus* znači crven) koje sadrže visoko konjugirane sustave koji dobro apsorbiraju elektromagnetsko zračenje, što ih čini crvenima (7, 9).

Aminopirin prolazi uzastopne *N*-demetilacije, prvo na N4 poziciji, a onda i na N2. Postoje i indirektni putevi nastanka ovog metabolita. *N*-demetilirani metabolit se tada oksidira preko iminskog intermedijera te nastaje intermedijarni karbonil (slika 3.) (7).

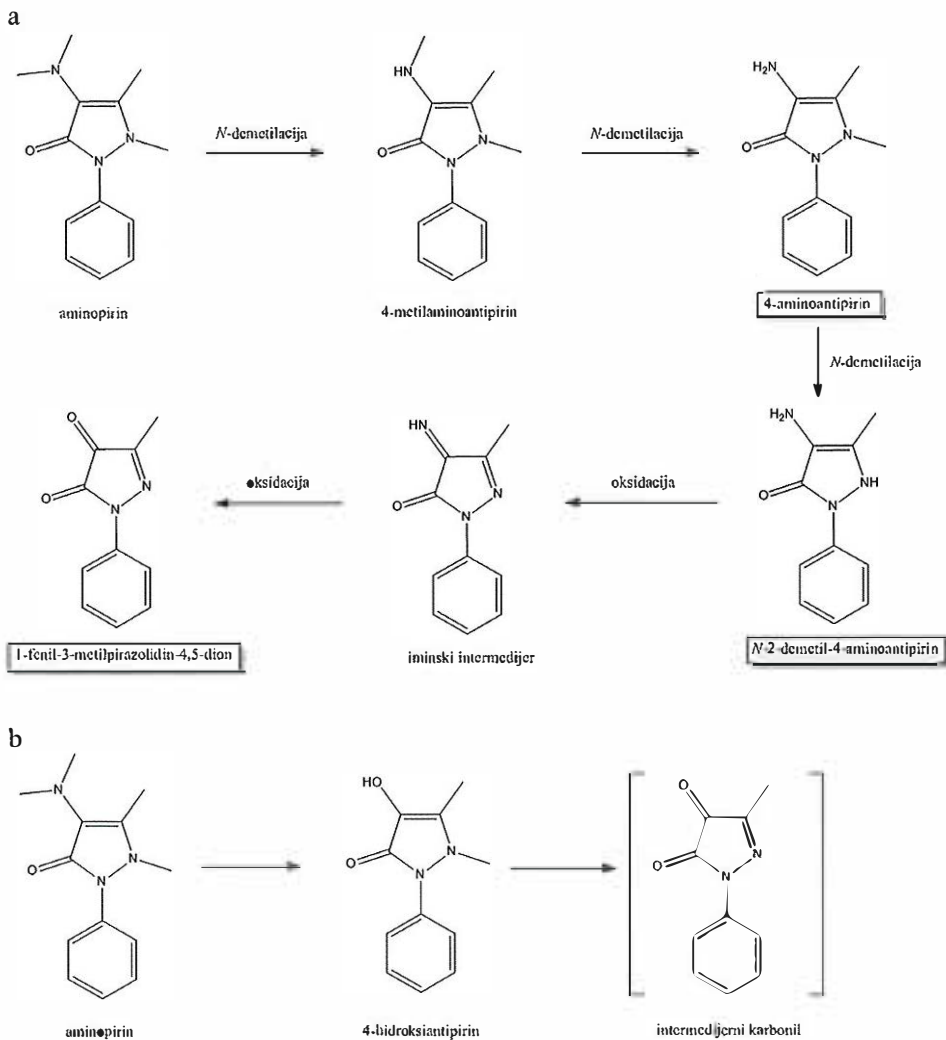
Alternativni način nastanka intermedijarnog karbonila je hidrolitičkom deaminacijom na N atomu uz C=C vezu aminopirina kojim nastaje 4-hidroksi-antipirin koji se potom oksidira (dehidrogenira) (slika 3.) (10).

Sama reakcija nastanka (metil)rubazonske kiseline je reakcija kondenzacije intermedijarnog karbonila s *N*-demetiliranim metabolitom aminopirina (4-aminoantipirin) gdje se povezuju amino i keto skupina (slika 4.) (7).

Iako crvena boja intuitivno djeluje opasno zbog asocijacije na krv, ova promjena boje urina je bezopasna.

Metronidazol

Iako se koristi već više od 50 godina, metronidazol je i dalje široko propisivan za liječenje anaerobnih bakterijskih infekcija. Na njega je razvijeno relativno malo rezistencije pa metronidazol ostaje lijek izbora za liječenje infekcija uzrokovanih



Slika 3. ► Biotransformacija aminopirina putem imina (a) i hidrolitičkom deaminacijom (b)

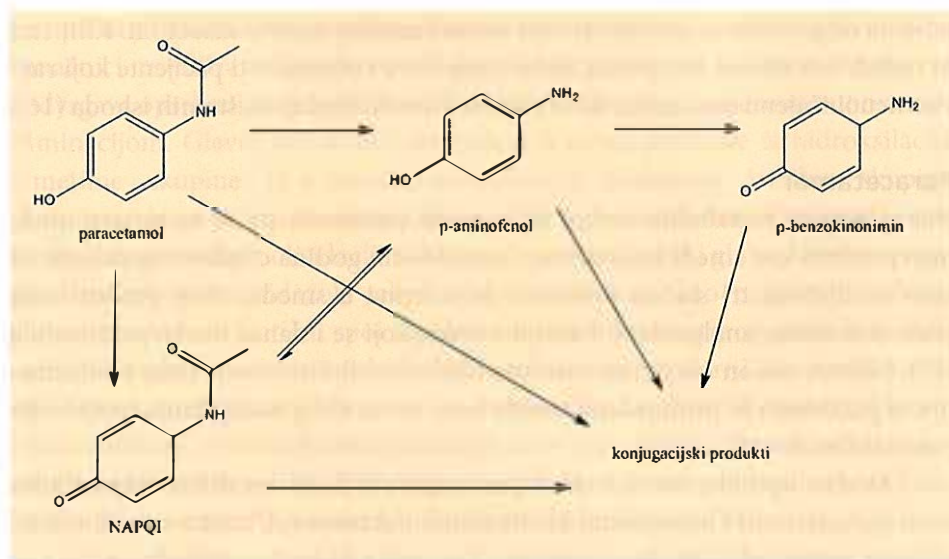
bakterijom *Helicobacter pylori*, bakterijske vaginoze, kolonizacije *Clostridium difficile* te za duboku anaerobnu infekciju u odraslih i djece (11). Metronidazol se može primijeniti oralno, intravenski ili lokalno. Dolazi u kapsulama, tabletama i otopinama za parenteralnu primjenu (12). Metronidazol je prolijek i selektivan je za anaerobne bakterije zbog njihove sposobnosti da reduciraju nitro skupinu metronidazola u nitrozo skupinu (12).

paracetamol, što upućuje na činjenicu da čak i pri terapijskim dozama može doći do metaboličke aktivacije u nefrotoksične metabolite, a metabolička reakcija se u istom obimu također odvija i u mikrosomima čovjeka (19).

Prve spoznaje o paracetamolom induciranoj nefrotoksičnosti vezane su uz *p*-aminofenol, dobro poznati nefrotoksični agens, čija je akumulacija uočena u urinu hrčaka kojima je bio dan paracetamol. Metaboličkom toksifikacijom smatra se oksidacija *p*-aminofenola u *p*-aminofenoksi radikal, pretpostavljenim mehanizmom preko PGES (slika 6.). Daljnjom oksidacijom radikala nastaje 1,4-benzokinonimin, koji ima afinitet za vezanje makromolekula i time uzrokuje stanična oštećenja. *N*-acetylparabenzokinonimin (NAPQI) je metabolit koji nastaje iz paracetamola djelovanjem enzima citokroma P450 (najviše djelovanjem CYP2E1) u jetri te se može biotransformirati u *p*-aminofenoksi radikal. Pretpostavlja se naknadna redukcija *p*-aminofenoksi radikala u *p*-aminofenol, što također doprinosi povećanju koncentracije *p*-aminofenola i uzrokuje smeđu boju urina (19).

Sindrom ljubičaste vrećice urina

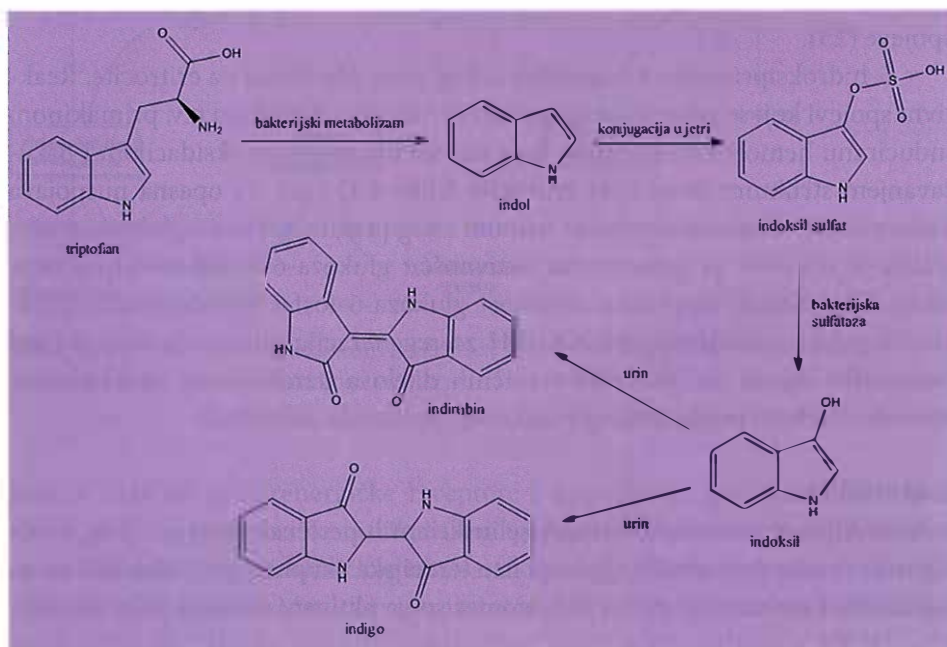
Sindromom ljubičaste vrećice urina (engl. *purple urine bag syndrome*, PUBS) je rijetko i najčešće benigno stanje koje se može javiti u pacijenata na dugotrajnoj urinarnoj kateterizaciji, a prvi slučaj zabilježen je u Kamerunu (17). Naime, kod



Slika 6. ► Biotransformacija paracetamola do *p*-aminofenola koji u visokim koncentracijama mijenja boju urina u smeđu

osamdesetogodišnje pacijentice došlo je do promjene boje katetera za urin u ljubičastu, uz naznake da pacijentica boluje od infekcije urinarnog trakta (20). Prepoznati su brojni čimbenici koji mogu biti uzrokom ove pojave, kao što su ženski spol, poodmakla životna dob, konstipacija, dugotrajna kateterizacija (uz nedovoljnu higijenu), demencija i kronična bubrežna bolest (21). Pojava ljubičastog urina najčešće je vezana uz Gram negativnu bakteriuriju (17), koja je u najvećem broju slučajeva uzrokovana bacilom *Escherichia coli* (21). Obojenje se obično povlači liječenjem odgovarajućim antibiotikom te promjenom kateterske vrećice (20).

Patogeneza uključuje deaminaciju aminokiseline triptofana u indol (slika 7.), koju provode bakterije crijevne flore (21). Primijećeno je da kronična konstipacija i intestinalna opstrukcija uvelike pridonose nastanku PUBS-a, zbog promijenjenog motiliteta i bakterijske flore crijeva (22). Indol se zatim konjugira u indoksil sulfat u jetri te se potom izlučuje putem urina. Ukoliko je kod pacijenta prisutno bilo kakvo renalno oštećenje, klirens indoksil sulfata bit će smanjen. Potom se indoksil sulfat oksidativno cijepa sulfatazama i fosfatazama bakterija, koje su prisutne u urinarnom kateteru i pogoduje im alkalni urin, na dva pigmenta - indigo (plavi pigment) i indirubin (crveni pigment) (20). Novonastali



Slika 7. ► Patogeneza sindroma ljučičaste vrećice urina (23)

pigmenti dolaze u kontakt međusobno i s polivinilkloridom iz kateterske vrećice te nastaje ljubičasto obojenje (21).

Primakin

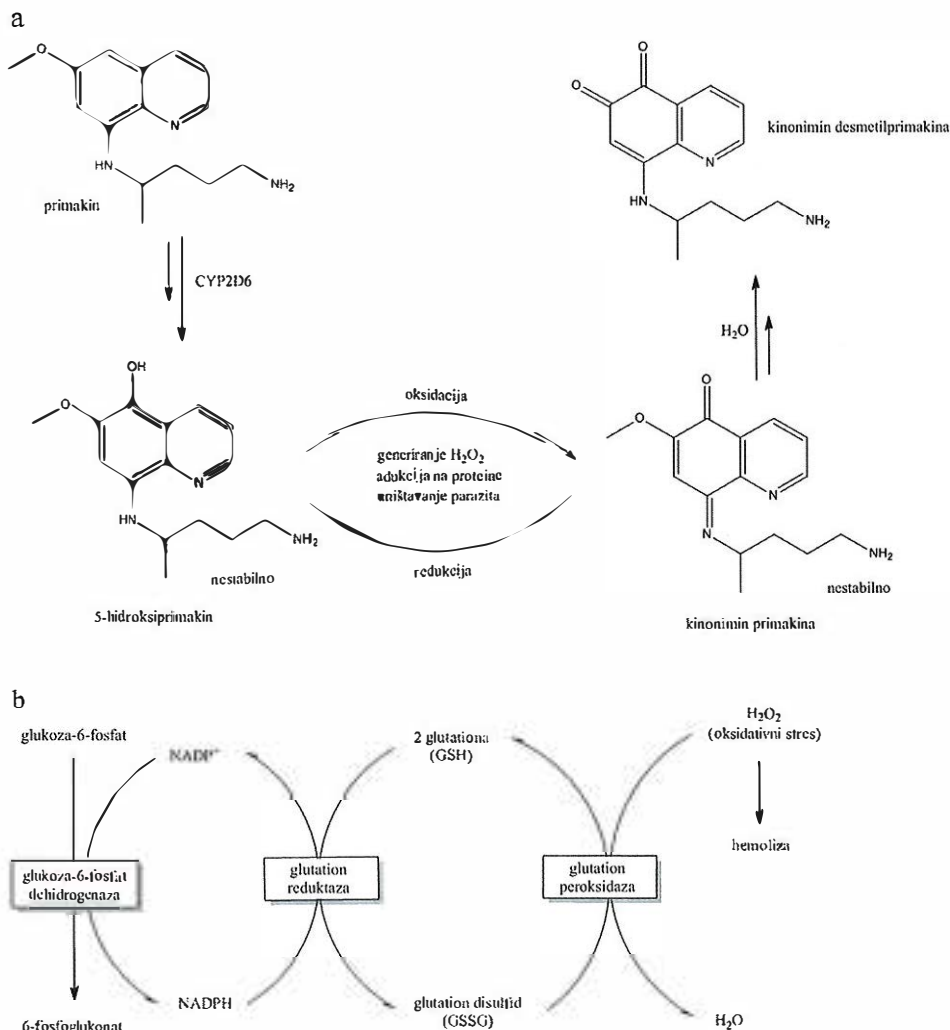
Primakin je lijek koji se koristi za liječenje i prevenciju malarije. Premda djeluje na sve vrste porodice *Plasmodium*, iznimno je učinkovit u liječenju malarije uzrokovane parazitom *Plasmodium vivax* (24). Po svojoj strukturi primakin pripada skupini 8-aminokinolina, a djeluje kao tkivni shizontocid i gametocid. Točan mehanizam djelovanja je još uvijek nepoznat unatoč dugogodišnjoj primjeni lijeka, ali pretpostavlja se da je letalno djelovanje spram uzročnika malarije posljedica generiranja reaktivnih kisikovih spojeva ili ometanja lanca prijenosa elektrona u mitohondrijima *Plasmodiuma*.

Nakon oralne primjene, primakin se gotovo u potpunosti apsorbira iz gastrointestinalnog trakta te se metabolizira u jetri. Glavni metabolit je karboksiprimakin, spoj koji gubi antimalarijski učinak, a nastaje pomoću enzima CYP ili MAO (monoakimoksidaza). U manjoj mjeri nastaju i drugi metaboliti, od kojih je najbitniji 5-hidroksiprimakin. Smatra se da taj metabolit, nastao djelovanjem CYP2D6 enzima, ima jači antimalarijski učinak od samog primakina. 5-hidroksiprimakin se spontano oksidira do odgovarajućeg kinonimina, nakon čega se reducira natrag u hidroksidni oblik i pritom stvara reaktivne kisikove spojeve (25).

5-hidroksiprimakin je zanimljiv i zbog svog djelovanja na eritrocite. Reaktivni spojevi koji se generiraju njegovom prisutnošću uzrokuju tzv. primakinom induciranu hemolitičku anemiju, koja nastaje lipidnom peroksidacijom i narušavanjem strukture citoskeleta eritrocita (slika 8.a) (26). Ta opasna nuspojava lijeka očituje se tamno obojenim urinom zbog prisutnosti hemoglobina, a učestalija je u osoba sa smanjenom aktivnošću glukoza-6-fosfat dehidrogenaze (slika 8.b). Naime, enzimska aktivnost glukoza-6-fosfat dehidrogenaze predstavlja jedini izvor koenzima NADPH za regeneraciju glutationa uslijed čijeg nedostatka dolazi do oštećenja staničnih dijelova uzrokovanog oksidativnim stresom (lijekom produciranog vodikovog peroksida, slika 8.a).

α -Metildopa

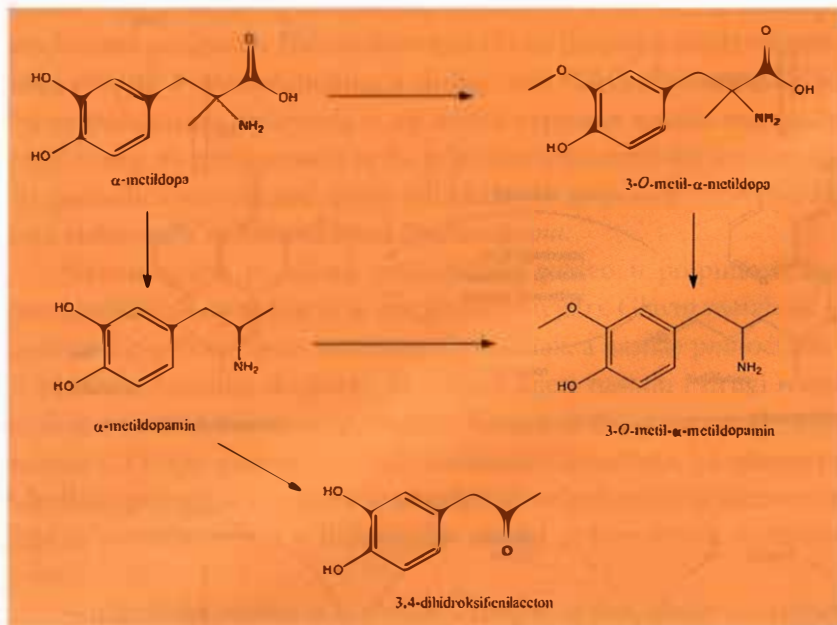
α -Metildopa je aromatski aminokiselinski antihipertenziv koji je, zbog svoje sigurnosti naspram ostalih lijekova iste terapijske skupine, prvi lijek izbora za trudničku hipertenziju. Samo je *L*-izomer spoja aktivan, a djeluje tako da inhibira DOPA dekarboksilazu čime indirektno inhibira sintezu noradrenalina. Dodatni antihipertenzivni učinak postiže se uz metabolit α -metilnoradrenalin



Slika 8. ► Metabolizam primakina (a) i povezanost s oštećenjima uzrokovanim nedostatnom aktivnošću glukoza-6-fosfat dehidrogenaze (b)

koji se veže za α_2 -adrenergičke receptore i negativnom povratnom spregom smanjuje lučenje tog vazokonstriktorskog agensa. Ovakav mehanizam djelovanja dovodi do smanjenja simpatičkog tonusa, ukupnog perifernog otpora te, u konačnici, i krvnog tlaka. α -Metildopa se najčešće primjenjuje peroralno, nakon čega se otprilike 50 % lijeka apsorbira putem gastrointestinalnog trakta, ali se može primijeniti i intravenski. Nakon opsežnog hepatičkog metabolizma, najveći dio

lijeka i metabolita izlučuje se putem urina. Poznati metaboliti detektirani u urinu su α -metil-mono-*O*-sulfat, 3-*O*-metil- α -metildopa, 3,4-dihidroksifenilaceton, α -metildopamin, 3-*O*-metil- α -metildopamin, α -metilnoradrenalin i njihovi konjugati (slika 9.) (27).



Slika 9. ► Metabolizam L-metildope

Navedeni metaboliti detektirani u urinu su tzv. melanogeni, tvari koje polimerizacijom stvaraju melanin. Reakcija polimerizacije je uočljiva u alkalnom mediju, tako da pacijenti koji su zbog određenih metaboličkih poremećaja ili primjene lijekova u stanju alkaloze, primjenom metildope izlučuju i melanin. Čak u 85 % takvih pacijenata, urin je obojem tamno smeđe do crno. Nakon što se metabolička alkalozna normalizira, urin poprima uobičajenu žućkastu boju (28).

Deferoksamin

Deferoksamin, poznat i kao desferrioksamin ili desferal je kelirajuće sredstvo koje se koristi za uklanjanje viška željezovih ili aluminijevih kationa iz sistemske cirkulacije stvarajući komplekse koji se izlučuju putem bubrega (slika 10.). Taj je spoj prirodni siderofor izoliran iz bakterije *Streptomyces pilosus* (29). Deferoksamin se

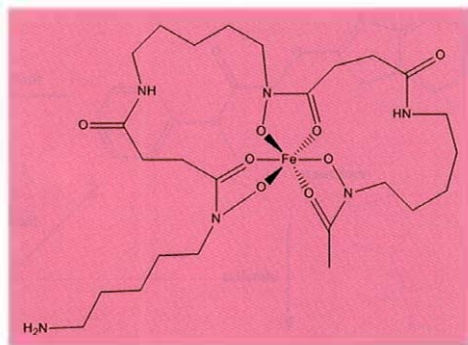
najčešće primjenjuje u obliku mesilata, a koristi se kod predoziranja željezom, kod stečene ili genetski uvjetovane hemokromatoze, te kod intoksikacije aluminijem prilikom hemodijalize (30).

Deferoksamin se primarno metabolizira plazmatskim enzimima, dok je hepatski metabolizam zanemariv. Metabolizam deferoksamina nije skroz razjašnjen, a poznato je da neki njegovi metaboliti, prvenstveno produkti oksidativne deaminacije, također keliraju željezo pa je tako njegovim metabolizmom aktivnost nepromijenjena. Zanimljivo je i da je eliminacija bifazna, s vremenima polueliminacije od 1 sata i 6 sati (31).

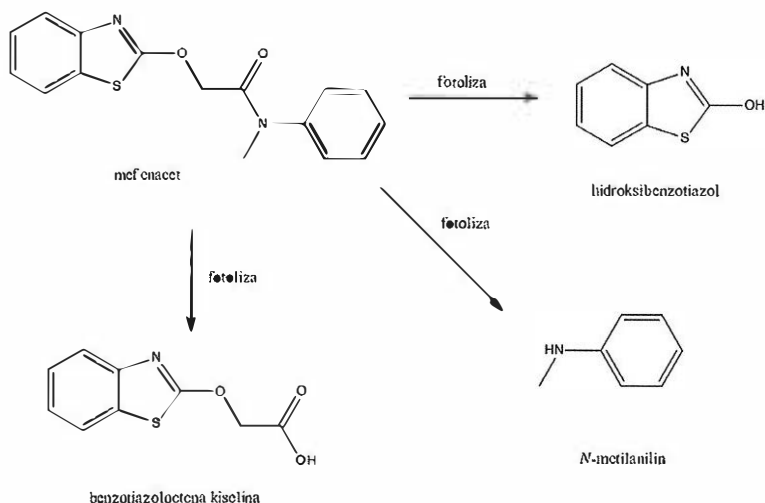
Primjenom deferoksamina može doći do općih nuspojava kao što su mučnina, urtikarija, vrućice, glavobolje te onih povezanih s mjestom primjene kao što su bol, oticanje ili svrbež. Ipak, karakteristična nuspojava primjene deferoksamina kod uklanjanja željezovih kationa je obojenje urina u ružičasto ili svijetlo crveno, što se naziva *vin rosé* urin. Postoje prijedlozi određivanja serumskih koncentracija željeza i ishoda liječenja deferoksaminom praćenjem urina uslijed primjene lijeka, ali potrebni su kvalitetniji modeli za kvantitativno praćenje (31). Ova nuspojava je prolazna i nije opasna po zdravlje pacijenta za terapiji deferoksaminom.

Mefenacet i imazosulfuron

Mefenacet i imazosulfuron su herbicidi koji nerijetko dolaze zajedno u komercijalnim pripravcima koji se primjenjuju u poljoprivredi. Mefenacet djeluje kao antimitotik (sprječava mitozu), točnije inhibira sintezu vrlo dugačkih masnih kiselina. U Europskoj uniji je zabranjen za primjenu, dok se u azijskim zemljama intenzivno koristi i to prvenstveno za suzbijanje korova u riži. Toksičan je za vodeni okoliš i to s dugoročnim posljedicama, kao i za ljude za koje je genotoksičan. Ispitivanja provedena na laboratorijskim životinjama (štakorima i miševima) su pokazala da LD (mg/kg) za oralnu i dermalnu primjenu iznosi više od 5000 mg/kg, dok za subkutanu više od 1000 mg/kg. Fotolizom mefenaceta nastaju tri metabolita - hidroksibenzotiazol, *N*-metilanilin te benzotiazol octena kiselina (slika 11.) (32).



Slika 10. ► Struktura kompleksa željeza s deferoksaminom



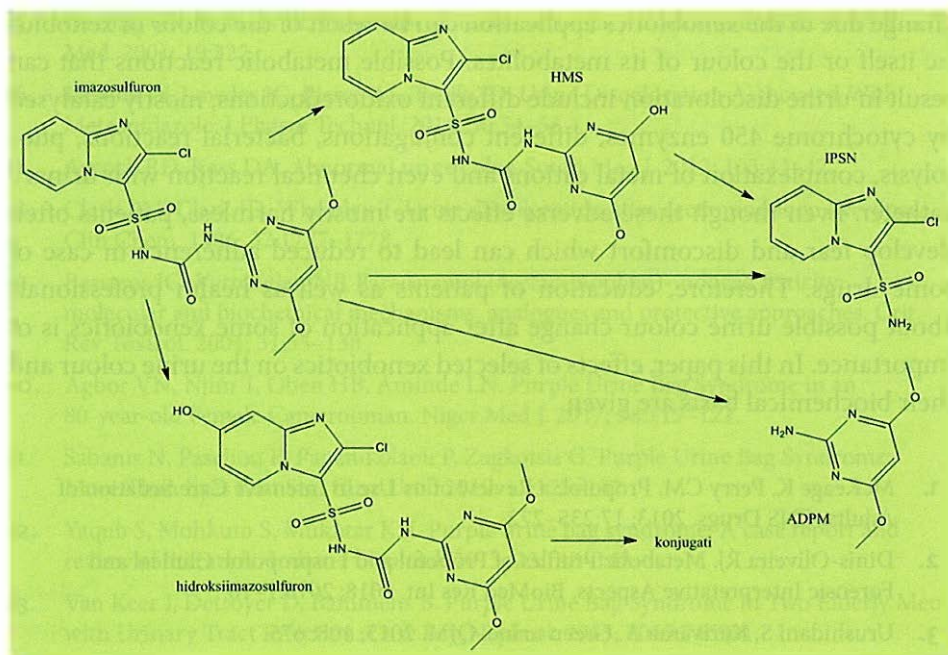
Slika 11. ► Fotoliza mefenaceta

Imazosulfuron je herbicid koji djeluje tako da inhibira sintezu aminokiselina u biljkama, točnije djelovanje enzima acetolaktat sintaze koji to omogućava. Primjena i upotreba mu je ista kao kod mefenaceta s time da se koristi i na golf terenima u SAD-u. Također, toksičan je za okoliš, dok nedovoljna količina ispitivanja na laboratorijskim životinjama nisu uspjela niti negirati, niti potvrditi njegovu teratogenost i kancerogenost. Metabolizira se fotolizom pri čemu nastaju metaboliti IPSN (2-klorimidazopiridin-3-sulfonamid), ADPM (2-amino-4,6-dimetoksipirimidin), HMS (1-(2-klorimidazopiridin-3-sulfonil)-3-(4-hidroksi-6-metoksipirimidinil)urea) te konjugati hidroksiimazosulfurona (slika 12.) (33).

Mefenacet i imazosulfuron se koriste kao djelatne tvari u herbicidu koji je na tržištu poznat kao Magma. Karakterističnu zelenu boju urinu daju metaboliti imazosulfurona koji nastanu njegovom fotodegradacijom, a u čovjeka uđu inhalacijom ili dodiranjem s kožom, što su i najčešći načini njegova ulaska u ljudski organizam (34).

Zaključak

Do promjene boje urina nakon primjene nekih ksenobiotika dolazi zbog obojenosti samih ksenobiotika, njihovih metabolita ili kompleksa s endobioticima. Moguće metaboličke reakcije koje mogu dovesti do promjene boje urina su različite oksidoredukcije reakcije, pretežito citokrom P450 enzimima, različite konjugacije, bakterijske reakcije, fotoliza, kompleksacija metalnih kationa



Slika 12. ► Fotoliza imazosulfurona

pa čak i kemijska reakcija s urinarnim kateterom. Iako su ove nuspojave najčešće bezopasne, zbog neobične boje urina pacijenti razvijaju strah i nelagodu koji mogu dovesti do smanjene adhezencije u slučaju nekih lijekova. Iz tog je razloga nužna edukacija kako pacijenata tako i zdravstvenih djelatnika o mogućoj promjeni boje urina nakon primjene nekih ksenobiotika.

5-6
2021

The effect of selected xenobiotics on the urine colour

Z. Mlinarić, Z. Duvnjak, A. Fajdetić, L. Gavran, A. Kučević, T. Kuvek, M. Levatić, M. Bojić

Abstract Use of any xenobiotic can result in adverse effects which are often results of the effects of xenobiotic itself, its metabolites and complexes with endobiotics. Adverse effects can sometimes be serious, even life-threatening, and sometimes completely harmless. One type of adverse effects is change of urine colour after application of some xenobiotics. Urine colour

change due to the xenobiotics application can be result of the colour of xenobiotic itself or the colour of its metabolites. Possible metabolic reactions that can result in urine discoloration include different oxidoreductions, mostly catalysed by cytochrome 450 enzymes, different conjugations, bacterial reactions, photolysis, complexation of metal cations and even chemical reaction with urinary catheter. Even though these adverse effects are mostly harmless, patients often develop fear and discomfort which can lead to reduced adherence in case of some drugs. Therefore, education of patients as well as health professionals about possible urine colour change after application of some xenobiotics is of importance. In this paper, effects of selected xenobiotics on the urine colour and their biochemical basis are given.

1. McKeage K, Perry CM. Propofol: a Review of its Use in Intensive Care Sedation of Adults. *CNS Drugs*. 2013; 17:235–272.
2. Dinis-Oliveira RJ. Metabolic Profiles of Propofol and Fospropofol: Clinical and Forensic Interpretative Aspects. *BioMed Res Int*. 2018; 2018:1–16.
3. Urushidani S, Kuriyama A. Green urine. *QJM*. 2015; 108: 675.
4. Bodenham A, Culank LS, Park G R. Propofol infusion and green urine. *Lancet*. 1987; 330:740.
5. Lee J-S, Jang H-S, Park B-J. Green discoloration of urine after propofol infusion. *Korean J Anesthesiol*. 2013; 65:177–179.
6. Rawal G, Yadav S. Green Urine Due to Propofol: A Case Report with Review of Literature. *J Clin Diagn Res*. 2015; 9:OD03–OD04.
7. Mitchell SC, Waring RH, Smith RL. Curiosities in drug metabolism. *Xenobiotica*. 2014; 44:666–676.
8. Perri F, Pastore M, Annese V, Andriulli A. The aminopyrine breath test. *Ital J Gastroenterol*. 1994; 26:306–317.
9. Okonek S, Reinecke H-J. Acute toxicity of pyrazolones. *Am J Med*. 1983; 75:94–98.
10. Rendić S, Medić-Šarić M. *Metabolizam lijekova i odabranih ksenobiotika*. 1. izdanje. Zagreb: Medicinska naklada, 2012.
11. Burnhill G, Starkey E. What do I need to know about metronidazole? *Arch Dis Child Educ Pract Ed*. 2018; 103:307–309.
12. Weir CB, Le J. Metronidazole. 2019. Dostupno na: <https://www.ncbi.nlm.nih.gov/books/NBK539728/>, datum pristupa 17. 10. 2020.
13. <https://pubchem.ncbi.nlm.nih.gov/compound/Metronidazole>, datum pristupa 17. 10. 2020.
14. Pearce RE, Cohen-Wolkowicz M, Sampson MR, Kearns GL. The Role of Human Cytochrome P450 Enzymes in the Formation of 2-Hydroxymetronidazole: CYP2A6 is the High Affinity (Low Km) Catalyst. *Drug Metab Dispos*. 2013; 41:1686–1694.

15. Geeting GK, Roberts JR. Urine discoloration secondary to metronidazole. *Am J Emerg Med.* 2001; 19:322.
16. Revollo JY, Lowder JC, Pierce AS, Twilla JD. Urine Discoloration Associated With Metronidazole. *J Pharm Technol.* 2014; 30:54–56.
17. Aycock RD, Kass DA. Abnormal urine color. *South Med J.* 2012; 105:43–47.
18. Clark PM, Clark JD, Wheatley T. Urine discoloration after acetaminophen overdose. *Clin Chem.* 1986; 32:1777–1778.
19. Bessems JG, Vermeulen NP. Paracetamol (acetaminophen)-induced toxicity: molecular and biochemical mechanisms, analogues and protective approaches. *Crit Rev Toxicol.* 2001; 31:55–138.
20. Agbor VN, Njim T, Oben HB, Aminde LN. Purple Urine Bag Syndrome in an 80-year-old Female Cameroonian. *Niger Med J.* 2017; 58:119–121.
21. Sabanis N, Paschou E, Papanikolaou P, Zagkotsis G. Purple Urine Bag Syndrome: More Than Eyes Can See. *Curr Urol.* 2019; 13:125–132.
22. Yaqub S, Mohkum S, Mukhtar KN. Purple urine bag syndrome: A case report and review of literature. *Indian J Nephrol.* 2013; 23:140–142.
23. Van Keer J, Detroyer D, Bammens B. Purple Urine Bag Syndrome in Two Elderly Men with Urinary Tract Infection. *Case Rep Nephrol.* 2015; 2015:746981.
24. Burgoine KI., Bancone G, Nosten F. The reality in using primaquine. *Malar J.* 2010; 9:376.
25. Camarda G, Jirawatcharadech P, Priestley RS, Saif A, March S, Wong MHL, Leung S, Miller AB, Baker DA, Alano P, Paine MJI, Bhatia SN, O'Neill PM, Ward SA, Biagini GA. Antimalarial activity of primaquine operates via a two-step biochemical relay. *Nat Commun.* 2019; 10:3226
26. Bowman ZS, Morrow JD, Jollow DJ, McMillan DC. Primaquine-Induced Hemolytic Anemia: Role of Membrane Lipid Peroxidation and Cytoskeletal Protein Alterations in the Hemotoxicity of 5-Hydroxyprimaquine. *J Pharmacol Exp Ther.* 2005; 314:838–845.
27. Au WYW, Dring LG, Grahame-Smith DG, Isaac P, Williams RT. The metabolism of ¹⁴C-labelled α -methyl dopa in normal and hypertensive human subjects. *Biochem J.* 1972; 129:1–10.
28. Altmann P, Mansell MA. Black urine. *Postgrad Med J.* 1980; 56:877–878.
29. Hoffman R, Edward JB, Silberstein LE, Heslop H, Weitz J, Anastasi J. *Hematology: Diagnosis and Treatment.* 6. izdanje. Philadelphia: Elsevier Saunders, 2012.
30. Merlot AM, Kalinowski DS, Richardson DR. Novel Chelators for Cancer Treatment: Where Are We Now? *Antioxid Redox Signal.* 2013; 18:973–1006.
31. Chyka PA, Butler AY. Assessment of acute iron poisoning by laboratory and clinical observations. *Am J Emerg Med.* 1993; 11:99–103.
32. Yu ZG, Liu B, Jiang ZH, Zhang GL. Simultaneous determination of herbicide mefenacet and its metabolites residues in river water by solid phase extraction and

rapid resolution liquid chromatography-mass spectrometry with pre-column derivatization. J Chromatogr A. 2009; 1216:3090–3097.

33. Rering C, Williams K, Hengel M, Theerdema R. Comparison of direct and indirect photolysis in imazosulfuron photodegradation. J Agric Food Chem. 2017; 65:3103–3108.
34. Shim YS, Gil HW, Yang JO, Lee EY, Kim SH, Hong SY. A case of green urine after ingestion of herbicides. Korean J Inter Med. 2008; 23:42–44.

Primljeno 30. listopada 2020.