

# Uloga ljekarnika u sprječavanju i liječenju hiperpigmentacija kože

---

Nanaši, Nives

Professional thesis / Završni specijalistički

2021

Degree Grantor / Ustanova koja je dodijelila akademski / stručni stupanj: **University of Zagreb, Faculty of Pharmacy and Biochemistry / Sveučilište u Zagrebu, Farmaceutsko-biokemijski fakultet**

Permanent link / Trajna poveznica: <https://urn.nsk.hr/urn:nbn:hr:163:916818>

Rights / Prava: [In copyright](#) / [Zaštićeno autorskim pravom.](#)

Download date / Datum preuzimanja: **2025-01-20**



Repository / Repozitorij:

[Repository of Faculty of Pharmacy and Biochemistry University of Zagreb](#)



SVEUČILIŠTE U ZAGREBU  
FARMACEUTSKO-BIOKEMIJSKI FAKULTET

Nives Nanaši

ULOGA LJEKARNIKA U SPRJEČAVANJU I  
LIJEČENJU HIPERPIGMENTACIJA KOŽE

Specijalistički rad

Zagreb, 2021.

PSS studij: Klinička farmacija

Mentor rada: prof. dr. sc. Jelena Filipović-Grčić

Specijalistički rad obranjen je dana 13.05.2021 u Zagrebu,

pred povjerenstvom u sastavu:

1. izv. prof. dr. sc. Ivan Pepić

2. prof. dr. sc. Jelena Filipović-Grčić

3. nasl. doc. dr. sc. Ines Sjerobabski Masnec

Rad ima 73 listova.

## PREDGOVOR

Ovaj specijalistički rad izrađen je na Zavodu za farmaceutsku tehnologiju, Farmaceutsko-biokemijskog fakultetu Sveučilišta u Zagrebu, u sklopu poslijediplomskog specijalističkog studija Klinička farmacija, pod stručnim vodstvom prof. dr. sc. Jelene Filipović-Grčić.

*Zahvaljujem se prof. dr. sc. Jeleni Filipović-Grčić na mentorstvu i pomoći tijekom izrade ovog specijalističkog rada.*

*Zahvaljujem se Gradskoj Ljekarni Zagreb što mi je omogućila pohađanje postdiplomskog specijalističkog studija Klinička farmacija.*

*Zahvaljujem se svojim prijateljima i kolegama s posla što su imali razumijevanja i strpljenja za moje obrazovanje i bili mi podrška u tome.*

## SAŽETAK

**Cilj istraživanja:** Pretraživanjem dostupne literature moguće je pronaći stotine djelatnih tvari koje su pokazale učinkovitost u *in vitro* uvjetima, ali samo mali broj se pokazao djelotvornim u kliničkim *in vivo* ispitivanjima i u kliničkoj praksi. Cilj ovog istraživanja je pregledno opisati liječenje hiperpigmentacija, raspraviti prednosti i nedostatke djelatnih tvari koje se najčešće propisuju, s posebnim naglaskom na mogućnost izrade magistralnog pripravka i pružanje individualne terapije pacijentu. Odabir ispravnog lijeka u odgovarajućoj formulaciji i koncentraciji te edukacija pacijenta su ključni za osiguravanje djelotvornosti terapije i za adherenciju pacijenta.

**Metode istraživanja:** Pretražena je literatura vezana za hiperpigmentacije i njihovo liječenje koristeći baze podataka *PubMed*, *Wiley*, *Medscape*, *Cochrane library*, Europsku farmakopeju i udžbenike iz područja dermatologije *Fitzpatrick's dermatology* i *European Handbook of Dermatological Treatments*. Ključni pojmovi za pretraživanje literature su uključivali individualna imena lijekova i sljedeće pojmove na engleskom jeziku: hyperpigmentation, treatment, pharmacist, compounding, formulation. Izdvojeni su najvažniji rezultati i zaključci koji su prikazani u ovom radu.

**Rezultati:** Topikalnu terapiju ograničuje njezina učinkovitost i ispravna aplikacija lijeka, kao i visok stupanj recidiva nakon prekida terapije. Hidrokinon i kombinirana terapija su učinkoviti, ali nose rizik od egzogene okronoze i hipopigmentacije. Prirodne djelatne tvari imaju niži rizik od nuspojava, ali nedostaje još istraživanja koja bi dokazala njihovu učinkovitost i definirala optimalne formulacije i primjerene koncentracije tih novih spojeva. Fizikalno-kemijski postupci su povezani s potencijalnim komplikacijama i sami mogu dovesti do postupalnih

hiperpigmentacija. Svakodnevna fotozaštita, kao i edukacija pacijenata, su ključ uspješne terapije.

**Zaključak:** Za optimalne rezultate treba istovremeno koristiti više lijekova koji djeluju u različitim fazama melanogeneze. Pacijente treba savjetovati o njihovoj terapiji i važnosti dugoročne ustrajnosti u terapiji hiperpigmentacija. Ljekarnici mogu dati značajni doprinos liječenju pacijenata s hiperpigmentacijama kroz edukaciju i savjetovanje pacijenata i izradu magistralnih pripravaka.

## SUMMARY

**Objectives:** A cursory review of available literature will reveal hundreds of active substances that work on various aspects of melanogenesis in *in vitro* conditions, but only a small number of them has shown efficacy in *in vivo* experiments and clinical practice. The purpose of this research is to provide a comprehensive overview of hyperpigmentation treatments, discuss advantages and disadvantages of commonly prescribed drugs, with a special emphasis on compounding and on adjusting therapy to an individual's needs. Choosing the correct medicine in the appropriate formulation and concentration, as well as patient education are key to ensuring effective treatment and patient adherence.

**Methods:** A review of the literature surrounding hyperpigmentation management was completed using PubMed, Wiley, Medscape, Cochrane library, European pharmacopeia as well as Fitzpatrick's dermatology and European Handbook of Dermatological Treatments. Scientific literature was searched using key words including hyperpigmentation treatment, pharmacist, compounding, formulation and individual drug names. Relevant findings were outlined and presented in this paper.

**Results:** Topical treatments are limited by their efficacy and proper application, as well as high rates of recurrence after therapy discontinuation. Hydroquinone and triple combination therapy are effective but carry risks for ochronosis and hypopigmentation. Natural compounds are associated with low risk for adverse events, but more research is needed to determine the efficacy, optimal formulations, and appropriate concentrations of novel treatments. Procedural interventions are associated with potential complications and may cause postinflammatory

hyperpigmentation themselves. Daily photoprotection and patient education is key to ensuring a successful therapy.

**Conclusion:** Drugs that work at different steps of melanogenesis should be used for achieving optimal results. Patients need to be counseled about their therapy and the importance of long term adherence to the treatment. Pharmacists can make a valuable contribution to the care of patients with hyperpigmentations through patient education, counseling and compounding.



# SADRŽAJ

<b>PREDGOVOR .....</b>	<b>III</b>
<b>SAŽETAK .....</b>	<b>IV</b>
<b>SUMMARY .....</b>	<b>VI</b>
<b>SADRŽAJ .....</b>	<b>1</b>
<b>1. UVOD .....</b>	<b>4</b>
<b>2. CILJ ISTRAŽIVANJA .....</b>	<b>6</b>
<b>3. MATERIJALI I METODE .....</b>	<b>7</b>
<b>4. PREGLED PODRUČJA ISTRAŽIVANJA I RASPRAVA .....</b>	<b>8</b>
4.1. Građa kože .....	8
4.2. Melanogeneza .....	9
4.3. Hiperpigmentacije kože .....	12
4.3.1 Hiperpigmentacije uzrokovane lijekovima .....	13
4.3.1.1 Nesteroidni antireumatici .....	14
4.3.1.2 Antimalarici .....	15
4.3.1.3 Amiodaron .....	15
4.3.1.4 Tetraciklini .....	16
4.3.1.5 Psihotropni lijekovi .....	16
4.3.1.6 Citotoksični lijekovi .....	17
4.3.1.7 Oralni kontraceptivi .....	18
4.3.2 Endokrine hiperpigmentacije .....	18

4.3.2.1 <i>Acanthosis nigricans</i> .....	19
4.3.2.2 Addisonova bolešt .....	20
4.3.2.3 Cushingova bolešt .....	20
4.3.2.4 Hipertireoidizam .....	20
4.3.2.5 Dijabetička dermopatija .....	21
4.3.3 Melazma .....	21
4.3.4 Postupalne hiperpigmentacije .....	25
4.3.5 <i>Lentigo solaris</i> .....	26
4.3.6 Periokularne hiperpigmentacije .....	27
4.4 Liječenje hiperpigmentacija .....	28
4.4.1 Principi topikalne terapije .....	28
4.4.2 Topikalna terapija hiperpigmentacija .....	29
4.4.2.1 Hidrokinon .....	29
4.4.2.2 Azelatna kiselina .....	31
4.4.2.3 Tretinoin .....	33
4.4.2.4 Kortikosteroidi .....	35
4.4.2.5 Kojična kiselina .....	36
4.4.2.6 Askorbinska kiselina .....	37
4.4.2.7 Niacinamid .....	39
4.4.2.8 Sojini proteini .....	40

4.4.2.9 Ekstrakt korijena sladića .....	41
4.4.2.10 Metformin .....	43
4.4.3 Oralna terapija hiperpigmentacija .....	44
4.4.3.1 Traneksamična kiselina .....	44
4.4.3.2 Dodaci prehrani .....	45
4.4.4 Piling .....	47
4.4.4.1 Kemijski piling .....	47
4.4.4.2 Mehanički piling .....	49
4.4.5 Laseri .....	49
4.4.6 Fotozaštita .....	49
4.5 Ljekarničke intervencije .....	52
4.5.1 Magistralni pripravci .....	52
4.5.2 Njega hiperpigmentirane kože .....	55
4.5.3 Savjetovanje i edukacija pacijenata .....	57
<b>5. ZAKLJUČAK .....</b>	<b>59</b>
<b>6. LITERATURA .....</b>	<b>61</b>

## 1. UVOD

Poremećaji pigmentacije kože, bilo da se radi o hipopigmentaciji, depigmentaciji ili hiperpigmentaciji, mogu biti ograničeni na kožu, predstavljati simptom neke sistemske bolesti ili biti nuspojava lijekova. Sinteza i distribucija pigmenta predstavlja složen proces i do promjena u pigmentaciji može doći u nekoliko različitih faza; još u embriogenezi, zatim pri prijenosu melanosoma u okolne keratinocyte ili zbog promjena u sintezi ili razgradnji melanina. Nastale promjene mogu biti difuzne ili lokalizirane, a poremećaji se klasificiraju na kongenitalne i stečene bolesti (1).

Promjene u pigmentaciji kože predstavljaju značajan kozmetički problem i mogu izrazito narušiti kvalitetu života pacijenata koji ne traže uvijek odgovore u dermatološkim ordinacijama (2).

Obraćaju se i ljekarnicima, ali pokušavaju i sami, koristeći internet, doći do dijagnoze i terapije.

Veliki broj upita u ljekarni vezan za poremećaje pigmentacije se odnosi na hiperpigmentacije lokalizirane u području lica i vrata. Ponekad se javljaju i pacijenti s generaliziranim promjenama kod kojih uzrok može biti Addisonova bolest, primarna bilijarna ciroza ili sekundarna hemokromatoza. Takve pacijente je važno uputiti liječniku kako bi liječili primarnu sistemsku bolest (1).

Lijekovima uzrokovane promjene boje kože su česte i nagađa se da čine između 10 i 20 % hiperpigmentacija. Osim što predstavljaju estetski problem za pacijenta, utječu i na adherenciju (2). Točna incidencija hiperpigmentacija izazvanih lijekovima nije poznata jer promjene nisu uvijek prepoznate ili prijavljene od strane liječnika i ljekarnika. Pigmentacije mogu biti vrlo specifične i nastupiti brzo nakon uvođenja lijeka, ali nekada je taj interval dugačak, a promjene nespecifične. Kod pacijenata koji boluju od više bolesti i uzimaju više lijekova je neizbježna

istovremena primjena više lijekova što dodatno povećava rizik od nastanka nuspojava i mogućnost razvoja hiperpigmentacija kože.

Liječenje hiperpigmentacija je dugotrajno, s čestim recidivima i financijski iscrpljujuće za pacijente (3). Jedan od preduvjeta za uspješnu terapiju je izbjegavanje sunca i redovito korištenje fotozaštite (4).

## 2. CILJ ISTRAŽIVANJA

Pretraživanjem znanstvene literature moguće je pronaći stotine djelatnih tvari koje su pokazale učinkovitost u *in vitro* uvjetima, ali samo se mali broj pokazao djelotvornim u kliničkim *in vivo* ispitivanjima i u kliničkoj praksi. Cilj ovog istraživanja je pregledno opisati mogućnosti za liječenje hiperpigmentacija, raspraviti prednosti i nedostatke djelatnih tvari koje se najčešće propisuju, s posebnim naglaskom na mogućnost izrade magistralnog pripravka i pružanje individualne terapije pacijentu. Odabir ispravnog lijeka u odgovarajućoj formulaciji i koncentraciji te edukacija pacijenta su ključni za osiguravanje djelotvornosti terapije i za adherenciju pacijenta.

Ljekarnik je najdostupniji zdravstveni djelatnik i ima jedinstveno znanje koje obuhvaća receptologiju, kozmetologiju i farmakoterapiju te može educirati pacijente o ispravnom korištenju lijekova i fotozaštite.

### 3. MATERIJALI I METODE

Tijekom izrade ovog rada proučavana je i korištena literatura dostupna na certificiranim i akreditiranim bazama podataka Pubmed, Cochrane Library, Elsevier, Medscape, Wiley, Europsku farmakopeja i udžbenike iz područja dermatologije *Fitzpatrick's dermatology* i *European Handbook of Dermatological Treatments*. Radovi su pretraživani su od preglednih prema specijaliziranim radovima, pri čemu su odabrani radovi relevantni za problematiku ovoga specijalističkog rada. Izdvojeni su njihovi zaključci i rezultati koji su potom kritički sagledani i uspoređeni te sveobuhvatno prikazani kao pregledni rad.

Pretraživanje znanstvene literature trajalo je do studenog 2020. godine.

Ključni pojmovi u pretraživanju na engleskom jeziku: hyperpigmentation, treatment, pharmacist, compounding, formulation.

## 4. PREGLED PODRUČJA ISTRAŽIVANJA I RASPRAVA

### 4.1 Građa kože

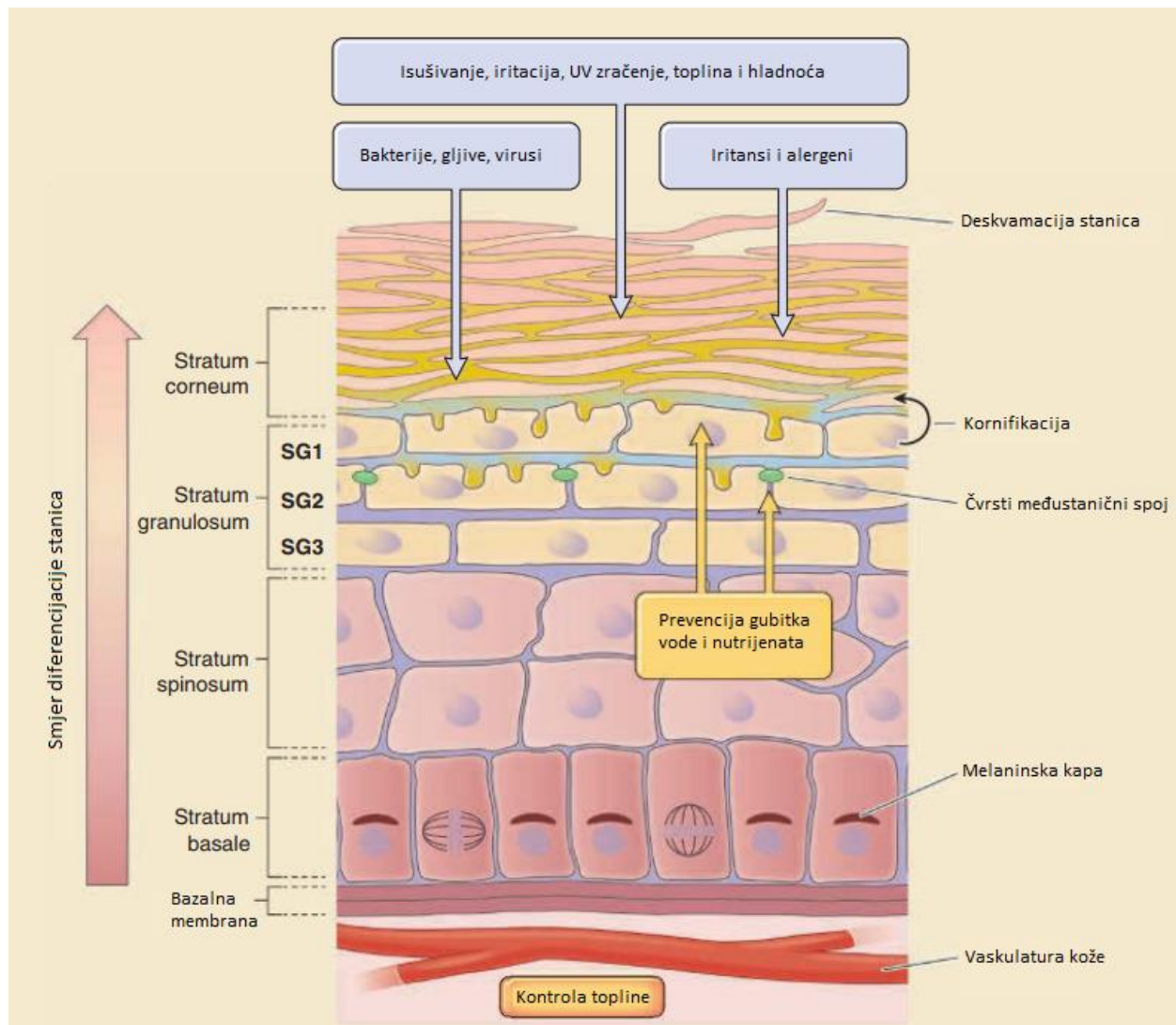
Koža se sastoji od epidermisa, dermisa i supkutisa, unutar kojih se nalaze različite stanice i strukture. Epidermalni sloj ima zaštitnu ulogu i sastoji se od rožnatog sloja (*stratum corneum*) i vijabilnog dijela koji čine svijetli sloj (*stratum lucidum*), zrnati sloj (*stratum granulosum*), trnasti sloj (*stratum spinosum*) i temeljni sloj (*stratum basale*) (5).

Stanice se dijele se i proliferiraju od temeljnog sloja koji je bliži dermisu prema vanjskom rožnatom sloju u procesu koji se naziva keratinizacija. Na kraju keratinizacije stanice gube gotovo sve substancične organele, uključujući i jezgru. Zadnji sloj epidermisa, *stratum corneum*, sastoji se od 15 do 20 slojeva stanica bez jezgara, kojima je citoplazma potpuno ispunjena keratinom (roževinom). Ovaj sloj regulira gubitak vode, a istovremeno služi kao fizička barijera prema okolini. Stanice se iz rožnatog sloja kontinuirano ljušte i zamjenjuju novim stanicama iz dubljih slojeva u kontroliranom procesu koji se naziva deskvamacija (6).

Dermis ima površinski, papilarni sloj i dublji, retikularni sloj. Oba sloja su građena od kolagenskih vlakana između kojih se nalaze fibroblasti koji proizvode kolagen i elastična vlakna te međustaničnu tvar. Osim fibroblasta, dermis sadržava fibrocite, mastocite, makrofage i limfocite. Ovdje se nalaze i dlačni folikuli, žlijezde lojnice i znojnice. Živčani sustav dermisa čine živčana vlakna i živčana tjelešca za dodir, pritisak, bol, svrbež, hladnoću i toplinu.

Ispod dermisa nalazi se potkožno tkivo koje ima slične komponente kao i dermis, ali manje kolagena, više adipocita, živčana vlakna i veće krvne i limfne žile (6).





Slika 1. Grada epidermisa (preuzeto od [5])

## 4.2 Melanogeneza

Boju kože određuje mnoštvo gena i ona je vrlo individualna jer ovisi o količini i vrsti pigmentata, od kojih su najvažniji melanin, oksidirani i reducirani hemoglobin i karoten. Ostali faktori koji utječu na izgled kože su debljina epidermisa te broj, vrsta i reaktivnost krvnih žila. Melanin je

pigment koji svakako najviše doprinosi boji kože, a stvara se u melanocitima, unutar ovalnih organela melanosoma. Melanociti su stanice koje su se razvile iz neuralnog grebena i čine manjinu epidermalnih stanica, ali su ključne za izgled i funkcionalnost kože (7).

Melanociti su difuzno raspoređeni na bazalnoj membrani epidermisa, a nalaze se i u folikulima dlaka. U epidermisu ih okružuju keratinociti koji iz distalnih dijelova dendritičkih nastavaka fagocitiraju melanosome i stvaraju melaninske granule. Melanin se nakon ulaska u keratinocit nakuplja neposredno uz staničnu jezgru (tzv. melaninske kape) i štiti DNA od oštećenja ultraljubičastim zračenjem. Jedan melanocit i 36 pripadajućih keratinocita čine epidermalnu melaninsku jedinicu. Relativni broj keratinocita u epidermalnoj melaninskoj jedinici može varirati ovisno o regiji tijela (6).

Danas se zna da boja kože ovisi o aktivnosti melanocita i interakciji sa susjednim keratinocitima, a ne o njihovoj gustoći (7). Dodatni faktor je brzina raspadanja melanosoma nakon što se prebace u okolne keratinocite i to je vezano za veličinu melanosoma kao i za receptore prisutne na njihovim membranama. Svjetlija koža, tj. manje pigmentirana, ima veličinom manje melanosome koji se nalaze u grupama od 2 do 10, smještene u sekundarnima lizosomima keratinocita. Razgrađuju se u trnastom sloju epidermisa. U tamnijoj koži melanosomi su veći i raspršeni unutar lizosoma keratinocita te se sporije razgrađuju. Kada bi se transfer melanocita u okolni epidermis mogao spriječiti, postigla bi se svjetlija boja kože (8).

Prirodni proces tamnjenja kože zbog izlaganja sunčevoj svjetlosti započinje tako što keratinociti stimulirani s UV zračenjem, proizvode p53, protein koji signalizira hipofizi povećanu potrebu za melaninom. To dovodi do pojačane sinteze  $\alpha$ -melanocit stimulacijskog hormona (engl.  *$\alpha$ -melanocyte stimulating hormone*,  $\alpha$ -MSH). Ovaj hormon je agonist i stimulira proizvodnju

melanina vezanjem na melanokortin-1-receptor (engl. *melanocortin 1 receptor*, MC1R) koji se nalazi na membrani melanocita. Na receptor se mogu vezati i drugi hormoni koji isto imaju stimulacijsko djelovanje kao npr. adrenokortikotropni hormon (engl. *adrenocorticotropic hormone*, ACTH) i drugi koji destimuliraju sintezu melanina kao npr. agouti signalizirajući protein (7).

Sinteza melanina započinje u jetri. Iz esencijalne aminokiseline fenilalanin se stvara tirozin koji se zatim u melanocitima pod utjecajem DOPA oksidaze (tirozinaze) konvertira u 3,4-difenilalanin (DOPA), a potom u DOPA-krom te indolske spojeve. Polimerizacijom se formiraju eumelanin, feomelanin i trikrom. Eumelanin daje smeđu i crnu boju, feomelanin daje crvenu i žutu boju, a trikrom intenzivno crvenu boju (9). Eumelanin ima sposobnost zaštititi kožu od UV-zračenjem inducirano g karcinoma kod životinja, a slično je dokazano i kod ljudi iako tamnija koža i raspršeni melanosomi nude relativno mali zaštitni faktor (10). Pretpostavlja se da melanin ima i neke druge funkcije u zaštiti kože, a to potvrđuje i otkriće da eumelanin hvata slobodne kisikove radikale nastale UV-zračenjem (11).

S druge strane feomelanin doprinosi nastajanju karcinoma i to kroz UV-zračenjem posredovane mehanizme, ali i kroz mehanizme neovisne o zračenju. Osobe svijetlije puti i crvene boje kose imaju veći rizik za oboljevanje od melanoma neovisno o UV-zračenju (12).

Tip kože se najčešće klasificira prema Fitzpatrickovoj ljestvici koja razlikuje 6 fototipova , ovisno o količini pigmenta u koži i reakciji kože na sunce (Tablica 1). Koža koja je bila izložena suncu duže vrijeme sadrži melanocyte koji imaju dva puta višu aktivnost i veličinu u odnosu na melanocyte u koži koja je bila zaštićena (13). Iz toga slijedi da do razlika u pigmentaciji nakon izlaganja suncu dolazi zbog promijenjene količine sintetiziranog pigmenta po melanocitu, a ne

do promjene u broju melanocita. Ključni faktor za pigmentaciju kože nije gustoća melanocita već povećana sposobnost melanocita da stvara i prenosi eumelanin u keratinocite.

**Tablica 1. Fitzpatrick klasifikacija tipova kože (prilagođeno prema [14])**

<b>Tip kože</b>	<b>Boja kože</b>	<b>Karakteristike kože</b>
<b>I</b>	Vrlo svijetla	Nikad ne potamni, uvijek izgori
<b>II</b>	Svijetla	Ponekad potamni, ali obično izgori
<b>III</b>	Svijetlo maslinasta	Obično potamni, nekada izgori
<b>IV</b>	Maslinasta	Uvijek potamni, nikada ne izgori
<b>V</b>	Smeđa	Nikada ne izgori
<b>VI</b>	Tamno smeđa	Nikada ne izgori

### **4.3 Hiperpigmentacije kože**

Razni su uzroci koji vode naglašenog tamnjenja kože i odlaganja pigmenata u epidermis i/ili dermis. Osim melanina, moguće je nakupljanje drugih endogenih ili egzogenih pigmenata poput hemosiderina, željeza ili teških metala. Poremećaji pigmentacije se klasificiraju kao nasljedni i stečeni, a prema distribuciji mogu biti lokalizirani ili difuzni. Nasljedne hiperpigmentacije se obično pojavljuju u prvih nekoliko tjedana života i nakon toga mogu spontano blijediti ili se zadržati na koži, a liječenje je nekada moguće laserom (1).

Stečene hiperpigmentacije su puno češće u kliničkoj praksi i u nastavku će biti opisane one koje se najčešće susreću u ljekarničkoj praksi.

#### 4.3.1 Hiperpigmentacije uzrokovane lijekovima

Točna incidencija ovih hiperpigmentacija nije poznata, no procjenjuje se da se radi o između 10 do 20 % svih slučajeva stečenih hiperpigmentacija (2).

Klinička obilježja hiperpigmentacija uzrokovanih lijekovima nisu jako specifična, ali ima nekih posebnosti. Pigmentacijske promjene započinju sporo, ali vrlo progresivno i pogoršavaju se kroz naredne tjedne i mjesece. Zahvaćena područja kože su najčešće ona koja su izložena suncu, a mogu se naći i na sluznici i konjuktivi. Boja hiperpigmentacija može biti nespecifična svijetlosmeđa, ali češće se radi o ljubičastim, crvenim, žutim ili plavkasto-sivim nijansama kakve uzrokuju psihotropni lijekovi, amiodaron ili metali. Nakon prekida uzimanja lijeka pigment polako počinje blijediti, iako ne nestane uvijek potpuno. Patogeneza nije potpuno poznata i ovisi o lijeku koji dovodi do bolesti, a zasada su opisana četiri moguća mehanizma (2):

1. Akumulacija slobodnog melanina u dermisu ili u makrofagima zbog povećane stimulacije melanocita lijekom, zatim zbog upale uzrokovane lijekom ili zbog smanjene razgradnje melanina koji s lijekom tvori kompleks. Ova vrsta mehanizma je često pogoršana izlaganjem suncu.
2. Akumulacija samog lijeka u koži, neovisno o tome je li u kompleksu s melaninom.
3. Sinteza posebnog pigmenta kao što je lipofuscin (žuto-smeđi netopljivi pigment) pod utjecajem lijeka.
4. Zbog oštećenja dermalnih krvnih žila lijekom, eritrociti dolaze do dermisa i tamo se liziraju, a oslobođeno željezo se odlaže u koži.

Neki su lijekovi dobro poznati uzročnici kutanih i mukoznih hiperpigmentacija kao npr. nesteroidni antireumatici, antimalarici, tetraciklini, citotoksični i psihotropni lijekovi.

Lijekovi koji induciraju hiperpigmentacije često dovode i do reakcija fotoosjetljivosti pa treba upozoriti pacijente na važnost zaštite od sunca. Fotoosjetljivost izazvana lijekovima odnosi se na razvoj neželjenih reakcija na koži koje nastaju kao rezultat interakcije lijeka i sunčeve svjetlosti (15). Takve manifestacije se mogu podijeliti na fototoksičnost i fotoalergije.

Hoffman i suradnici su velikom studijom obuhvatili lijekove propisane u Njemačkoj i Austriji u periodu od sedam godina (2010-2017. god) i dokazali da unatoč malom broju fotosenzitivirajućih lijekova, postotak propisanih doseže gotovo 50 %. Prema njihovim rezultatima, za najveći broj reakcija su odgovorni diuretici i nesteroidni antireumatici (16).

Manje istraživanje na 356 ispitanika (dob ispitanika > 65 god) je dalo slične rezultate (17). Petina propisanih lijekova je imala potencijal za uzrokovanje fototoksičnih i fotoalergijskih reakcija, a velika grupa sudionika je imala 3 do 5 takvih lijekova u svojoj terapiji. Svaki sudionik je imao propisana bar dva takva lijeka. Najviše reakcija je zabilježeno na ketoprofen (27,9 %), a ono što je posebno značajno je da su najveći broj prijavljenih reakcija imali pacijenti koji nisu koristili nikakvu fotozaštitu. Više od pola ispitanika je navelo da nisu dobili informacije od liječnika i ljekarnika o potrebi korištenja fotozaštitnih sredstava.

#### 4.3.1.1 Nesteroidni antireumatici

Hiperpigmentacije uzrokovane nesteroidnim antireumaticima vrlo su česte i mogu biti lokalizirane ili generalizirane. Ti medikamentozni egzantemi obično se pojave kao okrugle ili ovoidne crvene eritematozne makule, jasno ograničene, koje mogu prijeći u edematozni ili bulozni oblik. Mogu zahvatiti bilo koji dio kože, ekstremitete ili trup, ali češće se javljaju na genitalnom i perianalnom području. Do reakcije na koži može doći od 30 minuta do 16 sati

nakon uzimanja lijeka. Nakon inicijalne akutne faze koja traje nekoliko dana ili tjedana, zahvaćeno područje poprima sivkastu nijansu. Kod ponovnog uzimanja lijeka, egzantemi se javljaju na istim mjestima i često nastaju nove lezije (1). Takva se reakcija u literaturi navodi kao fiksna erupcija lijeka (engl. *fixed drug eruption*). Od nesteroidnih antireumatika, najviše fotosenzitivnih reakcija je zabilježeno je na piroksikam (18). Patogeneza je nepoznata, ali moguće je da se lijek veže na protein vezan za melanocit i tvori haptenu koji zatim bude meta specifične citotoksične reakcije (2).

#### 4.3.1.2 Antimalarici

Antimalarici su skupina lijekova koja izuzetno često uzrokuje hiperpigmentacije. Prilikom četveromjesečne terapije antimalarikom, pacijent ima vjerojatnost od 25 % da razvije hiperpigmentacije, plavo-sive do tamnoljubičaste boje, na koži ili sluznici. Pigmentirana područja su obično ograničena na dio kože, ali nakon višegodišnjeg uzimanja može se razviti i difuzna hiperpigmentacija. Osim kože i sluznice, obojati se mogu i dublja tkiva kao npr. nosna ili ušna hrskavica, dušnik ili zglobovi. Do promjene boje dolazi zbog taloženja melanina i hemosiderina. Promjena je reverzibilna, ali do nje dolazi tek nekoliko mjeseci nakon prekida terapije (2).

#### 4.3.1.3 Amiodaron

Amiodaron je antiaritmik za koji je već dugo poznato da uzrokuje specifične plavo-sive i ljubičaste diskoloracije na područjima izloženim suncu, a promjene se često nalaze na koži nosa i ušiju. Vjerojatnost za razvoj ove hiperpigmentacije je tim veća što je duže trajanje terapije i čim

je viša doza lijeka. Doze od 800 mg amiodarona dnevno nose vrlo visoki rizik, a s dozom od 200 mg vjerojatnost za razvoj hiperpigmentacija je 2 do 24 %. Odlaganja pigmenta započinje 7 do 60 mjeseci nakon početka terapije (19). Pretpostavlja se da do promjene boje kože dolazi zbog nakupljanja lipofuscina u dermisu, ali točan mehanizam nije poznat.

#### 4.3.1.4 Tetraciklini

Tetraciklini mogu izazvati sivkastu obojenost zubi, noktiju, usne sluznice, ožiljaka od akni i difuzne pigmentacije na području kože izložnom suncu. U skupini tetraciklina je najviše prijavljenih kožnih reakcija na minociklin. Incidencija je otprilike 3 do 5 %, a rizični faktori za razvoj hiperpigmentacije su trajanje terapije, ukupna kumulativna doza (iznad 50 g) i druge kožne promjene povezane s upalnim procesima na koži ili izlaganjem suncu (20).

Hiperpigmentacije vezane za tetracikline se mogu manifestirati kao plavo-crne makule u području koje je bilo zahvaćeno aknama i upalom, zatim kao makule udaljene od mjesta upale za koju je bio propisan antibiotik (obično prednji dio nogu), ispod donje usne te kao difuzne smeđe-sive pigmentacijske promjene čiji intenzitet bude pojačan izlaganjem suncu (2).

#### 4.3.1.5 Psihotropni lijekovi

Dugotrajna upotreba fenotiazina i tricikličkih antidepresiva može dovesti do razvoja hiperpigmentacija na koži izloženoj suncu. Klorpromazin dovodi do razvoja ljubičaste do ljubičasto-sive boje, najčešće na licu i ekstremitetima. Ove se promjene događaju nakon dužeg uzimanja lijeka kod pacijenata na visokim kumulativnim dozama. Histološki se mogu primjetiti granule pigmenata razasute po dermisu u makrofagima. Klorpromazin i klomipramin se mogu



vezati na eumelanin i feomelanin te ostati zarobljeni u makrofagima kroz duži period unutar tjelešaca nalik lizosomima (21).

Drugi fenotiazini ne pokazuju sličan potencijal za razvoj hiperpigmentacija iako je bilo prijavljenih slučajeva plavkasto-sive pigmentacije s dugotrajnom upotrebom trifluoperazina. Prekid terapije klorpromazinom i uvođenje levomepromazina ili trifluoperazina dovodi do postupnog blijeđenja hiperpigmentacija, ali za potpuni oporavak je potrebno više godina (2).

#### 4.3.1.6 Citotoksični lijekovi

Tijekom kemoterapije vrlo često dolazi do hiperpigmentacija, ne samo kože, već noktiju, kose i mukoznih membrana. Za razvoj hiperpigmentacija može biti odgovorno više mehanizama. Moguć je toksičan efekt na melanocyte s posljedičnom stimulacijom sinteze melanina; pojačano lučenje adrenokortikotropnog hormona i  $\alpha$ MSH zbog adrenalne toksičnosti; manjak inhibitora tirozinaze; stvaranje stabilnih formacija lijeka i melanina; i postupalne pigmentacije nakon toksičnog djelovanja na keratinocyte. Nakon uzimanja lijeka, pigmentacijske promjene se mogu pojaviti u širokom vremenskom razdoblju od jedan tjedan pa do nekoliko mjeseci. Cisplatin, doksorubicin, flurouracil, bleomicin, docetaksel, dakarbazin i hidroksiurea mogu uzrokovati nakupljanje pigmenta u noktima, u obliku longitudinalnih ili transverzalnih vrpca ili kao difuzna pigmentacija zajedno sa leukonihijom (bijeke mrlje na noktu) i oniholizom (odvajanje nokta od podloge). Pigmentacija postepeno slabi nakon prekida terapije, a u rijetkim slučajevima može biti trajna (2).

#### 4.3.1.7 Oralni kontraceptivi

Oralni kontraceptivi su lijekovi koji se često dovode u vezu s hiperpigmentacijama, točnije s razvojem melazme, no još uvijek ne postoji dovoljno istraživanja na tu temu. Naime, veći broj *in vitro* studija je jasno pokazao da estrogen stimulira melanogenezu, ali epidemiološke studije nemaju tako jasne rezultate (22, 23). U zadnjih desetak godina napravljeno je nekoliko istraživanja. Krupashankar i Somani nisu uspjeli naći statistički značajnu povezanost na 266 pacijentica s dijagnosticiranom melazmom (24), kao ni Applebaum i suradnici (25). Applebaum je dokazao da oralni kontraceptivi mijenjaju odgovor stanica na UV zračenje, ali ne i statistički značajnu povezanost između oralnih kontraceptiva i hiperpigmentacija. Istraživanjem provedenim 2010. godine, koje je uključivalo 188 žena i 9 muškaraca, je ustanovljeno da su oralni kontraceptivi bili okidajući faktor za razvoj melazme u 26 % žena, a pogoršali su kliničku sliku melazme u 38 % ispitanica. Do razvoja melazme dolazi nakon korištenja lijeka 1 do 3 godine (26). Iz svega navedenoga može se zaključiti da postoji povezanost između oralnih kontraceptiva i hiperpigmentacija, ali da je to samo jedan od faktora koji utječe na melanogenezu. Kako bi se smanjio rizik od nastanka melazme i drugih vrsta hiperpigmentacija, potrebno je educirati pacijentice o važnosti korištenja fotozaštite.

#### 4.3.2 Endokrine hiperpigmentacije

Brojni endokrinološki poremećaji mogu dovesti do difuzne hiperpigmentacije kože.

Hipertireoidizam, dijabetes, *acanthosis nigricans*, Addisonova bolest i Cushingov sindrom samo su neki od njih.

#### 4.3.2.1 *Acanthosis nigricans*

*Acanthosis nigricans* pojavljuje se na pregibima i tamnosmeđe je do crne boje. Koža je zadebljana, lihenificirane i papilomatozne površine. Pigment je raspoređen simetrično, i može biti žuti, smeđi, sivi i crni, zbog čega koža djeluje prljavo. Može se pojaviti bilo gdje na tijelu, ali najčešće zahvaća fleksorna područja kože. Promjene se pojavljuju simetrično u pazušnim, poplitealnim i kubitalnim jamama, na vratu, na medijalnim dijelovima lica, u predjelu pupka i perigenitalnom području (9).

Bolest se klasificira kao benigna ili maligna, ovisno o uzroku. Benigne su povezane s pretilošću, hiperinzulinemijom ili autoimunim bolestima, a maligne s karcinomima. Ove dvije kategorije se izgledom ne razlikuju, ali maligne promjene su češće kod starijih pacijenata koji imaju i druge paraneoplastične dermatoze i obično se pojave naglo (1). Promjene na jeziku, tvrdom nepcu i usnicama osobito upućuju na malignost (9).

Iako uzroci mogu biti razni, *acanthosis nigricans* se najviše povezuje s pretilošću i inzulinskom rezistencijom. Visoke razine inzulina u cirkulaciji vežu se za receptore (inzulinu sličan hormon rasta receptor- IGFR) na keratinocitima i dovode do njihove proliferacije i posljedične hiperkeratoze koja se očituje kao tamno obojenje.

Topikalno liječenje je uglavnom neučinkovito i najbolje je liječiti primarni uzrok bolesti. Kod *acanthosis nigricans* koje se pojavljuju s malignim tumorima (najčešće želučani adenokarcinom), dolazi do poboljšanja nakon kemoterapije, a s recidivima se hiperpigmentacija vraća (1).

#### 4.3.2.2. Addisonova bolest

Addisonova bolest je klinički sindrom kojeg karakterizira hipotenzija i difuzna hiperpigmentacija kože i sluznica. Zbog hipofunkcije kore nadbubrežne žlijezde dolazi do kompenzatornog lučenja adrenokortikotropnog hormona (ACTH) iz hipofize. Visoke razine ovog hormona u cirkulaciji vode do njegovog vezanja na MC1R na melanocitima i njihove stimulacije. Pojačana pigmentacija vidljiva je na područjima izloženim suncu (lice, vrat, ruke), na ožiljcima, mjestima izloženim jačem pritisku (koljenima, kralježnici, laktovima), naborima dlanova, bradavicama, pazusima i genitalijama (1).

#### 4.3.2.3. Cushingov sindrom

Kod Cushingovog sindroma je pojava difuzne hiperpigmentacije rijetka, a javlja se najčešće zbog adenoma hipofize koji pojačano luči ACTH ili zbog lučenja ACTH iz nekog ektopičnog izvora.

#### 4.3.2.4 Hipertireoidizam

Hiperpigmentacije u hipertireozu mogu biti difuzne ili lokalizirane i češće su u ljudi s tamnom bojom kože. Pigment je obično raspodjeljen u nabore dlanova i tabana, a sluznice su pošteđene. Smatra se da do hiperpigmentacija dolazi jer se u tireoroksikozi pojačano luči ACTH koji kompenzira ubranu razgradnju kortizola. Ova vrsta diskoloracija loše reagira na terapiju (1).

#### 4.3.2.5 Dijabetička dermatopatija

Dijabetička dermatopatija je česta kožna promjena koja se manifestira se kao male atrofične, rozosmeđe makule (manje od 1 cm) u pretibijalnom području.

Istraživanje provedeno u Švedskoj je pokazalo da je dijabetička dermatopatija prisutna u 33 % pacijenata s dijabetesom tipa 1 i u 39 % pacijenata s tipom 2 (27). Češća je u muškaraca i kod dugogodišnjih pacijenata. U Republici Hrvatskoj je 2019. godine bilo 315298 osoba sa šećernom bolesti, a broj oboljelih se povećava iz godine u godinu. Istraživanja govore da samo 60 % oboljelih osoba ima postavljenu dijagnozu pa se procjenjuje da je broj oboljelih oko 500.000 (28).

Mrlje su asimptomatske i ne zahtijevaju nikakvu terapiju. Kroz jednu do dvije godine, mrlje izbljede i nestanu, ali nastaju nove pa pacijenti imaju dojam da su pigmentacije trajne. Terapija nije potrebna (1).

#### 4.3.3 Melazma

Naziv melazma potječe od grčke riječi *melas* što znači crno. Radi se o stečenoj hiperpigmentaciji lica i vrata. Karakteriziraju je simetrične mrlje nepravilnih rubova čija boja može varirati od svijetlo do tamnosmeđe. Na licu najčešće zahvaća kožu čela, nosa, brade i gornje usne (63 %), kožu nosa i obraza u 21 % slučajeva i područje čeljusti u 16 % slučajeva (1).

Melazma se pojavljuje u svim rasnim i etničkim skupinama, ali najčešće kod osoba s visokim kožnim fototipom (tip IV-VI), koji žive u području s visokim stupnjem UV zračenja.

Dominantno zahvaća žene, muškarci čine tek oko 10 % svih slučajeva (29).

Klinička ozbiljnost melazme se može kvantificirati koristeći MASI ( engl. *Melasma Area severity index*, MASI). Preko ove metode se može procijeniti stupanj zahvaćenosti površine kože melazmom i najčešće se koristi za procjenu djelotvornosti primjenjene terapije. MASI uzima u obzir površinu, intenzitet i homogenost hiperpigmentacije. Nedavno je uveden i modificirani MASI rezultat (mMASI), iz kojeg je uklonjena komponenta homogenosti, kako bi se pojednostavio izračun (30).

Točan uzrok melazme nije poznat, ali postoje neki faktori za koje je dokazano da su usko povezani s pojavom bolesti (31).

1. Endokrini faktori – prirodni i sintetski estrogen i progesteron zbog česte pojave bolesti kod trudnica, žena koje uzimaju oralne kontraceptive, žena u postmenopauzi na terapiji estrogenom i kod pacijenta koji liječe rak prostate dietilbestrolom.

Endokrinološki profil pacijenata s melazmom pokazuje značajne razine luteinizirajućeg hormona (LH) i sniženog serumskog estradiola. I muški pacijenti pokazuju abnormalni hormonalni status, s povišenim LH razinama i sniženim testosteronom (29, 31). Iako uloga estrogena u razvoju melazme nije poznata, pokazano je da melanociti na stanicama imaju i estrogenske receptore putem kojih mogu biti stimulirani na povećanu proizvodnju melanina (32).

2. Genetska predispozicija

3. Izlaganje suncu- uloga sunčeve svjetlosti je ključna, egzacerbacije melazme su neizbježene uslijed nekontroliranog izlaganja suncu, a nakon zimskog perioda slijedi poboljšanje.

4. Ostali faktori uključuju neke kozmetičke sastojke kao što su oksidirana linoleinska kiselina, citral, salicilati i konzervansi (30, 31).

Melazma se ovisno o lokalizaciji pigmenta može klasificirati u četiri tipa (33). Bitno je ustvrditi o kojem se tipu radi kako bi terapija bila čim učinkovitija.

U epidermalnom tipu je povišen broj i aktivnost melanocita u temeljnom sloju epidermisa kao i količina melanina. Pod Woodsovom svjetljikom (UV svjetlo duge valne duljine) se jasno vidi kontrast između hiperpigmentiranog područja i zdrave kože. Većina pacijenata se ubraja u ovu kategoriju i dobro reagira na terapiju depigmentirajućim sredstvima.

U dermalnom tipu je pigmentacija pepeljaste do plavkasto-sive boje i pod Woodsovim svjetlom nema naglašenog kontrasta. Melanin se nalazi u dermisu, preuzimaju ga makrofagi do kojih depigmentirajuća sredstva ne mogu doći.

U miješanom tipu se vidi odlaganje melanina tamnosmeđe boje i u dermisu i u epidermisu, a kod neodređenoga tipa se pod Woodsovim svjetlom ne mogu kategorizirati lezije. Takav tip se susreće kod ljudi tamne boje kože.

Topikalna terapija s 4 %-tnim hidrokinonom ostaje zlatni standard za liječenje, no zbog njegovih nuspojava, mogućeg karcinogenog djelovanja i toksičnog učinka na okoliš, koristi se sve manje i u nižim koncentracijama, te se kombinira s drugim supstancama kako bi se postigao isti učinak uz manje nuspojava (34). Može se koristiti u raznim kombinacijama, najčešće s tretinoinom i kortikosteroidom. U većini zemalja, pa tako i u zemljama Europske unije od 2009. godine, zabranjen je u svim kozmetičkim proizvodima pod regulativom 1223/2009 (35).

Druge nefenolne supstance koje se koriste u terapiji melazme su azelatna kiselina, tretinoin i kojična kiselina.

Kemijski pilinzi koji se provode s 20-70 % glikolnom kiselinom ili 10-35 % trikloroocetnom kiselinom mogu dati vrlo nepredvidive rezultate i nekada rezultirati s novim hiperpigmentacijama

i formacijom ožiljaka, te nose rizik od infekcije. Indicirani su za epidermalni tip melazme, dok kod dermalnog tipa nemaju gotovo nikakav učinak (30). Kod pažljivo odabranih pacijenata mogu dati odlične rezultate, a gotovo nikada se ne koriste kao monoterapija već u kombinaciji s nekom topikalnom terapijom.

Laserska terapija obično nije jako uspješna, rezultati su djelomični, a pigmentacija se može brzo vratiti. Najčešće se koristi u kombinaciji s drugom terapijom kod pacijenata svijetle boje kože koji nemaju povijest postupalnih hiperpigmentacija (31).

Terapija melazme je dugotrajna i ne daje uvijek zadovoljavajuće rezultate. Njeni ciljevi su usporiti proliferaciju melanocita, zaustaviti formaciju melanosoma i ubrzati propadanje melanina. S obzirom da se radi o kroničnoj bolesti, recidivi su česti i oporavak ovisi uvelike o tome hoće li se pacijent pridržavati propisanog liječenja i svakodnevnog nanošenja zaštite protiv sunca. Zaštitna krema mora imati zaštitni faktor veći od 30 (engl. *Sun Protection Factor*, SPF), a preporuča se i fizička zaštita tijekom vanjskih aktivnosti kao i izbjegavanje izlaganja suncu za vrijeme najjačeg sunčevog zračenja. Terapiju treba prilagoditi kliničkom podtipu i ozbiljnosti bolesti.

Ustrajnost je ključan čimbenik za postizanje uspjeha u terapiji. Pacijente treba upozoriti da se veća poboljšanja mogu očekivati tek za 12 tjedana. Iz tog razloga, terapija traje 3 do 4 mjeseca i pacijenta treba upozoriti da će biti potrebno nekoliko ciklusa terapije ovisno o ozbiljnosti melazme, njihovoj adherenciji, izbjegavanju sunca i eventualnom prisustvu drugih faktora kao što su stres i upotreba estrogena (36).



#### 4.3.4. Postupalne hiperpigmentacije

Postupalne hiperpigmentacije (engl. *Postinflammatory hyperpigmentation*, PIH) su česte melanoze koje se pojavljuju na onim dijelovima kože koji su prethodno bili zahvaćeni nekakvom upalom ili ozljedom. Uzrok mogu biti akne, *lichen planus*, alergijske reakcije, psorijaza, kozmetički postupci ili bilo koja druga ozljeda kože. Češće su zapažene kod osoba tamnije boje kože koji imaju veću bazalnu količinu melanina, a pigmentacije su intenzivnije na onim dijelovima koji su bili zahvaćeni jačom ili dugotrajnijom upalom (37).

Patogeneza bolesti nije u potpunosti poznata. Koža nakon ozljede može reagirati jednakom, smanjenom ili pojačanom pigmentacijom, no smatra se da u slučaju hiperpigmentacije, medijatori upale imaju važnu ulogu u povećanoj proizvodnji melanina i njegovoj abnormalnoj distribuciji. Citokini i drugi medijatori upale kao što su prostaglandini, leukotrieni i tromboksan mogu stimulirati melanocyte na uvećanje i proliferaciju dendrita u *in vitro* uvjetima, a leukotrien C4 može i stimulirati aktivnost tirozinaze (38).

Koristeći Woodsovo svjetlo može se odrediti dubina odlaganja melanina. Ako se radilo o epidermalnoj upali tada su pigmentacije smeđe boje i nalaze se u epidermisu, a ako je upala zahvatila dermis, pigment se nalazi dublje (1).

Oporavak kože je nekada spontan, posebno kada je zahvaćen samo epidermis, ali je uvijek dugotrajan. Kao i kod drugih hiperpigmentacija, fotozaštita je od velike važnosti, a kao terapija koristi se hidrokinon, tretinoin, topikalni kortikosteroidi i kojična kiselina (37). Terapija pilingom i laserom može dovesti do novih hiperpigmentacija pa ih treba koristiti oprezno i samo kod odabranih pacijenata.

#### 4.3.5 *Lentigo solaris*

*Lentigo solaris*, tzv. sunčane pjege ili staračke pjege (*lentigo senilis*) su promjene na koži uzrokovane fotostarenjem. Radi se o hiperpigmentiranim makulama koje se mogu pojaviti zasebno ili kao multiple lezije i najčešće se viđaju kod ljudi starijih od pedeset godina, a nalaze se na licu i dorzalnim površinama ruku i nadlaktica. Mrlje su dobro definirane, nepravilnih rubova, svijetlo do tamno smeđe boje, a veličina može varirati od 1mm do čak nekoliko centimetara. S vremenom se mogu povećavati i tamniti, a nekada se pretvore u liheinoide keratoze. Ove promjene su benigne iako nekada mogu sadržavati i atipične melanocite. Uobičajen nalaz je normalan broj hiperaktivnih melanocita koji sadrže visoku količinu melanina (39).

Veza između UV zračenja i nastanka hiperpigmentacija je dobro dokazana. Kumulativni efekt oštećenja izazvanih suncem dovodi do genetskih i epigenetskih promjena u ekspresiji gena keratinocita i melanocita. Keratinociti su osjetljiviji na UV zrake i proizvode reaktivne spojeve kisika i ligande koji stimuliraju melanocite preko MC1R (40).

Kod sunčanih pjega ne dolazi do značajne proliferacije melanocita i nema dokaza da se iz ovakvih mrlja razvijaju melanomi, ali su bitan pokazatelj da se radi o pacijentima kod kojih je koža znatno oštećena UV zračenjem i treba ih kontrolirati za sve vrste kožnih karcinoma. Aktinička keratoza, planocelularni karcinom, bazocelularni karcinom i melanom se pojavljuju često zajedno s *lentigo solaris* budući da se nalaze na koži oštećenoj UV zrakama.

Krioterapija i laserska terapija (Q-switch laser) su se pokazale izuzetno učinkovite u uklanjanju ovih hiperpigmentacija (39).

#### 4.3.6 Periokularne hiperpigmentacije

Periokularna hiperpigmentacija je vrsta melanoze koja podjednako pogađa muškarce i žene tamnije kože (Fitzpatrick tip IV-VI), najčešće mlađe osobe. Očituje se karakterističnom smeđe-crnom pigmentacijom na gornjim i donjim vjeđama, naglašeni su kožni nabori i ponekad vidljive krvne žile. Histološkim pregledima može se utvrditi je li dermalne ili epidermalne prirode.

Prije početka terapije potrebno je utvrditi uzrok bolesti, a faktori koji vode do nakupljanja melanina u periokularnom području mogu biti endogeni i egzogeni. Kao mogući uzroci spominje se višak pigmenta, genetika, postupalna hiperpigmentacija nakon atopijskog ili kontaktnog dermatitisa, povećana prokrvljenost tog područja i promjene lica vezana uz starenje (4).

Liječenjem se mogu postići dobri rezultati i ono obuhvaća topikalnu terapiju, kemijske pilinge, laser i autolognu transplantaciju masnog tkiva. Topikalna terapija uključuje hidrokinon, kojičnu kiselinu, azelatnu kiselinu i retinoide (1). Iako se askorbinska kiselina često nalazi u dermokozmetici zbog svog antioksidacijskog i fotoprotektivnog učinka, topikalnom monoterapijom vitamina C ne postiže se željeni učinak smanjenja količine melanina. Nakon 6 mjeseci primjene vitamina C u koncentraciji od 10 %, pigmentacije u području oko očiju se doimaju svjetlije zbog zadebljanja dermisa i poboljšane cirkulacije, ali melaninski indeks ostaje nepromijenjen (41). Korištenje sredstava za zaštitu od sunca je preduvjet uspješne terapije kao i kod svih drugih hiperpigmentacija, a u ovom slučaju se preporuča i nositi sunčane naočale sa širokim UV filtrom (4, 42).

## 4.4 Liječenje hiperpigmentacija

### 4.4.1 Principi topikalne terapije

Stjecanje uvida u način ulaska molekula u kožu je bitno za razvoj i izradu topikalnih pripravaka. *Stratum corneum* je diferencirana, organizirana struktura kroz koju je moguće prodiranje lijeka na tri načina; intercelularni kroz lipidne slojeve oko korneocita, folikularna penetracija i intracelularna penetracija (5).

Racionalna topikalna terapija spaja prikladnu podlogu i učinkovitu koncentraciju lijeka, a efikasnost tako primijenjenog lijeka ovisi o oslobađanju aktivne molekule iz podloge i o njenoj potentnosti.

*Stratum corneum* je primarna barijera koja ograničuje perkutanu apsorpciju lijeka. Oslobađanje lijeka u kožu je ovisno o fizičko-kemijskim svojstvima podloge. Faktori koji utječu na penetraciju lijeka uključuju koncentraciju, svojstva barijere kože ovisno o regiji gdje se nanosi, frekvenciji nanošenja i o utjecaju podloge na kožu (4).

Prilikom izrade magistralnog pripravka, podloga se može prilagoditi tako da ima emolijentni, protektivni, okulzivni, adstringentni ili rashlađujući učinak. Idealna podloga ne inaktivira lijek, oslobađa ga na željeno mjesto u koži, ne izaziva alergijske reakcije i kozmetički je prihvatljiva za pacijenta jer u suprotnom neće biti dobra adherencija. Pacijenti često preferiraju kreme, pa se zato one češće propisuju, iako su masti farmakodinamski učinkovitije od krema (4).

Fizičko kemijska svojstva formulacije su od izuzetnog značaja prilikom razmatranje izrade magistralnog pripravka. Kada se gotovi lijek pomiješa s drugim proizvodom, npr. 0,1 % triamcinolon s hidratantnom podlogom u omjeru 1:1, rezultat će biti krema s koncentracijom triamcinolona 0,05 %, ali taj novi pripravak može biti više, manje ili jednako efikasan kao

početna krema (43). Nova, modificirana podloga, može osigurati bolju, lošiju ili istu dostavu lijeka kroz kožu bolesnika.

I na kraju, efikasnost lijeka najviše ovisi o tome je li lijek uopće apliciran. Adherencija za topikalne pripravke je mala i s vremenom se još smanjuje. Neadherencija u kroničnim bolestima iznosi između 30 do 50 % (44, 45). Niska adherencija kod topikalne primjene lijekova je česti razlog lošeg odgovora na lijek i povezuje se s lošim ishodima kod primjerice psorijaze, atopijskog dermatitisa i akne (4).

#### 4.4.2. Topikalna terapija hiperpigmentacija

Efikasna topikalna terapija hiperpigmentacija uključuje hidrokinon, azelatnu kiselinu, tretinoin i kortikosteroide, a propisuje se od strane liječnika specijalista dermatologije (1, 4, 30).

Kozmetički proizvodi s azelatnom kiselinom dostupni su i bez recepta, kao i oni s kojičnom i askorbinskom kiselinom, niacinamidom, inhibitorima sojinih proteina i ekstraktom sladića. Radi se o prirodnim djelatnim tvarima koje su pokazale učinkovitost u kliničkim studijama, ali se u kozmetičkim pripravcima ne nalaze uvijek u terapijskim koncentracijama.

Za terapiju hiperpigmentacija je karakteristično da se najčešće koristi više djelatnih tvari koje imaju različite mehanizme djelovanja, a mogu se kombinirati i s drugim postupcima kao što su pilinzi i laserska terapija (1, 4).

##### 4.4.2.1. Hidrokinon

Hidrokinon je fenolni spoj koji strukturom nalikuje prekursorima melanina i inhibira enzim tirozinazu te tako sprječava konverziju DOPA-e u melanin, a mogući mehanizmi djelovanja su i inhibicija sinteze DNA i RNA, degradacija melanosoma i uništavanje melanocita (46).

Radi se o kemijskom spoju koji je izrazito hidrofilan, kemijski nestabilan i podložan oksidaciji. Dolazi u obliku bijelih kristala topljivih u vodi, alkoholu i eteru (47). Kemijska nestabilnost vodi do oksidacije u p-benzokinon koji je kancerogen, a ostali spojevi koji nastaju njegovom razgradnjom mijenjaju boju formulacije (48).

Zbog svoje hidrofilnosti ima ograničeno prodiranje u kožu te se pri izradi emulzija često kombinira s pojačivačem apsorpcije. Ipak, nužno je lokalizirati lijek u koži kako ne bi došlo do težih sistemskih nuspojava kao što su hepatotoksičnost i nefrotoksičnost. Takve ozbiljne nuspojave su zasad zabilježene samo na glodavcima (31). Kod ljudi je apsorpcija kroz kožu od 24 %-45,3 % (ovisno o mjestu primjene), a vršne koncentracije hidrokinona u plazmi nisu ništa više nego nakon konzumiranja hrane bogate arbutinom (npr. brusnica, borovnica). Arbutin je kemijski spoj čijom hidrolizom nastaje hidrokinon u slabo kiselom mediju (49).

Kod ljudi su najčešće zabilježene blage iritacije, crvenilo i suhoća kože, a od ozbiljnijih i trajnih nuspojava, do kojih dolazi zbog kronične upotrebe, najpoznatije su hipopigmentacija i trajno odlaganje crno plavkastog pigmenta u hipodermisu (egzogeno ohronoza) (1). Nije poznata incidencija ove nuspojave, no stopa je viša u osoba tamnije boje kože s puno melanina.

Zbog svoje učinkovitosti, topikalna terapija s 4 %-tnim hidrokinonom ostaje zlatni standard u dermatologiji, no zbog nuspojava, mogućeg kancerogenog djelovanja i toksičnog učinka na okoliš, koristi se sve manje te u nižim koncentracijama, a kombinira s drugim lijekovima kako bi se postigao isti učinak uz manje nuspojave (34).

Njegova koncentracija u pripravku je direktno proporcionalna učinkovitosti, pa je tako 2 % -tni pripravak dobro podnošljiv i ima dobre rezultate u 14 do 70 % pacijenata, a 3-5 %-tne koncentracije su vrlo učinkovite, ali su puno iritativnije. U dozama iznad 5 % više više nema poboljšanja učinka već samo više štetnih učinaka (1).

Komercijalno dostupni pripravci obično dolaze u kombinaciji s drugim djelatnim tvarima koji poboljšavaju djelovanje lijeka stanjujući epidermis, kao npr. retinoidi i glikolna kiselina.

Postoje razne kombinacije, najčešće s tretinoinom i kortikosteroidom poput kombinacije s hidrokinonom 4 %, tretinoinom 0,05 % i hidrokortizon acetatom 1 % (1).

Optimalni rezultati postižu se već nakon 5 do 7 tjedana, a potrebno ga je primjenjivati dva puta dnevno. Nakon pet do šest mjeseci terapije ne treba više očekivati daljnja poboljšanja te je tada uputno promijeniti terapiju (49).

Prema regulaciji 1223/2009 EC u zemljama Europske unije, zabranjen je u svim kozmetičkim proizvodima, ali se može koristiti pod nadzorom specijalista te se može izdavati u ljekarnama uz recept (35).

#### 4.4.2.2 Azelatna kiselina

Azelatna kiselina je dihidrokarboksilna kiselina izolirana iz kultura *Pityrosporum*. U *in vitro* uvjetima inhibira tirozinazu i interferira sa sintezom DNA . Ima antiproliferativni i citotoksični učinak samo na abnormalne melanocite, a u koncentracijama od 15-20 % je pokazala istu i veću učinkovitost u terapiji melazme i postupalnih hiperpigmentacija od 4 %-tnog hidrokinona (50).

U trenutku pisanja ovog rada je u Republici Hrvatskoj registriran lijek s azelatnom kiselinom za topikalnu primjenu u koncentraciji od 20 % (Skinoren krema) (51), a dostupna je u kozmetičkim preparatima bez recepta (gdje često nije navedena koncentracija djelatnih tvari) i kao čista djelatna tvar za izradu magistralnog pripravka prema liječničkom receptu. To je posebno korisno kod kombinirane terapije s drugim djelatnim tvarima ili zbog prilagođavanja doze lijeka.

Azelatna kiselina je bijelo-žuti prašak, topiv u vrućoj vodi, etanolu i organskim otapalima (52). Prilikom izrade kreme, potrebno ju je uklopiti u odgovarajuću podlogu, a to su u pravilu hidrofilne emulzije tipa ulje u vodi (U/V) koje su stabilne u širokom spektru pH i u koje se mogu dodati razni aktivni farmaceutski sastojci (52).

Lijek postoji na tržištu postoji kao 20 %-tna krema, 15 %-tni gel i pjena, a većina kliničkih studija rađena je upravo s 15 %-tnim gelom, za koji je pokazano da ima bolju penetraciju kroz kožu nego 20 % krema. Najnoviji oblik je pjena, koja je dobra alternativa gelu i dodatno njeguje kožu (53).

Azelatna kiselina prodire u sve slojeve ljudske kože nakon lokalne primjene kreme. Dio azelatne kiseline koji se apsorbira kroz kožu izlučuje se u nepromijenjenu obliku putem urina. Preostali dio razgrađuje se  $\beta$ -oksidacijom u dikarboksilne kiseline s kraćom duljinom lanca (C7, C5) koje su također nađene u urinu (51).

Indicirana je za liječenje *acne vulgaris* i melazme. U kombinaciji s 0,05 %-tnim tretinoinom ili s 15-20 %-tnom glikolnom kiselinom se dodatno pojačava učinak (4). Nuspojave su prolazne, a uključuju svrbež, eritem, ljuskanje kože i rijetko alergijsku senzibilizaciju. Do nuspojava u pravilu dolazi u početku terapije i tada treba smanjiti dozu, prorijediti aplikaciju ili nakratko prekinuti terapiju (51).



Kliničko ispitivanje provedeno 2011. godine na 29 žena usporedilo je djelovanje 4 %-tnog hidrokinona i 20 %-tne azelatne kiseline na dvije skupine žena. Pratio se MASI koji se smanjio u obje grupe i nakon prvog mjeseca nije bilo razlike između pacijenata na terapiji hidrokinonom i azelatnom kiselinom, no nakon drugog mjeseca se između ove dvije skupine mogla uočiti statistički značajna razlika (50).

Azelatna kiselina u koncentraciji od 20 % ima bolje rezultate od 4 %-tnog hidrokinona kod blažih slučajeva epidermalne melazme, a prednost je što nije toksična za kožu kod češćeg i ponovljenog tretmana. Epidermalni i miješani epidermalno-dermalni tipovi melazme dobro reagiraju na liječenje 20 %-tnom azelatnom kiselinom, dok isključivo dermalna melazma ne odgovara na liječenje (50).

Liječenje melazme traje minimalno 12 tjedana i kremu je potrebno nanositi redovito, dva puta dnevno, a za cijelo lice je potrebno nanijeti 2,5 cm kreme. Tijekom liječenja je obavezna istovremena primjena sredstava širokog spektra za zaštitu od sunca (UVA i UVB) kako bi se spriječila suncem izazvana egzacerbacija i repigmentacija svijetlih područja (51).

#### 4.4.2.3 Tretinoin

Tretinoin je topikalni retinoid prve generacije, derivat vitamina A, koji ima široku primjenu u dermatologiji. Najčešća indikacija za propisivanje tretinoina su akne, ali koristi se i u terapiji hiperpigmentacija jer je primijećeno da posvjetljuje tamne mrlje na licu (49). Najvjerojatnije do posvjetljivanja dolazi zbog ubrzanog obnavljanja kože i inhibicije UVB zrakama inducirane tirozinaze. Retinoidi sudjeluju u sintezi i raspodjeli melanina na više načina. Reduciraju transkripciju tirozinaze i sintezu melanina (54), i ubrzavaju obnovu kože te tako smanjuju

prijenos melanosoma i stimuliraju gubitak melanina (55). Tretinoin je žuti ili svjetlonarančasti prašak topljiv u vodi, slabo topljiv u 96 %-tnom alkoholu. Osjetljiv je na zrak, vrućinu i svjetlo. Prilikom izrade magistralnog pripravka ne smije se koristiti metalni pribor i treba smanjiti i minimizirati izlaganje svjetlu (56).

Najčešće nuspojave su suhoća, ljuskanje, crvenilo i pečenje kože koji obično nestaju nakon prvih nekoliko tjedana terapije. U tom periodu se može koristiti i svake druge noći kako bi se smanjila iritacija, a kreme se bolje podnose od gelova jer dodatno hidratiziraju kožu. Moguće je i započeti liječenje s manjim dozama i postupno doći do 0,1 % tretinoina. Pripravak se treba nanositi jednom dnevno, noću prije spavanja i potpuno ukloniti s lica prije izlaganja suncu. Kroz dan je potrebno aplicirati fotozaštitna sredstva s filtrima širokog spektra i hidratizirati kožu (49).

Poznato je da sistemska primjena retinoida vodi do kongenitalnih malformacija te zato postoji strah od potencijalne teratogenosti kod dugoročne topikalne primjene. No sistemska apsorpcija nakon topikalne primjene je zanemariva. Istraživanje s 645 sudionica je pokazalo da ne postoji povišeni rizik od teratogenosti kod djece čije su majke bile izložene topikalnim retinoidima, ali se ipak gotovo nikad ne propisuju trudnicama jer su indicirani u dermatološkim stanjima koja nisu hitna (melazma, strije i akne) (57). Koristi se i za ublažavanje finih bora jer djelomično nadomješta kolagen u koži oštećenoj suncem (58).

U terapiji melazme se koristi u koncentracijama od 0,025 % do 0,1 % navečer prije spavanja. Najčešće se propisuje u kombinaciji s drugim djelatnim tvarima, a kada se koristi kao monoterapija ima sporiji učinak i potrebno je 24 tjedana za zadovoljavajuće rezultate (49). U kliničkoj studiji 1993. godine je ispitan učinak 0,1 %-tnog tretinoina na melazmu kroz 40 tjedana i 68 % je imalo značajno poboljšanje, ali je zabilježeno i iznimno puno nuspojava (88 %) što se moglo i očekivati s obzirom na veliku dozu tretinoina (59).

#### 4.4.2.4 Kortikosteroidi

Topikalni kortikosteroidi imaju široku primjenu u dermatologiji. Za liječenje hiperpigmentacija se nikada ne koriste kao monoterapija, već uvijek u kombinaciji s drugim djelatnim tvarima.

Formula koja se pokazala klinički učinkovita za liječenje melazmi i postupalnih hiperpigmentacija je poznata od sredine sedamdesetih godina prošlog stoljeća, a radi se o kombinaciji hidrokinona, tretinoina i kortikosteroida. Originalna formula je sadržavala hidrokinon 5 %, tretinoin 0,1 % i deksametazon 0,1 % , a prvi vidljivi znakovi depigmentacije su uslijedili nakon 3 tjedna (60). Do danas su se pojavile mnoge modifikacije, najpoznatije su prikazane u tablici 2. Sve kombinacije su u hidrofilnim podlogama. Primjenjuje se dva puta dnevno.

**Tablica 2. Kombinacije formula za liječenje hiperpigmentacija (prilagođeno prema [33])**

	Hidrokinon	Tretinoin	Kortikosteroid niske ili umjerene potentnosti	N-acetlcistein
Kligman i Willis	5 %	0,1 %	0,1 % deksametazon	-
Pathak	2 %	0,05-0,1 %	-	-
Westerhof	2 %	-	0,1 % triamcinolon acetonid	4.7 %
Katsambas i Antiniou (1)	4 %	0,05 %	1 % hidrokortizon acetat	-
Katsambas i Antiniou (2)	2 %	0,05 %	1 % hidrokortizon acetat	-
Taylor	4 %	0,05 %	0,01 fluocinolon acetonid	-

Kortikosteroid treba biti niske ili umjerene potentnosti i njegova je uloga smanjiti iritaciju nastalu primjenom hidrokinona i tretinoina. Za liječenje hiperpigmentacija se predlaže korištenje

7 do 8 tjedana, a za sprječavanje postupalnih hiperpigmentacija (PIH) nakon laserske terapije se koristi potentniji kortikosteroid nekoliko dana nakon zahvata. Naime, prilikom liječenja laserom često dolazi do PIH, a primjena klobetazola u koncentraciji od 0,05 % kroz samo dva dana, smanjuje incidenciju PIH za 35 % (61).

Prilikom izrade magistralnog pripravka treba uzeti u obzir činjenicu da odabir podloge utječe na potentnost kortikosteroida, ali i da razrjeđivanje originalne formulacije ne mijenja nužno potentnost pripravka. Gao i Po su dokazali da je krema potentnija od masti i gela, te da razrjeđivanje originalne formulacije u odnosu 1:10 nije rezultiralo značajnom promjenom u potentnosti kortikosteroida (43).

#### 4.4.2.5 Kojična kiselina

Kojična kiselina je nusprodukt metabolizma gljiva *Aspergillus oryzae* i *Penicillium spp* koji se u kozmetici koristi kao antioksidans i za depigmentaciju jer inhibira tirozinazu, a primjenjuje se dva puta dnevno (49). Tvori kristale topljive u alkoholu i acetonu (52). Vrlo je nestabilna molekula koja gubi učinkovitost nakon izlaganja svjetlu (49). Najčešća nuspojava nakon topikalne primjene je kontaktni dermatitis, crvenilo i svrbež kože (62).

U nekim zemljama, poput Kanade, moguće je naći kozmetičke proizvode koji sadrže čak 30 % kojične kiseline, ali u Europskoj Uniji je maksimalna dozvoljena koncentracija kojične kiseline u kozmetici 1 %. Odluku je donio Znanstveni odbor za zaštitu potrošača (SCCS) 2012. godine, a ta koncentracija je uzeta kao maksimalna kod koje ne dolazi do senzibilizacije kože i ne predstavlja rizik za ljudsko zdravlje (63).

Depigmentacijski učinak je dokazan na zamorcima s koncentracijom od 4 %, ali taj efekt nije vidljiv pri nižim koncentracijama koje su dostupne u kozmetičkim pripravcima (63). Također treba napomenuti da kao monoterapija nije izrazito uspješna, primjerice ima slabije djelovanje od 2 %-tnog hidrokinona. Zato se koristi u kombinacijama s drugim djelatnim tvarima i tako postiže pojačani sinergistički učinak, primjerice s 2 %-tnim hidrokinonom i 10 %-tnom glikolnom kiselinom ili s kombinacijom tretinoina, hidrokinona i/ili kortikosteroida (31). Iz svih navedenih razloga, terapija kojičnom kiselinom ima najveći terapijski potencijal kada se koristi u kombinaciji s drugim djelatnim tvarima i u višim koncentracijama od onih prisutnih u kozmetičkim pripravcima.

#### 4.4.2.6 Askorbinska kiselina

Askorbinska kiselina je otkrivena početkom 20. stoljeća i od tada su napravljena brojna istraživanja koja istražuju njezinu ulogu u ljudskom tijelu i mehanizme kojima štiti stanice.

Važnost ovog vitamina je posebno naglašena u koži jer je uključen u proces sinteze kolagena i diferencijaciju keratinocita, a njegov kronični nedostatak vodi do razvoja skorbuta.

Dokazano je da smanjuje oksidaciju DOPA kinona, inhibira aktivnost tirozinaze, promiče sintezu kolagena i ima antioksidacijski i fotoprotektivni učinak. Kao antioksidans neutralizira slobodne radikale kisika, dušika i sumpora, regenerira tokoferol i smanjuje upalni odgovor, a tirozinazu inhibira keliranjem bakra koji je nužan za funkciju ovog enzima (4).

Zdrava koža sadrži višu koncentraciju vitamina C nego plazma, što upućuje na akumulaciju iz krvotoka. Rezultati studije iz 2001. godine pokazuju da nakon postizanja vršne koncentracije vitamina C u plazmi, više ne dolazi do rasta koncentracije u koži (64). To dovodi do zaključka da

oralna suplementacija može biti učinkovita u podizanju razine u koži, samo kod pojedinaca koji su prethodno imali snižene količine vitamina C u plazmi.

Oralna suplementacija vitaminom C i E ima fotoprotektivni učinak na kožu, ali nedovoljan da bi u potpunosti zaštitio kožu od oštećenja uzrokovanog UV zračenjem (65).

Askorbinska kiselina je bijeli ili gotovo bijeli kristalinični prašak koji postaje proziran nakon izlaganja zraku i vlazi, a dobro je topljiv u vodi (66).

Hidrofilne i nabijene molekule slabo prodiru kroz barijeru koju čine epidermalne stanice, ali uz pH niži od 4 i adekvatnu formulaciju pripravka, mala količina askorbinske kiseline ipak uspije penetrirati u kožu (36).

Najveći izazov u razvoju formulacija za topikalnu primjenu jest kako održati stabilnost pripravka. Unatoč tome, postoji velik broj kozmetičkih proizvoda koji sadrže askorbinsku kiselinu i stalno se razvijaju nove strategije koje pokušavaju riješiti ovaj problem.

Vitamin C se razgrađuje u vodenom mediju, u prisustvu kisika i metalnih iona pri čemu formulacija dobiva žućkastu boju. Pri izradi formulacije bi trebalo voditi računa o niskom pH i smanjiti ukupni sadržaj vode, a dodatak prirodnog antioksidansa kao što je ferulična kiselina može znatno pridonijeti stabilnosti. Ferulična kiselina u koncentraciji od 0,5 % stabilizira više od 90 % L-askorbinske kiseline i 100 % alfa tokoferola u otopini koja sadrži 15 % askorbinske kiseline i 1 % alfa tokoferola i udvostručuje fotoprotektivni učinak (67).

Optimalna koncentracija vitamina C u topikalnoj primjeni ovisi o formulaciji i namjeni pripravka, no poznato je da se pri koncentracijama višim od 20 % ne postiže bolji učinak već se samo povećava iritacija kože (68).

Derivati askorbinske kiseline su mnogo stabilniji, ali nemaju tako dobar učinak. Hidrofilni derivati poput natrijevog ili magnezijevog askorbil fosfata su stabilni no nemaju antioksidacijski učinak već se moraju prevesti u askorbinsku kiselinu preko enzima čime je smanjena permeabilnost. Lipofilni derivat poput askorbil palmitata ima nešto manju stabilnost, ali mu je prednost što dobro hidratizira i zaglađuje kožu (69).

Učinak askorbinske kiseline je dokazan u raznim *in vitro* studijama, kao i na životinjama, ali najbitnije su one komparativne na ljudima kojih nema puno. U usporedbi s postojećom terapijom za hiperpigmentacije ima dobre rezultate. Takvo je istraživanje iz 2004. godine gdje su Espinal-Perez i suradnici usporedili učinak 4 %-tnog hidrokinona i 5 %-tne askorbinske kiseline (70). Šesnaest žena su na pola lica nanosile hidrokinon, a na drugu polovicu askorbinsku kiselinu. Na strani lica tretiranoj s hidrokinonom poboljšanje je iznosilo čak 93 % u usporedbi s 62,5 % na strani tretiranoj s askorbinskom kiselinom. No, na strani lica tretiranoj s askorbinskom kiselinom zamijećeno je daleko manje nuspojava, svega 6,2 % naspram 68,7 % na strani tretiranoj s hidrokinonom.

Askorbinska kiselina se koristi u kombinaciji s drugim djelatnim tvarima za liječenje hiperpigmentacija, a ne kao monoterapija.

#### 4.4.2.7 Niacinamid

Niacinamid je amidni oblik vitamina B3 koji inhibira transfer melanosoma iz melanocita u keratinocite i tako utječe na melanogenezu (71). Esencijalni je dio koenzima nikotinamid adenin dinukleotida (NAD), nikotinamid adenin dinukleotid fosfata (NADP) i njihovih reduciranih oblika (NADH i NADPH).

Niacinamid je bijeli ili gotovo bijeli kristalični prašak ili tvori bezbojne kristale, dobro topljivi u vodi i bezvodnom alkoholu. 5 %-tna vodena otopina nikotinamida ima pH 6 -7.5 (72).

Čest je sastojak u kozmetici jer poboljšava izgled kože, smanjuje žutilo i crvenilo, posvjetljuje mrlje i povećava elasticitet kože (73). U terapiji za akne koristi se kao 4 %-tni gel dva puta dnevno (74), a za liječenje hiperpigmentacija se može koristiti u kombinaciji s drugim djelatnim tvarima kako bi se postigao sinergistički učinak . Na kulturi melanocita je dokazano da u koncentraciji od 5 % smanjuje prienos melanosoma za 36-68 % i reducira kutanu pigmentaciju (71).

Nuspojave niacinamida nakon topikalne primjene su suhoća, svrbež, eritem i iritacija kože. Ukoliko do njih dođe, aplikaciju treba prorijediti (75).

#### 4.4.2.8 Sojini proteini

Mali proteini prisutni u soji (sojin inhibitor tripsina i Bowman-Birk inhibitor) pokazuju depigmentacijsku aktivnost i sprječavaju UV zrakama induciranu pigmentaciju (76). Proteinaza aktivirani receptor (engl. Proteinase activated receptor, PAR2) je G protein koji se nalazi samo na keratinocitima, i regulira pigmentaciju upravljajući fagocitozom melanosoma. Aktivacijom ovog receptora dolazi do pojačane pigmentacije, a njegovom blokadom do smanjenog odlaganja melanina u keratinocite (36).

Sojini proteini su pokazali učinkovitost u smanjivanju znakova fotostarenja kao i postupalnih hiperpigmentacija. Mogu se pronaći u različitim kozmetičkim pripravcima dostupnim bez recepta. Česte su kombinacije s retinolom i zaštitnim faktorom od sunca koje su u kliničkim istraživanjima pokazale učinkovitost (77).



#### 4.4.2.9 Ekstrakt korijena sladića

Korijen sladića (*Glycyrrhiza glabra L.*) se u medicini tradicionalno koristi već stoljećima. Sadrži mnoge djelatne tvari poput saponina, flavonoida, polisaharida i kumarina. Povoljno djeluje na epitelizaciju rana (78) i smanjuje simptome atopijskog dermatitisa (79) te pokazuje depigmentirajući učinak (80). Zbog toga se sve češće pronalazi kao sastojak raznih kozmetičkih pripravaka.

Ekstrakt korijena sladića u hidrofobnoj frakciji sadrži nekoliko vrsta flavonoida koji djelomično inhibiraju melanogenezu ili kroz druge mehanizme vode do depigmentacije. Žuta boja ekstrakta potječe od flavonoida, a jedan od najvažnijih je glabiridin za koji je u životinjskom modelu dokazano da djelomično inhibira aktivnost tirozinaze. Drugi flavonoid bitan za depigmentirajući učinak korijena sladića je likviritin koji vodi do depigmentacije ublažavanjem eritema induciranog UV zračenjem i raspršivanjem melanina (80).

Krema s 2 %-tnim likviritinom aplicirana kroz 4 tjedana je terapijski učinkovita u melazmi (81). Zubair i Mujtaba su usporedili učinak 2 %-tne i 4 %-tne kreme likviritina s 4 %-tnim hidrokinonom na 90 ispitanika s melazmom. Krema s 4 %-tnim likviritinom je bila značajno učinkovitija od hidrokinona i 2 %-tnog likviritina. Pacijentice koje su koristile likviritin ( u obje skupine) nisu imale nikakve nuspojave, dok je u grupi s hidrokinonom zabilježen kontaktni dermatitis i pojačana hiperpigmentacija kod jedne sudionice. Učinak hidrokinona je bio vidljiv tek nakon 8 tjedana, a kreme s likviritinom su postigle vidljivi učinak već nakon 4 tjedana. Ipak, kreme s likviritinom su postigle najveći učinak u smanjenju intenziteta pigmentacije, a na veličinu melazme nisu imale učinak.

Za korištenje biljnih ekstrakta koje posjeduju biološki aktivne tvari u kozmetičke svrhe, potrebno je razviti formulacije u kojima će aktivne komponente zadržati svoju ljekovitost, penetrirati kroz kožu i pritom zadržati stabilnost.

Korijen *G. glabra L.* sadrži visok udio aktivnih polifenolnih spojeva, no zbog nepropusnosti *stratuma corneuma*, njihova biodostupnost je vrlo niska. Mostafa i suradnici su liofilizirani ekstrakt korijena sladića uklopili u mikroemulziju i postigli formulaciju u kojoj su antioksidacijska svojstva ekstrakta bila ne samo očuvana, već višestruko pojačana. Između tri ispitivane formulacije, odabrana je mikroemulzija koja je imala visoku stabilnost na sobnoj temperaturi, optimalnu viskoznost i optimalni sadržaj flavonoida i polifenola. Velika prednost ove formulacije je jednostavan sastav (oleinska kiselina:polisorbitat 60/etanol:voda:ekstrakt sladića, 6:54:38.5:1.5) i cjenovna pristupačnost (82).

Sathya i suradnici su predložili drugu formulu, sa znatnom višim postotkom uljne faze (kokosovo ulje) i metanolnim ekstraktom korijena sladića. Koristili su polisorbitat 80 (Tween 80), hidrofilni emulgator koji se otapa u vodenoj fazi i tvori ulje u vodi emulzije (O/W). Primijetili su da emulzije s višim postotkom ekstrakta imaju niži pH što se najvjerojatnije može pripisati prisustvu glicirizinske kiseline (83).

Kod korištenja biljnih ekstrakata u kozmetičke svrhe, trebalo bi obratiti pozornost na otapalo korišteno pri ekstrakciji i dati prednost glicerolnim ekstraktima. Glicerol ne iritira kožu poput etanola i djeluje kao humektans (84).

#### 4.4.2.10 Metformin

Potruga za novim djelatnim tvarima koje inhibiraju melanogenezu, djelomice proizlazi iz potencijalnih rizika koje nosi dugotrajna upotreba hidrokinona i kombinirane terapije. Da bi se novim supstancama dokazala djelotvornost, potrebno ih je usporediti s hidrokinonom.

Jedan takva "nova" djelatna tvar je metformin, oralni antidijabetik, koji se koristi kao prva linija liječenja dijabetesa melitusa tipa 2 prema svim smjericama, a propisuje se i za stanje predijabetesa i policistične jajnike. U zadnjih 50 godina, koliko se propisuje, pojavile su se brojne nove studije koje istražuju nove potencijalne indikacije, a posljednja u nizu je topikalna primjena ovog lijeka.

Metformin apliciran na kožu dovodi do smanjene ekspresije melanocit inducirajućeg transkripcijskog faktora (engl. *Melanocyte inducing transcription factor*, MITF), a to rezultira smanjenom transkripcijom i sintezom proteina koji sudjeluju u sintezi melanina, prije svega, tiroznaze (85).

Lehraiki i suradnici su dokazali ovu tvrdnju *in vivo* i *in vitro*, na miševima i na rekonstituiranoj ljudskoj koži te predložili kliničku strategiju za korištenje metformina kao topikalnog lijeka za liječenje hiperpigmentacija (86). U trenutku pisanja ovog rada, objavljene su samo dvije studije s upotrebom topikalnog metforminom na ljudima. U Indiji je 2019. godine provedena randomizirana kontrolirana studija na 40 pacijenata s melazmom (87). Uspoređivao se učinak 30 %-tnog losiona s metforminom i kreme s kombiniranom terapijom (hidrokinon 2 % + tretinoin 0,025 % + fluocinolon acetonid 0,01 %) u periodu od 8 tjedana. Rezultati su bili usporedivi tj. između dviju skupina nije bilo statistički značajne razlike u liječenju melazme, a u skupini s metforminom nije bilo prijavljeno nuspojava.

Mapar i suradnici su iste godine napravili usporedbu topikalnog metformina s placebom u trajanju od 12 tjedana. Rezultati su pokazali da između metformina i placeba nema statistički značajne razlike, ali da je došlo do značajnog pada MASI koji je nastavio padati u skupini liječenoj metforminom i u dvanaestom tjednu. U placebo skupini nije bilo poboljšanja nakon osmog tjedana (88).

Iako se radi o studijama provedenim na malom broju pacijenata kroz 8 i 12 tjedana, rezultati su ohrabrujući, jer je kod hiperpigmentacija, kao u uostalom kod svih kroničnih bolesti, izuzetno bitno pronaći lijek koji će biti siguran i prihvatljiv za pacijenta kako bi se mogao koristiti dovoljno dugo da se postigne klinička remisija. Metformin je zasad pokazao da je depigmentirajući učinak usporediv s hidrokinonom i sve ukazuje na to da nema ozbiljnih nuspojava, no potrebno je još većih istraživanja kako bi se dokazala njegova sigurnost i djelotvornost.

#### 4.4.3 Oralna terapija hiperpigmentacija

Liječenje hiperpigmentacija je spor proces koji zahtjeva kombinaciju različitih lijekova i postupaka. Topikalna terapija je prva linija liječenja no postoje znanstveni dokazi da se određeni lijekovi i dodaci prehrani mogu uspješno kombinirati i pridonijeti fotoprotekciji i posvjetljivanju kože.

##### 4.4.3.1 Traneksamična kiselina

Traneksamična kiselina je antifibrinolitik koji inhibicijom plazmina vodi do zgrušavanja krvi i smanjenja gubitka krvi u kirurgiji i zdravstvenim stanjima povezanim s povećanim krvarenjem. Registrirana je samo za liječenje poremećaja hemostaze, no koristi se i mimo odobrenja (*off*

*label*) za liječenje refraktorne melazme i postupalnih hiperpigmentacija (89). Traneksamična kiselina inhibira konverziju plazminogena u plazmin, formirajući s njim reverzibilni kompleks. Smatra se da aktivnost plazmina u keratinocitima vodi do sinteze arahidonske kiseline i više razine MSH. Inhibicijom ovog puta postiže se smanjivanje melanogeneze i depigmentirajući učinak (90). Doziranje je dva puta dnevno 250 mg i terapija se dobro podnosi. Najčešće nuspojave su nadutost i glavobolja no moguća je i duboka venska tromboza pa prije liječenja treba uzeti detaljnu anamnezu. Prvo posvjetljivanje kože je vidljivo već nakon 8 tjedna, a najbolje reaguju pacijenti kod kojih melazma nije nasljedna (89). Koristi se isključivo pod liječničkim nadzorom.

#### 4.4.3.2. Dodaci prehrani

Postoji nekoliko dodataka prehrani koji se već desetljećima koriste u svrhu zaštite kože od sunca, poput južnoameričke paprati *Polypodium leucotomos* ili karotenoida. Njihova je djelotvornost potvrđena randomiziranim kontroliranim istraživanjima u kojima je dokazano da mogu ubrzati posvjetljivanje hiperpigmentacija i prevenirati dio oštećenja nastalih izlaganjem suncu (91). Iako se mehanizmi djelovanja donekle razlikuju, svima im je zajedničko da su jaki antioksidansi koji imaju visoku sposobnost neutraliziranja slobodnih radikala. To su visoko reaktivne čestice koje se oslobađaju nakon izlaganja kože UV zrakama i uzrokuju strukturalna i funkcionalna oštećenja stanica. Dodaci prehrani mogu pridonijeti u fotoprotekciji i posvjetljivanju kože, no samo kao dodatak uz topikalnu terapiju i fotozaštitna sredstva s filtrima širokog spektra.

U tablici 3 su navedeni dodaci prehrani koji su u randomiziranim kliničkim studijama pokazali djelotvornost.

**Tablica 3. Dodaci prehrani koji pridonose fotoprotekciji i posvjetljivanju kože (prilagođeno prema [92])**

Dodatak prehrani	Vrsta istraživanja	Mehanizam djelovanja	Intervencija i doziranje	Mjereni ishod	Rezultat
<i>Polypodium leucotomos</i> ekstrakt (PLE)	Randomizirano kontrolirano istraživanje	Smanjuje UV zrakama inducirana oštećenja i mutacije na DNA akutni upalni odgovor. Povećava ekspresiju tumor supresorskog gena p53.	480 mg dva puta dnevno kroz 12 tjedana uz fotozaštitu i 4 % -tna topikalna terapija hidrokinonom Goh i sur., 2018 (91)	mMASI (modificirani Melasma Area Severity Indeks) ,MELASQoL (Melasma Quality of Life Scale), indeks melanina i indeks eritema	mMASI i MELASQoL su značajno sniženi u grupi liječenoj s PLE u odnosu na placebo, indeksa melanina i eritema je poboljšan, ali bez razlike u odnosu na placebo
			720 mg dva puta dnevno kroz 12 tjedana uz fotozaštitu Ahmed i sur., 2013 (93)	Indeks melanina i MASI	Indeks melanina (P = 0,14) i MASI (P = 0,62) su sniženi u grupi liječenoj s PLE, ali nema značajne razlike između PLE i placeba
Oralni karotenoidi	Randomizirano kontrolirano istraživanje	Hvataju kisikove radikale inducirane UV zrakama	800 mg 1x dnevno kroz 84 dana uz topikalnu terapiju inhibitorom tirozinaze Teo i sur., 2015 (94)	Indeks eritema i mMASI	Indeks eritema i mMASI su značajno sniženi u odnosu na placebo skupinu
Melatonin	Randomizirano kontrolirano istraživanje	Hvata kisikove radikale, inhibira sintezu tirozinaze i smanjuje broj MSH receptora na membrani	Oralni melatonin 3mg dnevno i topikalna terapija melatoninom kroz 90 dana Hamadi i sur.,2010 (95).	MASI	MASI je značajno snižen u odnosu na placebo grupu
Procijanidini	Randomizirano kontrolirano istraživanje	Antioksidacijski i protuupalni učinak	Oralni procijanidini 24 mg dva puta dnevno i vitamini A, C i E kroz 8 tjedana Handog i sur., 2009 (96)	MASI u malarnoj regiji	MASI je značajno snižen u obje malarne regije

#### 4.4.4. Piling

Piling može biti kemijski ili mehanički, a cilj mu je da pod kontroliranim uvjetima ošteti kožu, kako bi nastala nova, poboljšane teksture i kvalitete. Skidanje kožnih slojeva inducira stanice da ubrzaju svoj ciklus što ubrzava deskvamaciju melanosomima prekrivenih keratinocita. Melanociti ne mogu dovoljno brzo stvarati pigment i opskrbljivati keratinocite, pa se na površini sloja vidi manje pigmentacije.

Pilinci mogu biti površinski, srednje duboki ili duboki. Površinski zahvaćaju samo *stratum corneum*, srednje duboki dolaze do gornjeg sloja dermisa, a duboki potpuno zahvaćaju gornji retikularni dermis.

Eksfolijanti puno bolje djeluju na hiperpigmentacije kada se kombiniraju sa inhibitorom tirozinaze ili blokatorima PAR2 receptora (97).

Prije bilo koje vrste pilinga nužno je educirati pacijente o primjerenom fotozaštiti.

##### 4.4.4.1 Kemijski piling

Površinski kemijski piling i piling srednje dubine se koristi u terapiji melazme s različitim uspjehom. Odgovor kože na kemijske pilinge može biti nepredvidljiv. Može doći do pojave hipopigmentacija i hiperpigmentacija na okolnoj koži, a ponekad se pojave keloidne formacije i hipertrofični ožiljci. Ovakve promjene su češće kod osoba tamnije boje kože (Fitzpatrick IV do VI). Za postizanje značajne depigmentacije potrebno je ponoviti postupak barem tri do četiri puta (97).

Ostale nuspojave pilinga su atrofija kože, bakterijske i virusne infekcije, milije i teleangiektazije.

**Tablica 4. Vrste pilinga (prilagođeno prema [98] i [99])**

<b>Površinski piling (98, 99)</b>	<b>Srednje duboki piling (99)</b>	<b>Duboki piling (99)</b>
Glikolna kiselina 10-70 %	Trikloroctena kiselina 35-50 %	TCA 35 % (u više prijelaza)
Salicilna kiselina 20-30 %	Jessnerova otopina + TCA 35 %	Fenolna otopina Baker - Gordon (Fenol 88 % + destilirana voda 2 ml + septasol sapun 8 kapi + Ulje biljke <i>Croton tiglium</i> 3 kapi)
Jessnerova otopina (salicilna kiselina 14 % + rezorcinol 14 % + mliječna kiselina 14 %)	Glikolna 25-70 % + TCA 35 %	
Trikloroctena kiselina (TCA) 10-20 %	Salicilna kiselina + TCA 35%	

Glikolna kiselina se ubraja u alfa hidroksi kiseline (AHA). U koncentraciji od 20 do 70 % se nanosi svaka dva do tri tjedna kako bi se postigao površinski ili srednje duboki piling (30). Pri višim koncentracijama narušava koheziju korneocita koji se nalaze odmah iznad granularnog sloja i postiže se deskvamacija kože. AHA kiseline mogu povećati fotosenzitivnost kože i inducirati nejednako tamnjenje (100), no mogu imati i zaštitnu ulogu. Tang i Yang su dokazali da niske koncentracije AHA kiselina štite kožu od sunčevog zračenja tako što smanjuju proizvodnju citokina induciranih UVB zrakama (101).

AHA kiseline su čest sastojak preparativne kozmetike. U Europskoj Uniji se u kozmetičkim proizvodima smije nalaziti glikolna kiselina do 4 % pri pH 3.8 i višem, a mliječna kiselina do 2.5 % pri pH 5 i višem (102). FDA dozvoljava doze AHA kiselina do 10 % pri pH 3.5 (103). Ovi proizvodi mogu biti dodani u svakonevnu njegu, ali njihova pretjerana upotreba može dovesti do upale koja stimulira melanocyte da proizvodi još više melanina i pogoršava problem. Zato ih treba koristiti oprezno i pacijenti se moraju upoznati s opasnostima.



#### 4.4.4.2 Mehanički piling

Mikrodermoabrazija je mehanički postupak kojim se mikrokristalima (npr. aluminijevog oksida ) postiže plića abrazija epidermisa. Tim zahvatom se mogu korigirati pliće bore, ožiljci i hiperpigmentacije . S obzirom da se uklanja tanji sloj epidermisa, rezultati nakon ovog postupka su skromni, ali su nuspojave rjeđe (99).

#### 4.4.5 Laseri

Laser proizvodi monokromatsku, koherentnu, svjetlosnu zraku koja se precizno usmjerava u kožno tkivo i ulazi s njim u interakciju. Na ovaj način se može liječiti veliki broj kožnih poremećaja, a među njima su i hiperpigmentacije. *Lentigo solaris* na rukama i licu odlično reagiraju na Q-Switch laser, ali melazma i PIH pokazuju samo umjereni odgovor (30). Nakon prvotne remisije nastupaju recidivi ili se pojavljuju nove postupalne hiperpigmentacije. Zato se koriste kod refraktorne melazme i to u kombinaciji s kemijskim pilingom. Baš kao i kod pilinga, komplikacije su češće u ljudi tamnije kože (97).

#### 4.4.6 Fotozaštita

Pojam fotozaštita podrazumijeva izbjegavanje sunca, korištenja odjeće sa zaštitinim faktorom (engl. *Ultraviolet Protection Factor*, UPF), sunčanih naočala, šešira, kapa i fotozaštitnih sredstava s filtrima širokog spektra. Fotozaštita je ujedno i preduvjet za prevenciju i liječenje hiperpigmentacija (4).

Faktor zaštite od sunčevog zračenja (engl. *Sun Protection Factor*, SPF) je opće prihvaćena mjera učinkovitosti sredstva za zaštitu od sunca. SPF je omjer minimalne doze UV zračenja potrebne za nastajanje eritema na koži zaštićenoj određenim proizvodom, i na nezaštićenoj koži. S obzirom da se prati pojava eritema, ovaj faktor više govori o zaštiti od UVB nego UVA zraka. Tako npr. SPF 15 ne znači da se vrijeme izlaganja suncu može produžiti 15 puta, već da je za pojavu crvenila kože potrebno 15 puta više zračenja. Količina UV zračenja koja je potrebna za nastanak oštećenja DNA je puno manja od one potrebne za nastanak opekline na koži i zato je za učinkovitu fotozaštitu potrebno provoditi sve mjere (4).

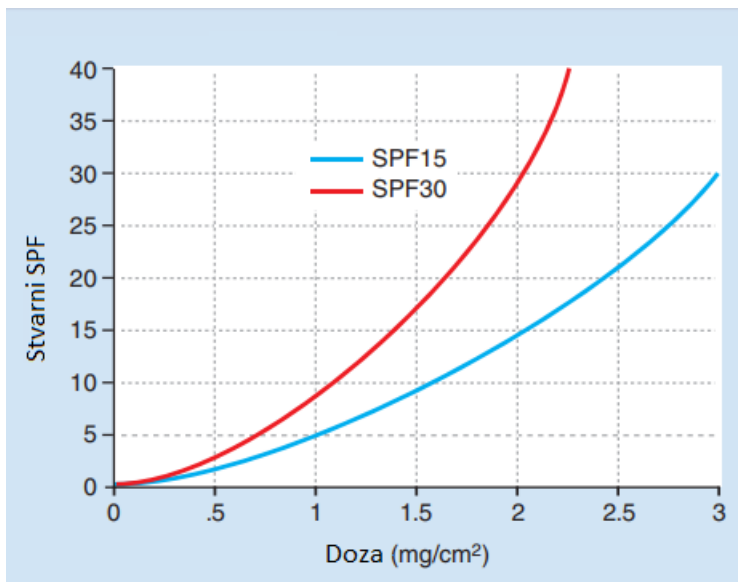
UV filtri se dijele u dvije kategorije, organski i mineralni. Organski filtri apsorbiraju UV zračenje i pretvaraju ga u neznatnu količinu topline. Obično su kozmetički prihvatljiviji i lakše se razmazuju. Najčešće korišteni organski UVB filter je oktinoksat, a za UVA zaštitu se češće koristi oksibenzon. Mineralni filtri uključuju titanijev dioksid i cinkov oksid koji su kemijski stabilniji i ne izazivaju alergije, ali ostavljaju bijeli trag i mogu biti komedogeni (4).

U Europskoj Uniji postoje mjerljive standardizirane oznake za UVA i UVB zaštitu kojima se olakšava snalaženje kod odabira SPF. Na fotozaštitnim sredstvima je uz faktor jednako vidljivo istaknuta razina zaštite. Za oznaku se koristi jedna od četiri kategorije (niska, srednja, visoka i vrlo visoka) kao jednostavna i značajna tvrdnja o efikasnosti proizvoda. Omjer UVA i UVB zaštite u proizvodu treba biti barem 1:3 jer postoje dokazi da se na taj način mogu spriječiti i umanjiti oštećenja kože (104). Taj je omjer na ambalaži proizvoda predstavljen oznakom UVA u krugu.

Fotozaštitna sredstva se trebaju obnavljati svaka dva sata i nanositi u preporučenoj količini.

Količina proizvoda pri testiranju SPF-a iznosi  $2 \text{ mg/cm}^2$  što bi značilo da se za površinu cijelog

tijela potroši oko 30 ml proizvoda. Pacijenti se rijetko pridržavaju ovih uputa i prosječno nanose 0,5 mg/cm<sup>2</sup> proizvoda što znači da je zaštita od sunca znatno umanjena. Krema sa SPF 30 nanesena u četiri puta manjoj količini od preporučene ima deset puta manji zaštitni faktor (4).



**Slika 2. Odnos između količine apliciranog fotozaštitnog sredstva i postignutog zaštitnog faktora (prilagođeno prema [4])**

Pacijenti ne koriste fotozaštitna sredstva u onoj mjeri u kojoj bi trebali ili ih uopće ne koriste. Weig i suradnici su u pokušali definirati faktore koji na to utječu . Studija je pokazala da se manjak adherencije vezuje uz niži socioekonomski status i muški spol, dok se žene uglavnom pridržavaju uputa, kao i osobe svjetlije puti. Ispitanici kojima je dermatolog preporučio fotozaštitu su bili skloniji njenom korištenju. Kao razlozi za neredovito korištenje navedeni su tekstura i izgled proizvoda (33,7 %), trošak (16,4 %) i manjak vremena (15,3 %) (105).

Pacijente često brine da će redovita fotozaštita prouzročiti deficit vitamina D jer njegova sinteza započinje u dermisu izlaganjem kože ultraljubičastim zrakama. Međutim, taj strah nije opravdan.

Fotokemijskom reakcijom iz 7-dehidroksikolesterola nastaje previtamin D<sub>3</sub> koji zatim prolazi toplinski ovisne reakcije izomerizacije u vitamin D<sub>3</sub>, kolekalciferol. Kolekalciferol se u jetri i bubrezima hidroksilira u aktivni oblik. Kontinuirano izlaganje sunčevoj svjetlosti ne vodi do proporcionalne proizvodnje vitamina D. Razlog tome je što su i previtamin D<sub>3</sub> i vitamin D<sub>3</sub> osjetljivi na UV zračenje i raspadaju se nakon dugotrajnog izlaganja suncu (4).

## **4.5 Ljekarničke intervencije**

Osim što imaju zadatak osigurati sigurnu i učinkovitu upotrebu lijekova, ljekarnici su ujedno i najdostupniji zdravstveni djelatnici koji svojim znanjem iz kozmetologije i farmakoterapije mogu znatno pridonijeti liječenju hiperpigmentacija. Pacijenti s kroničnim kožnim stanjima zahtijevaju savjete i edukaciju da bi postigli maksimalnu korist od terapije.

### **4.5.1 Magistralni pripravci u liječenju hiperpigmentacija**

Izrada magistralnih pripravaka se znatno prorijedila u proteklih pedeset godina, ali ostali su važan dio ljekarničke prakse jer omogućavaju opskrbu pacijenata s komercijalno nedostupnim farmaceutskim oblicima, dozama ili odgovarajućim kombinacijama djelatnih tvari.

Prije izrade magistralnog pripravka, ljekarnik bi trebao provjeriti da na tržištu već ne postoji prikladan farmaceutski ekvivalent, uzimajući u obzir farmaceutski oblik i dozu. U slučaju da postoji, ne savjetuje se izrada pripravka (106).

U trenutku pisanja ovog rada, u Republici Hrvatskoj postoji vrlo ograničeni izbor dostupnih komercijalnih lijekova za liječenje hiperpigmentacija. Od registriranih lijekova, dostupna je

samo krema s 20 %-tnom azelatnom kiselinom (Skinoren) dok se drugi lijekovi s djelatnim tvarima poput tretinoina i hidrokinona mogu nabaviti iz interventnog uvoza. Prilikom procesa uvoza lijeka često dolazi do odgode liječenja jer nabava lijeka može potrajati i duže od nekoliko dana. Kako su pakiranja ovakvih lijekova mala (15-30 g), a liječenje dugotrajno, postupak treba često ponavljati što može demotivirati pacijente u terapiji.

Propisivanje magistralnog pripravka omogućava liječniku da u potpunosti prilagodi terapiju pacijentu, pritom ne vodeći samo računa o kombinaciji i dozi djelatnih tvari, već i o podlozi koja će odgovarati tipu kože. Odgovarajuća tekstura kreme može povoljno utjecati na pacijentovu adherenciju. Uspješna topikalna terapija hiperpigmentacija zahtjeva kombinaciju više djelatnih tvari koje djeluju u različitim fazama melanogeneze i trebala bi se moći prilagoditi pacijentu i fazi liječenja. Tako bi primjerice doza tretinoina u početku trebala biti manja te se nakon nekoliko tjedana povećati do 0,1 %. Hidrokinon se može nakon nekoliko mjeseci ukloniti iz terapije ako se procjeni da je postigao maksimalni učinak, a doza mu se može, po potrebi, smanjivati ili povećavati (30).

Aktivne i pomoćne tvari, korištene doze i ambalaža, moraju biti u suglasnosti s europskom farmakopejom. Također, korištena receptura za magistralni pripravak bi trebala biti dio nacionalne farmakopeje ili nacionalno priznatog registra lijekova. Na taj način se osigurava sljedivost, sigurnost i kvaliteta magistralnog pripravaka (106).

Varijabilnost u karakteristikama magistralnih pripravaka može dovesti do razlika u stabilnosti i učinkovitosti formulacija. U istraživanju provedenom 2018. godine Serrano i suradnici su pokazali kako se po fizičko-kemijskim svojstvima razlikuju četiri magistralna pripravka iste koncentracije hidrokinona (48). Formulacije su sadržavale različite pomoćne tvari koji se koriste

u Španjolskoj prilikom izrade magistralnih pripravaka i sve su sadržavale hidrokinon u koncentraciji od 5 %. Kemijska stabilnost je procijenjena na temelju praćenja boje pripravaka, sadržaja hidrokinona i p-benzokinona u formulaciji nakon 30, 60 i 90 dana, a permeabilnost hidrokinona u kožu je izmjerena u *in vitro* uvjetima pomoću Franzovih difuzijskih ćelija. To je najčešći način određivanja permeabilnosti. Radi se o jednostavnoj i validiranoj metodi pri čemu se koristi vertikalna difuzijska ćelija koja se sastoji od donorskog odjeljka s pripravkom iz kojeg lijek difundira u receptorski odjeljak, a preko visoko propusne membrane koja ujedno služi kao inertni nosač.

Ispitivani magistralni pripravci su se razlikovali u više parametara, a najznačajnije razlike su u promjeni boje formulacije u smeđu te brzini prodiranja lijeka u kožu koja se mijenjala u ovisnosti o podlozi. Prisustvo antioksidansa je pogoršavalo promjenu boje, ali njihovim izostavljanjem se povećavao sadržaj p-benzokinona u pripravku. Takve promjene mogu jako umanjiti efikasnost lijeka jer smanjuju adherenciju pacijenta. Do njih dolazi zbog istovremene prisutnosti hidrokinona i p-benzokinona u otopini te nastaju različiti spojevi, topljivi i netopljivi u vodi. Spojevi topljivi u vodi ne sadrže hidrokinon i p-benzokinon, a nuklearna magnetska rezonanca je pokazala da su netopljivi spojevi kompleksi hidrokinona i p-benzokinona s nekovalentnim vezama (107).

Kemijsku stabilnost pripravka mogu narušiti i kombinacije lijekova koji ulaze u interakcije. Tako primjerice dodatak benzoilperoksida u formulaciju s tretinoinom vodi do njezinog raspadanja, a dodatak 10 %-tne uree u formulaciju s triamcinolon acetomidom vodi do raspada gotovo 45 % triamcinolona kroz period od dva mjeseca. Može doći i do značajne promjene u biodostupnosti aktivnih tvari. Dodatak salicilne kiseline (2 %) u kremu s 0,05 % fluocinonida je dvostruko

povećao količinu apsorbiranog fluocinonida u kožu. S druge strane, dodatak 10 %-tne uree u taj isti pripravak, je doveo do potpunog izostanka apsorpcije fluocinonida (108).

Da standard i kakvoća izrade magistralnog pripravka ne bi ovisio o umijeću pojedinog farmaceuta, potrebno je poštivati Rezoluciju CM/ ResAP(2016)1 Osiguranje kakvoće i sigurnosti lijekova izrađenih u ljekarni za posebne potrebe bolesnika (engl. *Resolution CM/ResAP(2016) on quality and safety assurance requirements for medicinal products prepared in pharmacies for the special needs of patients*) kojom su opisani standardi izrade i osiguranja kakvoće lijekova izrađenih u ljekarni (106).

#### 4.5.2 Njega hiperpigmentirane kože

Na tržištu postoji veliki izbor kozmetičkih proizvoda namjenjenih za uklanjanje hiperpigmentacija i ujednačavanje tena, koji često nose pretjerane tvrdnje i zbunjuju liječnike i pacijente. Ljekarnici bi trebali imati jedinstveno znanje o farmakoterapiji i kozmetologiji da savjetuju pacijente i liječnike, te omoguće uspješnu i sigurnu terapiju.

Odabirom neprikladne kozmetike, pacijenti mogu smanjiti efikasnost propisanih lijekova te bi ljekarnik trebao izdvojiti vrijeme da provjeri svaki proizvod koji pacijent koristi. Bitno je naglasiti ispravan redoslijed aplikacije proizvoda. U tablici 5 su prikazani dnevni i noćni režim nanošenja kozmetike i lijekova. Pacijentima bi trebalo objasniti razlog za korištenje svakog proizvoda jer to može povećati adherenciju i poboljšati ishod liječenja.

Pri odabiru preparativne kozmetike, treba imati na umu da ne postoji sastojak ili proizvod koji baš svima odgovara. Treba uzeti u obzir kakav će učinak odabrana kozmetika imati na propisane lijekove. Pojedini sastojci mogu utjecati na penetraciju u kožu, poput ulja šafranike (*Carthamus*

*tinctorius L.*) koje smanjuje penetraciju drugih sastojaka i jača kožnu barijeru. S druge strane, maslinovo ulje koje ima visok postotak oleinske kiseline, pojačava njihovu penetraciju.

Hijaluronska kiselina može snažno pojačati apsorpciju lijeka s kojim se zajedno aplicira. Kako ima visoku sposobnost vezanja vode, dolazi do opuštanja spojeva između gusto nabijenih korneocita i povećava se permeabilnost kože za lijekove (109).

**Tablica 5. Redosljed nanošenja kozmetičkih proizvoda i lijekova (preuzeto od [36])**

Dan	Noć
1.korak: čistač kože	1.korak: čistač kože
2.korak: krema oko očiju	2.korak: krema oko očiju
3.korak: lijek	3.korak: lijek
4.korak: hidratantna krema	4.korak: hidratantna krema
5.korak: fotozaštita	5.korak: retinoid

Poželjan dodatak njezi hiperpigmentirane kože su antioksidansi i biljni ekstrakti koji imaju depigmentirajući učinak, poput ekstrakta sladića ili proteina soje. Antioksidansi imaju više uloga u terapiji i prevenciji diskromija. Keliraju bakar potreban tirozinazi, neutraliziraju slobodne radikale i smanjuju upalu. Slobodni radikali mogu pokrenuti upalne puteve koji vode do povećane aktivnosti melanocita, a neki antioksidansi pored svog antioksidacijskog djelovanja imaju i protuupalni učinak, kao npr. zeleni čaj (36).



#### 4.5.3 Savjetovanje i edukacija pacijenta

Kada se govori o hiperpigmentacijama kože, jedna od najbitnijih intervencija koju ljekarnik može poduzeti jest da educira pacijente o primjerenom fotozaštiti. To se ne odnosi samo na one pacijente koji su sami primijetili promjene na koži i zatražili savjet liječnika ili ljekarnika, već i na one koji redovito preuzimaju lijekove za koje je poznato da mogu dovesti do fotoosjetljivosti.

Velik broj pacijenata koji dolazi s upitima vezanim za hiperpigmentacije nije posjetio liječnika, ne planira posjet dermatologu ili o tome razmišlja kao o zadnjoj mogućnosti. Na tržištu postoji mnogo kozmetičkih proizvoda koji sadrže djelatne tvari za koje je dokazano da pomažu u liječenju hiperpigmentacija. Askorbinska kiselina, kojična kiselina, proteini soje, retinol, AHA i različiti biljni ekstrakti prisutni su u mnogim formulacijama dostupnim bez liječničke preporuke. Ovi aktivni sastojci u terapijskim koncentracijama te u kombinaciji s fotozaštitom mogu pridonijeti ujednačavanju tena i liječenju blagih epidermalnih lezija. No pacijenti ponekad imaju nerealna očekivanja od kozmetičkih proizvoda i nadaju se brzim promjenama, a kad rezultati izostanu nakon nekoliko tjedana, razočarani su i nakon više takvih pokušaja i promašaja gube povjerenje u ljekarnika te imaju stav da "ništa ne djeluje". Pacijenti ponekad očekuju da ljekarnik potvrdi da li se radi o određenoj vrsti hiperpigmentacija i zanima ih jesu li bezopasne. Iako se neke kožne promjene čine lako prepoznatljivima, ljekarnici se moraju suzdržati od davanja dijagnoza i osobu uputiti liječniku. Čak i kada su benigne prirode poput pigmentacijskih mrlja, njihovo prisustvo ukazuje na kožu oštećenu UV zračenjem. Aktinička keratoza, planocelularni karcinom, bazocelularni karcinom i melanom se često pojavljuju zajedno s *lentigo solaris* (39).

Pacijenti kojima je propisana terapija za hiperpigmentacije u ljekarnu dolaze s više pisanih preporuka za lijekove i kozmetiku i često su iznenađeni brojem propisanih lijekova te smatraju da bi se neke stavke mogle izbaciti. Potrebno im je objasniti koja je svrha svakog pojedinog proizvoda, koliko puta dnevno se nanosi i kojim redoslijedom. Bitno je naglasiti da su fotozaštitna sredstva s filtrima širokog spektra od izuzetne važnosti, te da ih se treba nanositi svakodnevno kroz čitavu godinu, čak i kad se boravi u zatvorenim prostorima. Odabir dnevne kreme za lice sa SPF je dobar način za osigurati njihovu redovitu primjenu. S obzirom da proizvodi sa SPF ne pružaju potpunu zaštitu, potrebno je koristiti fotozaštitnu odjeću i izbjegavati sunce u vremenu kad je najjače. Pacijente treba upozoriti da se optimalni rezultati mogu očekivati tek nakon 5 do 7 tjedana s hidrokinonom, 12 tjedana s azelatnom kiselinom ili 24 tjedna s tretinoinom (36).

Osobito je važno objasniti funkciju kortikosteroida u terapiji, ukoliko su prisutni. U ljekarničkoj praksi se često susrećemo s pacijentima koji zaziru od kortikosteroida i sa strahom pristupaju liječenju. Kombinirana terapija s hidrokinonom, tretinoinom i kortikosteroidom se provodi kroz 7 do 8 tjedana, što može dodatno uznemiriti pacijente kojima su kortikosteroidi prethodno izdavani za druge indikacije s uputama da se koriste samo kraći vremenski period. Važno je naglasiti da se radi o kortikosteroidima niske i umjerene potentnosti koji se nalaze u niskim koncentracijama i da smanjuju mogućnost od iritacija izazvanih hidrokinonom i tretinoinom.

## 5. ZAKLJUČAK

Stečene hiperpigmentacije predstavljaju značajan problem za pacijente i mogu imati veliki utjecaj na kvalitetu života iako se najčešće radi o benignim promjenama na koži. Nastale promjene mogu imati razne etiologije, ali zajedničko im je da budu dodatno pogoršane prekomjernim izlaganjem kože suncu.

Primarni mehanizmi za sprječavanje razvoja hiperpigmentacija su izbjegavanje sunca i fotozaštita, inhibicija tirozinaze, sprječavanje transfera melanosoma u keratinocyte blokiranjem PAR-2 receptora i povećana deskvamacija rožnatog sloja. Liječenje najbolje djeluje ako se istovremeno primjenjuju sve 4 strategije. Ponekad je potrebno provesti nekoliko ciklusa liječenja kako bi se postigli željeni rezultati. Hidrokinon je jedan od najučinkovitijih inhibitora tirozinaze koji se već dugi niz godina koristi u dermatologiji, često u kombinaciji s tretinoinom i kortikosteroidima, te postiže dobre rezultate i smatra se zlatnim standardom u liječenju hiperpigmentacija. No, zbog nuspojava i mogućih kancerogenih učinaka, liječnici i pacijenti sve češće traže alternativne terapije. Azelatna kiselina ima antiproliferativni i citotoksični učinak samo na abnormalne melanocyte, a u koncentracijama od 15-20 % je pokazala istu i veću učinkovitost u terapiji melazme i postupalnih hiperpigmentacija kao i 4 % hidrokinon. Sve je više sastojaka prirodnog porijekla koji su u kliničkim istraživanjima na ljudima pokazali učinkovitost. Askorbinska i kojična kiselina, niacinamid, sojini proteini i ekstrakt korijena sladića su ključni sastojci kozmetike namjenjene uklanjanju hiperpigmentacija, no nisu uvijek prisutni u terapijskoj koncentraciji. Kemijski pilinzi i terapija laserom nose rizik od nastanka postupalnih hiperpigmentacija i treba ih koristiti samo kod pažljivo odabranih pacijenata.

U Republici Hrvatskoj trenutno postoji vrlo ograničen izbor komercijalno dostupnih lijekova protiv hiperpigmentacija, od kojih se većina doprema iz interventnog uvoza. Izradom magistralnog pripravka pacijentu se omogućava širi izbor kombinacija i doza djelatnih tvari u formulaciji koja će odgovarati njegovom tipu kože.

Edukacija pacijenta je ključna za osiguravanje pozitivnih ishoda u liječenju hiperpigmentacija jer njihove navike mogu znatno pridonijeti terapijskom uspjehu. Sredstva za fotozaštitu se moraju nanositi rutinski svako jutro čak i kad osoba boravi u zatvorenom prostoru i redovito obnavljati.

Educiranje pacijenta o primjerenom fotozaštiti se ne odnosi samo na osobe koje su same zatražile savjet već na sve pacijente koji preuzimaju lijekove za koje je poznato da mogu izazvati fotoosjetljivost i hiperpigmentacije.

## 6. LITERATURA

1. Rodrigues M, Pandya AG. Hypermelanoses. U: Kang S, Amagai M, Bruckner AL, Enk AH, Margolis DJ, McMichael AJ i sur., ur. Fitzpatrick's dermatology. 9. izd. New York: McGraw Hill; 2019. str. 1350-87.
2. Dereure O. Drug-Induced Skin Pigmentation. Am J Clin Dermatol. 2001;2(4):253-62.
3. Maymone MBC, Rajanala S, Widjajahakim R, Secemsky E, Saade D, Vashi NA. Willingness-to-pay and Time Trade-off: The Burden of Disease in Patients with Benign Hyperpigmentation. J Clin Aesthet Dermatol. 2019;12(5):46-8.
4. Saleem MD, Maibach HI, Feldman SR. Topical and systemic treatments. U: Kang S, Amagai M, Bruckner AL, Enk AH, Margolis DJ, McMichael AJ i sur., ur. Fitzpatrick's dermatology. 9. izd. New York: McGraw Hill; 2019. str. 3363-680.
5. Kubo A, Amagai M. Skin barrier. U: Kang S, Amagai M, Bruckner AL, Enk AH, Margolis DJ, McMichael AJ i sur., ur. Fitzpatrick's dermatology. 9. izd. New York: McGraw Hill; 2019. str 206-27.
6. Šitum M, Duvančić T. Temeljni podatci o razvoju, građi i funkciji kože, usnica i sluznice usne šupljine. Šitum M i sur., ur. Dermatovenerologija. Zagreb: Medicinska naklada; 2018. str 9-16.
7. Ostrowski SM, Fisher DE. Pigmentation and melanocyte biology. U: Kang S, Amagai M, Bruckner AL, Enk AH, Margolis DJ, McMichael AJ i sur., ur. Fitzpatrick's dermatology. 9. izd. New York: McGraw Hill; 2019. str 328-46.
8. Seiberg M, Paine C, Sharlow E, et al. Inhibition of melanosome transfer results in skin lightening. J Invest Dermatol. 2000;115:162-7.

9. Šitum M, Sjerobabski Masnec I. Poremećaji pigmentacije i diskromije. Šitum M i sur., ur. Dermatovenerologija. Zagreb: Medicinska naklada;2018. str 253-262.
10. Kaidbey KH, Agin PP, Sayre RM, et al. Photoprotection by melanin - a comparison of black and Caucasian skin. J Am Acad Dermatol. 1979;1(3):249-60.
11. Wang A, Marino AR, Gasyna Z, et al. Photoprotection by porcine eumelanin against singlet oxygen production. Photochem Photobiol. 2008;84(3):679-82.
12. Dmitra D, Luo X, Morgan A, et al. An ultraviolet-radiation-independent pathway to melanoma carcinogenesis in the red hair/fair skin background. Nature. 2012;491(7424):449-53.
13. Hendi A, Brodland DG, Zitelli JA. Melanocytes in long-standing sun-exposed skin: quantitative analysis using the MART-1 immunostain. Arch Dermatol. 2006;142(7):871-76.
14. Fitzpatrick TB. The Validity and Practicality of Sun-Reactive Skin Types I Through VI. Arch Dermatol. 1988;124(6):869-71.
15. Monteiro AF, Rato M, Martins C. Drug-induced photosensitivity: Photoallergic and phototoxic reactions. Clin Dermatol. 2016;34(5):571-81.
16. Hofmann G, Gradl G, Schulz M, Haidinger G, Tanew A, Weber B. The frequency of photosensitizing drug dispensings in Austria and Germany: a correlation with their photosensitizing potential based on published literature. J Eur Acad Dermatol Venereol. 2020;34(3):589-600.
17. Korzeniowska K, Cieślęwicz A, Chmara E, Jabłeczka A, Pawlaczyk M. Photosensitivity reactions in the elderly population: questionnaire-based survey and literature review. Ther Clin Risk Manag. 2019;15:1111-9.

18. Stern RS, Bigby M. An expanded profile of cutaneous reactions to nonsteroidal anti-inflammatory drugs. Reports to a specialty-based system for spontaneous reporting of adverse reactions to drugs. *JAMA*. 1984;252(11):1433-7.
19. Kounis NG, Frangides C, Papadaki PJ, Zavras GM, Goudevenos J. Dose-dependent appearance and disappearance of amiodarone-induced skin pigmentation. *Clin Cardiol*. 1996;19(7):592-4.
20. Eisen D, Hakim MD. Minocycline-induced pigmentation. Incidence, prevention and management. *Drug Saf*. 1998;18(6):431-40.
21. Mårs U, Larsson BS. Pheomelanin as a binding site for drugs and chemicals. *Pigment Cell Res*. 1999;12(4):266-74.
22. Sun M, Xie H, Tang Y, Lin S, Li J, Sun S, et al. G protein-coupled estrogen receptor enhances melanogenesis via cAMP-protein kinase (PKA) by upregulating microphthalmia-related transcription factor-tyrosinase in melanoma. *J Steroid Biochem Mol Biol* . 2017;165:236-46.
23. Tamega Ade A, Miot HA, Moço NP, Silva MG, Marques ME, Miot LD. Gene and protein expression of oestrogen- and progesterone receptors in facial melasma and adjacent healthy skin in women. *Int J Cosmet Sci*. 2015;37(2):222-8.
24. Krupashankar DSR, Somani VK, Kohli M, Sharad J, Ganjoo A, Kandhari S, et al. A Cross-Sectional, Multicentric Clinico-Epidemiological Study of Melasma in India. *Dermatol Ther (Heidelb)*. 2014;4(1):71-81.
25. Applebaum KM, Nelson HH, Zens MS, Stukel TA, Spencer SK, Karagas MR. Oral Contraceptives: A Risk Factor for Squamous Cell Carcinoma? *J Invest Dermatol*. 2009;129(12):2760-5.

26. Guinot C, Cheffai S, Latreille J, Dhaoui MA, Youssef S, Jaber K, et al. Aggravating factors for melasma: a prospective study in 197 Tunisian patients. *J Eur Acad Dermatol Venereol.* 2010;24(9):1060-9.
27. Duff M, Demidova O, Blackburn S, Shubrook J. Cutaneous Manifestations of Diabetes Mellitus. *Clin Diabetes.* 2015;33(1):40-8.
28. Hrvatski zavod za javno zdravstvo. Crodiab registar. Broj oboljelih od dijabetesa u RH. Dostupno na: <https://www.hzjz.hr/sluzba-epidemiologija-prevencija-nezaraznih-bolesti/odjel-za-koordinaciju-i-provodenje-programa-i-projekata-za-prevenciju-kronicnih-nezaraznih-bolest/dijabetes/>  
Pristupljeno 31.10.2020.
29. Sarkar R, Puri P, Jain RK, Singh A, Desai A. Melasma in men: a clinical, aetiological and histological study. *J Eur Acad Dermatol Venereol.* 2010;24(7):768-72.
30. Rodrigues M, Pandya AG. Melasma: clinical diagnosis and management options. *Australas J Dermatol.* 2015;56(3):151-63.
31. Rigopoulos D, Gregoriou S, Katsambas A. Hyperpigmentation and melasma. *J Cosmet Dermatol.* 2007;6(3):195-202.
32. Jee SH, Lee SY, Chin HC, Chang CC, Chen TJ. Effects of Estrogen and Estrogen Receptor in Normal Human Melanocytes. *Biochem Biophys Res Commun.* 1994;199(3):1407-12.
33. Dessinioti C, Lotti TM, Stratigos AJ, Damevska K, Katsambas AD. Melasma. U: Katsambas AD, Lotti TM, Dessinioti C, D'Erme AM, ur. *European handbook of dermatological treatments.* 3. izd. New York: Springer; 2015. str. 613-19.



34. Enguita FJ, Leitão AL. Hydroquinone: Environmental Pollution, Toxicity, and Microbial Answers. *BioMed Research International*. 2013;2013:542168  
doi: [10.1155/2013/542168](https://doi.org/10.1155/2013/542168)
35. Europska Unija, Vijeće Europske unije .(2009). Regulation (EC) No 1223/2009 of the European parliament and of the council. (internet).Dostupno na: <https://eur-lex.europa.eu/eli/reg/2009/1223/oj>. Pristupljeno 5.7.2020.
36. Baumann L. Cosmeceuticals and skin care in dermatology. U: Kang S, Amagai M, Bruckner AL, Enk AH, Margolis DJ, McMichael AJ i sur., ur. Fitzpatrick's dermatology. 9. izd. New York: McGraw Hill; 2019. str. 3803-19.
37. Cestari TF, Dantas LP, Boza JC. Acquired hyperpigmentations. *An Bras Dermatol*. 2014;89(1):11-25.
38. Tomita Y, Maeda K, Tagami H. Melanocyte-Stimulating Properties of Arachidonic Acid Metabolites: Possible Role in postinflammatory Pigmentation. *Pigment Cell Res*. 1992;5(5):357-6.
39. Šitum M, Bulat V, Buljan M, Puljiz Z, Šitum V, Bolanča Ž. Senile lentigo - cosmetic or medical issue of the elderly population. *Coll Antropol*. 2010;34 Suppl 2:85-8.
40. Cuda JD, Moore RF, Busam KJ. Melanocytic nevi. U: Kang S, Amagai M, Bruckner AL, Enk AH, Margolis DJ, McMichael AJ i sur., ur. Fitzpatrick's dermatology. 9. izd. New York: McGraw Hill; 2019. str. 1970-3.
41. Ohshima H, Mizukoshi K, Oyobikawa M, Matsumoto K, Takiwaki Kanto H, et al. Effects of vitamin C on dark circles of the lower eyelids: quantitative evaluation using image analysis and echogram. *Skin Res Technol*. 2009;15(2):214-7.

42. Sarkar R, Ranjan R, Garg S, Garg VK, Sonthalia SBansal S. Periorbital Hyperpigmentation: A Comprehensive Review. *J Clin Aesthet Dermatol.* 2016;9(1):49-55.
43. Gao H, Li Wan Po A. Topical formulations of fluocinolone acetonide. *Eur J Clin Pharmacol.* 1994;46(1):71-5.
44. Feldman SR, Vrijens B, Gieler U, Piaserico S, Puig L, van de Kerkhof P. Treatment Adherence Intervention Studies in Dermatology and Guidance on How to Support Adherence. *Am J Clin Dermatol.* 2017;18(2):253-71.
45. Foley P, Stockfleth E, Peris K, Basset-Seguin N, Cerio R, Antonio Sanches J, et al. Adherence to topical therapies in actinic keratosis: A literature review. *J Dermatolog Treat.* 2016;27(6):538-45.
46. Kwatra SG, Loss M. Other topical medications. U: Kang S, Amagai M, Bruckner AL, Enk AH, Magnolis DJ, McMichael AJ i sur., ur. *Fitzpatrick's dermatology.* 9. izd. New York: McGraw Hill; 2019. str. 3610-22.
47. European pharmacopoeia - 8th edition. Vol 1. Strasbourg: Council of Europe; 2014. Reagents; str. 474.
48. Serrano DR, Gordo MJ, Matji A, González S, Lalatsa A, Torrado JJ. Tuning the Transdermal Delivery of Hydroquinone upon Formulation with Novel Permeation Enhancers. *Pharmaceutics.* 2019;11(4):E167.
49. Alomar A, Manubens E. Bleaching agents. U: Katsambas AD, Lotti TM, Dessinoti C, D'Erme AM. ur. *European handbook of dermatological treatments.* 3. izd. New York: Springer; 2015. str. 1421-6.
50. Farshi S. Comparative study of therapeutic effects of 20 % azelaic acid and hydroquinone 4 % cream in the treatment of melasma. *J Cosmet Dermatol.* 2011;10(4):282-7.

51. HALMED (Hrvatska Agencija za Lijekove i Medicinske proizvode). Sažetak opisa svojstava lijeka -azelatna kiselina. 2019. Dostupno na:  
<http://www.halmed.hr/Lijekovi/Baza-lijekova/Skinoren-200-mg-g-krema/13283/> ,  
pristupljeno 21.08.2020.
52. Larranaga MD, Lewis JR, Lewis RA. Hawley's Condensed Chemical Dictionary. 16.izd. New Jersey: Wiley; 2005.
53. Del Rosso JQ. Azelaic Acid Topical Formulations: Differentiation of 15 % Gel and 15 % Foam. *J Clin Aesthet Dermatol.* 2017;10(3):37-40.
54. Roméro C, Aberdam E, Larnier C, Ortonne JP. Retinoic acid as modulator of UVB-induced melanocyte differentiation. Involvement of the melanogenic enzymes expression. *J Cell Sci.* 1994;107 ( Pt 4):1095-103.
55. Ortonne JP. Retinoid therapy of pigmentary disorders. *Dermatol Ther.* 2006;19(5):280-8.
56. European pharmacopoeia - 8th edition. Vol 2. Strasbourg: Council of Europe; 2014. Monographs: Tretinoin; str. 3458.
57. Jick SS, Terris BZ, Jick H. First trimester topical tretinoin and congenital disorders. *Lancet.* 1993;341(8854):1181-2.
58. Cho S, Lowe L, Hamilton TA, Fisher GJ, Voorhees JJ, Kang S. Long-term treatment of photoaged human skin with topical retinoic acid improves epidermal cell atypia and thickens the collagen band in papillary dermis. *Journal of the American Academy of Dermatology.* 2005;53(5):769-74.
59. Griffiths CE, Finkel LJ, Ditre CM, Hamilton TA, Ellis CN, Voorhees JJ. Topical tretinoin (retinoic acid) improves melasma. A vehicle-controlled, clinical trial. *Br J Dermatol.* 1993;129(4):415–21.

60. Kligman AM, Willis I. A new formula for depigmenting human skin. Arch Dermatol. 1975;111(1):40-8.
61. Cheyasak N, Manuskiatti W, Maneeprasopchoke P, Wanitphakdeedecha R. Topical Corticosteroids Minimise the Risk of Postinflammatory Hyperpigmentation After Ablative Fractional CO2 Laser Resurfacing in Asians. Acta Derm Venerol. 2015;95(2):201-5.
62. Burnett CL, Bergfeld WF, Belsito DV, Hill RA, Klaassen CD, Liebler DC, et al. Final report of the safety assessment of Kojic acid as used in cosmetics. Int J Toxicol. 2010;29(6 Suppl):244-73.
63. European Commission :Scientific Committee on Consumer Products (SCCP). Scientific Committee on Consumer Products opinion on kojic acid. 2008. Dostupno na: [https://ec.europa.eu/health/ph\\_risk/committees/04\\_sccp/docs/sccp\\_o\\_148.pdf](https://ec.europa.eu/health/ph_risk/committees/04_sccp/docs/sccp_o_148.pdf) pristupljeno 25.9.2020.
64. Nusgens BV, Humbert P, Rougier A, Colige AC, Haftek M, Lambert CA, et al. Topically applied vitamin C enhances the mRNA level of collagens I and III, their processing enzymes and tissue inhibitor of matrix metalloproteinase 1 in the human dermis. J. Investig. Dermatol. 2001;116(6):853-9.
65. Placzek M, Gaube S, Kerkmann U, Gilbertz KP, Herzinger T, Haen E, et al. Ultraviolet B-induced DNA damage in human epidermis is modified by the antioxidants ascorbic acid and D-alpha-tocopherol. J Invest Dermatol. 2005;124(2):304-7.
66. European pharmacopoeia - 8th edition. Vol 2. Strasbourg: Council of Europe; 2014. Monographs: Ascorbic acid; str. 1590.

67. Lin FH, Lin JY, Gupta RD, Tournas JA, Burch JA, Selim MA, et al. Ferulic acid stabilizes a solution of vitamins C and E and doubles its photoprotection of skin. *J Invest Dermatol.* 2005;125(4):826-32.
68. Pinnell SR, Yang H, Omar M, Riviere NM, DeBuys HV, Walker LC, et al. Topical L-Ascorbic Acid: Percutaneous Absorption Studies. *Dermatol Surg.* 2001;27(2):137-42.
69. Maia Campos PM, Gianeti MD, Camargo FB, Gaspar LR. Application of tetra-isopalmitoyl ascorbic acid in cosmetic formulations: stability studies and in vivo efficacy. *Eur J Pharm Biopharm.* 2012;82(3):580-6.
70. Espinal-Perez LE, Moncada B, Castanedo-Cazares JP. A double-blind randomized trial of 5 % ascorbic acid vs. 4 % hydroquinone in melasma. *Int J Dermatol* 2004;43:604-7.
71. Hakozaiki T, Minwalla L, Zhuang J, Chhoa M, Matsubara A, Miyamoto K, et al. The effect of niacinamide on reducing cutaneous pigmentation and suppression of melanosome transfer. *Br J Dermatol.* 2002;147(1):20-31.
72. European pharmacopoeia - 8th edition. Vol 2. Strasbourg: Council of Europe; 2014. Monographs: Nicotinamide ; str. 2845.
73. Bissett DL, Oblong JE, Berge CA. Niacinamide: A B Vitamin that Improves Aging Facial Skin Appearance. *Dermatologic Surgery.* 2006;31:860-6.
74. Khodaeiani E, Fouladi RF, Amirnia M, Saeidi M, Karimi ER. Topical 4 % nicotinamide vs. 1 % clindamycin in moderate inflammatory acne vulgaris. *Int J Dermatol.* 2013;52(8):999-1004.
75. Brayfield A, ur. Martindale: The complete drug reference. 38.izd. London: Pharmaceutical press;2014. str. 1681-729.

76. Paine C, Sharlow E, Liebel F, et al. An alternative approach to depigmentation by soybean extracts via inhibition of the PAR-2 pathway. *J Invest Dermatol.* 2001;116(4):587-95.
77. Davis EC, Callender VD. Postinflammatory hyperpigmentation: a review of the epidemiology, clinical features, and treatment options in skin of color. *J Clin Aesthet Dermatol.* 2010;3(7):20-31.
78. Kotian S, Bhat K, Pai S, Nayak J, Souza A, Gourisheti K, et al. The Role of Natural Medicines on Wound Healing: A Biomechanical, Histological, Biochemical and Molecular Study. *Ethiop J Health Sci.* 2018;28(6):759-70.
79. Yu H, Li H, Li Y, Li M, Chen G. Effect of isoliquiritigenin for the treatment of atopic dermatitis-like skin lesions in mice. *Arch Dermatol Res.* 2017;309(10):805-13.
80. Amer M, Metwalli M. Topical liquiritin improves melasma. *Int J Dermatol* 2000;39: 299-301.
81. Zubair S, Mujtaba G. Comparison of efficacy of topical 2 % liquiritin, topical 4 % liquiritin and topical 4 % hydroquinone in the management of melasma. *J Pakistan Assoc Dermatologist.* 2009;19:158–63.
82. Mostafa DM, Ammar NM, Abd El-Alim SH, El-anssary AA. Transdermal microemulsions of Glycyrrhiza glabra L.: characterization, stability and evaluation of antioxidant potential. *Drug Deliv.* 2014;21(2):130-9.
83. Sathya S, Herath HMDR, Amarasinghe NR, Suraweera RK. Formulation development of cream incorporating extracts of Glycyrrhiza glabra (Licorice). *Pharm J SL.* 2017;7:44.
84. Ciganović P, Jakimiuk K, Tomeczyk M, Zovko Končić M. Glycerolic Licorice Extracts as Active Cosmeceutical Ingredients: Extraction Optimization, Chemical Characterization, and Biological Activity. *Antioxidants (Basel).* 2019;8(10):E445.

85. Belisle ES, Park HY. Metformin: a potential drug to treat hyperpigmentation disorders. *J Invest Dermatol.* 2014;134(10):2488-91.
86. Lehraiki A, Abbe P, Cerezo M, Rouaud F, Regazzetti C, Chignon-Sicard B, et al. Inhibition of melanogenesis by the antidiabetic metformin. *J Invest Dermatol.* 2014;134(10):2589-97.
87. Banavase Channakeshavaiah R, Andanooru Chandrappa NK. Topical metformin in the treatment of melasma: A preliminary clinical trial. *J Cosmet Dermatol.* 2020;19(5):1161-4.
88. Ali Mapar M, Hemmati AA, Namdari G. Comparing the Efficacy of Topical Metformin and Placebo in the Treatment of Melasma: A Randomized, Double-blind, Clinical Trial. *IJPR.* 2019;30(4):1-8.
89. Lee HC, Thng TGS, Goh CL. Oral tranexamic acid (TA) in the treatment of melasma: A retrospective analysis. *J Am Acad Dermatol.* 2016;75(2):385-92.
90. Maeda K, Tomita Y. Mechanism of the Inhibitory Effect of Tranexamic Acid on Melanogenesis in Cultured Human Melanocytes in the Presence of Keratinocyte-conditioned Medium. *J Health Sci.* 2007;53(4):389-96.
91. Goh CL, Chuah SY, Tien S, Thng G, Vitale MA, Delgado-Rubin A. Double-blind, Placebo-controlled Trial to Evaluate the Effectiveness of Polypodium Leucotomos Extract in the Treatment of Melasma in Asian Skin: A Pilot Study. *J Clin Aesthet Dermatol.* 2018;11(3):14-9.
92. Zhou LL, Baibergenova A. Melasma: systematic review of the systemic treatments. *Int J Dermatol.* 2017;56(9):902-8.
93. Ahmed AM, Lopez I, Perese F, Vasquez R, Hynan LS, Chong B i sur. A Randomized, Double-Blinded, Placebo-Controlled Trial of Oral Polypodium leucotomos Extract as an Adjunct to Sunscreen in the Treatment of Melasma. *JAMA Dermatol.* 2013;149(8):981-983.

94. Teo WL, Gan E, Jinghan A, et al. Double blind placebo controlled trial to evaluate of the effectiveness of a dietary supplement rich in carotenoids as adjunct to topical lightening cream for the treatment of melasma: a pilot study. *J Pigment Disord* 2015;2(2)1-6.
95. Hamadi SA, Mohammed MM, Aljaf AN, et al. The role of topical and oral melatonin in management of melasma patients. *J Assn Arab Univ Basic Appl Sci* 2010;8:30–42.
96. Handog EB, Datuin MS, Singzon IA. An open-label, single-arm trial of the safety and efficacy of a novel preparation of glutathione as a skin-lightening agent in Filipino women. *Int J Dermatol.* 2016;55(2):153-7.
97. Monheit G, Tayebi G. *Chemical Peels and Dermabrasion*. U: Kang S, Amagai M, Bruckner AL, Enk AH, Margolis DJ, McMicheael AJ i sur., ur. *Fitzpatrick's dermatology*. 9. izd. New York: McGraw Hill; 2019. str 3895-905.
98. Ghersetich I, Tripo L , Garzitto A, Torello M. Lotti. *Chemical peelings*. U: Katsambas AD, Lotti TM, Dessinioti C, D'Erme AM, ur. *European handbook of dermatological treatments*. 3. izd. New York: Springer; 2015. str 1115-1127.
99. Šitum M. *Dermatološka kirurgija i korektivna dermatologija*. Šitum M i sur., ur. *Dermatovenerologija*. Zagreb: Medicinska naklada;2018. str 42-49.
100. Kaidbey, K.; Sutherland, B.; Bennett, P.; Wamer, W.G.; Barton, C.; Dennis, D.; Kornhauser, A. Topical glycolic acid enhances photodamage by ultraviolet light. *Photodermatol Photoimmunol Photomed.* 2003;19(1):21–7.
101. Tang S, Yang J. Dual Effects of Alpha-Hydroxy Acids on the Skin. *Molecules.* 2018;23(4):863.
102. European Commission: *The Scientific Committee on Cosmetic Products and Non-Food Products. Consumer safety of alpha-hydroxy acids*. 2004. Dostupno na:



- [https://ec.europa.eu/health/ph\\_risk/committees/sccp/documents/out284\\_en.pdf](https://ec.europa.eu/health/ph_risk/committees/sccp/documents/out284_en.pdf) . Pristupljeno 16.09.2020.
103. Food and Drug Administration. Alpha Hydroxi Acid. 2020. Dostupno na <https://www.fda.gov/cosmetics/cosmetic-ingredients/alpha-hydroxy-acids>. Pristupljeno 16.09.2020.
104. Commission Recommendation of 22 September 2006 on the efficacy of sunscreen products and the claims related thereto. Official Journal of European Union, L265, 26.9.2006. str 39-43.
105. Weig EA, Tull R, Chung J, Brown-Joel ZO, Majee R, Ferguson NN. Assessing factors affecting sunscreen use and barriers to compliance: a cross-sectional survey-based study. J Dermatolog Treat. 2020;31(4):403-5.
106. Council of Europe: Resolution CM/ResAP(2011) on quality and safety assurance requirements for medicinal products prepared in pharmacies for the special needs of patients. Dostupno na: <https://statements.eahp.eu/sites/default/files/resources/resource%20statement%203.3-compounding.pdf> Pristupljeno 28.10.2020.
107. Matsubayashi T, Sakaeda T, Kita T, Nara M, Funasaka Y, Ichihashi M, et al. Pharmaceutical and clinical assessment of hydroquinone ointment prepared by extemporaneous nonsterile compounding. Biol Pharm Bull. 2002;25(1):92-6.
108. Ling MR. Extemporaneous compounding. The end of the road. Dermatol Clin. 1998;16(2):321-7.
109. Brown MB, Jones SA. Hyaluronic acid: a unique topical vehicle for the localized delivery of drugs to the skin. J Eur Acad Dermatol Venereol. 2005;19(3):308-18.

