

Fitoterapija kožnih lezija

Šimunac, Ana

Master's thesis / Diplomski rad

2022

Degree Grantor / Ustanova koja je dodijelila akademski / stručni stupanj: **University of Zagreb, Faculty of Pharmacy and Biochemistry / Sveučilište u Zagrebu, Farmaceutsko-biokemijski fakultet**

Permanent link / Trajna poveznica: <https://um.nsk.hr/um:nbn:hr:163:981175>

Rights / Prava: [In copyright](#)/[Zaštićeno autorskim pravom.](#)

Download date / Datum preuzimanja: **2025-01-23**



Repository / Repozitorij:

[Repository of Faculty of Pharmacy and Biochemistry University of Zagreb](#)



Ana Šimunac

Fitoterapija kožnih lezija

DIPLOMSKI RAD

Predan Sveučilištu u Zagrebu Farmaceutsko-biokemijskom fakultetu

Zagreb, 2022.

Ovaj rad izrađen je u sklopu projekta IP-2018-01-6504 koji je financirala Hrvatska zaklada za znanost.

Zahvaljujem mentorici izv. prof. dr. sc. Marijana Zovko Končić na pomoći i savjetima tijekom pisanja ovog diplomskog rada.

Posvećujem ovaj rad svojoj obitelji koja mi je stalni oslonac. Također želim zahvaliti dečku i prijateljima koji su me podržavali tijekom studiranja.

SADRŽAJ

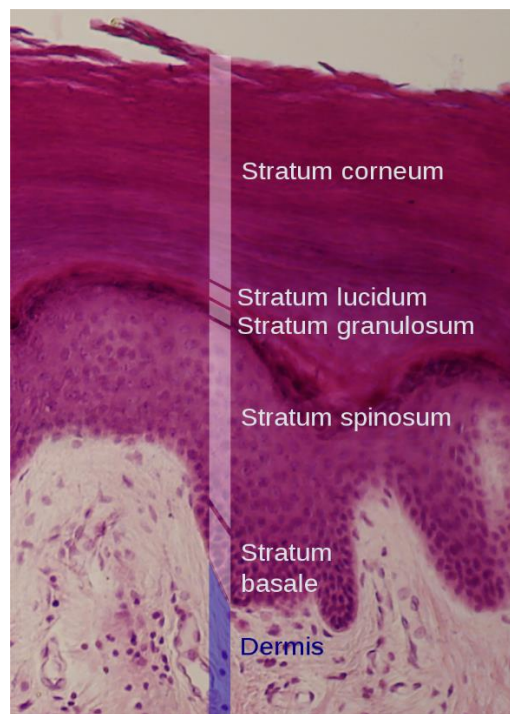
1. UVOD	1
1.1. Građa kože	1
1.2. Funkcija kože	3
1.3. Kožne eflorescencije	4
1.4. Zacjeljivanje rana	5
1.5. Keloidi i hipertrofični ožiljci	6
2. OBRAZLOŽENJE TEME	7
3. MATERIJALI I METODE	8
3.1. Odabir studija	8
4. REZULTATI I RASPRAVA	9
4.1. Aloe vera.....	9
4.1.1. Opće značajke.....	9
4.1.2. Odabrane studije	10
4.2. Stolisnik	13
4.2.1. Opće značajke.....	13
4.2.2. Odabrane studije	14
4.3. Neven.....	16
4.3.1. Opće značajke.....	16
4.3.2. Odabrane studije	17
4.4. Gotu kola	19
4.4.1. Opće značajke.....	19
4.4.2. Odabrane studije	20
4.5. Lavanda	22
4.5.1. Opće značajke.....	22
4.5.2. Odabrane studije	23
5. ZAKLJUČAK	25
6. LITERATURA	26
7. SAŽETAK/SUMMARY	30
7.1. Sažetak.....	30
7.1. Summary	31

Temeljna dokumentacijska kartica/Basic documentation card

1. UVOD

1.1. Građa kože

Koža je najveći ljudski organ koji ima zaštitnu ulogu prema vanjskim čimbenicima. Građena je od epidermisa koji čini vanjski sloj, dermisa te subkutisa. Epidermis je u izravnom dodiru s okolinom i čini ga pet slojeva počevši od najdubljeg: stratum basale, stratum spinosum, stratum granulosum, stratum lucidum i stratum corneum kao vanjski sloj (Slika 1). Stanice koje grade epidermis nazivaju se korneociti. Duž tijela debljina epidermisa se mijenja pa su tako najdeblji i najotporniji tabani i dlanovi, a najtanje vjeđe na očima. U prilog tome govori i činjenica da se sloj stratum lucidum može vidjeti samo na najdebljim dijelovima epidermisa (Basta-Juzbašić i sur., 2014).



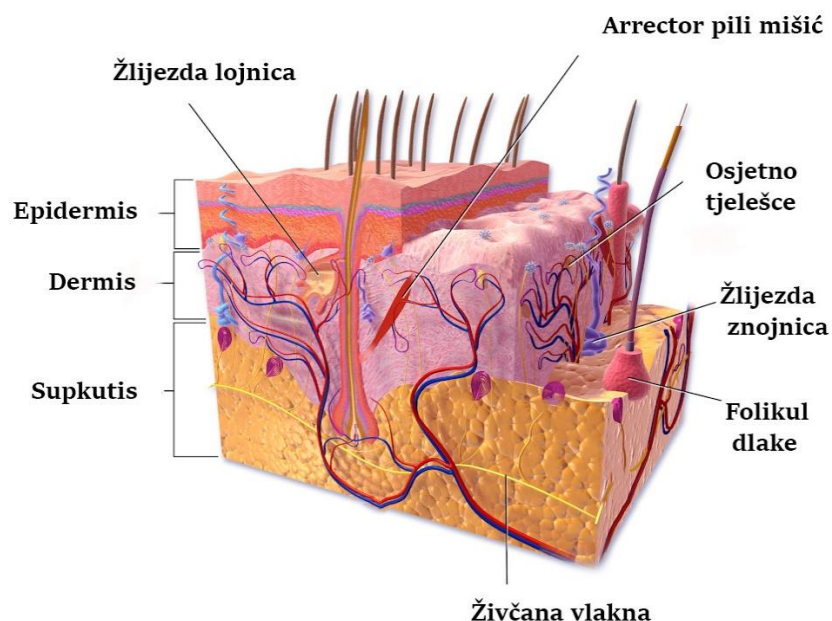
Slika 1 Građa epidermisa

Izvor: https://en.wikipedia.org/wiki/Stratum_lucidum

Prosječna debljina epidermisa je 50 μm , a za potpunu izmjenu (eng. *turnover*) potrebno je 4 tjedna. U slučaju ozljede ili upale, povećava se kapacitet proliferacije keratinocita (Bologna i sur., 2008). Osim korneocita, epidermis čine melanociti, Langerhansove i Merkelove stanice. Melanociti se nalaze u bazalnom sloju te sintetiziraju melanin koji je sadržan u dendritskim nastavcima u obliku melaninskih zrnaca. Zaslužan je za zaštitu kože od UV zračenja te daje koži boju (Basta-Juzbašić i sur., 2014). Langerhansove stanice sudjeluju u

imunom odgovoru na strane tvari u koži (Slika 2). One nakon susreta s antigenom migriraju u limfne čvorove gdje obavljaju prezentaciju antigena limfocitima T. Merkelove stanice čine osjetne mehanoreceptore (Bolognia i sur., 2008).

Granicu između epidermisa i dermisa čini bazalna membrana. Ona pridonosi barijernoj funkciji kože te dopušta izmjenu različitih tvari s dermisom. Dermis je vaskulizirano vezivno tkivo koje se nalazi ispod epidermisa. Ima potpornu i nutritivnu ulogu. Sadrži živce, krvne i limfne žile te kožne adnekske. Čine ga površinski papilarni i dublji retikularni dermis. Papilarni dermis čini mreža mikrofibrila i elastičnih vlakana kao što su kolagen i elastin. Djelovanje UV zraka na elastična vlakna u dermisu glavni je uzrok starenja kože. Retikularni sloj čini gusto vezivno tkivo građeno od fibroblasta uronjenih u ekstracelularni matriks. Ekstracelularni matriks je građen od glikozaminoglikana (hijaluronska kiselina i dermatan sulfat) i vlaknastih proteina (kolagen, elastin, fibronektin, laminin) (Goldsmith i Fitzpatrick, 2012). Kolagen je građen kao trostruka zavojnica koja se sastoji od glicina, prolina i hidroksiprolina koje nastaju u fibroblastima. Kolagen tip I je glavni strukturni kolagen, dok se kolagen tip III nalazi u koži i krvnim žilama. Tip IV čini bazalnu membranu, a tip XVII gradi hemidezmosome, stanične veze u bazalnoj membrani. Kao i kod epidermisa, debljina dermisa se mijenja u ovisnosti o području tijela (Basta-Juzbašić i sur., 2014).



Slika 2 Građa kože

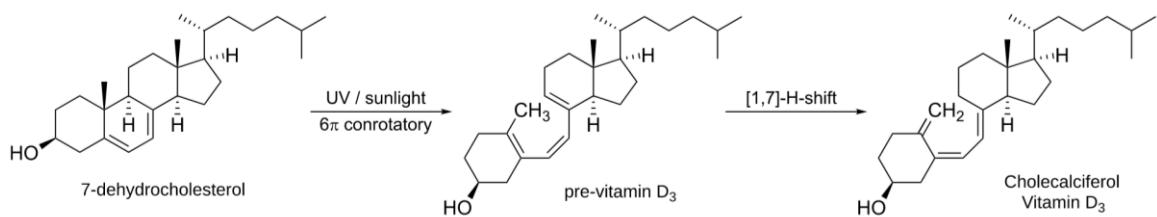
Preuzeto i prilagođeno s:

https://commons.wikimedia.org/wiki/File:Blausen_0802_Skin_DermalCirculation.png

1.2. Funkcija kože

Koža je kompleksni zaštitni organ koji štiti organizam domaćina te mu omogućuje interakciju s okolišem. Čini oko 16% ukupne težine organizma, a njena površina kod odrasle osobe iznosi od 1,5 do 2,0 m². Tvori barijeru prema ulasku bakterija, sprječava transdermalni gubitak vode i štiti od UV zračenja. Sudjeluje u termoregulaciji organizma pomoću znojenja i prokrvljenosti dermisa. Smatra se da je primarna uloga kože zaštititi i omogućiti nesmetanu replikaciju DNA organizma (Goldsmith i Fitzpatrick, 2012).

Koža je senzorni organ koja omogućuje osjet dodira, boli, pritiska, svrbeži i promjene temperature. Djelovanjem UV B zraka na stanice kože, fotokemijskom reakcijom stvara se vitamin D. Iz prekursora 7-dehidrokolesterola (provitamin D₃) nastaje kolekalciferol (previtamin D₃). Termalnom izomerizacijom u koži iz previtamina D₃ nastaje vitamin D₃ (kolekalciferol) (Slika 3). Dio stvorenog vitamina D₃ pohranjuje se u masnom tkivu za kasniju uporabu (Laktašić-Žerjavić, 2014).



Slika 3 Sinteza vitamina D u koži

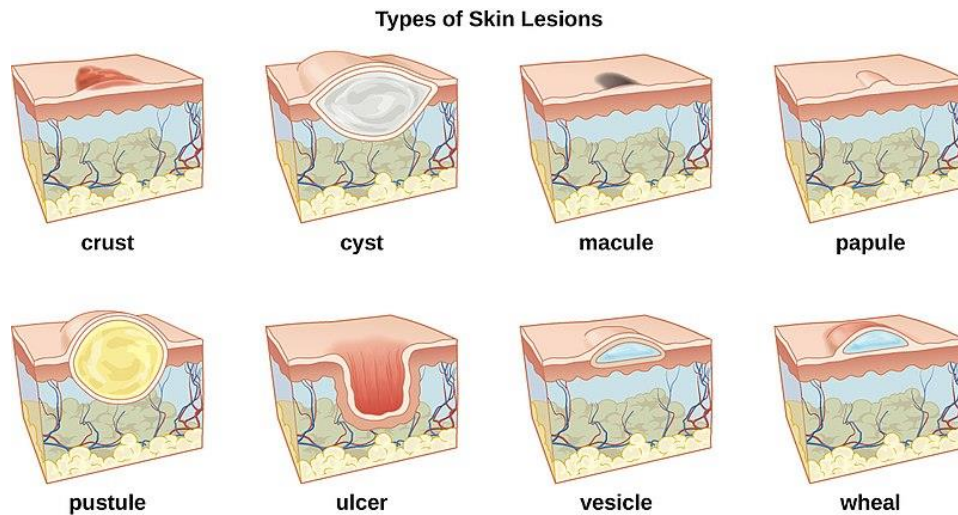
Izvor: www.wikipedia.com

Za sprječavanje nastanka infekcija zaslužne su već spomenute Langerhansove stanice. Nakon što prepoznaju strani materijal, prvenstveno proteine stranih tvari i bakterija, dolazi do njihove aktivacije u zrele dendritičke stanice i migriranja u obližnji limfni čvor. Unutar limfnog čvora dolazi do aktivacije pomoćničkih T limfocita koji migriraju u kožu. Također dolazi do privlačenja drugih imunskih stanica na mjesto infekcije. Obrani od infekcija dodatno doprinose defenzini, znoj i sebum koji se luče na površinu kože (Bolognia i sur., 2008).

1.3. Kožne eflorescencije

Eflorescencije kože se dijele na primarne i sekundarne lezije (Slika 3). U primarne lezije spadaju makula, papula, nodul, plak, mjehur, urtika, angioedem i pustula. Makula je lezija u razini kože koja se od okoline razlikuje bojom. Tako se u makule ubrajaju hiperpigmentacija, hipopigmentacija, teleangiectazije, tetovaža i eritemi. Papula se proteže iznad razine kože, veličine promjera do 1 cm. Nastaje zbog promjena unutar epidermisa ili dermisa, a u tu skupinu se ubrajaju bradavice, hemangiom i fibrom. Nodulom nazivamo papulu čiji je promjer veći od 1 cm. Plak je vrsta nodula koji ima izravnati vrh, a često je rezultat akumulacije dermalnog tkiva. Kao primjeri bolesti kod kojih se plak pojavljuje navode se psorijaza ili atopijski dermatitis. Mjehur ili vezikula je lezija ispunjena tekućinom koju nalazimo kod bolesti kao što su varicelle, herpes zoster i herpes simplex. Urtiku čini lokalizirani edem koji nastaje kao posljedica eksudata tekućine. Prati ih intenzivan svrbež te brzo nestaju. Angioedem nastaje kao rezultat oteklina u potkožnom tkivu te je kao i kod urtike prisutna brza regresija. Posljednju primarnu leziju čini mjehurić ispunjen gnojem koji se naziva pustula. Gnoj može biti sterilan ili nastaje kao posljedica infekcije (Basta-Juzbašić i sur., 2014).

Sekundarne lezije se razvijaju iz primarnih te obuhvaćaju ljuške, kraste, erozije, ulceracije, rane, nekrozu, ragade, ciste i ožiljke. Ljuške su orožnjene stanice epidermisa dok osušeni sekret kao što su krv, gnoj i serum čini krastu. Erozije su posljedica oštećenja površinskog dijela kože, većinom epidermisa. Erozije cijele bez ožiljaka. Ulceracija je dublja kožna lezija koja zahvaća potkožno tkivo i dermis. Sporije zarasta uz formiranje ožiljaka. Ranom se smatra oštećenje kože koje je posljedica ozljede ili operativnog zahvata. Brže cijeli od ulkusa. Nekroza označava mrtvo tkivo koje može biti mokro (gangrena) ili suho (mumifikacija). Nastaje kao posljedica opekline, smrzotina ili zbog neodgovarajuće opskrbe tkiva krvlju. Ragade su pukotine kože najčešće na mjestima zadebljanog rožnatog sloja. Cista je šupljina koju ispunjava tekućina ili krutina. Ožiljak je defekt koji nastaje nakon dubokog oštećenja dermisa. Mogu biti u razini kože ili iznad nje (Basta-Juzbašić i sur., 2014).



Slika 3 Vrste kožnih lezija

Izvor:

https://commons.wikimedia.org/wiki/File:OSC_Microbio_21_01_LesionLine.jpg

1.4. Zacjeljivanje rana

Proces zacjeljivanja rana nakon ozljede uključuje četiri faze: hemostatsku, upalnu, proliferacijsku i remodelacijsku fazu. Neposredno nakon ozljede dolazi do vazokonstrikcije krvnih žila na mjestu ozljede i aktivacije koagulacijske kaskade. Upalna faza se dijeli na ranu i kasnu fazu. Ranu fazu karakterizira upala, proliferacija i maturacija. Dolazi do razgradnje ugruška nastalog u hemostatskoj fazi procesom fibrinolize. U kasnoj upalnoj fazi faktori rasta, kao što su trombocitni faktor rasta i transformirajući faktor rasta beta, difundiraju iz rane u okolno tkivo te tako potiču ulazak neutrofila i makrofaga u područje rane. Makrofagi otpuštaju faktore rasta i citokine u područje rane i pritom stimuliraju obnavljanje oštećenih krvnih žila. Neutrofili i makrofagi oslobađaju proteinaze koje odstranjuju oštećeni ekstracelularni matriks te dodatno stvaraju faktore rasta (Huljev, 2013).

U proliferativnoj fazi dolazi do stvaranja granulacijskog tkiva te sinteze i razgradnje proteina ekstracelularnog matriksa. Razgradnja je posredovana proteazama. Kod normalnog cijeljenja postoji ravnoteža u razgradnji proteina koja je kontrolirana proteazama i njihovim inhibitorima. Također dolazi do angiogeneze, procesa stvaranja novih krvnih žila na području ozljede. Ona je bitna za krvnu opskrbu ozlijeđenog područja. Za obnovu zaštitne barijere kože zaslužni su keratinociti koji se dijele potaknuti faktorima rasta (Huljev, 2013).

Faza remodelacije obuhvaća sintezu i razgradnju kolagena koji je zaslužan za čvrstoću kože. Traje i do dvije godine. Ako dođe do pretjeranog odlaganja kolagena nastaje hipertrofični ožiljak ili keloid. Zacjeljivanje rana kod fetusa popraćeno je manjom incidencijom stvaranja ožiljaka nego kod osoba nakon rođenja (Broughton i sur., 2006). Granulacijsko tkivo nastalo u proliferativnoj fazi bogato je krvnim žilama. Tijekom remodelacije, njihov se broj smanjuje kao i metabolička aktivnost na mjestu ozljede. Maksimalno se postiže 80 % inicijalne čvrstoće tkiva rane nakon završetka procesa zacjeljivanja (Huljev, 2013).

1.5. Keloidi i hipertrofični ožiljci

Keloid je posebna vrsta ožiljka kojeg čine nakupine fibroblastičnog tkiva koje se šire izvan granica inicijalne ozljede. Hipertrofični ožiljak se prostire iznad razine kože u granicama incizije. Nakupine kolagena uočene su kod keloida svjetlosnom mikroskopijom, dok iste nisu pronađene kod hipertrofičnih ožiljaka. Također, hipertrofični ožiljci sadrže veću koncentraciju makrofaga naspram keloida. Razlika postoji i u metaboličkoj aktivnosti, pri čemu keloidi imaju više razine adenozin trifosfata i fibroblasta (Broughton i sur., 2006).

Keloidni ožiljci imaju veću incidenciju pojave tijekom fizičkog razvoja, najčešće u dobi od 10 do 30 godina. Rijetko se formiraju kod starijih osoba. Najčešće nastaju u razmaku od godine dana od ozljede, dok se hipertrofični ožiljci pojavljuju unutar četiri tjedna. Postoji više mogućnosti liječenja keloidnih ožiljaka koje nisu u potpunosti učinkovite. Neke od njih uključuju odstranjivanje, lasersko uklanjanje, terapiju steroidima, radijaciju, krioterapiju i primjenu silikonskih gelova na mjesto ožiljka (Broughton i sur., 2006).

2. OBRAZLOŽENJE TEME

Koža čini najveći organ ljudskog organizma te kao takva obavlja funkciju prve linije obrane od vanjskih utjecaja. Osim toga koža je jedini organ koji je izložen pogledima te je vrlo važan za komunikaciju između pojedinaca. Stoga je znanost u stalnom procesu potrage za tvarima koje mogu pomoći u procesu njenog oporavka. Rastom popularnosti primjene prirodne kozmetike i fitoterapije, sve se više istražuju različite biljne vrste koje bi služile kao noviteti u liječenju različitih kožnih bolesti. Pri tome posebnu pozornost privlače biljne vrste i sekundarni metaboliti koji mogu spriječiti nastanak ožiljka nakon cijeljenja lezije. U središtu ovog rada nalaze se kliničke studije koje su ispitivale utjecaj raznih biljnih vrsta na sekundarne lezije kože. Istraživao se režim primjene ispitivanih preparata, priprema i standardizacija pripravka, njihove nuspojave te klinički značaj.

3. MATERIJALI I METODE

U pisanju ovog diplomskog rada pretraživana je znanstvena baza podataka PubMed. Cilj je bio utvrditi koje su biljne vrste ili kombinacije biljnih vrsta imale utjecaj na poboljšano zacjeljivanje raznih vrsta lezija na koži. Tijekom pretraživanja baze podataka primijenjen je filter za kliničke studije („*Clinical Trial*“). Pojmovi za pretraživanje uključivali su latinski ili narodni naziv biljne vrste zajedno s odgovarajućim pojmom. Odabrano je pet biljnih vrsta: aloe vera (*Aloe barbadensis* Mill., Xanthorrhoeaceae), neven (*Calendula officinalis* L., Asteraceae), stolisnik (*Achillea millefolium* L., Asteraceae), gotu kola (*Centella asiatica* (L.) Urb., Apiaceae) i lavanda (*Lavandula angustifolia* Mill., Lamiaceae). Korišteni pojmovi za pretraživanje baze za aloe veru su: „Aloe vera“ AND (wound healing OR skin OR lesions). Za svaku iduću biljnu vrstu korišteni su isti pojmovi uz promjenu latinskog naziva biljne vrste te prema potrebi dodavanje narodnog naziva na engleskom jeziku.

3.1. Odabir studija

Nakon pretraživanja pojmova za odabranu biljnu vrstu i uključivanja filtera za kliničke studije, pomno su proučeni svi rezultati te, na osnovi naslova i sažetka, odabrane one kliničke studije koje ispituju regenerativne učinke na kožne lezije različite patologije.

Pretraživanje baze za aloe veru (*A. barbadensis*) dalo je 27 studija od kojih je odabrano njih pet. Odabrane su studije koje opisuju djelovanje aloe vera gela na opekline, postoperativne rane i ulceracije na stopalu. Rezultati pretraživanja kliničkih studija za neven (*C. officinalis*) uključivali su trinaest studija. Nakon proučavanja sažetaka svih trinaest studija, odabrane su tri kliničke studije. U odabranim studijama se istraživao utjecaj pripravaka s nevenom na postoperativne rane i djelovanje na prevenciju radijacijskog dermatitisa. Pretraživanje literature za stolisnik (*A. millefolium*) dalo je četiri studije od kojih su odabrane dvije. Studije su se bavile proučavanjem cijeljenja mukozitisa i rane nakon epizitomije. Kliničkih studija o djelovanju gotu kole (*C. asiatica*) na proces zacjeljivanja rana bilo je devet. Nakon čitanja sažetaka studija taj broj je smanjen na dvije koje su se bavile cijeljenjem ulkusa i obnove kože nakon laserskog tretmana. Pretraživanje literature za lavandu (*L. angustifolia*) prikazalo je sedam rezultata od kojih je odabrano njih dva. Obje studije istraživale su utjecaj pripravka s lavandom na ranu nakon epizitomije.

4. REZULTATI I RASPRAVA

4.1. Aloa vera

4.1.1. Opće značajke

Aloe vera je vrsta koja raste u suhim dijelovima Afrike, Azije, Amerike i Europe. Sadrži kratku stabljiku te listove koji se pružaju iz gustih baznih rozeta (slika 4). Listovi su zeleni i mesnati s nazubljenim rubom, a dugi su 30-60 cm. Sastoje se od tri sloja: unutarnjeg, srednjeg i vanjskog. Unutarnji sloj čini gel koji sadrži veliku količinu vode, glukomanane, lipide, aminokiseline i vitamine. Salicilna kiselina sadržana u gelu posjeduje protuupalni učinak, dok saponini imaju antiseptička svojstva (Shahzad i Ahmed, 2013). Srednji sloj čini žuto obojeni lateks koji je bogat antrakinonima odgovornim za laksativno djelovanje. Lateks pospješuje peristaltiku crijeva, izlučivanje mukusa i količinu vode u crijevima (Surjushe i sur., 2008). Biljka sadrži lignin koji povećava penetraciju aktivnih sastojaka iz biljke u kožu. Cvat čini crvenkasto žuti cvijet koji čini viseće grozdove (www.worldofflora.org).



Slika 4 Aloe vera

Izvor: https://en.wikipedia.org/wiki/Aloe_vera

Istraživanja pokazuju da aloe vera ima antimikrobno, antiviralno, protuupalno, antioksidativno, antidijabetičko i hepatoprotektivno djelovanje (Ashafa i sur., 2011). Također se nalazi i u preparatima za mršavljenje te se rabi protiv glavobolje (Kuštrak, 2005). Danas je

aloe vera prisutna u brojnim kozmetičkim pripravcima te se njena topikalna primjena koristi za liječenje radijacijskog dermatitisa, opekline, rana, ulceracija, psorijaze i kožnih infekcija. Objavljeno je mnogo proturječnih znanstvenih radova na temu topikalne primjene aloe vere te su potrebna dodatna istraživanja da bi se potvrdila sva djelovanja koja joj se pripisuju (Boudreau i Beland, 2006).

4.1.2. Odabrane studije

Prvo istraživanje čini randomizirano kontrolirana studija provedena s ciljem usporedbe djelovanja Aloe vera gela (AVG) na opeklina drugog stupnja u odnosu na 1 % kremu srebrovog sulfadiazina (KSS). Pedeset pacijenata s opeklinama drugog stupnja je nasumično podijeljeno u dvije skupine od kojih je prva liječena s AVG, a druga s 1 % KSS. Raspon starosti pacijenata kretao se od 15 do 65 godina dok su 26 pacijenata činili muškarci, a njih 24 žene. Aloe vera gel se sastojao od 98 % nerafiniranog gela iz unutrašnjeg sloja lista, a primjenjivao se u obliku obloga. Opeklina su prvo tretirane antiseptikom te ispirane fiziološkom otopinom. Rane su se premazivale dva puta dnevno sve do potpune reepitelizacije. Promatrano je smanjenje boli, reepitelizacija epitela te trošak liječenja. U skupini liječenoj AVG, epitelizacija je počela peti dan te je kod svih pacijenata završila četrdeseti dan. U skupini liječenoj KSS epitelizacija je bila produžena. 36 % pacijenata u prvoj skupini je do petog dana bilo bez bolova te još 36 % do dvanaestog dana, dok se terapijom KSS stanje bez boli sporije postizalo. Od 25 pacijenata u aloe vera skupini, njih 24 je doživjelo potpuni oporavak bez ožiljka, a 1 pacijent je razvio ožiljak. U skupini tretiranoj KSS, kod 19 pacijenata je došlo do potpunog oporavka dok je njih 6 formiralo hipertrofični ožiljak. Zaključno, AVG se pokazao zaslužnim za brže zacjeljivanje opekline od KSS što se može pripisati njegovom protuupalnom učinku i učinku na proliferaciju stanica epitela (Shahzad i Ahmed, 2013).

Druga studija je dvostruko slijepa randomizirana studija koja je proučavala učinak aloe vera gela na zacjeljivanje rana nakon presađivanja kože s područja natkoljenice. Također je bilo proučavano i smanjenje boli. Sudjelovale su dvije skupine pacijenata, aloe vera i placebo skupina. U svakoj skupini se nalazilo 6 pacijenata. Placebo skupina je primala *Aquagel*TM (glicerin) koji se koristi kao lubrikant i posjeduje emolijentna svojstva. Postotak aloe vere u aloe vera gelu iznosio je 87,399 %. Obje skupine su nakon nanošenja topikalnog agensa područje prekrili s parafinskom gazom na koju je zatim stavljeno 20 slojeva suhe gaze. Gaze su mijenjane jednom dnevno. Zaključeno je da je topikalna primjena AVG značajno ubrzala zacjeljivanje rana nakon presađivanja kože u odnosu na placebo skupinu. Studija nije dokazala

statistički značajnu razliku u smanjenju boli između dvije skupine te nije navela na koju je aktivnu sastavnicu gel standardiziran (Burusapat i sur., 2018).

Treće istraživanje je promatralo utjecaj aloa vere gela na zacjeljivanje rane nakon carskog reza. Provedena je kao randomizirana dvostruko slijepa klinička studija na 90 žena koje su podvrgnute carskom rezu. Raspon godina kretao se u intervalu od 18 - 36 godina. Uvjeti za sudjelovanje u istraživanju bili su: indeks tjelesne mase (ITM) >29, žene u 37. - 42. tjednu trudnoće i žene koje u prošlosti nisu imale više od dva carska reza. Intervencijskoj skupini je topički primijenjen gel iz svježe zarezanog lista aloe vere na ranu koja je zatim pokrivena suhom gazom. Kontrolnoj skupini primijenjena je samo suha gaza. Nakon 24 sata gaze su uklonjene i pristupilo se procjeni zacjeljivanja rane putem REEDA ljestvice. Ljestvicu je činilo 5 faktora: crvenilo, edem, ekhimoza, sekret i aproksimacija rubova rane. Svakom faktoru se pridodala ocjena od 0 – 3 gdje 0 predstavlja odsustvo, a 3 visoku prisutnost navedenih faktora. Pacijentice su se javile na ponovnu procjenu zacjeljivanja rane 8 dana od uklanjanja gaze. 24 sata nakon operacije REEDA rezultat između dvije skupine je bio statistički značajno različit. Za aloa vera skupinu iznosio je $0,00 \pm 0,00$ te $0,6 \pm 1,3$ za kontrolnu skupinu. Sve pacijentice iz aloe vera skupine su imale REEDA rezultat 0, dok je isti rezultat u kontrolnoj skupini ostvarilo njih 77,8%. Pri ponovnoj kontroli nakon 8 dana, REEDA rezultat se nije statistički značajno razlikovao između skupina. Tada je REEDA rezultat 0 u prvoj skupini imalo 93,33% sudionika, dok ga je u kontrolnoj imalo 91,11%. Zaključno, aloe vera gel primijenjen tijekom 24 sata nakon carskog reza ubrzao je zacjeljivanje kirurške rane u odnosu na placebo. Smatra se da bi duža primjena ishodila povoljnijim rezultatima (Molazem i sur., 2014).

Četvrta studija proučavala je djelovanje gela koji se sastojao od aloe vere i trputca (*Plantago major* L., Plantaginaceae) (*Plantavera gel*) na ulceraciju na stopalu. Ulceracije na stopalu su česte komplikacije nekontroliranog dijabetesa. 40 pacijenata je nasumično podijeljeno u dvije skupine. Intervencijska skupina je nanosila Plantavera gel dva puta dnevno u razdoblju od 4 tjedna zajedno s rutinskim postupcima zbrinjavanja ulcera. Placebo skupina je uz rutinske postupke zbrinjavanja rane primila placebo gel. Na početku i na kraju svakog tjedna provodila se procjena zacjeljivanja ulcera te su rezultati obrađeni SPSS softverom. Rezultati studije govorili su o sposobnosti Plantavera gela da smanji površinu ulcera u odnosu na placebo skupinu. Ipak, nije dokazana statistički značajna razlika u dubini ulcera između dvije skupine. Valja napomenuti da nisu zabilježene nuspojave Plantavera gela tijekom trajanja studije (Najafian i sur., 2019).

Zadnja studija je proučavala interval potreban za zacjeljivanje rane uz i bez aloe vera gela. Studiji je pristupila 21 žena koja je imala komplikacije rane nakon carskog reza ili laparotomije. Interval zacjeljivanja rane za skupinu koja je primjenjivala AVG iznosio je 83 ± 28 dana. Isti interval za placebo skupinu bio je kraći te je iznosio 53 ± 24 dana. Zaključeno je da je primjena aloe vera gela uz standardne postupke liječenja rane usporila zacjeljivanje rana u odnosu na isti postupak skrbi bez AVG (Schmidt i Greenspoon, 1991).

Svih pet studija koristilo je AVG, dok je četvrta studija koristila ekstrakt biljke trputac uz aloe veru. Nijedna studija ne navodi na koju tvar je vršena standardizacija pripravaka. Treća studija je koristila gel iz svježe zarezanih listova, dok ostale studije ne navode porijeklo AVG. Treća i peta studija proučavale su rane nastale nakon carskog reza. Treća studija zaključuje da primjena AVG pokrivenog gazom tijekom 24 sata nakon operacije ubrzava zacjeljivanje kirurške rane. Peta studija je imala suprotan zaključak. Navodi da je primjena AVG usporila cijeljenje rane od carskog reza. Zbog velikog broja studija u kojima se koristi AVG za liječenje kožnih bolesti i njihovih nedosljednih rezultata, potrebno je provesti dodatna i iscrpnija istraživanja radi donošenja konačnog zaključka o djelotvornosti. Prva studija je dokazala veću učinkovitost AVG u odnosu na 1 % KSS ubrzanjem epitelizacije i postizanja stanja bez boli. Druga studija pokazuje značajniji učinak AVG na zacjeljivanje rane nakon presađivanja kože od placeba. Također, četvrta studija donosi pozitivne rezultate učinka AVG u kombinaciji s trputcem kod liječenja ulceracije na stopalu. Dolazi do smanjenja površine ulcera u odnosu na placebo. Iz svega navedenog može se zaključiti da je *A. vera* učinkovita u liječenju većine kožnih problema.

4.2. Stolisnik

4.2.1. Opće značajke

Stolisnik (slika 5) je biljka koja raste po poljima, pašnjacima, livadama i vrtovima Europe i Azije, a nalazimo ga i u Sjevernoj Americi i Australiji. Naziv vrste potječe od junaka grčke mitologije Ahileja koji ju koristi za zacjeljivanje rana. Karakteriziraju ju višestruko rascijepljeni listovi po čemu je dobila naziv „*millefolium*“ - sto listova (Benedek i Kopp, 2007). Prizemni listovi sadrže peteljku, a gornji rastu naizmjenično i obuhvaćaju stabljiku. Stabljika je visoka do 80 cm, a cvjetovi se nalaze na vrhu stabljike skupljeni u gusti bijeli cvat. Sastav eteričnog ulja u velikoj je mjeri ovisan o porijeklu biljnog materijala. Biljka sadrži protuupalne flavonoide apigenin i luteolin, fenolkarbonske kiseline i kumarine (Kuštrak, 2005).



Slika 5 Stolisnik (*A. millefolium*)

Preuzeto i prilagođeno: <http://www.worldfloraonline.org>

Stolisnik, u narodu poznat kao „hajdučka trava“, je sredstvo koje se u pučkoj medicini koristi za zacjeljivanje rana i raznim kožnim bolestima. Biljka je poznata po antimikrobnim i antifungalnim svojstvima. Seskviterpenski laktone i azuleni su odgovorni za protuupalno djelovanje i primjenu kod neuralgija te kao antireumatik. Flavonoidi djeluju spazmolitički pa se upotrebljava kod grčeva u gastrointestinalnom sustavu (Kuštrak, 2005). Često se koristi za liječenje bolesti jetre zbog njenog hepatoprotektivnog učinka, a djeluje i kao adstrigens (Akram, 2013). Djeluje diuretski tako što povećava količinu izlučenog urina pa se upotrebljava kod bubrežnih kamenaca (Hajhashemi i sur., 2017). Kao gorka droga koristi se za poticanje apetita (Benedek i Kopp, 2007).

4.2.2. Odabrane studije

Odabrane su dvije studije koje su promatrale utjecaj pripravaka sa stolisnikom na lezije kože. Prva studija je provedena kao dvostruko-slijepa klinička studija. 140 žena je podijeljeno u četiri skupine. Svaka skupina se sastojala od 35 žena prvoročkinja s ranom nakon epiziotomije. Dvije su kontrolne skupine od kojih jedna nije imala intervenciju, a druga je primila placebo. Kao placebo pripravak korištena je vazelinska mast. Treća skupina primala je mast s ekstraktom stolisnika. Četvrtoj skupini je primijenjena mast s ekstraktom gospine trave. Mast od stolisnika pripravila se usitnjavanjem biljke te njenom ekstrakcijom 90% etanolom. Dobiveni ekstrakt se zatim upario do suha te miješao s vazelinom kao bazom za dobivanje masti s 5% masenog udjela ekstrakta. Pacijentice su dva puta na dan tijekom deset dana nanosile 1 cm masti na mjesto šava nakon epiziotomije. S terapijom se krenulo drugi dan nakon poroda. Procjenjivala se bol, crvenilo, edem, ekhimoza, rana dehiscencija i iscjedak iz rane. Napredak u zacjeljivanju se promatrao sedmi, deseti i četrnaesti dan nakon poroda. Rezultati pokazuju da je postojala značajna razlika u razini boli između kontrolnih i intervencijskih skupina sedmog, desetog i četrnaestog dana nakon poroda. Statistički značajna razlika u crvenilu i edemu između skupina očitovala se sedmog i desetog dana. Intervencijske skupine su imale su manju razinu ekhimoze u odnosu na kontrolne skupine. Stoga su autori zaključili da su masti s gospinom travom i stolisnikom pridonijele smanjenju crvenila, boli, edema i ekhimoze nakon epiziotomije što je u skladu s tradicionalnom primjenom istraživanih biljnih vrsta. Istraživane masti nisu se razlikovale u smanjenu dehiscencije i iscjetka iz rane od kontrolnih skupina, stoga se smatralo da nemaju učinak na iste (Hajhashemi i sur., 2018).

Druga randomizirano kontrolirana studija uključivala je 56 pacijenata s karcinomom koji su zadobili oralni mukozitis kao posljedicu kemoterapije. Ispitivala se učinkovitost dodatka destilata stolisnika konvencionalnoj terapiji - vodici za ispiranje usta koja se sastojala od lidokaina, deksametazona, sukralfata te difenhidramina. Placebo skupina je grgljala usta s 15 mL vodice za usta četiri puta dnevno tijekom dva tjedna. Intervencijska skupina je grgljala usta otopinom koja se sastojala od 50 % vodice za ispiranje usta te 50 % destilata stolisnika prikupljenog na području Irana. Koncentracija destilata bila je 12 mg/L. Težina mukozitisa se pratila prije početka terapije te sedmog i četrnaestog dana nakon početka intervencije bodovanjem određenih parametara. Ocjena 0 dodijeljena je stanju bez rane, ocjena 1 prisutnosti boli i eritema, ocjena 2 prisutnosti rane i eritema te mogućnost gutanja krute hrane. Kod stanja nemogućnosti gutanja krute hrane dodijeljena je ocjena 3, dok je ocjena 4 dana kod opsežnog

proširenja mukozitisa i nemogućnosti jela. Srednja vrijednost težine bolesti u intervencijskoj skupini se sa $2,39 \pm 0,87$ na početku studije smanjila na $1,07 \pm 0,85$, odnosno na $0,32 \pm 0,54$ nakon 7 i 14 dana. Placebo skupina je imala istu početnu srednju vrijednost težine bolesti, ali se ona povećala na $2,75 \pm 0,88$ i $2,89 \pm 0,95$ nakon 7 i 14 dana. Zaključak studije je da je destilat stolisnika doprinio značajnom zacjeljenju oralnog mukozitisa te nisu zabilježene nuspojave njegove primjene. Upotreba destilata stolisnika preporučila se u liječenju oralnog mukozitisa izazvanog kemoterapijom (Miranzadeh i sur., 2015).

Prva studija je dokazala djelovanje masti koja sadrži ekstrakt stolisnika na smanjenje boli, edema, crvenila i ekhimoze na ranu nakon epiziotomije. Smatralo se da su za to zaslužni flavonoidi koji imaju protuupalno djelovanje te antimikrobna i adstrigentna svojstva stolisnika. Druga studija je potvrdila regenerativna svojstva destilata stolisnika na sluznicu usta. Niti jedna studija ne navodi na koje je tvari vršena standardizacija pripravka. Prva studija ne navodi podatke o nuspojavama dok u drugoj studiji one nisu zapažene. Zbog vrlo malog broja nađenih studija koje govore o djelovanju različitih oblika stolisnika na zacjeljivanje rana, potrebna je provedba dodatnih studija radi potvrde djelovanja.

4.3. Neven

4.3.1. Opće značajke

Neven (slika 6) je jednogodišnja biljna vrsta porijeklom iz centralne i južne Europe, zapadne Azije i Amerike. Stabljika je duga 30 do 50 cm, dok se korijen pruža oko 20 cm u dubinu. Stabljika je uspravna i lako lomljiva, a na njoj se nalaze sjedeći lancetasti listovi prekriveni dlačicama. Listovi imaju dijaforetičko djelovanje, odnosno pospješuju znojenje. U Indiji se infuz listova nevena topički koristi za liječenje varikoznih vena. Plod je srpastog oblika, nazubljenog ruba te smeđe boje (Muley i sur., 2009).



Slika 6 Neven (*C. officinalis*)

Izvor: https://en.wikipedia.org/wiki/Calendula_officialis

Jezičasti cvjetovi nevena imaju antimikrobno, protuupalno, regenerirajuće i koleretično djelovanje. Za nabrojena su svojstva zaslužni flavonoidi, kumarini, saponini te karotenoidi koji daju cvjetovima narančastu boju. Također, sadrže eterično ulje bogato triterpenoidima odgovornima za protuupalno djelovanje (Suetin i sur., 2021). Osušeni se cvjetovi koriste u oblozima, vodicama za grgljanje i mastima. Pokazano je da diklorometan-metanolni ekstrakt cvjetova nevena ima snažno anti-HIV djelovanje *in vitro* (Muley i sur., 2009). Zbog

antioksidativnog učinka i poticanja reepitelizacije kože, neven je često prisutan u kozmetičkim proizvodima za kožu (Siddiquee i sur., 2020).

4.3.2. Odabrane studije

Prva studija je proučavala učinak uljnih ekstrakata nevena i gospine trave (*Hypericum perforatum* L., Hypericaceae) na obnavljanje kirurške rane od carskog reza. Sudjelovale su 24 žene s medijanom od 33 godine. Podijeljene su u dvije skupine. Prva skupina tretirala je ranu mješavinom uljnih ekstrakata nevena i gospine trave. Kontrolna skupina je koristila ulje pšeničnih klica. U mješavini ekstrakata 70% je činio ekstrakt gospine trave, dok 30% činio ekstrakt nevena. Uljni ekstrakti pripremljeni su branjem biljnih vrsta u razdoblju od svibnja do srpnja na Sardiniji. Cvjetni vrhovi su se zatim prali vodom kako bi se uklonile nečistoće te podvrgnuli usitnjavanju i maceraciji uljem pšeničnih klica u omjeru 320:1000 (masa cvjetnih vrhova (g) / masa ulja (g)). Postupak zbrinjavanja rane počinjao je čišćenjem rane vodikovim peroksidom, apliciranja gaze natopljene u mješavinu ekstrakata te stavljanja okluzivne gaze. Liječenje je trajalo 16 dana, a gaza se previjala dva puta dnevno u razmaku od minimalno 8 sati. U studiji je promatrana promjena u površini rane. Kod pacijentica liječenih mješavinom ekstrakata površina rane se smanjila za $37,6 \pm 9,9\%$. Ta promjena kod kontrolne skupine iznosila je $15,83 \pm 4,64\%$. Stoga se moglo zaključiti da mješavina uljnih ekstrakata nevena i gospine trave djeluje pozitivno na zacjeljivanje rane nastale carskim rezom (Lavagna i sur., 2001).

Druga randomizirana jednostruko slijepa studija proučavala je učinak topički primijenjenog ekstrakta nevena na prevalenciju dermatitisa uzrokovanog zračenjem. Kriteriji za sudjelovanje u studiji bili su navršeni osamnaest godina ili više, obavljena mastektomija te skoro podvrgavanje radioterapiji za tumor dojke. Od ukupno 81 sudionica istraživanja, četrdeset ih je činilo skupinu tretiranu 5% v/v losionom nevena. 41 osoba se nalazila u skupini tretiranoj *Sorbolenom* (10% glicerina u kremi cetromakragola). S primjenom topikalnih pripravaka krenulo se dva do tri dana prije početka radioterapije. Napredak se pratio pomoću RTOG skale (eng. Radiation Therapy Oncology Group) raspona od nula, koja je označavala stanje bez simptoma, do četiri. Četvrti stupanj karakteriziraju ulceracija, nekroza i hemoragija kože. Napredak se pratio sve do završetka radioterapije ili dostizanja drugog stupnja RTOG skale koja se odnosi na svijetli eritem, umjereni edem i vlažnu deskvamaciju. Rezultati su pokazali da nije bilo značajne razlike u prevalenciji dermatitisa uzrokovanog radijacijom između kontrolne i placebo skupine. Ona je u skupini tretiranoj nevenom iznosila 53% dok je

u skupini tretiranoj *Sorbolenom* bila 62%. Zaključeno je da nije bilo razlike između standardne terapije i terapije losionom nevena. Međutim, važno je uzeti u obzir mali broj sudionika u studiji obzirom na isključenje velikog broja sudionika prema eliminacijskim kriterijima (Siddiquee i sur., 2020).

Učinkovitošću nevenove kreme na prevenciju dermatitisa uzrokovanog zračenjem bavila se i treća studija. Djelovanje nevenove kreme se uspoređivalo sa standardno primijenjenim trolaminom. Sudjelovalo je 254 pacijenata koji su podvrgnuti operaciji tumora dojke te su trebali početi s terapijom zračenjem. Prva skupina je koristila nevenovu kremu dok je druga koristila trolamin. Pacijenti su nakon svakog zračenja mazali ozračeno područje kože dva puta dnevno sve do završetka terapije ili pojave dermatitisa stupnja 2. Napredak se pratio jednom tjedno na konzultacijama kod radiologa uz pomoć RTOG skale. Također se pratio i subjektivni osjećaj boli. Rezultati su pokazali značajno nižu pojavnost dermatitisa stupnja 2 ili stupnja više kod skupine koja je koristila neven. Pojavnost je u skupini koja je koristila nevenovu kremu iznosila 41 %, a u trolaminskoj 63 %. Također je nevenova skupina zabilježila manju bol tijekom terapije zračenjem. Zaključak studije je da su topikalni pripravci nevena bili učinkoviti u prevenciji akutnog dermatitisa kod pacijenata izloženih zračenju (Pommier i sur., 2004).

U odabranim studijama ekstrakt nevena se primjenjivao topikalno na kožu. U prvoj studiji je nevenu dodan ekstrakt gospine trave dok su druga i treća koristili pripravak čistog nevena. Sve tri studije ne navode na što je vršena standardizacija pripravaka. Prva studija je pokazala pozitivno djelovanje ekstrakta nevena i gospine trave na zacjeljivanje rane nakon carskog reza. Druga studija nije pokazala statistički značajnu razliku u prevenciji dermatitisa uzrokovanog zračenjem u odnosu na placebo dok je treća dokazala značajnu učinkovitost na prevenciju u odnosu na trolamin. Moguće je da je negativnom ishodu druge studije pridonio mali broj sudionika ili niska doza ekstrakta nevena u losionu.

4.4. Gotu kola

4.4.1. Opće značajke

Gotu kola, latinskog naziva *Centella asiatica*, višegodišnja je zeljasta biljka koja raste u južnoj i jugoistočnoj Aziji te tropskim područjima (slika 7). Niskog je rasta s puzajućom stabljikom formiranom u čvorove. Jednostavni srcoliki ili obli listovi imaju duge peteljke. Rub listova je nazubljen, a leđna strana lista sadrži sitne dlačice. Na licu lista istaknuta je rezgranata mreža žila. Cvjetovi su mali sjedeći ili polusjedeći te se nalaze blizu tla. Latice su bijele ili ružičaste boje (www.worldfloraonline.org).



Slika 7 Gotu kola (*C. asiatica*)

Izvor: https://en.wikipedia.org/wiki/Centella_asiatica

U Aziji se tradicionalno koristi za bolesti kože kao što su lupus, psorijaza, ekcem i ulkusi. Djelovanje u navedenim indikacijama duguje svojim protuupalnim, antioksidativnim te antimikrobnim svojstvima. Istraživanja su uglavnom usmjerena na ekstrakt gotu kole i triterpen azijatičnu kiselinu koja se pokazala učinkovitom u liječenju neuroloških i kožnih bolesti. Istraživanja su pokazala da ekstrakti gotu kole pozitivno utječu na sintezu kolagena i mikrocirkulaciju kože što pomaže kod zacjeljivanja rana. Zahvaljujući azijatičnoj kiselini koristi se u liječenju keloida. Djeluje tako što inhibira transformirajući faktor rasta $\beta 1$ (TGF- $\beta 1$) koji potiče pretjerano stvaranje kolagena. Nadalje, blokira djelovanje inhibitora aktivatora

plazminogena (PAI-1) zaduženog za stvaranje krvnih ugrušaka koji štite krvne žile i sprječavaju gubitak krvi (Arribas-Lopez i sur., 2022).

Glavne sastavnice odgovorne za terapijsko djelovanje su triterpeni od kojih najveći postotak zauzimaju azijska kiselina, aziatikozid, madekasozid i madekasična kiselina. Ekstrahirana količina ovisi o dijelu biljke i vrsti otapala korištenog za ekstrakciju. Zaslužni su za keratinizaciju i zacjeljivanje kože. Studije su pokazale da ekstrakti gotu kole smanjuju umor zbog nedostatka sna, djeluju na poboljšanje diabetesa mellitusa tipa 2, hiperlipidemije, alopecije, atopijskog dermatitisa. Azijska kiselina je pokazala djelovanje na ublažavanje kognitivnih oštećenja, Alzheimerove i Parkinsonove bolesti. Pretkliničke studije za aziatikozid otkrile su potencijal ublažavanja aterogeneze, plućne hipertenzije te Alzheimerove bolesti. Farmakološke studije za madekasozid pokazuju učinak na akne, vitiligo te osteoporozi (Sun i sur., 2020).

4.4.2. Odabrane studije

Prva dvostruko slijepa randomizirana, placebo kontrolirana studija promatrala je utjecaj standardiziranog ekstrakta gotu kole na zacjeljivanje kože lica nakon primjene lasera. Kriteriji za ulazak u studiju bili su dob viša od osamnaest godina te postojanje ožiljaka od akni starih minimalno šest mjeseci. Subjekti su bili isključeni kod prisutnosti trudnoće, dojenja, pušenja te akni u upalnoj fazi, fotoosjetljivih dermatoza ili sklonosti keloidnim ožiljcima. Ograničenje studije bila je činjenica da su svi sudionici bili Azijati s fototipom kože III-IV. Trideset osoba, od kojih 25 žena i 5 muškaraca s ožiljcima od akni, podvrgnulo se laserskom tretmanu s 2940 nm Er YAG (Erbium-doped Yttrium Aluminum Garnet) laserom radi njihova uklanjanja. Posljedice tretmana bile su ekcem i edem kože lica te hiperpigmentacija. Lice je zatim podijeljeno na dvije polovice od kojih je jedna strana tretirana ekstraktom gotu kole standardizirane na 0,05% m/m triterpenske glikozide. Ekstrakt je sadržavao 51% madekasozida i 38% aziatikozida. Druga polovica primala je placebo gel istog sastava kao i ispitivani gel uz iznimku prisutnosti ekstrakta gotu kole. Nakon tretmana laserom, ispitanicima su dane upute o čišćenju lica vodom te apliciranju gelova četiri puta dnevno u prvom tjednu nakon tretmana. Nakon zadnjeg nanošenja u danu nanosio se vazelin. Broj primjene gelova u drugom tjednu smanjio se na dva puta te se isključilo korištenje vazelina. Ujutro se uz tretman nanosila SPF krema te se savjetovalo izbjegavanje izlaganja suncu. Napredak ispitanika pratio se kroz tri mjeseca nakon laserskog tretmana. Pratilo se poboljšanje eritema, opći izgled rane, nastajanje kraste, hiperpigmentacija te cijeljenje epitela. Dvoje ljudi razvilo je suhoću kože lica drugi dan

nakon operacije na strani tretiranoj gelom s ekstraktom gotu kole. Ostale nuspojave nisu zabilježene. Strana tretirana ekstraktom gotu kole pokazala je značajno smanjenje eritema već sedmog dana liječenja za razliku od placebo strane gdje se to dogodilo 28. dana. Također je došlo i do poboljšanja teksture kože, izgleda rana te smanjenog stvaranja krasti u odnosu na placebo. Melaninski indeks se nije statistički značajno razlikovao između dvije skupine. Post-laserska hiperpigmentacija vratila se u granice normale sedmog dana dok je kod placebo skupine trebalo 14 dana za njen nestanak. Studija je dokazala znatan učinak triterpenskog glikozida iz gotu kole na smanjenje eritema i izgleda kožnih lezija nakon laserske terapije kože lica (Damkernguntorn i sur., 2020)

Druga studija proučavala je učinkovitost i nuspojave oralno primijenjenih kapsula ekstrakta gotu kole u promociji cijeljenja rana uzrokovanih dijabetesom. U ovu prospektivno randomiziranu studiju uključeno je 200 pacijenata koji boluju od dijabetesa. Isključujući faktori bili su dob viša od 80 te manja od 18 godina, imunokompromitirani pacijenti, oralni unos steroida, serumski albumin <3,0 g/dL te postojanje nekontrolirane infekcije rane. Ispitanici su podijeljeni u skupinu A i skupinu B. Skupinu A su činili pacijenti tretirani oralno primjenjivanim kapsulama ekstrakta gotu kole. B skupina činila je placebo skupinu. Jedna kapsula je sadržavala 50 mg aziatikozida. Dvije kapsule primjenjivale su se tri puta dnevno nakon jela što je jednako 300 mg aziatikozida na dan. 7., 14. i 21. dan nakon inicijacije terapije bilježili su se simptomi, karakteristike, dubina i veličina rane. Rezultati su pokazali brže smanjivanje veličine rane u skupini A, ali pravilniju granulaciju u skupini B. Nisu zapaženi štetni učinci oralne primjene kapsula aziatikozida. Zaključeno je da je ekstrakt gotu kole bio učinkovit u promociji cijeljenja dijabetičke rane stopala te da sprječava stvaranje ožiljaka. Utvrđena je sigurnost propisivanja i primjene u liječenju ulcera kod pacijenata s dijabetesom (Paocharoen, 2010).

U prvoj studiji ekstrakt gotu kole primjenjivao se topikalno za obnovu kože lica nakon laserskog tretmana. U drugoj studiji se ekstrakt primjenjivao peroralno u obliku kapsula radi zacjeljivanja ulkusa na nozi. Ekstrakt iz prve studije standardiziran je na triterpenske glikozide, točnije madekasozid i aziatikozid. Ekstrakt gotu kole iz kapsula standardiziran je na aziatikozid. Obje studije nisu naišle na značajnije štetne učinke primjene gotu kole osim privremene suhoće kože nakon primjene gela s ekstraktom. U obje je studije bolji rezultat na zacjeljivanje rana i poboljšanje izgleda kože imala skupina koja je koristila pripravak s gotu kolom. Zaključuje se

da su studije potvrdile blagotvorno djelovanje triterpena i drugih sastavnica ekstrakta gotu kole na različite kožne lezije.

4.5. Lavanda

4.5.1. Opće značajke

Lavanda (slika 8) je višegodišnja biljna vrsta koja raste u toploj sredozemnoj klimi te na suhim, toplim i kamenim obroncima. Raste kao niski polugrm visine 20 – 80 cm. Mladi svjetlosivi listovi su dlakavi i linearno duguljasti, a kasnije postaju goli i plosnati. Na vrhu izdanaka nalaze se sitni modroljubičasti cvjetovi u cvatovima. Čaška, vjenčić i prašnici su obrasli dlačicama. Provansa, južna pokrajina Francuske, je poznata po njenom intenzivnom uzgoju i proizvodnji eteričnog ulja. Uzgojena lavanda sadrži dva puta veću količinu eteričnog ulja od samonikle. Osim u Francuskoj, uzgaja se u Grčkoj, Španjolskoj, Hrvatskoj, Sjevernoj Americi te Engleskoj.



Slika 8 Lavanda (*L. angustifolia*)

Lavanda sadržava 1 – 3% eteričnog ulja čija je glavna sastavnica linalil-acetat. Od ostalih sastavnica ističe se linalol, kamfor, borneol te bornil-acetat. Vrsta *L. angustifolia* daje najkvalitetnije eterično ulje, ali mali prinos stoga se radije uzgajaju križanci s većim prinosom eteričnog ulja. Cvjetovi sadrže oko 12 % ružmarinske kiseline, trjeslovine, flavonoide i fitosterole. Od kumarina se ističu umbeliferon i herniarin (Kuštrak, 2005).

Čaj od cvijeta lavande korsti se kao karminativ, za ublažavanje probavnih tegoba te za smirenje. Također djeluje i sedativno. Tekući ekstrakt i infuz djeluju koleretično i kolekinetičko. Eterično ulje ima antiseptička i analgetska svojstva pa se često nalazi u pastilama i sprejevima za grlo kao i pripravcima protiv akni, ekcema, dermatitisa, psorijaze i ušiju. Također se koristi kao prirodni konzervans. Lokalno djeluje kao rubefacijens pa se koristi kod reume i bolova u mišićima. Zbog sadržaja trjeslovina i eteričnog ulja, u pučkoj se medicini cvjetovi koriste kao sredstvo protiv dijareje. Eterično ulje pomaže kod dispepsije, abdominalnih grčeva, kolika i nadutosti. U obliku spreja se rabi kao insekticid (Kuštrak, 2005).

4.5.2. Odabrane studije

Prva odabrana studija proučavala je ulogu eteričnog ulja lavande (EUL) na oporavak rane nakon epiziotomije. 120 žena je sudjelovalo u kliničkom istraživanju. Podijeljene su nasumično u dvije skupine od 60 osoba. Kod intervensijske skupine je korišteno EUL, a u kontrolnoj skupini povidon-jod. Eterično ulje lavande pripravljeno je ekstrakcijom svježih cvjetova te miješanjem s maslinovim uljem kao nosačem. Primjenjivalo se 5 – 7 kapi EUL u 4 L vode u obliku kupke dva puta dnevno kroz 10 dana. Kontrolna skupina je povidon-jod koristila u sklopu rutinske obrade rane. Obje skupine su podvrgnute procjeni napretka deseti dan nakon poroda. Bilježili su se bol, crvenilo, edem, dehiscencija, broj šavova rane te postojanje infekcije. Rezultati su pokazali da 51,7 % pacijenata intervensijske skupine nije imalo crvenilo rane. Taj postotak u kontrolnoj skupini iznosio je 21,7 %. Razlika u osjećaju boli između skupina nije bila od statističkog značaja. Također je pokazano da je upala u intervensijskog skupini bila značajno manja nego u kontrolnoj. U intervensijskoj skupini nije zapažen edem veći od 2 cm. Značajne nuspojave nisu zabilježene izuzev dva slučaja blagih iritacija. Studija je preporučila korištenje EUL umjesto povidon-joda kod tretiranja rane nakon epiziotomije. Sugerirala se izvedba kliničke studije na većem broju ispitanika te detaljnijeg praćenja sudionika tijekom liječenja za potvrdu djelotvornosti EUL na rane nakon epiziotomije (Vakilian i sur., 2011).

Drugo jednostruko slijepo ispitivanje koje se bavilo djelovanjem EUL i timijana (*Thymus vulgaris* L., Lamiaceae) na ranu nakon epiziotomije obuhvatilo je 60 prvotkinja. 30 žena se nalazilo u intervencijskoj, a 30 u placebo skupini. Isključujući kriterij bila je alergija na lavandu i timijan, prijevremena ruptura membrane starija od 24 sata, trajanje trudnoće 37 do 42 tjedna, produljeni trudovi, vulvovaginitis prije poroda te hematoma na mjestu reza. Eterično ulje dobiveno je destilacijom cvjetova lavande. Preparat za nanošenje na ranu pripremljen je miješanjem dva prethodno spomenuta eterična ulja u omjeru 1:1 v/v. Dobivena je 2 % otopina eteričnih ulja u jojoba ulju. U 4 L mlake vode dodano je 7 kapi navedene mješavine te je takva otopina primijenjivana dva puta dnevno kroz 7 dana u intervencijskoj skupini. Placebo skupina je 10 mL fiziološke otopine dodala u 4 L vode i primijenjena na isti način kao i otopina u intervencijskoj skupini. Ispitanice su praćene sedmi dan i sedmi tjedan nakon poroda korištenjem REEDA ljestvica. Sedmi dan nakon poroda placebo skupina je imala lošiji REEDA rezultat od intervencijske. Rane žena tretiranih mješavinom lavandinog i timijanovog ulja imale su manji edem i iscjedak te su bile manje crvene. Dispareunija je bila izraženija kod placebo skupine nakon sedam tjedana terapije. Terapija mješavinom eteričnih ulja smatrala se sigurnom te nisu zabilježene nuspojave ili su one bile minimalne. Zaključak studije je bio da je mješavina ulja timijana i lavande visoko učinkovita terapija kod zbrinjavanja rane nakon epiziotomije (Marzouk i sur., 2015).

Izabrane studije bavile su se njegom rana nakon epiziotomije. Obje su potvrdile učinkovitost pripravka lavande ili pripravka s lavandom u smanjenju crvenila, edema, boli i iscjetka rane. Prva studija je provedena tijekom 10 dana dok su ispitanice u drugoj praćene do sedam tjedana nakon poroda. Nije navedeno na koju sastavnicu je standardizirano eterično ulje, ali je opisan postupak izrade primjenjivanih otopina. Obje studije su dokazale sigurnost primjene ovakvog oblika terapije. Zaključuje se da je EUL učinkovito u zacjeljivanju rana od epiziotomije, ali su potrebna dodatna istraživanja na drugim vrstama rana kako bi se potvrdio njen učinak.

5. ZAKLJUČAK

U ovom diplomskom radu obrađeno je 14 kliničkih studija koje govore o djelovanju topikalno primijenjenih biljnih preparata aloe vere, stolisnika, nevena, gotu kole i lavande na cijeljenje kožnih lezija. Odabrane studije ispitivale su utjecaj pripravaka s aloe verom na kirurške rane nakon carskog reza, ulceracije na stopalu, opekline te rane nakon presađivanja kože. Samo jedna studija koja je pratila zacjeljivanje postoperativne rane nakon carskog reza nije pokazala pozitivan učinak AVG, dok je druga studija za istu indikaciju dokazala djelotvornost. Iz tog su razloga potrebna dodatna istraživanja primjene AVG na većem broju ispitanika i kroz dulje razdoblje primjene. Ostale studije su dokazale djelotvornost AVG na spomenute lezije. Kao i aloe vera, djelotvornost kod zacjeljivanja rane nakon carskog reza pokazala je topikalna primjena nevena. Dodatno, uz aloe veru, peroralna primjena ekstrakta gotu kole učinkovito je djelovala na cijeljenje dijabetičkog ulcera na nozi. Tri studije su istraživale cijeljenje rane nakon epiziotomije. U dvije studije korišteni su pripravci s lavandom, a u trećoj studiji pripravak sa stolisnikom. Obje biljne vrste su pokazale učinkovitost u smanjenju crvenila, edema i ekhimoze rane. Stolisnik je doveo do smanjenja boli rane, dok prva studija s EUL nije dokazala statistički značajnu razliku u osjetu boli u usporedbi s placebo skupinom. Dodatno je provedena studija koja je dokazala djelotvornost destilata stolisnika u liječenju oralnog mukozitisa. Dvije studije su istraživale utjecaj topikalno primijenjenih preparata s nevenom na prevenciju nastajanja radijacijskog dermatitisa. Studije su pokazale višu djelotvornost nevena naspram trolamina te slabije djelovanje u odnosu na *Sorbolen*. Međutim, negativan rezultat prve studije može biti posljedica malog broja ispitanika te niske koncentracije nevenovog ekstrakta u losionu. Posljednje kožno stanje je oštećenje kože nakon primjene lasera. Provedena studija potvrdila je djelovanje topikalnog pripravka gotu kole na smanjenje eritema, poboljšanja teksture kože, izgleda rana, smanjenog stvaranja krasti te hiperpigmentacije. Provedene studije ukazuju da ispitivane biljne vrste ubrzavaju cijeljenje kožnih lezija te smanjuju učestalost nastanka i veličinu ožiljaka.

6. LITERATURA

Akram, M., Minireview on *Achillea millefolium* Linn. *J Membr Biol*, 2013, 246, 661–663.

Arribas-López, E., Zand, N., Ojo, O., Snowden, M.J., Kochhar, T., A Systematic Review of the Effect of *Centella asiatica* on Wound Healing. *Int J Environ Res Public Health*, 2022, 19, 3266.

Ashafa, T., Sunmonu, T., Abass, A., Ogbe, A., Laxative potential of the ethanolic leaf extract of *Aloe vera* (L.) Burm. f. in Wistar rats with loperamide-induced constipation. *J. Nat. Pharm.*,

Basta-Juzbašić, A., Bradamante, M., Bukvić Mokos, Z., Čeović, R., Dobrić, I., Husar, K., Jurakić Tončić, R., Kostović, K., Lakoš Jukić, I., Ledić Drvar, D., Lipozenčić, J., Lončarić, D., Ljubojević Grgec, D., Ljubojević Hadžavdić, S., Marinović, B., Marinović Kulišić, S., Milavec-Puretić, V., Murat-Sušić, V., Pašić, A., Paštar, Z., Radoš, J., Skerlev, M., Šitum, M., Štulhofer Buzina, D., *Dermatovenerologija*. Zagreb, Medicinska naklada, 2014, str. 6-9., 11., 18-24.

Benedek, B., Kopp, B., *Achillea millefolium* L. s.l. revisited: recent findings confirm the traditional use. *Wien Med Wochenschr*, 2007, 157, 312–314.

Bologna, J., Jorizzo, J. L., & Schaffer, J. V., *Dermatology*. Philadelphia, Elsevier Saunders, 2008., str. 25-27.

Boudreau, M.D., Beland, F.A., An evaluation of the biological and toxicological properties of *Aloe barbadensis* (miller), *Aloe vera*. *J Environ Sci Health C Environ Carcinog Ecotoxicol Rev*, 2006, 24, 103–154.

Broughton, G., Janis, J.E., Attinger, C.E., Wound healing: an overview. *Plast Reconstr Surg*, 2006, 117, 1e-S-32e-S.

Burusapat, C., Supawan, M., Pruksapong, C., Pitiseree, A., Suwantemee, C., Topical Aloe Vera Gel for Accelerated Wound Healing of Split-Thickness Skin Graft Donor Sites: A Double-Blind, Randomized, Controlled Trial and Systematic Review. *Plast Reconstr Surg*, 2018, 142, 217–226.

Damkerngsuntorn, W., Rerknimitr, P., Panchaprateep, R., Tangkijngamvong, N., Kumtornrut, C., Kerr, S.J., Asawanonda, P., Tantisira, M.H., Khemawoot, P., The Effects of a Standardized Extract of *Centella asiatica* on Postlaser Resurfacing Wound Healing on the Face: A Split-Face, Double-Blind, Randomized, Placebo-Controlled Trial. *J Altern Complement Med*, 2020, 26, 529–536.

Goldsmith, L.A., Fitzpatrick, T.B., Fitzpatrick's dermatology in general medicine. New York McGraw-Hill Medical, 2012, str. 65., 66.

Hajhashemi, M., Ghanbari, Z., Movahedi, M., Rafieian, M., Keivani, A., Haghollahi, F., The effect of *Achillea millefolium* and *Hypericum perforatum* ointments on episiotomy wound healing in primiparous women. *J Matern Fetal Neonatal Med*, 2018, 31, 63–69.

Huljev, D., PREPREKE U CIJELJENJU RANE. *Acta Med Croatica*, 2013, 67, 5–10.

Kuštrak D. Farmakognozija-Fitofarmacija. Zagreb, Golden marketing-Tehnička knjiga, 2005, str. 289.-294, 341.-342., 454.

Laktašić-Žerjavić, N., Uloga vitamina D i kalcija u liječenju osteoporoze. *Reumatizam*, 2014, 61, 80–88.

Lavagna, S.M., Secci, D., Chimenti, P., Bonsignore, L., Ottaviani, A., Bizzarri, B., Efficacy of *Hypericum* and *Calendula* oils in the epithelial reconstruction of surgical wounds in childbirth with caesarean section. *Farmaco*, 2010, 56, 451–453.

Marzouk, T., Barakat, R., Ragab, A., Badria, F., Badawy, A., Lavender-thymol as a new topical aromatherapy preparation for episiotomy: A randomised clinical trial. *J Obstet Gynaecol*, 2015, 35: 472–475.

Miranzadeh, S., Adib-Hajbaghery, M., Soleymanpoor, L., Ehsani, M., Effect of adding the herb *Achillea millefolium* on mouthwash on chemotherapy induced oral mucositis in cancer patients: A double-blind randomized controlled trial. *Eur J Oncol Nurs* 19, 2015, 207–213.

Molazem, Z., Mohseni, F., Younesi, M., Keshavarzi, S., Aloe vera gel and cesarean wound healing; a randomized controlled clinical trial. *Glob J Health Sci*, 2014, 7, 203–209.

Muley, B., Khadabadi, S., Banarase, N., Phytochemical Constituents and Pharmacological Activities of *Calendula officinalis* Linn (Asteraceae): A Review. *Trop J Pharm Res*, 2009, (ISSN: 1596-5996), Vol 8 Num 5 8.

Najafian, Y., Khorasani, Z.M., Najafi, M.N., Hamed, S.S., Mahjour, M., Feyzabadi, Z., Efficacy of Aloe vera/ Plantago Major Gel in Diabetic Foot Ulcer: A Randomized Double-Blind Clinical Trial. *Curr Drug Discov Technol*, 2019, 16, 223–231.

Paocharoen, V., The efficacy and side effects of oral *Centella asiatica* extract for wound healing promotion in diabetic wound patients. *J Med Assoc Thai*, 2010, 93 Suppl 7, S166-170.

Pommier, P., Gomez, F., Sunyach, M.P., D’Hombres, A., Carrie, C., Montbarbon, X., Phase III randomized trial of *Calendula officinalis* compared with trolamine for the prevention of acute dermatitis during irradiation for breast cancer. *J Clin Oncol*, 2004, 22, 1447–1453.

Schmidt, J.M., Greenspoon, J.S., Aloe vera dermal wound gel is associated with a delay in wound healing. *Obstet Gynecol*, 1991, 78, 115–117.

Shahzad, M.N., Ahmed, N., Effectiveness of Aloe Vera gel compared with 1% silver sulphadiazine cream as burn wound dressing in second degree burns. *J Pak Med Assoc*, 2013, 63, 225–230.

Siddiquee, S., McGee, M.A., Vincent, A.D., Giles, E., Clothier, R., Carruthers, S., Penniment, M., Efficacy of topical *Calendula officinalis* on prevalence of radiation-induced dermatitis: A randomised controlled trial. *Australas J Dermatol*, 2021, 62.

Suetin, V.N., Nechaeva, E.K., Nikiforova, O.I., Zagoryansky, A.N., Stepanova, Y.V., Increasing the resistance of the drug calendula to abiotic environmental factors. *IOP Conf. Ser.: Earth Environ. Sci.*, 2021, 848, 012105.

Sun, B., Wu, L., Wu, Y., Zhang, C., Qin, L., Hayashi, M., Kudo, M., Gao, M., Liu, T., Therapeutic Potential of *Centella asiatica* and Its Triterpenes: A Review. *Front. Pharmacol.*, 2020, 11, 568032.

Surjushe, A., Vasani, R., Saple, D., Aloe vera: A short review. *Indian J Dermatol*, 2008, 53, 163.

Vakilian, K., Atarha, M., Bekhradi, R., Chaman, R., Healing advantages of lavender essential oil during episiotomy recovery: a clinical trial. *Complement Ther Clin Pract*, 2011, 17, 50–53.

World Flora Online. Published on the Internet 2022., <http://www.worldfloraonline.org>, pristupljeno 03.05. 2022.

7. SAŽETAK / SUMMARY

7.1. Sažetak

Kako je vanjski izgled iznimno bitan u suvremenom društvu, ubrzano raste potreba za tvarima i preparatima koji će poboljšati izgled kože. Kožne lezije različite patologije otežavaju svakodnevni život i zdravlje, kako fizičko tako i psihičko. Ovaj rad daje pregled kliničkih studija odabranih biljnih vrsta od kojih su neke već pronašle svoje mjesto u proizvodima za njegu kože. U rad su uključene sljedeće biljne vrste: *Aloe barbadensis*, *Achillea millefolium*, *Calendula officinalis*, *Centella asiatica* i *Lavandula angustifolia*. Fokus rada bio je na učinku ispitivanih biljnih vrsta na sekundarne kožne lezije kao što su ulceracije, postoperativne rane i kraste. Sve studije, izuzev jedne, primjenjivale su pripravke ekstrakata odabranih biljnih vrsta topikalno na leziju. Prema rezultatima studija svi biljni preparati su učinkoviti u poboljšanju cijeljenja ispitivanih kožnih rana. One pomažu u smanjenju eritema, boli, edema, ekhimoze, izgleda rane itd. Za *A. vera* i *C. officinalis* su potrebna dodatna istraživanja zbog oprečnih rezultata studija za određenu indikaciju.

7.2. Summary

As external appearance is important in today's society, the need for substances and products that will improve the appearance of the skin is growing rapidly. Skin lesions of various pathologies make everyday life and health more difficult, both physically and mentally. This thesis provides an overview of clinical studies of selected plant species, of which some have already found their place in skin care products. The following plant species were included in the study: *Aloe barbadensis*, *Achillea millefolium*, *Calendula officinalis*, *Centella asiatica*, and *Lavandula angustifolia*. Secondary skin lesions, such as ulcerations, postoperative wounds and scabs, are the focus of this paper. All but one study applied extracts of selected plant species topically to the skin lesion. According to the results of the studies, all herbal preparations were effective in improving the wound healing of the examined skin lesions. They help reduce erythema, pain, edema, ecchymosis, wound appearance, etc. *A. vera* and *C. officinalis* require further research due to conflicting study results for a particular indication.

Temeljna dokumentacijska kartica

Sveučilište u Zagrebu
Farmaceutsko-biokemijski fakultet
Studij: Farmacija
Zavod za farmakognoziju
Marulićev trg 20/II, 10000 Zagreb, Hrvatska

Diplomski rad

FITOTERAPIJA KOŽNIH LEZIJA

Ana Šimunac

SAŽETAK

Kako je vanjski izgled iznimno bitan u suvremenom društvu, ubrzano raste potreba za tvarima i preparatima koji će poboljšati izgled kože. Kožne lezije različite patologije otežavaju svakodnevan život i zdravlje, kako fizičko tako i psihičko. Ovaj rad daje pregled kliničkih studija odabranih biljnih vrsta od kojih su neke već pronašle svoje mjesto u proizvodima za njegu kože. U rad su uključene sljedeće biljne vrste: *Aloe barbadensis*, *Achillea millefolium*, *Calendula officinalis*, *Centella asiatica* i *Lavandula angustifolia*. Fokus rada bio je na učinku ispitivanih biljnih vrsta na sekundarne kožne lezije kao što su ulceracije, postoperativne rane i kraste. Sve studije, izuzev jedne, primjenjivale su pripravke ekstrakata odabranih biljnih vrsta topikalno na leziju. Prema rezultatima studija svi biljni preparati su učinkoviti u poboljšanju cijeljenja ispitivanih kožnih rana. One pomažu u smanjenju eritema, boli, edema, ekhimoze, izgleda rane itd. Za *A. vera* i *C. officinalis* su potrebna dodatna istraživanja zbog oprečnih rezultata studija za određenu indikaciju.

Rad je pohranjen u Središnjoj knjižnici Sveučilišta u Zagrebu Farmaceutsko-biokemijskog fakulteta.

Rad sadrži: 31 stranica, 8 grafičkih prikaza, 0 tablica i 31 literaturnih navoda. Izvornik je na hrvatskom jeziku.

Ključne riječi: Kožne lezije, aloe vera, stolisnik, neven, gotu kola, lavanda

Mentor: **Dr. sc. Marijana Zovko Končić**, izvanredni profesor Sveučilišta u Zagrebu Farmaceutsko-biokemijskog fakulteta.

Ocjenjivači: **Dr. sc. Marijana Zovko Končić**, izvanredni profesor Sveučilišta u Zagrebu Farmaceutsko-biokemijskog fakulteta.

Dr. sc. Maja Bival Štefan, docent Sveučilišta u Zagrebu Farmaceutsko-biokemijskog fakulteta.

Dr. sc. Jasna Jablan, docent Sveučilišta u Zagrebu Farmaceutsko-biokemijskog fakulteta.

Rad prihvaćen: srpanj, 2022.

Basic documentation card

University of Zagreb
Faculty of Pharmacy and Biochemistry
Study: Pharmacy
Department of pharmacognosy
Marulićev trg 20/II, 10000 Zagreb, Hrvatska

Diploma thesis

PHYTOTHERAPY OF SKIN LESIONS

Ana Šimunac

SUMMARY

As external appearance is important in today's society, the need for substances and products that will improve the appearance of the skin is growing rapidly. Skin lesions of various pathologies make everyday life and health more difficult, both physically and mentally. This thesis provides an overview of clinical studies of selected plant species, of which some have already found their place in skin care products. The following plant species were included in the study: *Aloe barbadensis*, *Achillea millefolium*, *Calendula officinalis*, *Centella asiatica*, and *Lavandula angustifolia*. Secondary skin lesions, such as ulcerations, postoperative wounds and scabs, are the focus of this paper. All but one study applied extracts of selected plant species topically to the skin lesion. According to the results of the studies, all herbal preparations were effective in improving the wound healing of the examined skin lesions. They help reduce erythema, pain, edema, ecchymosis, wound appearance, etc. *A. vera* and *C. officinalis* require further research due to conflicting study results for a particular indication.

The thesis is deposited in the Central Library of the University of Zagreb Faculty of Pharmacy and Biochemistry.

Thesis includes: 31 pages, 8 figures, 0 tables and 31 references. Original is in Croatian language.

Keywords: Skin lesions, aloe vera, yarrow, marigold, gotu kola, lavender

Mentor: **Marijana Zovko Končić, Ph.D.** Associate Professor, University of Zagreb Faculty of Pharmacy and Biochemistry

Reviewers: **Marijana Zovko Končić, Ph.D.** Associate Professor, University of Zagreb Faculty of Pharmacy and Biochemistry
Maja Bival Štefan, Ph.D. Assistant Professor, University of Zagreb Faculty of Pharmacy and Biochemistry
Jasna Jablan, Ph.D. Assistant Professor, University of Zagreb Faculty of Pharmacy and Biochemistry

The thesis was accepted: July, 2022.

