

Kliničke i histološke manifestacije hepatotoksičnosti lijekova

Pupačić, Antonija

Master's thesis / Diplomski rad

2023

Degree Grantor / Ustanova koja je dodijelila akademski / stručni stupanj: **University of Zagreb, Faculty of Pharmacy and Biochemistry / Sveučilište u Zagrebu, Farmaceutsko-biokemijski fakultet**

Permanent link / Trajna poveznica: <https://urn.nsk.hr/urn:nbn:hr:163:322518>

Rights / Prava: [In copyright](#)/[Zaštićeno autorskim pravom.](#)

Download date / Datum preuzimanja: **2025-02-11**



Repository / Repozitorij:

[Repository of Faculty of Pharmacy and Biochemistry University of Zagreb](#)



Antonija Pupačić

**Kliničke i histološke manifestacije
hepatotoksičnosti lijekova**

DIPLOMSKI RAD

Predan Sveučilištu u Zagrebu Farmaceutsko-biokemijskom fakultetu

Zagreb, 2023.

Ovaj diplomski rad je prijavljen na kolegiju Patofiziologija s patologijom Farmaceutsko-biokemijskog fakulteta Sveučilišta u Zagrebu i izrađen u suradnji s Kliničkim zavodom za patologiju i citologiju Kliničkog bolničkog centra Zagreb pod stručnim vodstvom doc. dr. sc. Stele Bulimbašić.

Veliko hvala mojoj mentorici doc. dr. sc. Steli Bulimbašić na uloženom vremenu i stručnom vodstvu pri izradi ovog diplomskog rada.

Hvala mojoj obitelji na neprekidnoj podršci i strpljenju te mojim prijateljima na svim lijepim trenucima i doživotnim uspomenama.

SADRŽAJ

1. UVOD	1
1.1. ANATOMSKA GRAĐA JETRE	1
1.2. HISTOLOŠKA GRAĐA JETRE	2
1.3. FIZIOLOGIJA JETRE	3
1.3.1. TRANSFORMACIJA KSENOBIOTIKA	4
1.4. BOLESTI JETRE	6
1.4.1. DIJAGNOSTIKA BOLESTI JETRE	9
1.4.1.1. BIOKEMIJSKI TESTOVI	9
1.4.1.1.1. Serumske aminotransferaze	9
1.4.1.1.2. Alkalna fosfataza (ALP)	10
1.4.1.1.3. γ -glutamilttransferaza (GGT)	10
1.4.1.1.4. 5'-nukleotidaza (5'-NT).....	10
1.4.1.1.5. Bilirubin.....	10
1.4.1.1.6. Albumin	11
1.4.1.1.7. Protrombinsko vrijeme (PV)	11
1.4.1.2. SLIKOVNE PRETRAGE JETRE.....	11
1.4.1.3. BIOPSIJA	12
1.5. HEPATOTOKSIČNOST LIJEKOVA	13
1.5.1. MOLEKULARNI MEHANIZMI	15
1.5.2. KLINIČKA SLIKA HEPATOTOKSIČNOSTI	16
1.5.3. DIJAGNOSTIKA HEPATOTOKSIČNOSTI	17
1.5.4. BIOKEMIJSKA KLASIFIKACIJA	18
1.5.5. HISTOLOŠKA KLASIFIKACIJA	20
1.5.5.1. VRSTE OŠTEĆENJA JETRENOG PARENHIMA	20
1.5.5.1.1. Nekroinflamatorna ozljeda	20
1.5.5.1.2. Kolestatska ozljeda	21
1.5.5.1.3. Steatoza.....	22
1.5.5.1.4. Vaskularna oštećenja	23
1.5.5.1.5. Fibroza i ciroza	24
1.5.5.1.6. Neoplazme	24
1.5.6. PREVENCIJA I LIJEČENJE	24
2. OBRAZLOŽENJE TEME	26
3. MATERIJALI I METODE	27

4. REZULTATI.....	29
4.1. Demografska raspodjela pacijenata sa suspektnim DILI-jem	29
4.2. Kliničke manifestacije suspektnog hepatotoksičnog oštećenja	29
4.3. Rezultati laboratorijskih pretraga u pacijenata sa suspektnim DILI-jem	30
4.4. Histološka slika jetre u pacijenata sa suspektnim DILI-jem	32
4.5. Potencijalni toksični agensi u pacijenata sa suspektnim DILI-jem	35
4.6. Ishod oštećenja jetre u pacijenata sa suspektnim DILI-jem	36
5. RASPRAVA.....	38
5.1. Tamoksifen	41
5.2. Statini.....	42
5.3. Amoksicilin-klavulanat	44
5.4. Imunoterapija.....	45
5.5. Kortikosteroidi.....	48
5.6. Metotreksat	50
5.7. Azatioprin	51
5.8. Didrogesteron	53
5.9. Valproat, topiramat, levetiracetam	54
5.10. Isoniazid	55
5.11. Nesteroidni protuupalni lijekovi.....	56
5.12. Kemoterapija	57
6. ZAKLJUČCI.....	60
7. POPIS KRATICA, SIMBOLA I OZNAKA	61
8. LITERATURA.....	63
9. SAŽETAK.....	67
9. SUMMARY	68

1. UVOD

Jetra je kao glavno mjesto metabolizma lijekova glavna meta oštećenja izazvanih lijekovima. Ozljede jetre uzrokovane lijekovima zbog sve veće upotrebe lijekova postaju sve izraženiji izazov za zdravstveni sustav (www.ncbi.nlm.nih.gov; Le Bail i sur., 2015).

Broj za jetru potencijalno toksičnih lijekova premašuje 1100, a učestalost hepatotoksičnosti lijekova nije značajno promijenjena tijekom godina te ovaj broj neprestano raste. Unatoč rigoroznim pretkliničkim i kliničkim toksikološkim ispitivanjima, hepatotoksičnost ostaje glavni razlog ograničenja kliničke uporabe, povlačenja lijeka iz farmaceutskog razvoja i kočenja razvoja novih lijekova (Kleiner, 2018; Le Bail i sur., 2015).

1.1. ANATOMSKA GRAĐA JETRE

Jetra (lat. *hepar, hepatis*) je najveća i najteža žlijezda u tijelu, u odrasla čovjeka težine 1000 do 2000 g (Keros i sur., 2006). Smještena je na desnoj strani trbušne šupljine i zaštićena prsnim košem. Desni je režanj gornjim rubom u visini petog rebra, a donji rub desnog reznja se nalazi na desnoj strani ispod prsnog koša, dok lijevi režanj dodiruje lijevu stranu ošita. Položaj održava zahvaljujući avaskularnim ligamentima koji su u kontinuitetu s Glissonovom kapsulom, dijelom potrbušnice koji obavija jetru (Damjanov i sur., 2018; Štraus i Čvorišćec, 2009).

Jetra se lijevom sagitalnom brazdom i srpastim jetrenim svezom (lat. *lig. falciforme hepatis*) dijeli na veći, desni režanj (lat. *lobus dexter*), i manji, lijevi režanj (lat. *lobus sinister*). Jama žučnog mjehura sprijeda (lat. *fossa vesicae biliaris (felleae)*) koja sadrži žučni mjehur te straga žlijeb šuplje vene (lat. *sulcus venae cavae*) koji sadrži donju šuplju venu tvore desnu sagitalnu brazdu. Poprečna brazda tvori jetrena vrata (lat. *porta hepatis*), kroz koja kroz jetru ulaze vratnična (portalna) vena (lat. *v. portae*), lijeva, desna i srednja grana jetrene arterije (lat. *a. hepatica propria*) i jetreni živci, a iz jetre izlazi zajednički jetreni žučni vod (lat. *ductus hepaticus communis*) i limfne žile. Ispred jetrenih vrata nalazi se četverokutni režanj (lat. *lobus quadratus*), a sa stražnje strane repasti režanj (lat. *lobus caudatus*) (Keros i sur., 2006).

Jetra je krvlju opskrbljena putem dvostrukog cirkulacijskog sustava, a optjecaj iznosi oko 1,5 L u minuti. Portalna vena u jetru donosi krv iz probavne cijevi, gušterače i slezene, čime je jetra uključena u izmjenu ugljikohidrata, bjelančevina i masti, dok jetrena arterija opskrbljava jetru arterijskom krvlju bogatom kisikom. Portalna se vena grana u kapilare koje zrakasto ulaze u reznjeve i anastomoziraju s ograncima jetrene arterije. Izmijenjene tvari jetra izlučuje u krv putem venskih kapilara koje se najprije spajaju u centralnu venu u središtu reznja, zatim u

sabirne vene i na kraju u 4-5 jetrenih vena koje na gornjoj strani jetre ulaze u donju šuplju venu. Mreža limfnih žila odnosi međustaničnu tekućinu i limfu u opću cirkulaciju (Štraus i Čvorišćec, 2009; Keros i sur., 2006).

Hepatociti izlučuju žuč, mješavinu žučnih soli i otpadnih produkata, koja se u žučnom mjehuru pohranjuje i koncentrira te ulijeva u dvanaesnik (Štraus i Čvorišćec, 2009; Keros i sur., 2006). Intrahepatični vodovi skupljaju žuč iz hepatocita i ulijevaju se u intralobularni žučni vod koji skuplja žuč iz pojedinačnih režnjića. Intralobularni se vodovi zatim ulijevaju u interlobularne vodove, koji skupljaju žuč iz režnjeva i čijim spajanjem nastaju lijevi i desni jetreni žučni vod (lat. *ductus hepaticus dexter* i *ductus hepaticus sinister*). Lijevi i desni jetreni žučni vodovi izlaze iz jetre i spajaju se u zajednički jetreni vod (lat. *ductus hepaticus communis*) koji s izvodnim vodom žučnog mjehura (lat. *ductus cysticus*) stvara glavni žučovod (lat. *ductus choledochus*) te s glavnim gušteračnim vodom (lat. *ductus pancreaticus major*) ulazi u dvanaesnik (www.ncbi.nlm.nih.gov; Štraus i Čvorišćec, 2009).

1.2. HISTOLOŠKA GRAĐA JETRE

Jetreni je parenhim građen od mnogokutnih prizmatičnih jetrenih režnjića (lat. *lobulus hepaticus*) sastavljenih od zrakasto poredanih ploča jetrenih stanica (Keros i sur., 2006). Na tri od šest kutova režnjića nalaze se portalni prostori. U portalnim prostorima smješteni su limfne žile i živci te portalna trijada (lat. *trias hepatica*) koju čine ogranci jetrene arterije, ogranci portalne vene te žučni vodovi, dok se u centru režnjića nalazi centralna vena (lat. *vena centralis*) (Damjanov i sur., 2018; Keros i sur., 2006).

Prema Rappaportu, najmanja funkcionalna jedinica jetre je acinus, ovalni odjeljak parenhima čije osi čini portalna trijada. Jetrene stanice koje čine acinus mogu se podijeliti u tri zone. Stanice prve zone, zone najbliže portalnom krvotoku, prve primaju hranjive tvari iz krvotoka, sintetiziraju glikogen, otpuštaju glukozu u krvotok te se prve regeneriraju i zadnje propadaju. Zatim slijedi druga intermedijarna zona te treća zona, najbliža centralnoj veni (centrolobularna zona). Treća zona prima ostatke hranjivih tvari iz portalnog krvotoka (npr. glukozu) te su te stanice najosjetljivije na toksine što dovodi do centrolobularne degeneracije (Keros i sur., 2006).

Jetra se sastoji od nekoliko vrsta stanica: hepatocita, žučnih epitelnih stanica (kolangiociti), stelatnih ili Itoovih stanica, Kupferovih stanica i sinusoidnih endotelnih stanica (Trefts i sur., 2017). Jetreno je tkivo najvećim dijelom građeno od hepatocita (lat. *epitheliocytus hepatis*),

stanica mnogokutnog oblika s pet do dvanaest strana, veličine od 12 do 35 μm (Keros i sur., 2006). Hepatociti sadrže centralno smještenu jezgru, obilno granuliranu citoplazmu te velik broj mitohondrija, lizosoma i Golgijevih tjelešaca koji im omogućuju visoku metaboličku aktivnost (Damjanov i sur., 2018; Keros i sur., 2006).

Hepatociti su postavljeni u ploče debljine jedne stanice (lat. *laminae hepaticae*), a s objiju ih strana okružuju krvlju ispunjene sinusoidne, odvojene od lamina Disseovim prostorom, uskim perisinusoidalnim prostorom u kojem se nalazi vezivno tkivo i intersticijske stelatne stanice (Troskot i Virović Jukić, 2021; Damjanov i sur., 2018; Keros i sur., 2006). Fenestrirane stijenke sinusoida, građene od međusobno razmaknutih endotelnih stanica, omogućuju prolazak tekućine i velikih makromolekula poput lipoproteina između krvi i intersticija (Troskot i Virović Jukić, 2021; Damjanov i sur., 2018).

Kolangiociti oblažu lumen žučnih vodova te su druga najobilnija epitelna populacija jetre. Kupferove stanice su rezidentna populacija makrofaga jetre. Stelatne stanice pohranjuju vitamin A u kapljicama lipida, a uslijed oštećenja jetre se aktiviraju te uzrokuju taloženje kolagena u oštećenoj jetri što doprinosi stvaranju ožiljaka koji mogu napredovati do ciroze (Trefts i sur., 2017).

1.3. FIZIOLOGIJA JETRE

Jetra je organ s mnogobrojnim funkcijama bitnima za život. Ona metabolizira i pohranjuje aminokiseline, ugljikohidrate, lipide, vitamine i minerale te sintetizira mnogobrojne plazmatske proteine, uključujući albumin, koagulacijske čimbenike i transportne proteine (Topić i sur., 2018).

Jetra ima veliku ulogu u regulaciji volumena krvi i proizvodnji velikih količina limfe. Pročišćavanjem krvi putem sustava jetrenih makrofaga pridonosi radu imunološkog sustava. Jetra sudjeluje u metabolizmu ugljikohidrata skladištenjem glukoze u obliku glikogena, pretvaranjem galaktoze i fruktoze u glukozu, glukoneogenezom te sintezom spojeva iz međuprodukata metabolizma ugljikohidrata. Procesom β -oksidacije jetra oksidira masne kiseline čime osigurava energiju za ostale procese u organizmu, sintetizira kolesterol, fosfolipide i lipoproteine koje ostale stanice koriste za staničnu funkciju ili kao gradivne elemente te pretvara bjelančevine i ugljikohidrate u masti koje se lipoproteinima prenose u masno tkivo gdje se pohranjuju. Jetra je glavni pokretač metabolizma proteina i aminokiselina, obavlja deaminaciju aminokiselina, sintetizira ureju čime se iz organizma odstranjuje dušični

otpad nastao razgradnjom proteina, sintetizira većinu proteina izlučenih u krv te obavlja pretvorbu između aminokiselina te sintezu drugih tvari iz aminokiselina (Guyton i Hall, 2006).

Jetra također obavlja konjugaciju bilirubina s glukuronskom kiselinom i stvaranje bilirubin glukuronida i diglukuronida te sintezu žučnih kiselina iz kolesterola te sekreciju nastalih spojeva u žuč. Kao glavno mjesto metabolizma tireoidnih, steroidnih i drugih hormona, jetra ima važnu ulogu u regulaciji njihove koncentracije (Topić i sur., 2018).

1.3.1. TRANSFORMACIJA KSENOBIOTIKA

Jetra je odgovorna za selekciju, koncentraciju, metabolizam i izlučivanje većine lijekova i toksina koji se unose u tijelo. Dok neki izvorni lijekovi mogu izravno uzrokovati hepatotoksičnost, općenito su metaboliti tih spojeva ti koji dovode do ozljede jetre izazvane lijekovima (DILI, engl. *drug-induced liver injury*). Većina su lijekova lipofilni spojevi koji lako ulaze u jetru, ali se ne mogu nepromijenjeni izlučiti u žuč ili urin. Jetra omogućava transformaciju ovih agenasa pomoću inducibilnog niza metaboličkih puteva. Genske varijacije u metabolizmu lijekova sve se više prepoznaju kao faktor u razvoju DILI-ja (www.uptodate.com; Chitturi i sur., 2021).

Putevi faze 1 metabolizma lijeka transformiraju lipofilne molekule u polarnije, hidrofilnije molekule putem oksidacije, redukcije i hidrolitičkih reakcija. Produkti se mogu lako konjugirati ili izlučiti bez daljnjih modifikacija. Većinu reakcija faze 1 kataliziraju citokromi P450 (CYP), mikrosomalne oksidaze lijekova vezane na citoplazmatsku stranu membrane endoplazmatskog retikuluma. Ovi enzimi sadrže hemoprotein kao prostetičku skupinu i ključnu komponentu. Kod ljudi je identificirano približno 60 gena koji kodiraju CYP proteine. Ovi enzimi su organizirani u obitelji (npr. CYP2) i podobitelji (npr. CYP2D), a dalje se identificiraju pomoću izoenzima (npr. CYP2D6) (www.uptodate.com; Chitturi i sur., 2021).

Promiskuitetnost oksidaza lijekova prema lijekovima, toksinima iz okoliša, steroidnim hormonima, lipidima i žučnim kiselinama rezultat je postojanja više blisko povezanih CYP proteina. U ljudskoj je jetri prisutno više od 20 CYP enzima. Jetreni metabolizam egzogenih lijekova i toksina obavljaju uglavnom obitelji CYP1, CYP2 i CYP3, uz manji doprinos CYP4. Pet izoenzima uključeno je u metabolizam 90 % lijekova (CYP3A4, CYP2D6, CYP2C9, CYP2C19 i CYP1A2), a najvažniji je CYP3A4, koji obuhvaća približno 60 % svih jetrenih citokroma i katalizira biotransformaciju preko 50 % uobičajeno korištenih lijekova (www.uptodate.com; Chitturi i sur., 2021).

Reakcijski ciklus uključuje vezanje molekularnog kisika na željezo u prostetičkoj skupini hema, s naknadnom redukcijom kisika prihvaćanjem elektrona iz nikotinamid adenin dinukleotid fosfata (NADPH), reakcijom kataliziranom NADPH-citokrom P450 reduktazom. Rezultirajući "aktivirani kisik" ugrađuje se u lijek ili drugi lipofilni spoj, koji stvara kemijski reaktivne intermedijere, uključujući slobodne radikale, elektrofilne oksid-intermedijere (npr. nestabilne epoksidi, kinonimine) i reducirane reaktivne kisikove vrste (ROS). Nastali spojevi značajno pridonose oštećenju tkiva, posebno stvaranjem oksidativnog stresa, poticanjem odgovora tkiva na stres i aktivacijom puteva stanične smrti. Najvažniji primjer je metabolit paracetamola nastao reakcijom kataliziranom citokromom CYP2E1, N-acetil-p-benzokinonimin (NAPQI), oksidirajući i arilirajući metabolit koji je odgovoran za hepatotoksičnost paracetamola (www.uptodate.com; Chitturi i sur., 2021).

CYP enzime mogu inducirati ili inhibirati čimbenici iz okoliša, npr. pušenje cigareta i kanabisa inducira CYP1A2, a alkohol CYP2E1 i potencijalno CYP3A4. Također, i neki lijekovi su snažni induktori CYP enzima. Isoniazid inducira CYP2E1, dok fenobarbital i fenitoin povećavaju ekspresiju nekoliko CYP enzima. Hipericin, aktivni sastojak gospine trave, često korištenog biljnog lijeka, je snažan induktor CYP3A4 enzima, čime uzrokuje interakcije između konvencionalnih lijekova i pripravaka komplementarne i alternativne medicine. Uz CYP enzime, i mitohondrijski transportni sustavi elektrona mogu tijekom metabolizma lijeka generirati reaktivne intermedijere koji oštećuju tkivo (nitrofurantoin, kokain). Neki citostatici, poput doksorubicina i imidazolski antimikrobika, mogu sudjelovati u drugim cikličkim redoks-reakcijama koje također stvaraju ROS (www.uptodate.com; Chitturi i sur., 2021).

Reakcije faze 2 uključuju stvaranje esterskih veza s matičnim spojem ili s metabolitom lijeka kako bi se formirali hidrofilni konjugati koji se mogu lako izlučiti u žuč ili urin. Enzimi koji sudjeluju u ovim reakcijama uključuju glukuronil transferaze, sulfotransferaze, glutation-6S-transferaze i acetil i aminokiselinske N-transferaze. Općenito, konjugati lijekova su netoksični, a reakcije faze 2 smatraju se reakcijama detoksikacije (www.uptodate.com; Chitturi i sur., 2021).

Faza 3 uključuje izlučivanje lijekova, metabolita lijekova ili njihovih konjugata u žuč. U tim putovima sudjeluje nekoliko prijenosnika, poput proteina otpornosti na više lijekova (MDR, engl. *multidrug resistance proteins*), MDR1 i MDR3, proteina povezanih s otpornošću na više lijekova (MRP, engl. *multidrug resistance-associated proteins*) MRP3 i MRP2 i pumpe za izvoz žučnih soli (BSEP, engl. *bile salt export pump*). BSEP stupa u interakciju s nekoliko lijekova. Promijenjena ekspresija ili oslabljena aktivnost, kompeticijom između agenasa,

promjenama u sastavu membranskih lipida ili oštećenjem od reaktivnih metabolita, može dovesti do nakupljanja lijeka, poremećaja protoka žuči ili kolestatske ozljede jetre. Ovaj mehanizam oštećenja je dokazan za estrogene, troglitazon, terbinafin i flukloksacilin (www.uptodate.com; Chitturi i sur., 2021).

1.4. BOLESTI JETRE

Bolesti jetre možemo ovisno o uzroku podijeliti na vaskularne jetrene bolesti, infektivne upalne jetrene bolesti, parazitarne upalne bolesti, virusne jetrene bolesti, toksična oštećenja jetre, imunosne jetrene bolesti, nasljedne jetrene bolesti te tumore jetre i srodne lezije (Damjanov i sur., 2018; Topić i sur., 2018).

Virusni hepatitis difuzna je upala jetrenog parenhima najčešće uzrokovana virusima hepatitisa A, B, C, D, E i G, iako uzrok mogu biti i virusi poput Epstein-Barrovog virusa, citomegalovirusa, herpes virusa itd. Razlikuju se akutni i kronični virusni hepatitis. Kronični virusni hepatitis najčešće je uzrokovan virusima hepatitisa B, C i D (Troskot i Virović Jukić, 2021; Damjanov i sur., 2018).

Autoimunosni hepatitis kronična je upalna bolest jetrenog parenhima nepoznata uzroka s histološkom slikom periportalnog hepatitisa, kod koje dolazi do povišene razine globulina i autoantitijela u serumu bolesnika (Troskot i Virović Jukić, 2021).

Primarni sklerozirajući kolangitis (PSC) progresivna je, kronična kolestatska bolest jetre nepoznata uzroka, karakterizirana upalom, fibrozom i suženjem intrahepatičnih i ekstrahepatičnih žučnih vodova što dovodi do kolestaze, razvoja ciroze i zatajenja jetre (Troskot i Virović Jukić, 2021).

Primarni bilijarni kolangitis ili primarna bilijarna ciroza (PBC) kronična je, kolestatska bolest jetre vjerojatno autoimunosnog porijekla, koju obilježava upalno razaranje malih žučnih vodova, što dovodi do kronične kolestaze i ciroze jetre (Troskot i Virović Jukić, 2021).

Nasljedna hemokromatoza je bolest preopterećenja željezom, uzrokovana mutacijom najčešće HFE gena uključenog u regulaciju metabolizma željeza, uzrokujući prekomjernu apsorpciju željeza i njegovo odlaganje u parenhimatoznim organima (Troskot i Virović Jukić, 2021).

Wilsonova bolest je poremećaj metabolizma bakra u kojemu dolazi do nakupljanja bakra i njegova odlaganja u raznim tkivima, zbog mutacije gena ATP7B što uzrokuje poremećaj kod ugradnje bakra u njegov nosač ceruloplazmin (Troskot i Virović Jukić, 2021).

Manjak α 1-antitripsina je autosomno-recesivni genetski poremećaj obilježen niskim serumskim razinama α 1-antitripsina, proteina koji inhibira rad neutrofilne elastaze, što posljedično uzrokuje razaranje tkiva i oštećenje jetre (Troskot i Virović Jukić, 2021).

Tumori jetre mogu biti benigni ili maligni, pri čemu 95 % malignih tumora jetre čine metastaze iz drugih organa. Najčešći benigni tumori jetre su hemangiomi, zatim fokularna nodularna hiperplazija te adenomi jetre. Najčešći maligni tumor jetre je hepatocelularni karcinom (Troskot i Virović Jukić, 2021).

Tablica 1. Podjela bolesti jetre (prema Damjanov i sur., 2018; Topić i sur., 2018)

Vaskularne jetrene bolesti	Kronična venska kongestija jetre	
	Tromboza jetrene vene	
Infektivne upalne jetrene bolesti	Gnojna upala jetre	
Parazitarne upalne jetre	Amebijaza	
	Hidatidna cista	
Virusne jetrene bolesti	Hepatotropni virusi	Akutni hepatitis – Hep A, B, C, D, E, G
		Kronični hepatitis
	Citomegalovirus (CMV)	
	Epstein-Barrov virus (EBV)	
	Virus herpes simpleksa (HSV)	
Toksična oštećenja jetre	Alkoholna jetrena bolest	masna jetra
		alkoholni steatohepatitis
		alkoholna ciroza
	Oštećenje uzrokovano lijekovima i kemijskim otrovima	
Imunosne jetrene bolesti	Autoimunosni hepatitis (AIH)	
	Primarna bilijarna ciroza (PBC)	
	Primarni sklerozirajući kolangitis (PSC)	
Nasljedne jetrene bolesti	Hemokromatoza	
	Wilsonova bolest	
	Manjak α 1-antitripsina	
	Gilbertov sindrom	
	Neonatalni hepatitis	
	Crigler-Najjarov sindrom	
Tumori jetre i srodne lezije	Fokalna nodularna hiperplazija	
	Dobročudni tumori jetre	Hepatoceleularni adenom
		Adenomi žučnih vodova
		Hemangiom
		Fokalna nodularna hiperplazija
	Zloćudni tumori jetre	Hepatoceleularni karcinom
		Kolangiokarcinom jetre
		Hepatoblastom
Metastatski tumori		

1.4.1. DIJAGNOSTIKA BOLESTI JETRE

1.4.1.1. BIOKEMIJSKI TESTOVI

Biokemijske se pretrage mogu podijeliti u tri skupine. Pretragama se prve skupine procjenjuju ekskrecijska, sintetska i metabolička funkcija jetre, oštećenje jetrenog tkiva, druga skupina pretraga određuje uzrok bolesti na temelju virusnih i tumorskih biljega, antitijela i mikroelemenata, dok se trećom skupinom određuje ekskrecijski kapacitet jetre (Topić i sur., 2018).

1.4.1.1.1. Serumske aminotransferaze

Povišene koncentracije serumskih aminotransferaza, aspartat-aminotransferaze (AST) i alanin-aminotransferaze (ALT), ukazuju na jetreni poremećaj. Alanin-aminotransferaza katalizira reakciju transaminacije između L-alanina i 2-oksoglutarne kiseline. Aspartat-aminotransferaza katalizira reakciju transaminacije između L-asparaginske kiseline i 2-oksoglutarne kiseline, a najveće koncentracije ovog enzima su u citosolu i mitohondrijima stanica srca, jetre, skeletnih mišića i gušterače, stoga serumske koncentracije AST mogu biti povišene i kod oštećenja nekog od navedenih organa. S druge strane ALT je specifičan za jetru. Referentni interval AST u serumu iznosi od 18 U/L do 40 U/L kod muškaraca te od 17 U/L do 33 U/L kod žena, a referentni interval ALT u serumu iznosi od 9 U/L do 59 U/L kod muškaraca te od 8 U/L do 41 U/L kod žena (Topić i sur., 2018).

Blago povišenje koncentracija aminotransferaza u serumu, odnosno povišenje manje od 5 puta normalnih vrijednosti, ako je dominantnije povišenje koncentracije ALT, javlja se kod kroničnog virusnog hepatitisa, akutnog virusnog hepatitisa A do E i virusnog hepatitisa uzrokovano virusima EBV i CMV, ne-alkoholne masne jetre, hemokromatoze, DILI-ja, autoimunskog hepatitisa, manjka α 1-antitripsina, Wilsonove bolesti, celijakije, glikogene hepatopatije, a ako se radi o predominantnom povećanju koncentracije AST, mogući uzroci su alkoholom uzrokovano oštećenje te ciroza jetre (Friedman i Martin, 2018).

Značajno povišenje koncentracija serumskih aminotransferaza, 15 puta više od normalnih vrijednosti, može biti uzrokovano akutnim virusnim hepatitisom, DILI-jem, ishemičnim hepatitisom, autoimunskim hepatitisom, Wilsonovom bolesti, akutnom bilijarnom opstrukcijom te Budd-Charijevim sindromom (Friedman i Martin, 2018).

1.4.1.1.2. Alkalna fosfataza (ALP)

Alkalna fosfataza (ALP) katalizira hidrolizu velikog broja organskih fosfatnih estera u alkalnom pH. Referentne vrijednosti ALP u serumu su od 60 U/L do 142 U/L kod muškaraca i od 64 U/L do 153 U/L kod žena. ALP se fiziološki nalazi u jetri, mišićima i posteljici, a manje u bubrezima i probavnom traktu. Povišene vrijednosti u serumu javljaju se u slučaju zloćudnih tumora jetre, posebice kod metastaza u jetri, kod kolecistitisa, kolangitisa, ciroze i virusnog hepatitisa. Snižene vrijednosti vezane su uz hipotireoidizam, taloženje radioaktivnih spojeva u kostima te manjak vitamina B12 (Topić i sur., 2018).

1.4.1.1.3. γ -glutamilttransferaza (GGT)

Enzim γ -glutamilttransferaza (GGT) katalizira prijenos glutamilne skupine iz γ -glutamiltpeptida, poput glutationa, na druge peptide i L-aminokiseline. Aktivnost GGT-a je relativno niska u jetri u odnosu na bubreg, prostatu, gušteraču, epitel tankog crijeva i mozak, no jetra je glavni izvor GGT u serumu. Referentne serumske vrijednosti u muškaraca iznose od 11 U/L do 55 U/L, u žena od 9 U/L do 35 U/L. Povišene vrijednosti javljaju se u akutnom hepatitisu, opstruktivskoj žutici i pankreatitisu, a znatno više vrijednosti pojavljuju se u slučaju bilijarne ciroze i sklerozirajućeg kolangitisa. Alkohol i neki lijekovi, poput antikonvulziva i varfarina, također povisuju GGT inducirajući citokrom P450 (Topić i sur., 2018).

1.4.1.1.4. 5'-nukleotidaza (5'-NT)

Enzim 5'-nukleotidaza katalizira hidrolizu ribonukleozid 5'-monofosfata i deoksiribonukleozid 5'-monofosfata na nukleozide i ortofosfat. Referentni interval u serumu iznosi od 2 U/L do 17 U/L. Fiziološki se enzim nalazi u prostati, hipofizi, štitnjači, sjemenicima, bubrezima, plućima i jetri, a 2 do 6 puta povišene vrijednosti u serumu upućuju na hepatobilijarne bolesti – kolestazu, kolecistitis, cirozu, tumore jetre i metastaze u jetri, hepatitis te ishemijska i lijekovima uzrokovana oštećenja (Topić i sur., 2018).

1.4.1.1.5. Bilirubin

Određivanje koncentracije bilirubina primjenjuje se u dijagnostici hemolitičke anemije, hiperbilirubinemije i svih vrsta žutice u novorođenčadi (Topić i sur., 2018). Bilirubin nastaje kod razgradnje oštećenih eritrocita razgradnjom feroprotoporfirina IX iz hemoproteina u retikuloendotelnim stanicama jetre i slezene. Tako nastali u vodi netopljivi bilirubin mora se prevesti u topljivi oblik kako bi se izlučio. Bilirubin se u jetri konjugira uz enzim UDP-glukuronil-transferazu (UGT1A1) te se vezanjem za jednu ili dvije molekule glukuronske

kiseline prevodi u monoglukuronid i diglukuronid. Konjugirani se bilirubin zatim putem žuči izlučuje u crijevo gdje se dekonjugira β -deglukuronidazama, crijevna flora ga prevodi u reducirani bezbojni urobilinogen ili oksidirani urobilin te se izlučuje fecesom. Manji dio urobilinogena reapsorbira se u krv te enterohepatičkom cirkulacijom ponovno dolazi u crijevo. U plazmi se bilirubin nalazi kao za albumin vezani δ -bilirubin i slobodan bilirubin (Topić i sur., 2018; Friedman i Martin, 2018).

Klinički relevantne pretrage su ukupni bilirubin, konjugirani i nekonjugirani bilirubin u plazmi ili serumu, te bilirubin i urobilinogen u mokraći. Normalna koncentracija bilirubina u serumu iznosi od 3 do 20 $\mu\text{mol/L}$, a žutica se, kao simptom hiperbilirubinemije, odnosno povišene koncentracije bilirubina u serumu, pojavljuje pri koncentraciji bilirubina od 36 do 54 $\mu\text{mol/L}$. Bilirubin u urinu ukazuje na hepatobilijarnu bolest, a hiperbilirubinemija može ukazati na poremećaje proizvodnje, unosa, konjugacije ili ekskrecije bilirubina te regurgitacije bilirubina iz oštećenih hepatocita ili žučnih vodova (Topić i sur., 2018).

1.4.1.1.6. Albumin

Albumin je protein plazme koji se sintetizira isključivo u jetri. Normalne vrijednosti albumina u serumu su od 41 do 51 g/L. Kronične jetrene bolesti uzrokuju smanjenje sintetičke funkcije jetre što se očituje smanjenom koncentracijom albumina u krvi, no ako nema poremećaja ostalih funkcija jetre, uzrok hipoalbuminemije može biti i posljedica nekog drugog poremećaja (Topić i sur., 2018).

1.4.1.1.7. Protrombinsko vrijeme (PV)

Faktori zgrušavanja (II, V, VII, X) odgovorni za protrombinsko vrijeme stvaraju se u jetri. Protrombinsko se vrijeme koristi u procjeni sintetske funkcije jetre kod osoba s akutnom bolešću, pri čemu je PV korisnije u odnosu na albumin, s obzirom na znatno kraći poluvijek (Topić i sur., 2018).

1.4.1.2. SLIKOVNE PRETRAGE JETRE

Obične rendgenske studije abdomena malo doprinose procjeni bolesti jetre. Ultrasonografija je prvi izbor za mnoge hepatobilijarne poremećaje (Friedman i Martin, 2018).

Ultrasonografija se koristi u otkrivanju žarišnih lezija i test je izbora za otkrivanje bilijarne dilatacije. Ultrazvuk prikazuje dijelove tkiva različitih akustičkih svojstava pomoću visokih frekvencija zvučnih valova (Friedman i Martin, 2018).

Računalna tomografija (CT, eng. *computerized tomography*) preciznija je od ultrazvučne pretrage u definiranju normalne i patološke anatomije jetre. CT s intravenskim kontrastom izvrstan je način za identifikaciju i karakterizaciju jetrenih masa. CT također može sugerirati prisutnost ciroze i portalne hipertenzije, kao i promjene koje upućuju na masnu jetru ili hemokromatozu (Friedman i Martin, 2018).

Magnetska rezonancija (MRI, engl. *magnetic resonance imaging*) pruža izvrsnu rezoluciju između tkiva koja sadrže različite količine masti i vode. MRI je slikovna studija izbora u potvrđivanju prisutnosti vaskularnih lezija, osobito hemangioma (Friedman i Martin, 2018).

Radioizotopsko skeniranje osobito je korisno u procjeni sumnje na akutni kolecistitis, iako su za parenhimsku i žarišnu bolest jetre ultrazvuk i CT uvelike zamijenili studije nuklearne medicine (Friedman i Martin, 2018).

Pozitronska emisijska tomografija (PET, engl. *positron emission tomography*) detektira povećani metabolizam glukoze karakterističan za neoplazmu jetre. Kliničke primjene uključuju otkrivanje i dijagnozu primarnih malignih bolesti jetre, procjenu metastatske bolesti i diferencijaciju benignih od malignih tumora jetre (Friedman i Martin, 2018).

Ultrazvučna elastografija uključuje sondu ultrazvučnog pretvarača postavljenu na vibrator za induciranje elastičnog smičnog vala za mjerenje krutosti jetre, što odražava fibrozu. Ultrazvučna elastografija najpreciznija je za isključivanje uznapredovale fibroze i ciroze te sugeriranje ciroze (Friedman i Martin, 2018).

1.4.1.3. BIOPSIJA

Unatoč napretku u serološkom testiranju i slikovnim pretragama, biopsija jetre ostaje glavni alat za potvrdu dijagnoze specifičnih bolesti jetre kao što je Wilsonova bolest, primarni sklerozirajući kolangitis malih kanala i nealkoholna masna bolest jetre, za procjenu prognoze u većini oblika parenhimske bolesti jetre te za procjenu disfunkcije alografta kod primatelja transplantata jetre. Rutinska upotreba ultrazvuka za označavanje mjesta biopsije ili vođenje igle za biopsiju postala je standard. Standardan je transtorakalni pristup. Koriste se različite igle za rezanje ili za usisavanje, uključujući "pištolj" za biopsiju (Friedman i Martin, 2018).

Biopsija jetre indicirana je u: procjeni abnormalnih razina jetrenih biokemijskih testova i hepatomegalije, određivanju stadija kroničnog hepatitisa, identificiranju i određivanju stadija alkoholne bolesti jetre, prepoznavanju sistemskih upalnih ili granulomatoznih poremećaja,

procjeni uzorka i opsega ozljede jetre izazvane lijekovima, identifikaciji i određivanju prirode intrahepatičnih masa, dijagnostici multisistemskih infiltrativnih poremećaja, dijagnostici kolestatske bolesti jetre (primarni bilijarni kolangitis, primarni sklerozirajući kolangitis), dobivanju tkiva za kulturu infektivnih agenasa (npr. mikobakterija), procjeni učinkovitosti terapija za bolesti jetre (npr. Wilsonova bolest, hemokromatoza, autoimunosni hepatitis, kronični virusni hepatitis) te procjeni abnormalnosti biokemijskih testova jetre nakon transplantacije (Friedman i Martin, 2018).

1.5. HEPATOTOKSIČNOST LIJEKOVA

Ozljeda jetre uzrokovana lijekovima (DILI) predstavlja raznolik skup odgovora koji se javljaju nakon izlaganja bilo kojem proizvedenom ili prirodnom kemijskom spoju. Apsolutnu incidenciju DILI-ja teško je odrediti jer je značajan broj slučajeva asimptomatski, a iznimno je teško sa sigurnošću pripisati uzročnost ozljede jetre lijeku. Većina slučajeva DILI-ja sastoji se od blagog povišenja razine transaminaza u serumu otkrivenog rutinskim, biokemijskim laboratorijskim testiranjem. Iako rijetki, simptomatski slučajevi DILI-ja istaknuti su uzrok patologije jetre. Oštećenje jetre izazvano lijekovima prestiglo je virusni hepatitis i postalo vodeći uzrok akutnog zatajenja jetre u SAD-u i češće je od svih ostalih uzroka zajedno (Fisher i sur., 2015).

Pri procjeni bolesnika s novonastalom bolešću jetre, lijekovi, uključujući lijekove na recept, pripravke bez recepta, dodatke prehrani, vitamine i biljne lijekove, uvijek se moraju uzeti u obzir kao mogući uzrok. Mogućnost se mora uzeti u obzir čak i ako se drugi uzrok može činiti očitim, kao što je hepatitis B ili C. Razlog tome je što ozljeda jetre izazvana lijekovima može biti teška pa čak i smrtonosna, ali se obično poništi prekidom uzimanja lijeka. Nastavak uzimanja lijeka u slučaju ozljede jetre izazvane lijekovima može imati ozbiljne posljedice (www.ncbi.nlm.nih.gov).

DILI je uzrok približno 10 % slučajeva akutnog hepatitisa u odraslih i više od 40 % slučajeva u osoba starijih od 50 godina. U različitim serijama, činio je 10 % do 20 % slučajeva fulminantnog i subfulminantnog hepatitisa i 2 % do 5 % pacijenata hospitaliziranih zbog žutice. Rizik od fulminantnog tijeka puno je veći za DILI (20 %) nego za virusni akutni hepatitis (1 %). S druge strane, lijekovi su rjeđe uzrok kod kroničnog hepatitisa ili ciroze (<1 % slučajeva). Međutim, vjerojatno je da je stvarna učestalost DILI-a puno veća zbog neprepoznatih i benignih prezentacija. U djece je DILI rjeđi, ali je i nedovoljno prepoznat uzrok pedijatrijske bolesti jetre,

a velike studije su rijetke. Djeca bi mogla predstavljati 5 % do 8,7 % DILI pacijenata (Le Bail i sur., 2015).

Agensi koji mogu uzrokovati oštećenje jetre podijeljeni su u dvije glavne kategorije: intrinzični (predvidljivi ili pravi) hepatotoksini i idiosinkratični (nepredvidivi) hepatotoksini. Intrinzični hepatotoksini utječu na sve pojedince ovisno o dozi te su samim time predvidljivi. Mehanizam intrinzične ozljede može biti izravan, kroz oštećenje stanica i organela (aktivni hepatotoksini), ili neizravan, kroz pretvorbu ksenobiotika u aktivni toksin (latentni hepatotoksini) ili kroz imunološki posredovani mehanizam. Hepatotoksičnost se javlja kod većine pacijenata koji su bili izloženi i počinje ubrzo nakon što se dosegne prag za toksičnost (Kleiner, 2018; Le Bail i sur., 2015).

Vrlo malo tvari prepoznate su kao intrinzični hepatotoksini ovisni o dozi, npr. paracetamol, acetilsalicilna kiselina, neki kemoterapijski lijekovi, kloroform, tetraklorugljik. Idiosinkratska hepatotoksičnost, daleko češći oblik hepatotoksičnosti, uključuje nepredvidive reakcije koje se javljaju bez upozorenja i nisu povezane s dozom. Kod idiosinkratične toksičnosti mogu se uočiti promjenjiva razdoblja latencije, od nekoliko dana do više od godinu dana. Javlja se kod pojedinih pacijenata, ovisno o individualnim genetskim varijacijama u metabolizmu lijekova i čimbenicima okoliša. Lijekovi koji nepredvidivo oštećuju jetru kod osjetljivih osoba mogu se podijeliti u dvije kategorije, imunološku idiosinkraziju te toksično-metaboličku idiosinkraziju. Kod imunološke idiosinkrazije mehanizam je autoimuni ili imunoalergijski, uzrokovan imunološki posredovanom ozljedom hepatocita. U toksično-metaboličkoj idiosinkraziji mehanizam je metabolički nedostatak domaćina koja dopušta proizvodnju ili nakupljanje štetnih količina hepatotoksičnih metabolita, odnosno posljedica abnormalnog metabolizma lijeka kod osjetljivih pojedinaca. Ova vrsta idiosinkratične toksičnosti ovisi o dozi kod osjetljivih pojedinaca te ima genotipsku ili fenotipsku osnovu koja rezultira prekomjernom ili premalom ekspresijom enzima koji metaboliziraju lijekove, drugačijim obrascem metabolizma lijeka i abnormalnom proizvodnjom toksičnog metabolita (Kleiner, 2018; Le Bail i sur., 2015).

Postoje određeni čimbenici koji povećavaju vjerojatnost pojave hepatotoksičnosti. Starija populacija najviše je pogođena toksičnošću lijekova zbog fizioloških promjena i politerapije, no kod valproata najviše je pogođena mlada populacija. Faktori specifični za spol kao što su menopauza, trudnoća i menstruacija mogu utjecati na toksičnost lijeka. Konzumacija alkohola može povećati toksični potencijal farmakoloških sredstava. Istodobna primjena lijekova ili biljnih pripravaka je faktor rizika jer povećava vjerojatnost međudjelovanja lijekova. Ostale prethodne ili trenutne bolesti jetre mogu povećati rizik kod hepatotoksičnih tvari. Genetski

čimbenici povezani s genetskim polimorfizmom u citokromu P450 također mogu potaknuti nastanak ozljede jetre (Paniagua i Amariles, 2017).

1.5.1. MOLEKULARNI MEHANIZMI

Neravnoteža između agresivnih i zaštitnih mehanizama rezultira oštećenjem jetre (Gulati i sur., 2018). Hepatociti, kolangiociti, Kupfferove stanice, duktalne i endotelne stanice uključene su u mehanizme kojima lijekovi uzrokuju hepatotoksičnost, s obzirom na to da hepatotoksini imaju izravne učinke na stanične organele kao što su mitohondriji, endoplazmatski retikulum, citoskelet, mikrotubule ili jezgra.

Metaboliti lijeka koji nastaju u jetri kroz biotransformaciju mogu uzrokovati oštećenje jetre jer nastaju toksične ili reaktivne tvari kao što su elektrofilni spojevi ili slobodni radikali, a time mogu nastati razne lančane kemijske reakcije. Ovi mehanizmi mogu generirati nekrozu, apoptozu ili oboje (Paniagua i Amariles, 2017).

Postoje mnogi mehanizmi ozljede koji pridonose kompromitiranoj funkciji jetre, a neki od najčešćih su:

- **citolićka aktivacija T-stanica:** Kovalentno vezanje kemijskog/toksičnog agensa i citokroma P450 djeluje kao imunogen što rezultira aktivacijom T-stanica, citokina i stimulira višestruki imunološki odgovor koji može dovesti do hepatotoksičnosti (Gulati i sur., 2018).
- **imunološki odgovor:** Pripisuje se stvaranju novih antigena, što dovodi do idiosinkratične hepatotoksičnosti. Može biti popraćeno prisutnošću upalnih stanica kao što su neutrofilni i limfociti (Paniagua i Amariles, 2017).
- **oksidativni stres:** Nastaje smanjenjem ATP-a praćenim povećanjem unutarstanične koncentracije kalcija te može izazvati nekrozu (Paniagua i Amariles, 2017).
- **peroksidacija lipida:** Nastaje interakcijom između slobodnih radikala i masnih kiselina u membrani. Naknadna reakcija može proizvesti elektrofilne metabolite koji uzrokuju oštećenje DNA (Paniagua i Amariles, 2017).
- **poremećaj hepatocita:** Kovalentno vezanje kemijskog/toksičnog agensa i unutarstaničnih proteina može smanjiti razinu ATP-a, što dovodi do poremećaja aktina. Odvajanje aktinskih fibrila na vanjskoj strani hepatocita može dovesti do mjehurića i pucanja membrane (Gulati i sur., 2018).

- **poremećaj transportnih proteina:** Protok žuči ponekad ometaju kemijski i toksični agensi koji utječu na proteine na kanalikularnoj membrani. Gubitak aktivnosti vila i poremećaj transportnih pumpi poput MRP-3 sprječava izlučivanje bilirubina i tako uzrokuje kolestazu (Gulati i sur., 2018).
- **apoptoza hepatocita:** Do stanične smrti može doći zbog aktivacije apoptotičkog puta tumorskim faktorom nekroze- α (TNF- α) koji može pokrenuti kaskadu međustaničnih kaspaza u hepatocitima (Gulati i sur., 2018).
- **mitohondrijska disfunkcija:** Može biti uzrokovana poremećajem β -oksidacije lipida i proizvodnje slobodnih radikala unutar hepatocita. Permeabilizacija mitohondrijske membrane može dovesti do apoptoze, puknuće mitohondrijske membrane može dovesti do deplecije ATP-a i posljedične nekroze, a abnormalna funkcija također može dovesti do nakupljanja masti, pa može biti prisutna steatoza (Paniagua i Amariles, 2017).
- **ozljeda žučnog kanala:** Toksični metaboliti koji se izlučuju u žuč mogu dovesti do oštećenja epitela žučnog kanala (Gulati i sur., 2018).

1.5.2. KLINIČKA SLIKA HEPATOTOKSIČNOSTI

Nuspojave koje se pripisuju lijekovima i toksinima u jetri su brojne i različite. Iako je blagi akutni hepatocelularni ili kolestatski hepatitis najčešća prezentacija, klinički simptomi, znakovi i obrasci abnormalnosti jetrenih testova kod ozljede jetre izazvane lijekovima mogu oponašati bilo koji oblik bolesti jetre, od akutnog hepatitisa do bolesti žučnih kamenaca s opstrukcijom žuči, akutne masne jetre te kroničnog hepatitisa i ciroze. Mogu biti prisutni abnormalni rezultati jetrenih testova i nespecifični klinički znakovi, uključujući malaksalost, umor, nelagodu u trbuhu, gubitak apetita, splenomegaliju, žuticu ili simptome akutnog zatajenja jetre. Znakovi imunoalergijske reakcije, kao što su vrućica, osip, artralgijska i eozinofilija, mogu se pojaviti, ali su rijetki i nespecifični. Žutica je često prvi dokaz bolesti jetre, klinički očit kada serumski bilirubin prijeđe 3 mg/dL, ali pacijent može primijetiti tamnu mokraću ili blijedu stolicu i prije nastupa žutice (www.ncbi.nlm.nih.gov; Le Bail i sur., 2015).

Hepatotoksični učinci lijekova mogu biti blagi, supklinički, uz neznatne poremećaje laboratorijskih pokazatelja, ali mogu potaknuti i fulminantno zatajenje jetre koja zahtijeva transplantaciju. Uz receptne lijekove, mnogi biljni pripravci i bezreceptni lijekovi mogu djelovati hepatotoksično, stoga bi u svim slučajevima akutne ili kronične toksičnosti nejasne etiologije hepatolozi i patolozi trebali razmotriti moguću hepatotoksičnost izazvanu lijekovima

u diferencijalnoj dijagnozi gotovo svake vrste ozljede jetre (Le Bail i sur., 2015; Topić i sur., 2018).

Većina slučajeva ozljede jetre izazvane lijekovima u konačnici se potpuno riješi bez zaostale ozljede jetre ili abnormalnosti jetrenih testova. Tri glavne iznimke uključuju progresiju do akutnog zatajenja jetre, sindroma nestajanja žučnog kanala ili kronične ozljede jetre i ciroze. Ove ozbiljne posljedice ozljede jetre izazvane lijekovima srećom su rijetke, ali se mogu razviti iako se uzročnik odmah zaustavi. Važno je da ovi ishodi mogu rezultirati smrću ili potrebom za transplantacijom jetre (www.ncbi.nlm.nih.gov).

1.5.3. DIJAGNOSTIKA HEPATOTOKSIČNOSTI

Nema specifičnih nalaza niti laboratorijskih testova koji bi sa sigurnošću dokazali da je uzrok ozljede lijek, dodatak prehrani ili biljni proizvod. Za neke lijekove, obrazac kliničke slike i abnormalnosti jetrenih testova snažno upućuju na to da je lijek uzrok ozljede jetre, ali se u konačnici moraju isključiti češći uzroci bolesti jetre prije nego se lijek smatra vjerojatnim uzrokom. Iako biopsija jetre nije potrebna u kliničkoj procjeni teškog, idiosinkratičnog DILI-ja i izvodi se u manje od polovice sumnjivih slučajeva, može dati vrijedne informacije o prirodi i težini ozljede jetre, mogućoj patogenezi i očekivanom kliničkom ishodu te pomaže u isključivanju drugih mogućih uzroka ozljede jetre (www.ncbi.nlm.nih.gov; Fisher i sur., 2015).

U procjeni vjerojatnosti bolesti jetre izazvane lijekovima važno je sljedećih šest značajki.

1. Latencija – vrijeme do pojave ozljede nakon početka uzimanja lijeka; očekivana latencija kod DILI-ja je 1 tjedan do 3 mjeseca.
2. Challenge – oporavak nakon prestanka uzimanja lijeka; za dijagnozu DILI-ja potrebno je smanjenje abnormalnih testova za više od 50 % u tjedan dana.
3. Klinički obrazac – obrazac ozljede i klinički fenotip.
4. Diferencijalna dijagnoza – isključenje drugih uzroka oštećenja jetre.
5. Vjerojatnost – prijašnja incidencija ozljede jetre uzrokovana lijekom.
6. Rechallenge – odgovor na ponovno izlaganje (www.ncbi.nlm.nih.gov; Le Bail i sur., 2015).

CIOMS/RUCAM ljestvica (Council for International Organizations of Medical Sciences/Roussel Uclaf Causality Assessment Method) bio je prvi pokušaj stvaranja standardne definicije ozljede jetre i definiranja kriterija koji upućuju na DILI. Dodjeljivanjem bodova na

temelju različitih kriterija vjerojatnosti DILI-ja određena je ukupna ocjena: definitivno ili vrlo vjerojatno (>8 bodova), vjerojatno (6–8 bodova), moguće (3–5 bodova), malo vjerojatno (1–2 boda), isključeno (0 bodova). U obzir se uzima vrijeme do porasta razine ALT-a u serumu više od 2 puta GGN nakon početka uzimanja lijeka (+2 boda ako je vrijeme do porasta razine ALT-a 5–90 dana, +1 bod ako je manje od 15 dana nakon prestanka), 50 % ili više smanjenje ALT-a u serumu nakon prestanka uzimanja lijeka (+3 boda, ako nastupa za manje od 8 dana, +2 boda, ako nastupa za manje od 30 dana), negativan ultrazvuk i nalaz na testiranje na hepatitis (+2), hepatotoksičnost u uputi o lijeku ili objavljenim izvješćima (+2), nepostojanje drugih lijekova u terapiji (0), istodobna uporaba lijekova koji bi mogli biti alternativni uzroci DILI-ja (-1 do -3), ponovna pojava nuspojava kod ponovnog uvođenja lijeka (ako se provodi) (+3), uporaba alkohola (+1), dob veća od 55 godina (+1) (Lewis, 2018; Fisher i sur., 2015).

Također, US DILIN (US Drug-Induced Liver Injury Network) stvorio je pristup strukturiranog mišljenja stručnjaka za procjenu uzročnosti DILI-ja. Panel sastavljen od tri hepatologa dodjeljuje slučaju ocjenu uzročnosti na ljestvici od pet stupnjeva (definitivno, vrlo vjerojatno, vjerojatno, moguće, malo vjerojatno) na temelju podataka o pacijentu koji uključuju kompletnu kliničku povijest, laboratorijske testove, povijest prethodne bolesti jetre, konzumaciju alkohola, serologiju za virusni i autoimuni hepatitis i serumske razine ceruloplazmina, α 1-antitripsina, feritina, i željeza. Nažalost, DILIN ljestvica nije klinički održiva opcija za procjenu uzročnosti jer se oslanja na mišljenje stručnjaka. Dodatne metode procjene, kao što su Naranjo Adverse Drug Reactions Probability Scale (NADRPS) i klinička skala Maria i Victorino (MV), razvijene su u nadi da će se stvoriti jednostavnija metoda za definiranje uzročnosti za DILI, ali CIOMS/RUCAM nastavlja biti najpouzdanija i najraširenija ljestvica za određivanje uzročnosti DILI-ja (www.uptodate.com; Fisher i sur., 2015).

1.5.4. BIOKEMIJSKA KLASIFIKACIJA

DILI se može manifestirati kao asimptomatsko povišenje serumskih razina alanin-transaminaze (ALT) i aspartat aminotransferaze (AST). Uobičajeni prag za klinički značajno povišenje je više od 3 puta vrijednosti gornje granice normale (GGN). Ako se povišenje ALT ne pogorša, a pacijent ostane bez ikakvih simptoma povezanih s hepatitisom unatoč nastavku uzimanja lijeka, primjenjuje se izraz "tolerancija na lijek", što podrazumijeva prilagodbu jetre na subkliničku ozljedu (Lewis, 2018).

Apsolutne vrijednosti, odnosno broj puta povišenja iznad gornje granice normale, ALT-a i AST-a i omjer ALT-a i AST-a mogu pomoći u razlikovanju idiosinkratičnog DILI-ja od drugih uzroka ozljede jetre. Srednje vršne vrijednosti ALT-a za akutni idiosinkratični DILI općenito su puno niže od onih koje se vide kod akutnog virusnog hepatitisa, ishemijskog hepatitisa i akutnog trovanja otrovnim gljivama. Određene ne-DILI etiologije povezane su s vrijednostima AST-a višim od vrijednosti ALT-a (Lewis, 2018).

Oštećenje jetre izazvano lijekovima klasificira se kao hepatocelularno, bilijarno ili mješovito na temelju biokemijskog obrasca oštećenja, koji je određen omjerom (R vrijednost) povišenja razine ALT u serumu u odnosu na serumsku alkalnu fosfatazu (ALP). Uzorak hepatocelularnog oštećenja karakterizira porast ALT vrijednosti veći od 2 do 5 puta iznad GGN i/ili omjer ALT i ALP vrijednosti također veći od 5. Uzorak bilijarnog oštećenja karakterizira porast ALP-a veći od 3 puta GGN i/ili omjer ALT i ALP vrijednosti manji od 2. Mješoviti obrazac karakterizira porast ALT-a veći od 2 do 5 puta GGN i porast ALP-a veći od 3 puta GGN i /ili omjer ALT ALP vrijednosti između 2 i 5 (Fisher i sur., 2015; Leise i sur., 2014).

R vrijednost = $ALT/GGN \div ALP/GGN$:

- hepatocelularna ozljeda ($R \geq 5$ i/ili $ALT > 2 \times GGN$)
- kolestatska ozljeda ($R \leq 2$ i/ili $ALP > 2 \times GGN$)
- mješovita ozljeda ($5 > R > 2$ i/ili $ALT > 2-5 \times GGN$ i $ALP > 3 \times GGN$) (Lewis, 2018)

Povišenje razina serumske γ -glutamilttransferaze (GGT) može odražavati upalu ili indukciju enzima iz više uzroka. GGT raste paralelno s ALP kod kolestatske ozljede. Blaga do umjerena povišenja GGT-a viđaju se kod idiosinkratičnog DILI-ja, nealkoholne masne bolesti jetre i drugih kroničnih bolesti jetre. GGT je povišen nesrazmjerno s AST i ALT kod akutnih bolesti jetre (zbog indukcije enzima). Izolirani uzroci povišenja GGT vidljivi su kod antikonvulziva, konzumiranja alkohola, masne jetre i zatajenja srca (Lewis, 2018).

Hepatocelularno oštećenje mogu uzrokovati paracetamol, acetilsalicilna kiselina, alopurinol, amiodaron, baklofen, bupropion, ciprofloksacin, HAART, imatinib, izoniazid, ketokonazol, lizinopril, losartan, metotreksat, NSAIL, rifampicin, statini, tetraciklini, valproat. Slučajevi bilijarnog oštećenja zabilježeni su kod terapije amoksicilin-klavulanatom, anaboličkim steroidima, klorpromazinom, klopidogrelom, eritromicinom, estrogenom, irbesartanom, oralnim kontraceptivima, dok se miješano oštećenje može javiti kod korištenja amoksicilin-klavulanata, anaboličkih steroida, azatioprina, karbamazepina, klindamicina, enalapрила, eritromicina, nitrofurantoina, fenitoina, sulfonamida, trazodona, verapamila (Leise i sur., 2014).

1.5.5. HISTOLOŠKA KLASIFIKACIJA

Hepatotoksičnost uzrokovana lijekovima može oponašati gotovo svaku bolest jetre (Topić i sur., 2018) Samo je rijetko pojedinačni histološki znak specifičan za određenu izloženost lijeku (Le Bail i sur., 2015).

Definiranje histološkog obrasca ozljede jetre omogućuje sužavanje diferencijalne dijagnoze na mali broj lijekova koji uzrokuju DILI te ne-DILI uzroke koji se potencijalno mogu isključiti dodatnim kliničkim testiranjem. Jedna lezija može biti izazvana različitim toksinima, no jedna specifična vrsta lijeka može dovesti do različitih obrazaca hepatotoksičnosti kod različitih pacijenata, npr. hepatitis, kolestaza, granulomi ili kombinacija ovih tkivnih reakcija mogu biti povezani s fenilbutazonom. Nesteroidni protuupalni lijekovi (NSAIL) mogu izazvati ozbiljna hepatocelularna ili kolestatska oštećenja, a amiodaron može izazvati i fosfolipidozu i steatohepatitis, iako različitim mehanizmima (Le Bail i sur., 2015).

1.5.5.1. VRSTE OŠTEĆENJA JETRENOG PARENHIMA

1.5.5.1.1. Nekroinflamatorna ozljeda

Do smrti stanica uključenih u nekroinflamatornu ozljedu može doći putem dva procesa: nekroze i apoptoze. Nekroza se odnosi na destruktivnu dezintegraciju stanice započetu ozljedom membrane pri čemu nastaju nasumični fragmenti stanice. Apoptoza, programirana stanična smrt, događaj je ovisan o energiji koji dovodi do skupljanja stanice, fragmentacije jezgre, kondenzacije kromatina i proizvodnje citoplazmatskih mjehurića koji daju različite fragmente stanica ili cijele, kondenzirane, skupljene stanice. Kondenzirane stanice se nazivaju "apoptotička" ili "slobodna acidofilna" tijela. Balonirane hepatocelularne promjene, steatoza i formiranje Mallory-Denkovich tijela također se mogu smatrati komponentama nekroinflamatorne ozljede. Nekroza opažena kod nekroinflamatorne ozljede može biti nezonalna, zonalna ili masivna. Ovaj tip ozljede povezan je s izoniazidom, nitrofurantoinom te metildopom (Kleiner, 2018; Le Bail i sur., 2015).

Kod **toksične akutne koagulacijske (zonske) nekroze**, konfluentna koagulativna nekroza ravnomjerno zahvaća jetru, pogađajući istu zonu u svakom acinusu. Čista zonalna nekroza može zahvatiti perivenularnu (zona 3), periportalnu (zona 1) ili rijetko srednju (zona 2) zonu. Ovakav tip ozljede javlja se kod terapije paracetamolom (Kleiner, 2018; Le Bail i sur., 2015).

Akutna ozljeda nalik hepatitisu uobičajeni je obrazac akutne hepatotoksičnosti koja se sastoji od višestrukih malih područja degeneracije ili „mrljaste“ nekroze, slično akutnom hepatitisu. Karakterizira ga pretežno lobularni, limfocitni infiltrat s raspršenim apoptotičnim hepatocitima. Neutrofili i eozinofili često su također prisutni u lobulu i u portalnim traktovima. Prisutnost eozinofila ide u prilog toksičnom, a ne virusnom uzroku hepatitisa i upućuje na alergijske mehanizme. Lijekovi povezani s ovim tipom ozljede su fluorokinoloni, nitrofurantoin i metildopa (Kleiner, 2018; Le Bail i sur., 2015).

Hepatitis nalik mononukleози pokazuje uzorak sa sinusoidnim zrcima limfocita sličan mononukleoznom hepatitisu EBV-a. Mogu se vidjeti granulomi i eozinofili. Ovakav tip ozljede najčešće se povezuje s fenitoinom (Kleiner, 2018; Le Bail i sur., 2015).

Kronična ozljeda nalik hepatitisu, kao i kod kroničnog virusnog hepatitisa, karakterizirana je nekroinflamatornim infiltratom koji je uglavnom portalne i periportalne distribucije. Lobularna upala prisutna je u obliku točkaste nekroze zajedno s raspršenim apoptotičnim hepatocitima. Klinički sindrom slabo oponaša idiopatski autoimunski hepatitis. Početak simptoma je podmukao, često se razvija više od 2 mjeseca nakon prve doze lijeka. Toksično oštećenje jetre smatra se kronično, ako su abnormalni jetreni testovi prisutni dulje od 3 mjeseca. Kronična ozljeda nalik hepatitisu javlja se kod terapije nitrofurantoinom i metildopom (Kleiner, 2018; Le Bail i sur., 2015).

Jetreni granulomi izazvani lijekovima nemaju specifična obilježja koja ih razlikuju od onih kod sarkoidoze ili drugih uzroka nekazeoznih epitelioidnih granuloma, iako bi prisutnost eozinofila trebala upućivati na ozljedu lijekom. Jetreni granulomi povezani su s terapijom fenitoinom, a granulomi fibrinskog prstena karakteristični su za alopurinol (Kleiner, 2018; Le Bail i sur., 2015).

1.5.5.1.2. Kolestatska ozljeda

Neki lijekovi dovode do ozljeda koje uglavnom ne uzrokuju oštećenje parenhima i umjesto toga uzrokuju zaustavljanje protoka žuči (Kleiner, 2018; Le Bail i sur., 2015).

Akutna intrahepatična kolestaza blagi je oblik kolestatske ozljede koja se uglavnom sastoji od nakupljanja žuči u citoplazmi jetrenih stanica (hepatocelularna kolestaza) i u kanalićima (kanalikularna kolestaza), a povezana je s oralnim kontraceptivima, estrogenima i androgenim steroidima (Kleiner, 2018; Le Bail i sur., 2015).

Kronična intrahepatična kolestaza (duktopenična, slična PBC-u) karakterizirana je kroničnom ozljedom intrahepatičnih kanala koja često rezultira duktopenijom. Pokazana je kod terapije floksuridinom, klorpromazinom, proklorperazinom, amitriptilinom i imipraminom (Kleiner, 2018; Le Bail i sur., 2015).

Bilijarna skleroza (PSC-like) je ozljeda bilijarnog stabla karakterizirana lezijom koja se sastoji od mjehurića i edema na površini epitela voda te kompresije i iskrivljenja lumena voda. Može biti uzrokovana floksuridinom (Kleiner, 2018; Le Bail i sur., 2015).

Kolestatski hepatitis je kombinacija hepatitskih i kolestatskih obrazaca. Javlja se blago baloniranje hepatocita/nekroza ili apoptotička tijela, a ponekad i portalna upala. Mješoviti obrazac hepatitisa, u kojem su prisutne značajke akutnog citolitičkog i kolestatskog hepatitisa, smatra se vrlo sugestivnim za hepatotoksičnost izazvanu lijekovima, poput amoksicilin-klavulanata i fluorokinolona (Kleiner, 2018; Le Bail i sur., 2015).

1.5.5.1.3. Steatoza

Mikrovezikularna steatoza općenito je povezana s akutnim manifestacijama poput žutice i laktacidoze i karakterizirana je pjenastom promjenom u citoplazmi hepatocita koja se sastoji od sitnih masnih kapljica koje ne istiskuju jezgru. Lijekovi koji najčešće uzrokuju ovaj tip promjene su valproat i tetraciklin (Kleiner, 2018; Le Bail i sur., 2015).

Kod **makrovezikularne steatoze**, hepatociti sadrže citoplazmatsku masnu kapljicu srednje ili velike veličine koja pomiče jezgru prema periferiji. Često se u jednoj stanici uočava više vakuola različitih veličina. Povezuje se s terapijom metotreksatom i tamoksifenom (Kleiner, 2018; Le Bail i sur., 2015).

Osnovni obrazac **ozljede nalik steatohepatitisu** je hepatocelularna ozljeda zone 3 koju karakterizira hepatocelularno baloniranje i stvaranje Mallory-Denkovich tjelešaca s varijabilnom lobularnom upalom. Javlja se kod terapije amiodaronom, tamoksifenom i metotreksatom (Kleiner, 2018; Le Bail i sur., 2015).

Fosfolipidoza je povezana s terapijom amiodaronom, a karakterizirana je povećanim, pjenastim ili zrnatim hepatocitima ili Kupfferovim stanicama na svjetlosnom mikroskopu, a lamelirane ili kristaloidne inkluzije mogu se vidjeti elektronskim mikroskopom (Kleiner, 2018; Le Bail i sur., 2015).

1.5.5.1.4. Vaskularna oštećenja

Dilatacija sinusoida je čest slučajni nalaz u pacijenata koji su dugo uzimali oralne kontraceptive. Prevladava u periportalnoj zoni i obično nema kliničkih posljedica. S druge strane, sinusoidalna dilatacija inducirana azatioprinom može dovesti do fibroze, pa čak i ciroze, nakon nekoliko godina (Kleiner, 2018; Le Bail i sur., 2015).

Peliosis hepatis sastoji se od velikih šupljina ispunjenih krvlju koje nisu obložene endotelom, a može biti uzrokovana anaboličkim steroidima, dietilstilbestrolom, kontracepcijskim steroidima, tamoksifenom, azatioprinom i vitaminom A (Kleiner, 2018; Le Bail i sur., 2015).

Venookluzivna bolest (VOD/SOS) je obrazac ozljede jetre u kojem dolazi do obliteracije malih jetrenih vena edematoznim vezivnim tkivom koje se pojavljuje između endotela i normalnog kolagenskog matriksa koji leži ispod, te time uzrokuje sužavanje lumena te je povezano s ozljedom endotela u sinusoidima. Zbog ključne uloge koju ima sinusoidalna opstrukcija u patofiziologiji, predložen je termin sindrom sinusoidalne opstrukcije (SOS). Uzroci mogu biti citostatici i transplantacija koštane srži (Kleiner, 2018; Le Bail i sur., 2015).

Hiperplazija intime jetrene arterije obično je asimptomatska ozljeda povezana s oralnim kontraceptivima, ali rijetko može dovesti do nekrohemoragijskih lezija jetre. Sklerozirajuće i obliterirajuće lezije grana jetrene arterije mogu biti uzrokovane intraarterijskim infuzijama lijekova (Kleiner, 2018; Le Bail i sur., 2015).

Tromboza jetrene vene (Budd–Chiarijev sindrom) karakterizira začepljenje velikih ili malih jetrenih vena uzrokovano trombozom. Ovo stanje može dovesti do hepatičke kongestije i ishemijske nekroze centrilobularnih hepatocita, nakon čega slijedi akutni ili kronični tijek. Rizik od razvoja tromboze jetrene vene povećan je najmanje dva puta u žena koje uzimaju oralne kontraceptive (Kleiner, 2018; Le Bail i sur., 2015).

Hepatoportalna skleroza je taloženje kolagena u periportalnom području i Disseovom prostoru, praćeno smanjenjem kalibra portalne vene ili obliteracijom portalne vene te može dovesti do portalne hipertenzije. Ovu leziju karakterizira skleroza malih portalnih venula praćena periportalnom fibrozom, ali bez razvoja ciroze, što dovodi do necirozne portalne hipertenzije. Hepatoportalnu sklerozu mogu uzrokovati imunosupresivi i kronična izloženost toksinima kao što su arsen, vinil klorid i bakrov sulfat (Kleiner, 2018; Le Bail i sur., 2015).

Nodularna regenerativna hiperplazija (NRH) može biti povezana s hepatoportalnom sklerozom ili može biti posljedica sinusoidalne dilatacije i pelioze. NRH mogu uzrokovati

kemoterapijski agensi (npr. azatioprin kod transplantacije, merkaptopurin i 6-tioguanin kod ulceroznog kolitisa), kao i oralni kontraceptivi (Kleiner, 2018; Le Bail i sur., 2015).

1.5.5.1.5. Fibroza i ciroza

Fibroza nastaje odlaganjem vezivnog tkiva na mjestima oštećenja jetre.

Ciroza je posljednji stadij kronične jetrene bolesti, nastao potpunom pregradnjom jetrene arhitekture. Karakterizirana je umnožavanjem veziva koje okružuje nakupine jetrenih stanica (Damjanov i sur., 2018).

Fibroza i ciroza rijetko se javljaju kao oštećenje uzrokovano lijekovima, no zabilježene su kod amiodarona, metotreksata, vitamina A i valproata. (www.ncbi.nlm.nih.gov)

1.5.5.1.6. Neoplazme

Jetra može biti zahvaćena različitim oblicima zloćudnih i dobroćudnih tumora poput hepatocelularnog adenoma, hepatocelularnog karcinoma, kolangiokarcinoma te angiosarkoma. Također, metastaze čine 95 % svih neoplazmi u jetri te je jetra najčešće zahvaćen organ metastazama tumora iz drugih tkiva. Primarni tumori najčešće nastaju iz parenhimalnih i bilijarnih te mezenhimalnih stanica (Topić i sur., 2018; Kleiner, 2018).

Hepatocelularni karcinom zloćudni je tumor građen od stanica porijeklom iz hepatocita, nastale nekontroliranim umnožavanjem i dediferencijacijom stanica potaknutim genskim promjenama. Najčešće se javlja uz cirozu jetre (Topić i sur., 2018).

1.5.6. PREVENCIJA I LIJEČENJE

Prije stavljanja lijeka na tržište, lijek prolazi kroz toksikološke analize najprije na staničnim i životinjskim modelima, a zatim i kroz kliničke studije na ljudima. U slučaju utvrđivanja toksičnog djelovanja određenog lijeka u terapiji, prvi korak je ukidanje terapije tim lijekom. Ponovno uvođenje lijeka u terapiju se ne preporuča te je bitno izbjegavati lijek i lijekove iz iste skupine u budućoj terapiji. Kako bi se smanjila vjerojatnost toksičnog djelovanja lijeka na jetru treba uzeti u obzir interakciju lijekova putem CYP enzima te izbjegavati istodobnu primjenu lijekova s inhibitorima CYP enzima poput cimetidina, ketokonazola, metoksalena itd., ili induktorima CYP enzima poput rifampicina, barbiturata, fenitoina, omeprazola itd. Također, poseban je oprez potreban kod pacijenata koji pate od malnutricije, alkoholizma, AIDS-a te kod starijih pacijenata (Le Bail i sur., 2015; Leise i sur., 2014).

Praćenje jetrenih enzima u serumu koristi se za identifikaciju pacijenata kod kojih postoji rizik od razvoja akutnog idiosinkratskog DILI-ja. HLA tipizacija može smanjiti rizik od ozbiljnih reakcija preosjetljivosti na određene lijekove, kao što su amoksisicilin-klavulanat, flukloksacilin i ksimezagatran. Za ove lijekove koji djeluju kroz imunoalergijske mehanizme, razvoj vrućice, osipa, eozinofilije ili limfadenopatije najavljuje prisutnost reakcije na lijek, no za agense koji djeluju putem reaktivnih metabolita, kao što je izoniazid, čekanje da se pojave znakovi i simptomi akutnog hepatitisa može biti opasno jer se ireverzibilni DILI možda već razvio (Kleiner, 2018).

Kod pojave preosjetljivosti ili imunoalergije najčešće se kao terapija uvode steroidi. Autoimuni hepatitis izazvan lijekovima općenito reagira na prednizon, a ursodeoksikolna kiselina korištena je kod pacijenata sa simptomima povezanim sa značajnom kolestazom. DILI uzrokovan valproatom liječi se karnitinom, dok se toksičnost uzrokovana paracetamolom može liječiti N-acetilcisteinom (NAC). U budućnosti bi terapija matičnim stanicama potencijalno mogla postati jedan od načina liječenja teških DILI-ja (Leise i sur., 2014).

U raznim hepatoprotektivnim biljkama nalazimo spojeve kao što su fenoli, kumarini, lignani, eterična ulja, monoterpeni, karotenoidi, glikozidi, flavonoidi, koji mogu pridonijeti njihovom hepatoprotektivnom djelovanju. Jedan od najistraživanijih hepatoprotektivnih biljnih ekstrakata dobiven je iz sjemenki sikavice (*Silybum marianum*, *Asteraceae*) koja sadrži skupinu spojeva nazvanih silimarin, a sastoji se od flavonolignana silibina, silidianina, silikristina. Silimarin se koristi kao hepatoprotektiv kod akutnih i kroničnih bolesti jetre. Njegov zaštitni učinak povezan je s različitim mehanizmima, kao što je poticanje regeneracije jetrenih stanica i stabilizacija stanične membrane kako bi se spriječio ulazak hepatotoksičnih agenasa u hepatocite, povećanje razine glutationa u tkivu, inhibicija peroksidacije lipida i pojačana sinteza proteina hepatocita. Hepatoprotektivna aktivnost silimarina može se objasniti njegovim antioksidativnim svojstvima zbog fenolne prirode njegovih flavonolignana (Gulati i sur., 2018; Madrigal-Santillán i sur., 2014).

2. OBRAZLOŽENJE TEME

Ovim će se radom na primjerima iz prakse prikazati promjene u sklopu toksičnog oštećenja jetre lijekovima. Napravit će se usporedba kliničke slike i laboratorijskih nalaza u pacijenata sa sumnjom na hepatotoksično oštećenje s rezultatima dobivenim patohistološkom analizom. Dobiveni će se rezultati usporediti s podacima iz literature i mrežnim bazama podataka.

3. MATERIJALI I METODE

U rad su uključeni pacijenti kojima je, zbog poremećaja jetrene funkcije i sumnje na moguće toksično oštećenje, u KBC-u Zagreb u razdoblju od siječnja 2019. do prosinca 2021. učinjena biopsija jetrenog parenhima.

U analizi su korišteni podatci dostupni putem bolničkog informacijskog sustava KBC-a Zagreb. Podatci su uključivali nalaze kliničke, radiološke i laboratorijske obrade pacijenata iz pedijatrijskih, internističkih i onkoloških ambulanti, nalaze iz Klinike za internu medicinu, Klinike za pedijatriju, Klinike za onkologiju te Kliničkog zavoda za patologiju i citologiju.

Analizom su obuhvaćeni osnovni klinički podatci pacijenata, rezultati laboratorijskih i slikovnih pretraga te rezultati patohistološke analize bioptata jetrenog parenhima.

Prema laboratorijskim nalazima, pacijenti su podijeljeni u skupine s primarnim hepatocelularnim, primarnim kolestatskim ili mješovitim tipom oštećenja. Kod pacijenata s primarnim hepatocelularnim oštećenjem, dominiraju povišene vrijednosti ALT-a i AST-a, dok su kod pacijenata s primarnim kolestatskim oštećenjem dominantno povišene vrijednosti bilirubina, GGT-a i ALP-a. Kod mješovitog tipa oštećenja, podjednako su povišene vrijednosti ranije navedenih laboratorijskih parametara.

Prema intenzitetu oštećenja jetrene funkcije, pacijenti su podijeljeni u skupine s blagim, umjerenim i teškim oštećenjem.

U slučajevima blagog oštećenja jetrenog parenhima, vrijednosti laboratorijskih pretraga su 2 do 5 puta više od gornje granice referentnog intervala. Kod umjerenih oštećenja, vrijednosti laboratorijskih pretraga su 5 do 15 puta više od gornje granice referentnih intervala, a kod teškog oštećenja vrijednosti su 15 puta više od gornje granice referentnih intervala.

Ukoliko se iz kliničkih podataka moglo vidjeti, naveden je i najvjerojatniji mogući toksični agens te eventualni dodatni agensi i stanja koja su mogla utjecati na oštećenje jetrenog parenhima.

Obrada osnovnih demografskih podataka uključivala je spol i dob pacijenata prilikom biopsije.

Pacijenti se prema dobi podijeljeni u tri skupine: skupinu pedijatrijskih pacijenata (0-16 godina), mlađe odrasle pacijente i pacijente srednje životne dobi (od 16 do 64 godine) te pacijente starije životne dobi (65 godina na više).

Patohistološki materijal korišten za postavljanje dijagnoze uključivao je bioptičke uzorke dobivene pod kontrolom ultrazvuka i CT-a te transjugularne biopsije.

Uzorci tkiva zaprimljeni na Klinički zavod za patologiju i citologiju fiksirani su u formalinu i rutinski procesuirani u automatiziranim histoprocetorima. Nakon procesuiranja i uklapanja u parafin, učinjeni su serijski rezovi debljine 4-5 mikrometara te obojani HE, PAS, Mallory, Gomory metodom te metodom berlinskim modrilom. Po potrebi se radilo i bojanje PAS-dijastaza metodom te rodaminom. Također, učinjena je i imunohistokemijska analiza za prikaz epitela žučnih kanalića protutijelom na CK19. U slučajevima sumnje na virusne infekcije u imunokompromitiranih pacijenata, učinjena je i imunohistokemijska analiza na CMV te in situ hibridizacija na EBV (EBER metoda).

Ovisno o nađenim promjenama, doneseno je zaključno mišljenje te ukoliko je bilo moguće, i specifična dijagnoza. Također, određeno je radi li se o parenhimu s minimalnim promjenama, nespecifičnim akutnim promjenama, promjenama s umjerenom ili značajnom aktivnosti. Opisani su i eventualno prisutni znakovi kroničnih promjena u obliku fibroze ili ciroze, okarakterizirani kao minimalni ili blagi, umjereni i teški.

Za analizu je korištena deskriptivna statistika, a rezultati su prikazani u apsolutnom broju i postotku, tablično i pomoću grafičkih prikaza.

4. REZULTATI

4.1. Demografska raspodjela pacijenata sa suspektim DILI-jem

U analiziranom razdoblju od 1. siječnja 2019. do 31. prosinca 2021., utvrđen je 31 slučaj oštećenja jetre potencijalno uzrokovanog lijekovima (Tablica 2.). Od ukupnog broja pacijenata, žene čine 17 (54,84 %) slučajeva, a muškarci 14 (45,16 %). Pedijatrijskoj populaciji pripada 5 (16,13 %) od ukupnog broja pacijenata, mlađoj odrasloj 21 (67,74 %), a starijoj odrasloj populaciji 5 (16,13 %) pacijenata. Najmlađi pacijent imao je svega 6 mjeseci, a najstariji 83 godine.

Tablica 2. Demografske karakteristike pacijenata s potencijalnim hepatotoksičnim oštećenjem

	Žene	Muškarci	Ukupno
Pedijatrijska populacija (0 – 15 godina)	3	2	5
Mlađa odrasla populacija (16 – 64 godina)	10	11	21
Starija odrasla populacija (≥ 65 godina)	4	1	5
Ukupno	17	14	31

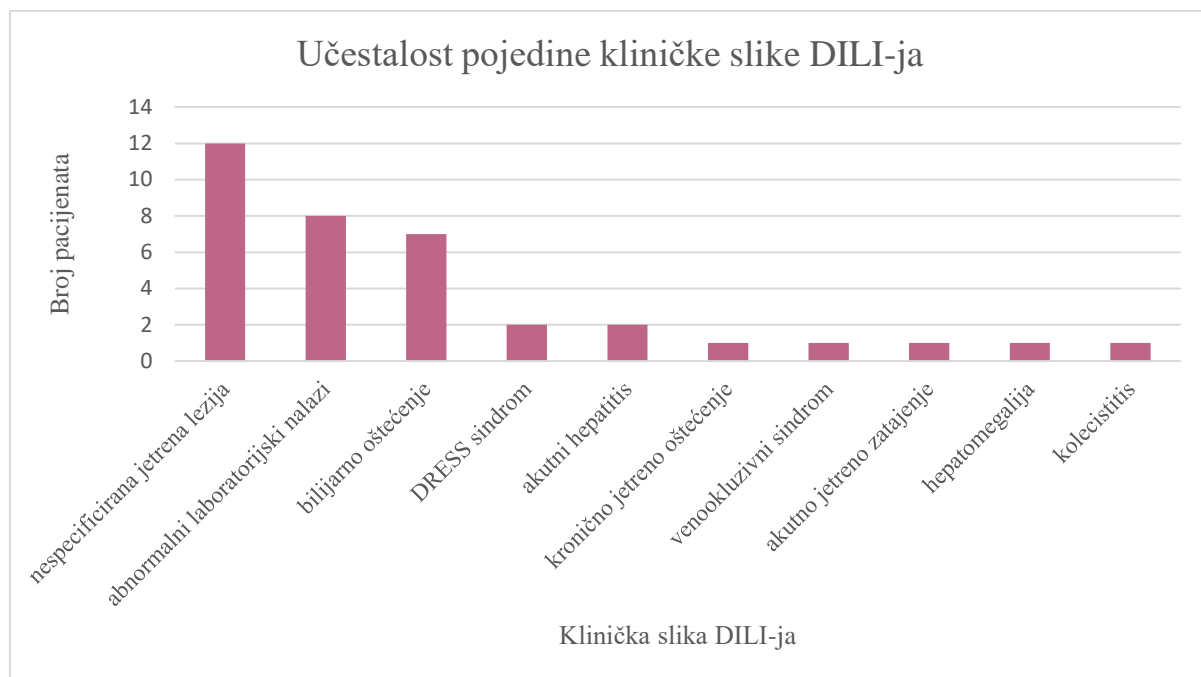
Kod pacijenata obrađenih u ovom radu, potencijalni uzroci DILI-ja kod muškaraca su metotreksat, pembrolizumab, azitromicin, NSAIL, azatioprin, kombinacija vinkristina, doksorubicina i ciklofosfamida te paracetamol, a kod žena nivolumab, klofarabin, statini, tamoksifen, kombinacija pemetrekseda, karboplatine i pembrolizumaba, atorvastatin, valproat, topiramet, levetiracetam, izoniazid, didrogesteron, vinkristin i aktinomicin D. Kombinacija amoksicilina i klavulanske kiseline, glukokortikoidna terapija te toksični učinak željeza zbog učestalih transfuzija u osoba s transplantiranom koštanom srži bili su prisutni u oba spola.

4.2. Kliničke manifestacije suspektnog hepatotoksičnog oštećenja

U analiziranoj skupini, abnormalni laboratorijski nalazi kao jedina klinička slika prisutni su kod 8 pacijenata. Kod 12 se pacijenata DILI klinički manifestirao u obliku nespecificirane jetrene lezije i pogoršanja jetrene funkcije. Bilijarno oštećenje, žutica i kolestaza uočeni su kod 7 pacijenata.

U po 2 slučaja javljaju se DRESS sindrom sindrom i akutni hepatitis, a u po jednom slučaju javlja se primarni sklerozirajući kolangitis, venookluzivni sindrom, hepatomegalija, akutno jetreno zatajenje i kolecistitis.

Učestalost kliničkih manifestacija suspektnog DILI-ja prikazana je slikom 1.



Slika 1. Prikaz učestalosti pojedinih kliničkih slika oštećenja uzrokovanog lijekovima.

4.3. Rezultati laboratorijskih pretraga u pacijenata sa suspektnim DILI-jem

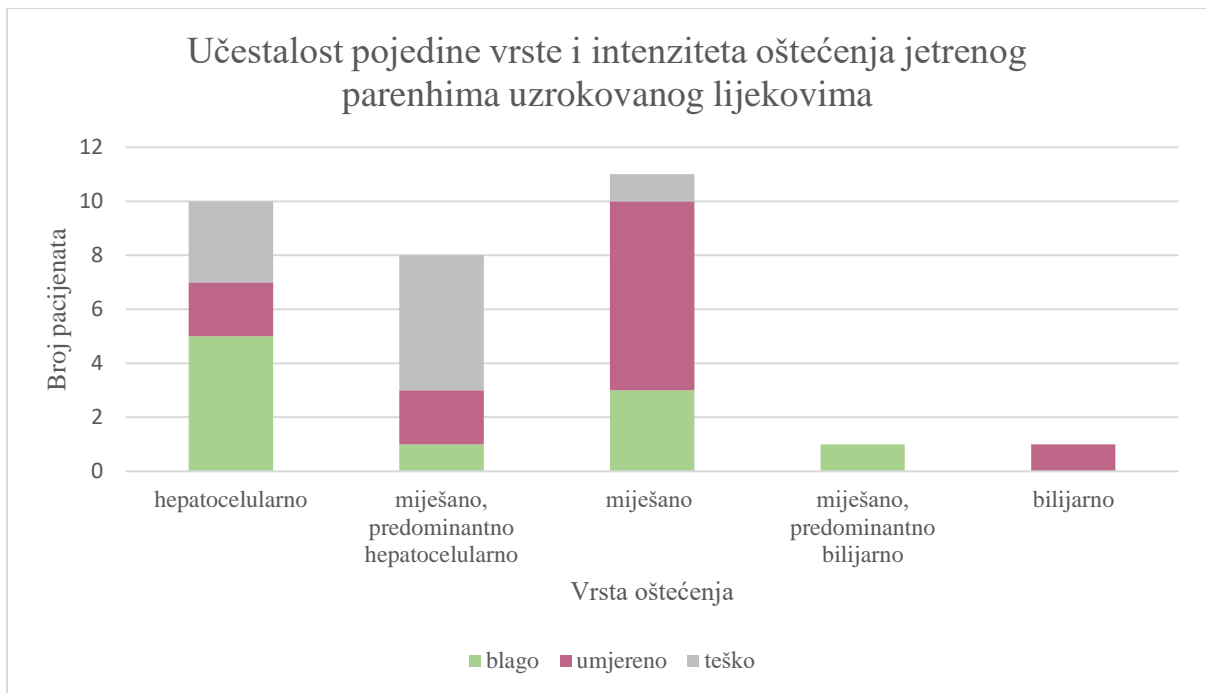
Učinjenim laboratorijskim pretragama u 10 (32,25 %) pacijenata je nađeno hepatocelularno oštećenje, u 5 slučajeva blago, u 2 umjereno, a u 3 slučaja teško oštećenje. Od ukupnog broja pacijenata, samo kod jednog (3,23 %) pacijenta nalazi upućuju na umjereno bilijarno oštećenje.

Kod najvećeg broja pacijenata, njih 20 (64,51 %), rezultati laboratorijskih pretraga ukazuju na miješano hepatocelularno i bilijarno oštećenje. Kod 8 od navedenih 20 pacijenata, to je oštećenje ipak bilo predominantno hepatocelularno, dok je samo kod jednog pacijenta oštećenje bilo predominantno bilijarno, blažeg intenziteta. Kod ostalih pacijenata radi se o podjednako hepatocelularnom i bilijarnom oštećenju.

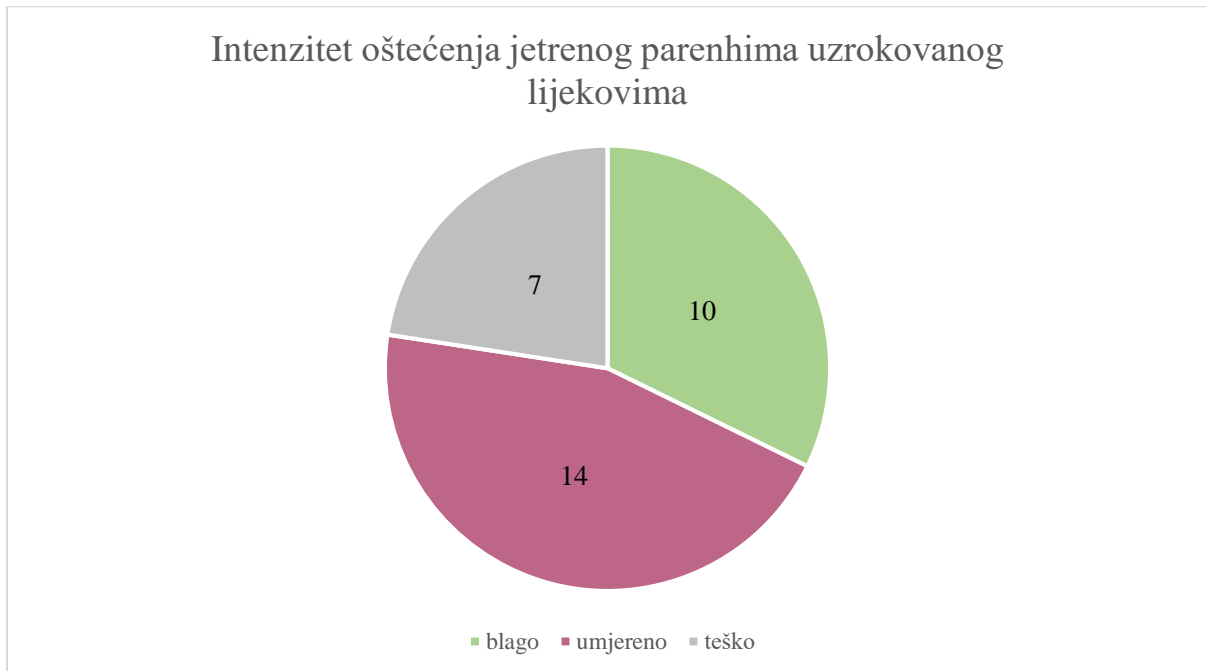Od ukupnog broja slučajeva podjednakog hepatocelularnog i bilijarnog oštećenja, u 3 slučaja nalazi ukazuju na blago oštećenje, u 7 slučajeva na umjereno oštećenje, a u jednom slučaju na teško oštećenje. Od ukupnog broja miješanih, ali predominantno hepatocelularnih oštećenja, u jednom se slučaju radi o blagom oštećenju, u 2 o umjerenom te u 5 slučajeva o teškom oštećenju.

Sveukupno, 10 (32,26 %) laboratorijskih nalaza pokazuje blago oštećenje, 14 (45,16 %) nalaza umjereno, a 7 teško oštećenje (22,58 %).

Učestalost pojedine vrste i intenziteta jetrenog parenhima uzrokovanog lijekova prikazana je Slikama 2. i 3.



Slika 2. Prikaz učestalosti pojedine vrste i intenziteta oštećenja jetrenog parenhima uzrokovanog lijekovima.



Slika 3. Raspodjela broja pacijenata ovisno o intenzitetu oštećenja jetrenog parenhima uzrokovanog lijekovima.

Teško miješano oštećenje javilo se kod terapije azitromicinom, umjereno kod pacijenata na terapiji kortikosteroidima, pembrolizumabom, kombinacijom amoksicilina s klavulanskom kiselinom dva puta, klofarabinom uz transfuziju, antihormonskom terapijom i nakon

transplantacije koštane srži, a blago kod terapije nivolumabom, tamoksifenom uz statine te nakon transplantacije koštane srži.

Teško miješano, no predominantno hepatocelularno oštećenje javilo se kod pacijenata na terapiji izoniazidom, paracetamolom, kombinacijom pemetrekseda, karboplatine i pembrolizumaba te kombinacijom vinkristina i aktinomicina D, umjereno kod pacijenata na terapiji didrogesteronom i nakon transplantacije koštane srži, a blago kod terapije tamoksifenom.

Teško hepatocelularno oštećenje zabilježeno je kod terapija pembrolizumabom i kombinacijom vinkristina, doksorubicina i ciklofosfamida uz paracetamol, umjereno kod terapija prednisonom uz metotreksat, nesteroidnim protuupalnim lijekovima te nakon transplantacije koštane srži, a blago nakon transfuzije uz kemoterapiju i transplantaciju koštane srži te kod terapija prednisonom, atorvastatinom i kod pacijenta koji je u terapiji imao valproat, topiramet i levetiracetam. U jednom slučaju hepatocelularnog oštećenja, suspekti agens nije određen.

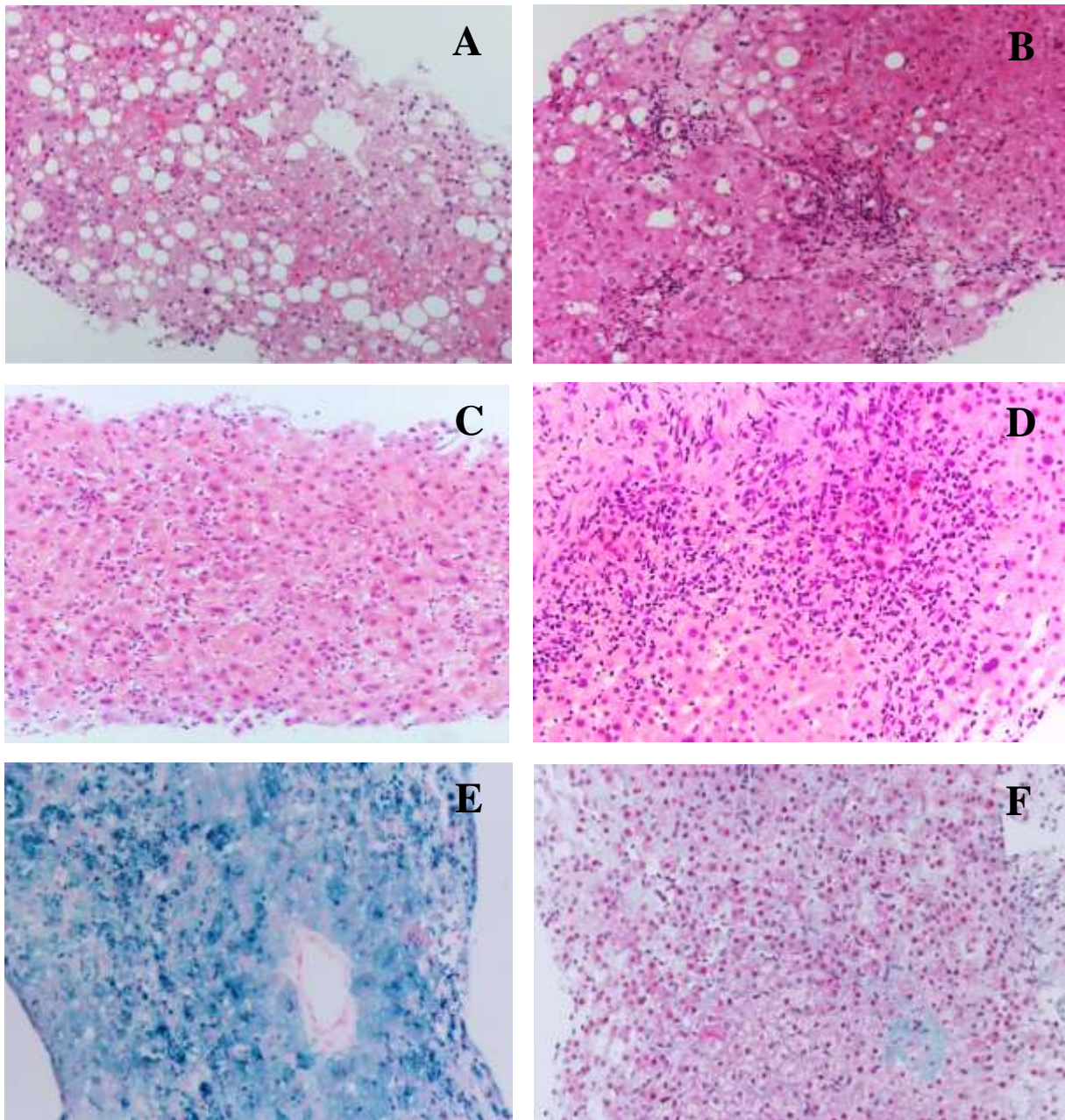
Blago miješano, predominantno bilijarno oštećenje uočeno je kod jednog pacijenta nakon transfuzije, a umjereno bilijarno oštećenje kod pacijenta na terapiji azatioprinom.

4.4. Histološka slika jetre u pacijenata sa suspektnim DILI-jem

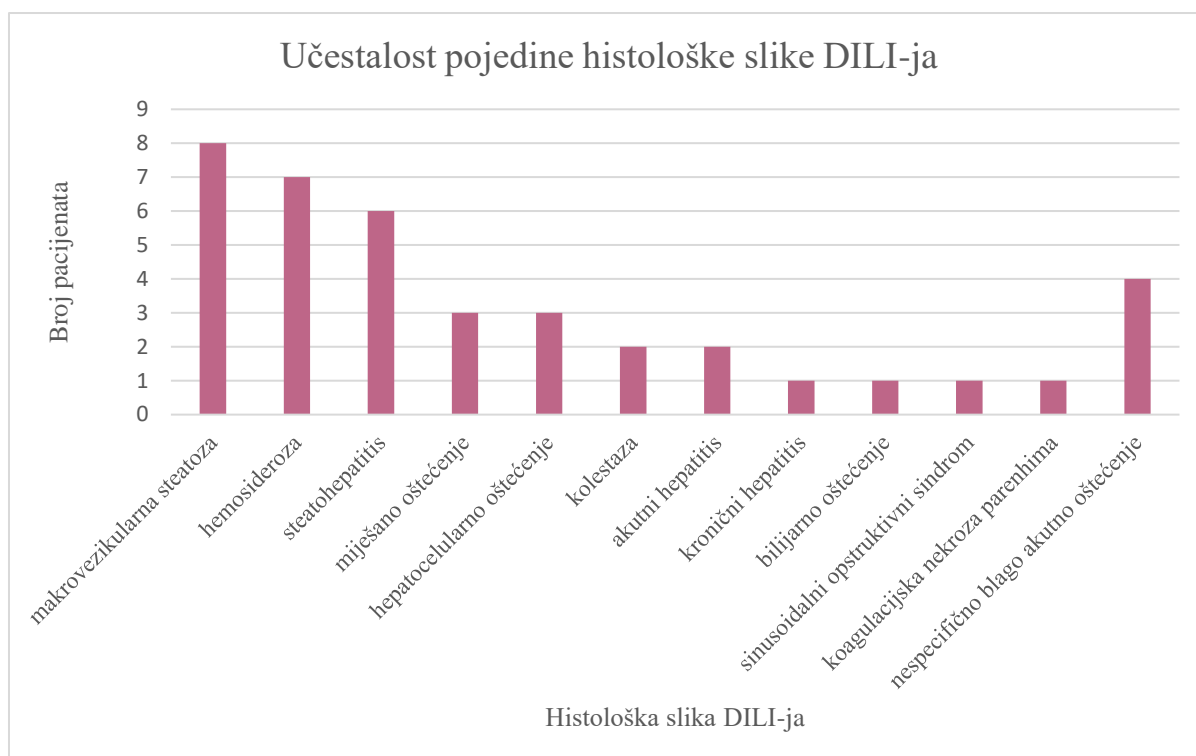U analiziranoj grupi pacijenata sa supektnim DILI-jem nađeni su različiti histološki obrasci oštećenja, uz mogući nalaz više histoloških obrazaca u istog pacijenta. Različiti histološki obrasci oštećenja jetrenog parenhima u sklopu hepatotoksičnosti prikazani su na Slici 4.

Dominantna slika makrovezikularne steatoze nađena je u 8 pacijenata. U 7 je pacijenata nađena hemosideroza, koja se javlja isključivo u pacijenata oboljelih od hematoloških bolesti tijekom pripreme ili nakon transplantacije koštane srži. Hemosideroza je u 3 pacijenta bila udružena s makrovezikularnom steatozom, a u jednog pacijenta i s nespecifičnim hepatocelularnim oštećenjem. Steatohepatitis je opažen kod 6 pacijenata, akutni hepatitis kod 2 te kronični hepatitis kod jednog pacijenta. Kronični hepatitis i jedan slučaj akutnog hepatitisa javljaju se uz steatozu. Histološka slika kombiniranog hepatocelularnog i bilijarnog oštećenja vidljiva je kod 3 pacijenta, predominantno hepatocelularno oštećenje kod sljedeća 3 pacijenta, a predominantno bilijarno oštećenje kod jednog pacijenta. Kolestaza se javila kod 2 pacijenta, u jednom slučaju uz hepatocelularno oštećenje, a u drugom uz bilijarno oštećenje. Zabilježen je i jedan slučaj sinusoidalnog opstruktivnog sindroma, odnosno kronične venookluzivne bolesti te jedan slučaj koagulacijske nekroze jetrenog parenhima. U slučaju 4 pacijenta histološka je slika

nespecifično blago akutno oštećenje. Učestalost pojedinih histoloških obrazaca nađenih u ispitivanoj grupi pacijenata prikazana je na Slici 5.



Slika 4. Različiti histološki obrasci oštećenja jetrenog parenhima u sklopu hepatotoksičnosti. Makrovezikularna steatoza (A); Steatohepatitis (B); Akutni hepatitis (C); Miješano hepatocelularno i bilijarno oštećenje (D); Hemosideroza (E); Veno-okluzivni sindrom (F). (Mikrofotografije arhiviranih preparata Kliničkog zavoda za patologiju i citologiju KBC Zagreb; dobiveno ljubaznošću Bulimbašić S.)



Slika 5. Prikaz učestalosti pojedine histološke slike oštećenja uzrokovanog lijekovima.

Steatoza je nađena u slučajevima terapije prednizonom, kod jednog pacijenta u kombinaciji s metotreksatom, u pacijenata na kemoterapiji zbog hematološke bolesti, u slučaju terapije atorvastatinom te kombinacijom liječenja valproatom, topiramatom i levetiracetamom.

Hemosideroza je opisivana u pacijenata s hematološkim bolestima na kemoterapiji i nakon transplantacije koštane srži.

Miješano hepatocelularno i bilijarno oštećenje opisano je kod terapije pembrolizumabom, samim ili u kombinaciji s pemetreksedom i karboplatinom. Pembrolizumab je također suspektan agens kod jednog slučaja hepatocelularnog oštećenja, kao i didrogesteron. U jednom slučaju bilijarnog oštećenja suspektan agens bio je azatioprin.

Sinusoidalni opstruktivni sindrom, tj. kronična venookluzivna bolest nađena je kod pacijenta na terapiji vinkristinom i aktinomicinom D.

Koagulacijska nekroza jetrenog parenhima pojavila se kod pacijenta na terapiji paracetamolom, potencijalno na previsokoj dozi.

Histološka slika akutnog hepatitisa nađena je kod pacijentice na terapiji izoniazidom i kod pacijenta na terapiji prednizonom, a kronični hepatitis u jednom slučaju terapije metotreksatom i prednizonom. Steatohepatitis je zabilježen je u 3 slučaja kod pacijentica na terapiji

tamoksifenom, od kojih je jedna pacijentica i na terapiji statinima te u po jednom slučaju kod terapije nesteroidnim protuupalnim lijekom, kortikosteroidom te nivolumabom.

Kolestaza je zabilježena kod pacijentice na terapiji didrogesteronom te kod jednog pacijenta na terapiji azatioprinom.

4.5. Potencijalni toksični agensi u pacijenata sa suspektnim DILI-jem

Kao potencijalni uzrok hepatotoksičnosti kod 7 od analiziranih pacijenata navode se stanja vezana za transplantacija koštane srži, uz multiple kemoterapijske agense i antimikrobnu terapiju te brojne transfuzije, a povezana je s hemosiderozom kao histološkom slikom hepatotoksičnosti u svim slučajevima. U 3 od 7 slučajeva javlja se i steatoza te u 2 slučaja nespecifično oštećenje jetre. Laboratorijski testovi u 5 od 7 slučajeva pokazuju miješano oštećenje od čega 2 predominantno bilijarna oštećenja. U ostala 2 slučaja radi se o hepatocelularnom oštećenju. Svi nalazi ukazuju na blago do umjereno oštećenje.

Kod 4 pacijenta koji su bili na terapiji kortikosteroidima, od čega 3 na terapiji prednisonom, kao histološka slika javila se makrovezikularna steatoza te u po jednom slučaju akutni i kronični hepatitis. Laboratorijski nalazi u 3 slučaja ukazuju na blago do umjereno hepatocelularno oštećenje, dok se u jednom radi o blagom miješanom oštećenju.

Od 4 pacijenata liječena imunoterapijom, u 2 se slučaja razvilo predominantno teško hepatocelularno, u jednom umjereno miješano te u jednom blago miješano oštećenje. Od navedenih pacijenata, 3 su bila na terapiji pembrolizumabom, od kojih jedan u kombinaciji s pemetreksedom i karboplatinom, dok je jedan pacijent bio na terapiji nivolumabom. Kod pacijenta na terapiji nivolumabom, histološka slika ukazuje na steatohepatitis, dok se kod terapije pembrolizumabom javlja hepatocelularno i bilijarno oštećenje.

U 3 slučaja javilo se umjereno do teško miješano oštećenje kod terapije antibioticima, kod jednog pacijenta na terapiji azitromicinom te kod dva pacijenta na terapiji amoksisicilinom u kombinaciji s klavulanskom kiselinom. Kod jednog se pacijenta sumnjalo na DILI uzrokovan azitromicinom, no naknadno je potvrđen autoimuni hepatitis.

Kod 3 pacijentice na terapiji tamoksifenom, razvilo se blaže do umjereno miješano oštećenje, u jednom slučaju predominantno hepatocelularno. U sva 3 slučaja histološki nalazi ukazuju na steatohepatitis. U jednom je slučaju pacijentica bila i na terapiji statinima.

Statini se javljaju kao potencijalni uzrok DILI-ja u 2 slučaja, u jednom slučaju uzrokujući blaže miješano uz histološkim nalazima pokazanu steatozu, a u drugom blaže hepatocelularno oštećenje uz steatohepatitis u histološkim nalazima. U drugom je slučaju pacijentica također bila na terapiji tamoksifenom.

Kemoterapija vinkristinom i aktinomicinom D potencijalno je bila uzrok sinusoidalnog opstruktivnog sindroma, odnosno kronične venookluzivne bolesti uz hepatocelularno oštećenje. Također, kod jednog se pacijenta javlja teško hepatocelularno oštećenje i koagulacijska nekroza jetrenog parenhima potencijalno kao posljedica kemoterapije vinkristinom, doksorubicinom i ciklofosfamidom. U ovom je slučaju mogući uzrok i pogrešna doza paracetamola.

Paracetamol se kao potencijalni agens javlja i kod pacijenta kod kojeg se razvio DRESS sindrom uz miješano, predominantno teško hepatocelularno oštećenje.

Kod pacijenta na terapiji valproatom, levetiracetamom i topiramatom javilo se blago hepatocelularno oštećenje te steatoza.

Kod jednog pacijenta kao potencijalni uzrok steatohepatitisa i umjerenog hepatocelularnog oštećenja postavljaju se nesteroidni protuupalni lijekovi.

Azatioprin je mogući uzrok umjerenog bilijarnog oštećenja i kolestaze kod jednog pacijenta.

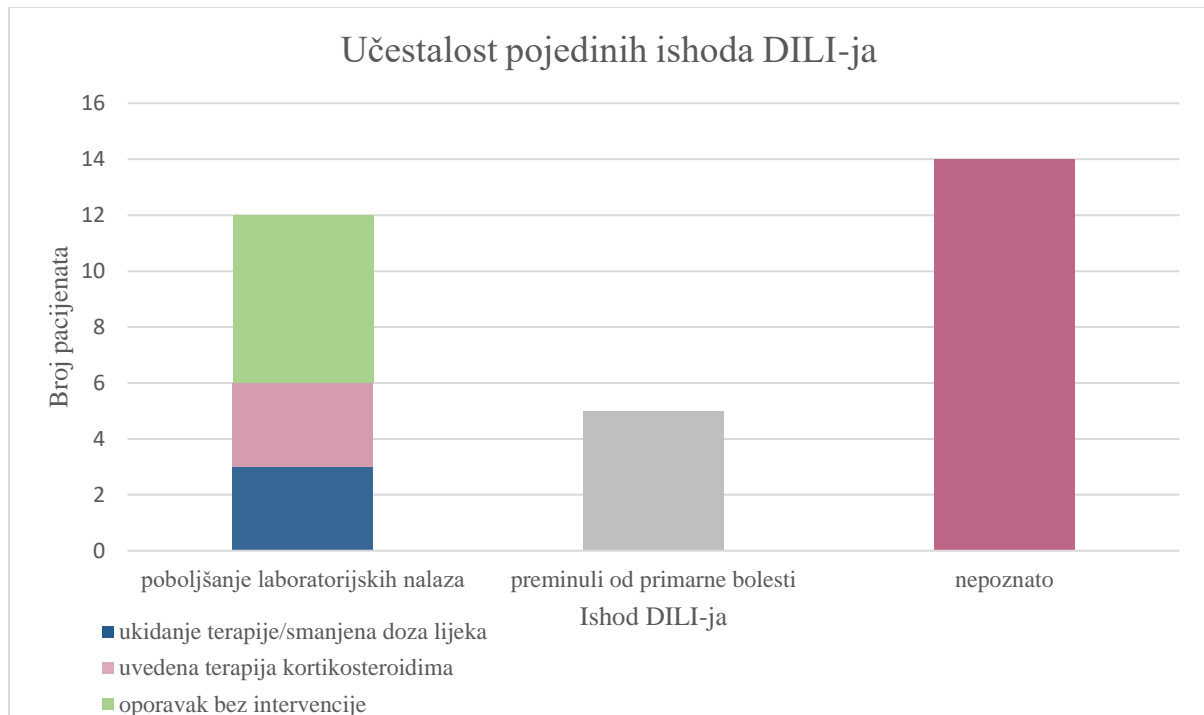
Isoniazid je opisan kao uzrok hepatotoksičnosti u jedne pacijentice. Laboratorijski nalazi pokazuju miješano oštećenje, umjereno bilijarno te teško hepatocelularno, a histološki nalazi akutni hepatitis.

Kod jedne je pacijentice didrogesteron potencijalno uzrokovao umjereno miješano, predominantno hepatocelularno oštećenje te kolestazu.

4.6. Ishod oštećenja jetre u pacijenata sa suspektnim DILI-jem

Poboljšanje kliničke slike i laboratorijskih nalaza primijećeno je kod 12 pacijenata, od čega u 3 pacijenta nakon ukidanja terapije ili smanjenja doze lijeka. Radilo se o pacijentima kod kojih su suspektni toksični agensi bili nivolumab, prednizon te kombinacija amoksicilina i klavulanske kiseline. Za sljedeća 3 od navedenih 12 pacijenata, do poboljšanja je došlo nakon uvođenja kortikosteroidne terapije. Radilo se o pacijentima sa suspektnim hepatotoksičnim učinkom pembrolizumaba i kombinacije pemetrekseda, karboplatine i pembrolizumaba. Ostalih 6 od 12 pacijenata oporavilo se bez određene intervencije. Primarna maligna bolest

uzrok je smrti 5 od 31 analiziranog pacijenta, a za preostalih 14 pacijenata nema podataka o daljnjem praćenju i ishodima jetrenog oštećenja. Raspodjela pacijenata ovisno o ishodu DILI-ja prikazana je na Slici 6.



Slika 6. Raspodjela pacijenata ovisno o ishodu DILI-ja.

5. RASPRAVA

Analizom potencijalnih slučajeva hepatotoksičnosti lijekova u trogodišnjem razdoblju nađen je 31 slučaj, s blagom predominacijom ženskih pacijenata, ukupno 17 slučajeva (54,84 %), dok su slučajevi suspektne hepatotoksičnosti zabilježeni u muškaraca činili 14 (45,16 %) slučajeva.

Nađeni potencijalni uzroci hepatotoksičnosti su kod analiziranih pacijentica uključivali i tamoksifen i didrogesteron, lijekove koji se najčešće propisuju ženama, što dijelom može objasniti i nađene razlike u zastupljenosti muškaraca i žena u ovom istraživanju. Za ostale lijekove nije nađena razlika i podjednako se javljaju kao potencijalni agensi i kod žena i kod muškaraca.

U pacijentica postoji potencijalna veća vjerojatnost razvoja DILI-ja povezanog s određenim lijekovima, što bi moglo biti rezultat češćeg propisivanja ovih lijekova ženama u odnosu na muškarce (www.uptodate.com). Također, smatra se da zbog češćeg propisivanja žene imaju veći rizik od DILI-ja uzrokovanog antibioticima poput nitrofurantoina, eritromicina, flukloksacilina, minociklina i izoniazida (Leise i sur., 2014). Iako je u ovom radu incidencija DILI-ja kod terapije antibioticima i tuberkulostaticima podjednaka u oba spola, treba uzeti u obzir da je u ovom uzorku i sveukupna incidencija DILI-ja uzrokovanog ovim lijekovima niska.

Pedijatrijska i starija odrasla populacija čine jednak udio pacijenata (16,13 %), manji od mlađe odrasle populacije (67,74 %). Može se zaključiti da se hepatotoksičnost lijekova javlja u svim dobnim skupinama, no ipak u većem postotku kod odraslih pacijenata.

U djece je DILI općenito rjeđi nego u odrasloj populaciji, ali je i nedovoljno prepoznat uzrok pedijatrijske bolesti jetre (Le Bail i sur., 2015). Djeca su pod povećanim rizikom od razvoja hepatotoksičnosti uzrokovane valproičnom kiselinom, antikonvulzivima, antimikrobnim lijekovima i acetilsalicilnom kiselinom koja može uzrokovati Reyev sindrom, dok odrasli stariji od 50 godina imaju povećanu incidenciju DILI-ja uzrokovanog izoniazidom i amoksicilin-klavulanatom (www.ncbi.nlm.nih.gov; Fisher i sur., 2015; Leise i sur., 2014). Među slučajevima pregledanima u ovom radu, lijekovi koji su se pojavili kao potencijalni uzroci DILI-ja kod pacijenata mlađih od 16 godina bili su citostatici primijenjeni u liječenju malignih tumora dječje dobi, antiepileptici valproat, topiramat i levetiracetam te paracetamol, azitromicin i kortikosteroidi.

Povećani rizik od pojave DILI-ja u starijih osoba mogao bi dijelom biti posljedica promjene apsorpcije, distribucije, metabolizma i eliminacije starenjem. Nadalje, povećana učestalost

nuspojava lijekova kod starijih ispitanika potencijalno je rezultat povećane izloženosti lijekovima i česte politerapije. Uz navedeno, stariji su pacijenti također podvrgnuti češćim pregledima i laboratorijskom praćenju, što može dovesti do povećanja učestalosti dijagnoze blažih oblika DILI-ja u ovoj populaciji (Leise i sur., 2014; Chitturi i Farrell, 2000).

Kao što je pokazano i u ovom radu, klinički znakovi lijekovima uzrokovanih oštećenja su u najvećem broju slučajeva i u drugim studijama nespecifični. Uz abnormalne jetrene testove, mogu biti prisutni i klinički znakovi poput malaksalosti, umora, nelagode u trbuhu, gubitka apetita, splenomegalije, žutice ili simptoma akutnog zatajenja jetre. Znakovi imunoalergijske reakcije, kao što su vrućica, osip, artralgijska i eozinofilija, mogu se pojaviti, ali su rijetki i nespecifični (Le Bail i sur., 2015) te zahtijevaju dodatnu obradu. Od navedenih kliničkih znakova, kod pacijenata obrađenih u ovom radu kao najčešće kliničke manifestacije oštećenja uzrokovanih lijekovima javljaju se nespecificirana jetrena lezija, abnormalni jetreni nalazi te bilijarno oštećenje, žutica i kolestaza kao što je i očekivano. Od ostalih simptoma javljaju se klinički znakovi hepatitisa, hepatomegalija, kolangitis te u rjeđim slučajevima i DRESS sindrom i akutno jetreno zatajenje.

Po rezultatima laboratorijskih pretraga, hepatocelularno oštećenje čini znatno veći udio (32,25 %) od bilijarnog (3,23 %). Iako se kod najvećeg dijela pacijenata javlja miješano oštećenje (64,51 %), kod 8 od 20 pacijenata se javlja predominantno hepatocelularno, a samo u jednom slučaju radi se o predominantno bilijarnom oštećenju.

Analizom poremećaja laboratorijskih nalaza, u istraživanoj je skupini nađen najveći udio umjereno teškog oštećenja (45,16 %), zatim blagog (32,26 %) te naposljetku teškog oštećenja (22,58 %). Iako je u ovom slučaju najveći broj oštećenja umjerenog intenziteta, DILI se najčešće javlja kao blago oštećenje koje se razrješuje bez većih komplikacija te je moguće da je veći dio takvih slučajeva ostao nezamijećen, što je dovelo do ovakve raspodjele intenziteta u uzorku pregledanih pacijenata (www.ncbi.nlm.nih.gov). Također, treba uzeti u obzir da nema standardiziranog vremenskog perioda u kojem se promatra i kategorizira oštećenje uzrokovano lijekovima te napredovanjem ili samorazrješivanjem oštećenja, može doći do promjene intenziteta oštećenja zabilježenih u laboratorijskim nalazima (Leise i sur., 2014).

Najčešće nađene histološke slike u ovom istraživanju su steatoza, steatohepatitis i hemosideroza, koja se javlja isključivo u slučaju transfuzije i transplantacije, a po učestalosti slijede nespecifično hepatocelularno i bilijarno oštećenje te kolestaza. U općoj populaciji, akutni i kronični hepatitis, akutno i kronično bilijarno oštećenje te miješano oštećenje su također

najčešći histološki uzorci ozljede vezane za hepatotoksičnost lijekova (Fisher i sur., 2015). U ovom istraživanju su nađeni i neki rjeđi oblici oštećenja kao što je slučaj sinusoidalnog opstruktivnog sindroma s kroničnom venookluzivnom bolesti te koagulacijska nekroza jetrenog parenhima.

Kao što je slučaj i kod kliničke slike DILI-ja, i histološka je slika DILI-ja nespecifična za oštećenje lijekovima te je teško ustanoviti točan uzrok oštećenja. Dodatni izazov u postavljanju dijagnoze je i činjenica da jedna vrsta oštećenja može biti uzrokovana različitim toksinima, a jedan lijek može imati različite histološke obrasce oštećenja (Leise i sur., 2014). Uz navedeno, prilikom analize svakog slučaja, treba uzeti u obzir i moguće od ranije prisutne promjene jetrenog parenhima te imati i uvid u ostale zdravstvene podatke pacijenta koje mogu modificirati kliničku i histološku prezentaciju. Na temelju ovih podataka se s većom sigurnošću može potvrditi ili isključiti mogući hepatotoksični učinak lijekova.

Histološki obrasci DILI-ja ne koreliraju savršeno s biokemijskim uzorkom ozljede. Uspoređujući histološku sliku s nalazima laboratorijskih testova, može se utvrditi da je udio bilijarnog oštećenja češći kod histoloških nalaza u odnosu na laboratorijske pretrage. Biokemijsko testiranje podcjenjuje stupanj kolestaze i bilijarnog oštećenja jer se više slučajeva kolestaze i bilijarnog oštećenja identificira biopsijom nego što je identificirano samo testiranjem seruma. Međutim, biokemijsko testiranje bolje predviđa prisutnost hepatocelularnog oštećenja te postoji dobra korelacija između povišenja ALT i/ili R vrijednosti i histološki potvrđenog hepatocelularnog oštećenja. Nadalje, histološki pregled u slučajevima mješovitog biokemijskog uzorka oštećenja, otkriva veći stupanj bilijarnog oštećenja u usporedbi s hepatocelularnim oštećenjem, nego što bi se predvidjelo biokemijskom procjenom (Fisher i sur., 2015).

U nastavku slijedi prikaz izdvojenih slučajeva s postavljenom sumnjom na hepatotoksičnost lijekova.

5.1. Tamoksifen

Tamoksifen je selektivni modulator estrogenskih receptora (SERM, engl. *selective estrogen receptor modulator*) koji se koristi u liječenju raka dojke kod žena i muškaraca te kao profilaksa raka dojke kod žena (www.ncbi.nlm.nih.gov). Uobičajeno, histološki se hepatotoksičnost tamoksifena očituje kao kolestaza, sinusoidalna dilatacija, no predominantno kao steatohepatitis (Le Bail i sur., 2015). Također, javlja se kolestatsko ili miješano oštećenje uz žuticu, no često je prisutno i asimptomatsko oštećenje uz abnormalne jetrene nalaze.

Tamoksifen se javlja kao potencijalni agens kod tri pacijentice. U prvom slučaju, kod pacijentice u dobi od 60 godina, potencijalni se DILI uzrokovan tamoksifenom manifestira u vidu asimptomatskog oštećenja te abnormalnih laboratorijskih nalaza koji ukazuju na umjereno miješano oštećenje, a histološki se javlja steatohepatitis. Uz znakove toksičnog oštećenja u analiziranom bioptiatu nađena je i infiltracija karcinomom. Pacijentica je preminula od metastatskog raka dojke te daljnji razvoj oštećenja nije zabilježen.

U slučaju 47-godišnje pacijentice na terapiji tamoksifenom, bez drugih se simptoma javljaju abnormalni jetreni nalazi, iz kojih se može zaključiti da je došlo do blagog miješanog, ovaj puta predominantno hepatocelularnog oštećenja. Histološka slika također ukazuje na steatohepatitis. Kasnije pretrage ukazuju na poboljšanje laboratorijskih nalaza.

Kod treće pacijentice, u dobi od 66 godina, uočena je blaža jetrena lezija u kliničkoj i steatohepatitis u histološkoj slici, a laboratorijski nalazi ukazuju na blaže miješano oštećenje. Pacijentica je također bila na terapiji statinima, no očekivana histološka manifestacija oštećenja uzrokovanog statinima ne podudara se s histološkom slikom u ovom slučaju te je tamoksifen vjerojatniji uzrok. Pacijentica se oporavila.

U sva tri slučaja radi se o očekivanom uzorku oštećenja u vidu steatohepatitisa uz abnormalne laboratorijske nalaze koji ukazuju na miješano oštećenje bez težih i prepoznatljivijih simptoma. Jedino odstupanje javlja se u drugom slučaju gdje se javlja miješano, no predominantno hepatocelularno oštećenje. S obzirom na steatohepatitis kao histološku sliku, može se zaključiti da je hepatotoksično oštećenje tamoksifenom u ovim slučajevima vjerojatno.

Tablica 3. Usporedba literaturnih podataka s nađenim slučajevima suspektne hepatotoksičnosti tamoksifena

	Literatura	1. pacijent	2. pacijent	3. pacijent
Dob i spol		60, Ž	47, Ž	66, Ž
Klinička slika	žutica ili asimptomatski uz abnormalne laboratorijske nalaze	asimptomatski, abnormalni laboratorijski nalazi	asimptomatski, abnormalni laboratorijski nalazi	blaža jetrena lezija
Histološka slika	steatohepatitis, kolestaza, sinusoidalna dilatacija	steatohepatitis	steatohepatitis	steatohepatitis
Laboratorijski nalazi	kolestatsko ili miješano	miješano	miješano	miješano
Ishod		nepoznato	poboljšanje	poboljšanje
Ostali potencijalni toksični agensi		/	/	statini
Vjerojatnost povezanosti ozljede jetre s navedenim lijekom		da	da	da

5.2. Statini

Statini su inhibitori HMG-CoA (3-hidroksi-3-metilglutaril koenzim A) reduktaze te se koriste u terapiji hiperlipidemije. Ozbiljna ozljeda jetre uzrokovana terapijom statinima je rijetka, te je dopušteno njihovo korištenje kod pacijenata s poznatim bolestima jetre blažeg intenziteta. DILI uzrokovan statinima najčešće se javlja kao hepatocelularno oštećenje, no zabilježena su i miješana i kolestatska oštećenja. Klinički se uobičajno manifestira kao akutni ili autoimuni hepatitis uzrokovan lijekovima (Le Bail i sur., 2015). Do hepatotoksičnosti može doći kod istovremene upotrebe statina s inhibitorima CYP3A4, enzima putem kojeg se metabolizira ova skupina lijekova (Lewis, 2018).

Osim u prethodno navedenom slučaju terapije statinima uz tamoksifen, oštećenje uzrokovano statinima se potencijalno pojavljuje i u slučaju 52-godišnje pacijentice na terapiji atorvastatinom kod koje se oštećenje klinički očituje kao blaža jetrena lezija uz steatozu u histološkoj slici. Laboratorijski nalazi upućuju na blago hepatocelularno oštećenje. Pacijentičino se stanje nije promijenilo.

Kao i u prethodnom slučaju u kojem se vjerojatnije radilo o hepatotoksičnosti tamoksifena, i u ovom slučaju se javlja steatoza koja nije uobičajena kod hepatotoksičnosti uzrokovane atorvastatinom. S druge strane, prisutno blago hepatocelularno oštećenje podudara se s očekivanim, no kako bi se ustvrdila jača uzročnost hepatotoksičnosti u ovom slučaju, potrebni su dodatni nalazi koji bi potpomogli postavljanje dijagnoze, poput primjerice praćenja stanja nakon ukidanja terapije atorvastatinom.

Tablica 4. Usporedba literaturnih podataka s nađenim slučajevima suspektne hepatotoksičnosti statina

	Literatura	1. pacijent	2. pacijent
Dob i spol		66, Ž	52, Ž
Klinička slika	akutni ili autoimuni hepatitis uzrokovan lijekovima	blaža jetrena lezija	blaža jetrena lezija
Histološka slika	akutni ili autoimuni hepatitis uzrokovan lijekovima	steatohepatitis	steatoza
Laboratorijski nalazi	hepatocelularno, rjeđe miješano i kolestatsko	miješano	hepatocelularno
Ishod		poboljšanje	stacionarno
Ostali potencijalni toksični agensi		tamoksifen	/
Vjerojatnost povezanosti ozljede jetre s navedenim lijekom		/	potrebne dodatne pretrage za utvrđivanje etiologije

5.3. Amoksicilin-klavulanat

Zbog visoke učestalosti propisivanja kombinacije amoksicilina i klavulanske kiseline, ova je kombinacija jedan od najčešćih uzročnika toksičnog oštećenja jetre. Koristi se uglavnom za infekcije dišnog sustava, sinusitisa i otitisa. Amoksicilin pripada skupini β -laktama, a klavulanska kiselina djeluje kao inhibitor β -laktamaza. Klavulanska se kiselina smatra hepatotoksičnom komponentom, a rizik od DILI-ja s amoksicilin-klavulanatom je šesterostruko veći nego sa samim amoksicilinom (Le Bail i sur., 2015). Također, postoji povezanost idiosinkratičnog DILI-ja uzrokovanog amoksicilin-klavulanatom s određenim HLA genotipovima, no ta povezanost i dalje ne pokazuje dovoljan klinički značaj u predviđanju razvoja hepatotoksičnosti (Fisher i sur., 2015).

Najčešći klinički simptomi DILI-ja uzrokovanog ovom kombinacijom lijekova su mučnina, povraćanje, umor, malaksalost, bolovi u trbuhu i žutica te simptomi koji ukazuju na imunoalergijski mehanizam hepatotoksičnosti poput pruritisa, eozinofilije i Sevens-Johnsonovog sindroma (Le Bail i sur., 2015).

Tip oštećenja uzrokovan kombinacijom amoksicilina i klavulanske kiseline uobičajeno je kolestatski ili miješani tip. Histološki se najčešće očituje u obliku kolestatskog hepatitisa, miješanog bilijarnog oštećenja, miješanog akutnog hepatitisa, granulomatoznog hepatitisa i oštećenja nalik hepatitisu, koje se može razviti u duktopeničnu kroničnu kolestazu (Kleiner, 2018).

Sumnja na oštećenje jetre uslijed terapije kombinacijom amoksicilina i klavulanske kiseline nađena je u dva slučaja. U slučaju pacijenta u dobi od 50 godina javila se opća slabost i žutica te su laboratorijski nalazi upućivali na umjereno miješano oštećenje. Iako su simptomi nespecifični, očekivani su kod DILI-ja uzrokovanog ovim lijekovima. Nadalje, došlo je do poboljšanja nakon prestanka terapije iz čega se može zaključiti da je hepatotoksičnost uzrokovana kombinacijom amoksicilina i klavulanske kiseline vjerojatna u ovom slučaju. U drugom se slučaju kod 83-godišnje pacijentice ustanovilo akutno hepatocelularno i bilijarno oštećenje te su laboratorijski nalazi ukazivali na umjereno miješano oštećenje. Razvoj stanja je nepoznat. Kombinacija hepatocelularnog i bilijarnog oštećenja poklapala bi se s uobičajenom slikom hepatotoksičnosti amoksicilin-klavulanata, no s obzirom na nespecifičnost ovih nalaza, za sigurnije postavljanje dijagnoze bilo bi potrebno napraviti dodatne pretrage.

Tablica 5. Usporedba literaturnih podataka s nađenim slučajevima suspektne hepatotoksičnosti amoksicilin-klavulanata

	Literatura	1. pacijent	2. pacijent
Dob i spol		50, M	83, Ž
Klinička slika	mučnina, povraćanje, umor, malaksalost, bolovi u trbuhu i žutica, pruritus, eozinofilija, Stevens-Johnsonov sindrom	opća slabost, žutica	akutni hepatitis
Histološka slika	kolestatski hepatitis, miješano bilijarno oštećenje, miješani akutni hepatitis, granulomatozni hepatitis i oštećenje nalik hepatitisu, koji se može razviti u duktopeničnu kroničnu kolestazu	akutno hepatocelularno i bilijarno oštećenje	akutno hepatocelularno i bilijarno oštećenje
Laboratorijski nalazi	miješano	miješano	miješano
Ishod		poboljšanje stanja nakon ukidanja terapije	nepoznato
Ostali potencijalni toksični agensi		/	/
Vjerojatnost povezanosti ozljede jetre s navedenim lijekom		da	potrebne dodatne pretrage

5.4. Imunoterapija

Pembrolizumab i nivolumab su humanizirana monoklonska protutijela za receptor programirane stanične smrti 1 (PD-1, engl. *programmed cell death receptor 1*), koja djeluju kao inhibitori imunoloških kontrolnih točaka i koriste se u imunoterapiji više oblika uznapredovalih ili metastatskih zloćudnih tumora (www.ncbi.nlm.nih.gov).

U nekim slučajevima mogu biti prisutni simptomi hepatitisa, nekroze te ekstrahepatične značajke alergije na lijekove. Zamijećeno je i povišenje koncentracije serumskog ALT-a. Oštećenje jetre primijećeno kod terapije ovim lijekovima dio je sistemske imunološke

toksičnosti koja utječe na gastrointestinalni trakt, kožu i druge organe. Ozbiljnost manifestacija često zahtijeva liječenje, u obliku privremenog prekida uzimanja lijeka koje dovodi do poboljšanja u blagim slučajevima, a ponekad je u teškim slučajevima potreban i trajni prekid terapije i upotreba visokih doza glukokortikoida i/ili imunosupresiva kao što je mikofenolat mofetil (Chitturi i Farrell, 2000).

Imunoterapija blokatorima PD-1 molekule kao potencijalni uzrok oštećenja jetre javila se u četiri slučaja, od čega se u tri slučaja radi o terapiji pembrolizumabom, a u četvrtom o terapiji nivolumabom.

Pacijentica na terapiji pembrolizumabom u dobi od 67 godina razvila je akutnu jetrenu leziju uz umjereno bilijarno i teško hepatocelularno oštećenje, što bi, iako se radi o nespecifičnim simptomima, odgovaralo očekivanim simptomima oštećenja jetre pembrolizumabom. Pacijentica je uz terapiju pembrolizumabom, bila i na terapiji pemetreksedom i karboplatinom. Pemetreksed je analog folne kiseline koji se koristi u terapiji mezotelioma i karcinoma pluća nemalih stanica. Terapija je povezana s niskom do umjerenom stopom povišenja serumskih enzima, ali ona su općenito blaga, prolazna i bez popratnih simptoma ili žutice (www.ncbi.nlm.nih.gov). Karboplatina je alkilirajuće sredstvo koje se koristi u terapiji raznih vrsta raka i povezuje se s niskom stopom prolaznih povišenja aminotransferaze u serumu te s rijetkim slučajevima klinički vidljivog oštećenja jetre (www.ncbi.nlm.nih.gov). S obzirom da se kod pemetrekseda i karboplatine očekuju samo blaža povišenja serumskih enzima bez težih oštećenja, u ovom je slučaju pembrolizumab vjerojatniji uzrok DILI-ja, iako se ne može potpuno isključiti mogućnost da su i pemetreksed i karboplatina dijelom mogli biti uzrokom sveukupnog oštećenja.

Klinička i histološka slika te laboratorijski nalazi 66-godišnjeg pacijenta na terapiji pembrolizumabom podudaraju se s nalazima prethodne pacijentice te se kod ovog pacijenta također javlja jetrena lezija uz umjereno miješano oštećenje.

Laboratorijski nalazi treće pacijentice na terapiji pembrolizumabom u dobi od 56 godina upućuju na teško hepatocelularno oštećenje uz akutni hepatitis kao kliničku sliku, što se podudara s uobičajenom histološkom i kliničko slikom oštećenja uzrokovanog pembrolizumabom.

Pacijentice su se oporavile nakon terapije kortikosteroidima, što dodatno upućuje na vjerojatnost DILI-ja uzrokovanog ovim lijekom, no pacijent je preminuo od osnovne maligne

bolesti te je u ovom slučaju, zbog nespecifičnosti kliničke i histološke slike i nepoznavanja daljnjeg razvoja stanja, teže potvrditi uzročnu povezanost oštećenja.

Pacijentica u dobi od 65 godina, koja je bila na terapiji nivolumabom, razvija akutni steatohepatitis uz blago miješano oštećenje. Nalazi se normaliziraju nakon prestanka terapije, što upućuje na veću vjerojatnost hepatotoksičnosti nivolumaba u ovom slučaju. Također, akutni hepatitis poklapa se s očekivanom histološkom slikom oštećenja uzrokovanog nivolumabom.

Tablica 6. Usporedba literaturnih podataka s nađenim slučajevima suspektne hepatotoksičnosti pembrolizumaba

	Literatura	1. pacijent	2. pacijent	3. pacijent
Dob i spol		67, Ž	66, M	56, Ž
Klinička slika	simptomi hepatitisa, nekroze te ekstrahepatične značajke alergije na lijekove, povišenje koncentracije serumskog ALT-a	nespecifično akutno jetreno oštećenje	nespecifično akutno jetreno oštećenje	akutni hepatitis
Histološka slika	hepatitis, nekroza	akutna jetrena lezija	akutna jetrena lezija	akutni hepatitis
Laboratorijski nalazi	hepatocelularno	umjereno bilijarno i teško hepatocelularno	miješano	hepatocelularno
Ishod		oporavak nakon terapije kortikosteroidima	preminuo od maligne bolesti	oporavak nakon terapije kortikosteroidima
Ostali potencijalni toksični agensi		pemetreksed, karboplatina	/	/
Vjerojatnost povezanosti ozljede jetre s navedenim lijekom		da	nedovoljno podataka	da

Tablica 7. Usporedba literaturnih podataka s nađenim slučajevima suspektne hepatotoksičnosti nivolumaba

	Literatura	4. pacijent
Dob i spol		65, Ž
Klinička slika	simptomi hepatitisa, nekroze te ekstrahepatične značajke alergije na lijekove, povišenje koncentracije serumskog ALT-a	nespecifično akutno jetreno oštećenje
Histološka slika	hepatitis, nekroza	akutni steatohepatitis
Laboratorijski nalazi	hepatocelularno	miješano
Ishod		poboljšanje stanja nakon ukidanja terapije
Ostali potencijalni toksični agensi		/
Vjerojatnost povezanosti ozljede jetre s navedenim lijekom		da

5.5. Kortikosteroidi

Kortikosteroidi su skupina kemijski srodnih prirodnih hormona i sintetskih agenasa koji nalikuju ljudskom nadbubrežnom hormonu kortizolu i imaju snažna protuupalna i imunosupresivna svojstva. Prednizon je sintetski glukokortikoid srednjeg djelovanja koji se široko koristi u terapiji teških upala, autoimunih stanja, reakcija preosjetljivosti i odbacivanja organa (www.ncbi.nlm.nih.gov).

Kortikosteroidi su povezani s makrovezikularnom steatozom, za koju se smatra da je posljedica povećanih razina slobodnih masnih kiselina nastalih uslijed primjene kortikosteroida. Visoke doze kortikosteroida povezuju se s glikogenezom, koja se klinički može manifestirati visokim razinama transaminaza, simulirajući akutni hepatitis (Kleiner, 2018). Terapija kortikosteroidima može uzrokovati i povećanje jetre, ali to često nije klinički očito, osobito u odraslih. Taj se učinak može pojaviti prilično brzo i brzo se poništava prekidom terapije. Visoke doze i dugotrajna primjena povezana je s razvojem ili pogoršanjem nealkoholnog steatohepatitisa s povišenim razinama aminotransferaza u serumu i histologijom jetre koja

podsjeca na alkoholni hepatitis sa steatozom, kroničnom upalom i centrolobularnom balonskom degeneracijom (www.ncbi.nlm.nih.gov).

Kortikosteroidi kao potencijalni uzrok jetrenog oštećenja pojavljuju se u tri slučaja. U slučaju 55-godišnjeg pacijenta prednizon potencijalno uzrokuje akutni hepatitis i steatozu kao histološku sliku te kroničnu jetrenu leziju kao kliničku sliku, a po laboratorijskim nalazima radi se o blagom hepatocelularnom oštećenju. Iako je većina eksprimiranih simptoma nespecifična, zbog pojave steatoze, akutnog hepatitisa i laboratorijskih nalaza koji upućuju na hepatocelularno oštećenje može se zaključiti da postoji mogućnost DILI-ja uzrokovanog kortikosteroidima.

U slučaju 61-godišnjeg muškarca na terapiji prednizonom zbog miastenije gravis, histološki je nađena makrovezikularna steatoza, dok laboratorijski nalazi upućuju na blago hepatocelularno oštećenje. Osim što steatoza i hepatocelularno oštećenje upućuju na oštećenje uzrokovano prednizonom, nakon smanjenja doze prednizona došlo je do poboljšanja stanja i laboratorijskih nalaza, iz čega se može zaključiti postojanje uzročnosti jetrenog oštećenja terapijom prednizonom.

Terapija kortikosteroidima je kod 9-godišnje pacijentice potencijalno uzrokovala hepatomegaliju uz kolestazu iolecistitis. Oštećenje se histološki manifestiralo u obliku steatohepatitisa, a laboratorijski nalazi ukazuju na umjereno miješano oštećenje. Jetreni nalazi su se poboljšali, no i dalje postoji blago povišenje. S obzirom na to da je hepatomegalija uočljivija kod djece, u ovom bi slučaju povećanje jetre uz steatohepatitis moglo potvrđivati da se radi o oštećenju uzrokovanom kortikosteroidima.

Tablica 8. Usporedba literaturnih podataka s nađenim slučajevima suspektne hepatotoksičnosti prednizona

	Literatura	1. pacijent	2. pacijent	3. pacijent
Dob i spol		50, M	61, M	9, Ž
Klinička slika	visoke razine transaminaza, hepatomegalija,	akutni hepatitis, kronična jetrena lezija	jetrena lezija	hepatomegalija, kolestaza, kolecistitis
Histološka slika	makrovezikularna steatoza, glikogenoza, steatohepatitis, kronična upala, centrolobularna balonska degeneracija	makrovezikularna steatoza	makrovezikularna steatoza	steatohepatitis
Laboratorijski nalazi	hepatocelularno	hepatocelularno	hepatocelularno	miješano
Ishod		nepoznato	poboljšanje stanja nakon smanjenja doze	blago poboljšanje nalaza
Ostali potencijalni toksični agensi		/	/	/
Vjerojatnost povezanosti ozljede jetre s navedenim lijekom		da	da	da

5.6. Metotreksat

Metotreksat je antifolat i antimetabolit koji se intenzivno koristi u terapiji leukemije, limfoma i određenih solidnih tumora organa. Metotreksat se smatra i antireumatskim lijekom koji modificira bolest (DMARD) i široko se koristi kod reumatoidnog artritisa i drugih autoimunih bolesti (www.ncbi.nlm.nih.gov).

Tumori jetre ili fibroza jetre uzrokovani metotreksatom mogu se razviti podmuklo bez značajnih abnormalnosti jetrenih biokemijskih testova. Mučnina, umor i bolovi u trbuhu česte su nuspojave, no pacijenti s jetrenom fibrozom obično su asimptomatski osim ako se ne razviju

komplikacije zatajenja jetre ili portalne hipertenzije. Moguće je razvoj i makrovezikularne steatoze, steatohepatitisa, nuklearnog pleomorfizma i nekroinflamatorne aktivnosti (Chitturi i sur., 2021; Fisher i sur., 2015). Biokemijski testovi najčešće upućuju na hepatocelularno oštećenje (Leise i sur., 2014). Kronično prekomjerno konzumiranje alkohola smanjuje prag toksične doze i pojačava ozbiljnost ozljede jetre i fibroze izazvane metotreksatom (Chitturi i sur., 2021).

Pacijentu u dobi od 52 godine, koji je uz metotreksat i na terapiji prednizonom, utvrđen je kronični hepatitis s makrovezikularnom steatozom i umjereno hepatocelularno oštećenje, što se podudara s očekivanom slikom oštećenja uzrokovanog metotreksatom. S obzirom na to da je pacijent uz terapiju metotreksatom konzumirao i prekomjerne količine alkohola, moguće je i da je konzumacija alkohola pridonijela razvoju DILI-ja, no također je moguće i da je sama konzumacija alkohola uzrokovala oštećenje.

Tablica 9. Usporedba. literaturnih podataka s nađenim slučajevima suspektne hepatotoksičnosti metotreksata

	Literatura	3. pacijent
Dob i spol		52, M
Klinička slika	mučnina, umor i bolovi u trbuhu	kronični hepatitis
Histološka slika	tumori jetre, fibroza, makrovezikularna steatoza, steatohepatitis	makrovezikularna steatoza
Laboratorijski nalazi	hepatocelularno	hepatocelularno
Ishod		prestanak simptoma nakon prestanka konzumacije alkohola
Ostali potencijalni toksični agensi		prednizon
Vjerojatnost povezanosti ozljede jetre s navedenim lijekom		da, moguće pospješeno alkoholom

5.7. Azatioprin

Azatioprin je prolijek 6-merkaptopurina koji se uglavnom koristi kao imunosupresiv. Zabilježeno je da je nekim slučajevima doveo do kolestatske ozljede i bio uključen u hepatocelularnu ili mješovitu ozljedu (Kleiner, 2018).

Poremećaji povezani s azatioprinom uključuju asimptomatsko povećanje razine aminotransferaza u serumu (u 5 % do 15 % osoba koje uzimaju lijek), blagu kolestazu, kolestatski hepatitis s ozljedom žučnog kanala, zonsku nekrozu, hepatocelularni karcinom (uz dugotrajnu primjenu) i vaskularnu toksičnost, koja uključuje sindrom sinusoidalne opstrukcije, peliosis hepatis, nodularnu regenerativnu hiperplaziju i necirotičnu portalnu hipertenziju. Kolestatski hepatitis je najčešća prezentacija (Chitturi i sur., 2021; Kleiner, 2018; Leise i sur., 2014).

Pacijent u dobi od 53 godine na terapiji azatioprinom razvio je umjereno bilijarno oštećenje uz žuticu i kolestazu. Daljnji razvoj oštećenja je nepoznat. Iako se i u ovom slučaju radi o nespecifičnim simptomima, oni se poklapaju s očekivanim kolestatskim oštećenjem koje se može javiti kod terapije azatioprinom. Kako bi se mogla sa sigurnošću utvrditi povezanost DILI-ja s terapijom azatioprinom, bilo bi potrebno provesti daljnje praćenje pacijenta, koje u ovom slučaju nije bilo moguće.

Tablica 10. Usporedba. literaturnih podataka s nađenim slučajevima suspektne hepatotoksičnosti azatioprina

	Literatura	1. pacijent
Dob i spol		53, M
Klinička slika	asimptomatsko povećanje razine aminotransferaza u serumu	žutica
Histološka slika	kolestatski hepatitis, blaga kolestaza, kolestatski hepatitis, zonska nekroza, hepatocelularni karcinom, SOS, peliosis hepatis, nodularna regenerativna hiperplazija i necirotična portalna hipertenzija.	kolestaza
Laboratorijski nalazi	hepatocelularno ili miješano	bilijarno
Ishod		nepoznato
Ostali toksični agensi		/
Vjerojatnost povezanosti ozljede jetre s navedenim lijekom		da

5.8. Didrogesteron

Didrogesteron pripada skupini progestina, spojevima s biološkim djelovanjem sličnim progesteronu. Progesteron i progestini korišteni su sami ili u kombinaciji s estrogenima u oralnim kontraceptivima, kao terapija simptoma postmenopauze, sekundarne amenoreje, abnormalnog krvarenja iz maternice, endometrioze i karcinoma osjetljivih na progesteron (www.ncbi.nlm.nih.gov).

Objavljeni su izolirani slučajevi simptoma s povišenim aminotransferazama u serumu, pa čak i žutica tijekom terapije progestinom, no nije utvrđena sigurna uzročnost. Zabilježeni su i rijetki slučajevi kolestaze s blagim oštećenjem jetre koji su tipični za oštećenje jetre izazvano estrogenom te potencijalno posljedica metabolizma progestina u estrogene u organizmu. Laboratorijski testovi najčešće ukazuju na hepatocelularno oštećenje (www.ncbi.nlm.nih.gov).

U slučaju 44-godišnje pacijentice na terapiji didrogesteronom, uočena je kolestaza i žutica uz umjereno miješano, predominantno hepatocelularno oštećenje. Sva tri obilježja opisana su u do sad zabilježenim slučajevima te se hepatotoksično oštećenje u ovom slučaju može povezati s didrogesteronom, no s obzirom na nespecifičnost svih simptoma, potrebno je ponoviti pretrage nakon ukidanja terapije te utvrditi dolazi li do poboljšanja stanja.

Tablica 11. Usporedba. literarnih podataka s nađenim slučajevima suspektne hepatotoksičnosti didrogesterona

	Literatura	1. pacijent
Dob i spol		44, Ž
Klinička slika	povišene serumske aminotransferaze, žutica	žutica
Histološka slika	kolestaza s blagim oštećenjem jetre	kolestaza
Laboratorijski nalazi	hepatocelularno	miješano, predominantno hepatocelularno
Ishod		poboljšanje stanja nakon ukidanja terapije
Ostali potencijalni toksični agensi		/
Vjerojatnost povezanosti ozljede jetre s navedenim lijekom		da

5.9. Valproat, topiramata, levetiracetam

Levetiracetam je derivat pirolidina koji se koristi kao antikonvulzivni lijek. Njegov mehanizam djelovanja nije poznat (www.ncbi.nlm.nih.gov). Smatra se da topiramata djeluje tako što smanjuje struje natrijevih kanala i pojačava aktivnost receptora γ -aminomaslačne kiseline A (GABA-A). Koristi se u terapiji epilepsije (www.ncbi.nlm.nih.gov). Levetiracetam je povezan s vrlo rijetkim slučajevima akutnog zatajenja jetre s nekrozom i DRESS sindromom (Kleiner, 2018). Hepatotoksičnost topiramata prilično je rijetka i obično se javlja u bolesnika koji primaju više drugih antikonvulziva (www.ncbi.nlm.nih.gov).

Valproat ili valproična kiselina djeluje tako što povećava razinu GABA-e u mozgu i koristi se kao terapija epilepsije, bipolarnih poremećaja i migrenoznih glavobolja (www.ncbi.nlm.nih.gov). Valproat može dovesti do mikrovezikularne steatoze, nekroze, steatohepatitisa ili oboje, kao i ciroze u nekim slučajevima. Pacijenti razvijaju hepatocelularnu ili mješovitu biokemijsku ozljedu (Leise i sur., 2014; Kleiner, 2018). Klinički se očituje u simptomima nalik Reyevom sindromu, odnosno javlja se acidoza, hiperamonemija, encefalopatija, abdominalna bol, mučnina, povraćanje, uključujući pojačanje epileptičke aktivnosti (Lewis, 2018).

Pacijentica u dobi od 5 godina koja je u terapiji imala valproat, topiramata i levetiracetam razvila je steatozu jetrenog parenhima te blago hepatocelularno oštećenje. U ovom je slučaju isključen autoimuni hepatitis te bi se po karakteristikama slučaj mogao uklopiti u toksičnost valproata, iako nisu zabilježeni klinički znakovi oštećenja, kao što bi se očekivalo kod oštećenja uzrokovano valproatom. Također, budući da se radi o djetetu, vjerojatnost toksičnosti valproata je veća, s obzirom na to da su djeca osjetljivija na valproat od odraslih. Levetiracetam i topiramata su također povezani s hepatocelularnim oštećenjima te je kombinacija s valproatom potencijalno mogla pojačati njegovo hepatotoksično djelovanje (Kleiner, 2018).

Tablica 12. Usporedba literaturnih podataka s nađenim slučajem suspektne hepatotoksičnosti valproata, topiramata i levetiracetama

	Literatura	1. pacijent
Dob i spol		5, Ž
Klinička slika	simptomi nalik Reyevom sindromu, acidoza, hiperamonemija, encefalopatija, abdominalna bol, mučnina, povraćanje, pojačanje epileptičke aktivnosti	nespecifično akutno jetreno oštećenje
Histološka slika	mikrovezikularna steatoza, nekroza, steatohepatitis, ciroza u nekim slučajevima	steatoza
Laboratorijski nalazi	hepatocelularno ili miješano	blago hepatocelularno
Ishod		isključen autoimuni hepatitis
Ostali potencijalni toksični agensi		topiramat, levetiracetam
Vjerojatnost povezanosti ozljede jetre s navedenim lijekom		da

5.10. Isoniazid

Isoniazid ili hidrazin izonikotinske kiseline koristi se u terapiji tuberkuloze te se smatra da djeluje inhibicijom sinteze lipida i DNA uzročnika tuberkuloze *Mycobacterium tuberculosis*, čime inhibira sintezu stanične stijenke mikobakterije (www.ncbi.nlm.nih.gov).

Jedan je od najčešćih uzroka ozljede jetre u Europi i SAD-u. Klinički se ispoljava u obliku akutnog ili kroničnog hepatitisa uz povraćanje, anoreksiju, mučninu, slabost, žuticu i hepatomegaliju (Le Bail i sur., 2015). Predominantno se javlja hepatocelularno oštećenje. Histološki se manifestira subakutna hepatička nekroza, fibroza i ciroza, jetreni granulomi, makrovezikularna steatoza, kolangiokarcinom (Kleiner, 2018).

Isoniazid je potencijalno kod pacijentice u dobi od 62 godine uzrokovao razvoj akutnog toksičnog hepatitisa te miješano, umjereno bilijarno i teško hepatocelularno oštećenje što se poklapa s očekivanom slikom oštećenja uzrokovanog izoniazidom. Daljnji tijek bolesti nije poznat jer je pacijentica nastavila liječenje u drugoj ustanovi.

Tablica 13. Usporedba literaturnih podataka s nađenim slučajem suspektne hepatotoksičnosti izoniazida

	Literatura	1. pacijent
Dob i spol		62, Ž
Klinička slika	akutni ili kronični hepatitis	akutni toksični hepatitis
Histološka slika	subakutna hepatička nekroza, fibroza i ciroza, jetreni granulomi, makrovezikularna steatoza, kolangiokarcinom	akutni lobularni hepatitis
Laboratorijski nalazi	miješano ili hepatocelularno	miješano, umjereno bilijarno, teško hepatocelularno
Ishod		nepoznato
Ostali potencijalni toksični agensi		/
Vjerojatnost povezanosti ozljede jetre s navedenim lijekom		da

5.11. Nesteroidni protuupalni lijekovi

Nesteroidni protuupalni lijekovi uključuju karboksilne kiseline, oksikame, karboksamide, sulfonamide i diaril-supstituirane pirazole/furanone. To je jedna od najčešće propisivanih skupina lijekova diljem svijeta, a također predstavlja jedan od glavnih uzroka DILI (otprilike 10 % ukupnih slučajeva) (Le Bail i sur., 2015). DILI uzrokovan ovom skupinom lijekova može se očitovati u obliku akutnog, kroničnog i kolestatskog hepatitisa, predominantno mikrovezikularnom steatozom, nekrozom, akutnom i kroničnom kolestazom, dok laboratorijski testovi mogu ukazivati na hepatocelularno ili bilijarno oštećenje (Kleiner, 2018; Le Bail i sur., 2015). Treba imati na umu da osnovna reumatska bolest koja se liječi također može negativno utjecati na jetru, što ponekad dovodi do otežanog ili krivog postavljanja dijagnoze DILI-ja (Kleiner, 2018).

Kod 64-godišnjeg pacijenta na terapiji nesteroidnim protuupalnim lijekovima uočeno je nepecifično akutno jetreno oštećenje te steatohepatitis uz umjereno hepatocelularno oštećenje kao rezultat laboratorijskih pretraga. Nije poznat ishod oštećenja.

Tablica 14. Usporedba. literaturnih podataka s nađenim slučajem suspektne hepatotoksičnosti nesteroidnih antireumatika

	Literatura	1. pacijent
Dob i spol		64, M
Klinička slika	akutni, kronični i kolestatski hepatitis	nespecifično akutno jetreno oštećenje
Histološka slika	predominantno mikrovezikularna steatoza, nekroza, kronična kolestaza, akutna kolestaza, duktopenija	steatohepatitis
Laboratorijski nalazi	hepatocelularno, bilijarno	hepatocelularno
Ishod		nepoznato
Ostali potencijalni toksični agensi		/
Vjerojatnost povezanosti ozljede jetre s navedenim lijekom		potrebne dodatne pretrage za isključivanje druge etiologije

5.12. Kemoterapija

Aktinomicin D, antineoplastični antibiotik, povezuje se sa sinusoidalnim opstruktivnim sindromom (SOS) i steatozom te uzrokuje hepatocelularno oštećenje. Ciklofosamid, alkilirajući agens iz skupine dušičnih iperita, može uzrokovati SOS, Budd-Chiari sindrom, angiosarkom, kolestazu, peliozu i nekrozu. Biokemijski testovi upućuju i na bilijarno i na hepatocelularno oštećenje. Kod terapije antineoplastičnim antibiotikom doksorubicinom može se javiti akutni i kronični hepatitis, SOS i nekroza uz hepatocelularno oštećenje (Kleiner, 2018). Vinkristin, citostatik iz skupine vinka alkaloida, može uzrokovati SOS i Budd-Chiari sindrom, a u kombinaciji s radijacijom i alikirajućim agensima može povećati rizik od razvoja venookluzivne bolesti, pogotovo kod djece. Povezan je s razvojem hepatocelularnog oštećenja (www.ncbi.nlm.nih.gov; Kleiner, 2018)

U dva pedijatrijska slučaja javlja se potencijalni DILI uzrokovan kemoterapijom. U prvom je slučaju 1-godišnja pacijentica na terapiji vinkristinom i aktinomicinom D razvila sinusoidalni opstruktivni sindrom te hepatocelularno oštećenje što je uzrokovalo pogoršanje jetrene

funkcije. U ovom je slučaju kombinacija vinkristina i aktinomicina D vjerojatno uzrok nastalog oštećenja, s obzirom na to da se simptomi podudaraju s očekivanima.

U drugom je slučaju pacijent u dobi od 6 mjeseci liječen vinkristinom, doksorubicinom i ciklofosamidom, razvio koagulacijsku nekrozu jetrenog parenhima, teško hepatocelularno oštećenje te akutno zatajenje jetre. Pacijent je također bio i na terapiji paracetamolom te postoji sumnja na krivu dozu lijeka. U ovom se slučaju javlja očekivani uzorak ozljede te je DILI uzrokovan navedenim citostaticima vjerojatan, dok je paracetamol potencijalno potpomogao razvoj bolesti.

Tablica 15. Usporedba literaturnih podataka s nađenim slučajem suspektne hepatotoksičnosti vinkristina i aktinomicina D

	Literatura	1. pacijent
Dob i spol		1, Ž
Klinička slika	vinkristin – SOS/VOD, Budd-Chiari sindrom aktinomicin D – SOS/VOD	SOS/VOD
Histološka slika	vinkristin – SOS/VOD, Budd-Chiari sindrom aktinomicin D – SOS/VOD, steatoza	SOS/VOD
Laboratorijski nalazi	vinkristin – hepatocelularno aktinomicin D – hepatocelularno	teško hepatocelularno i blaže bilijarno
Ishod		nepoznato
Ostali potencijalni toksični agensi		/
Vjerojatnost povezanosti ozljede jetre s navedenim lijekom		da

Tablica 16. Usporedba literaturnih podataka s nađenim slučajevima suspektne hepatotoksičnosti kombinacije vinkristina, doksorubicina i ciklofosfamida

	Literatura	1. pacijent
Dob i spol		6 mjeseci, Ž
Klinička slika	vinkristin – SOS/VOD, Budd-Chiari sindrom doksorubicin – akutni i kronični hepatitis, SOS ciklofosfamid – SOS, Budd-Chiari sindrom	akutno zatajenje jetre
Histološka slika	vinkristin – SOS/VOD, Budd-Chiari sindrom, nekroza uz ciklofosfamid doksorubicin – SOS, nekroza ciklofosfamid – angiosarkom, kolestaza, pelioza i nekroza	koagulacijska nekroza jetrenog parenhima
Laboratorijski nalazi	vinkristin – hepatocelularno doksorubicin – hepatocelularno ciklofosfamid – bilijarno, hepatocelularno	hepatocelularno
Ishod		nepoznato
Ostali potencijalni toksični agensi		paracetamol
Vjerojatnost povezanosti ozljede jetre s navedenim lijekom		moгуća kombinacija toksičnog učinka kemoterapije i viših doza paracetamola

6. ZAKLJUČCI

U ispitivanoj skupini nađen je podjednaki broj muških i ženskih pacijenata s promjenama koje klinički i histološki upućuju na hepatotoksičnost lijekova, uz veći udio odraslih pacijenata u odnosu na pacijente pedijatrijske dobi.

Klinički znakovi hepatotoksičnosti su većinom nespecifični, a najčešće su se manifestirali abnormalnostima laboratorijskih nalaza jetrene funkcije, bez drugih značajnijih simptoma ili s tek blagim nespecifičnim oštećenjem.

Histološki su najučestalije nađene promjene bile steatoza, steatohepatitis, hemosideroza te deskriptivno hepatocelularno i bilijarno oštećenje.

Najčešće se javlja miješano, zatim hepatocelularno te najrjeđe bilijarno oštećenje.

Oštećenja su u najvećem broju analiziranih slučajeva bila umjereno teška, rjeđe blaga, a tek u manjem broju slučajeva teška.

Podatak o praćenju i kasnijem zdravstvenom stanju bio je dostupan za manji broj pacijenata. Dio pacijenata je preminuo od primarne bolesti, dok se kod ostalih pacijenata u dijelu slučajeva, stanje poboljšalo bez intervencije, a u nekoliko je pacijenata došlo do oporavka nakon uvođenja terapije kortikosteroidima ili ukidanja suspektnog agensa, čime je potvrđena mogućnost povezanosti DILI-ja s terapijom tim lijekovima.

Lijekovi kod kojih je u ovom radu nađena vjerojatna povezanost s hepatotoksičnim oštećenjem su tamoksifen, azitromicin, amoksisilin-klavulanat, pembrolizumab, nivolumab, prednizon, metotreksat, azatioprin, didrogesteron, valproat, izoniazid, vinkristin, aktinomicin D, doksorubicin, ciklofosamid, paracetamol te toksično djelovanje željeza kod pacijenata s višestrukim transfuzijama krvnih pripravaka u tijeku liječenja hematoloških bolesti.

S obzirom da su navedeni najčešći simptomi hepatotoksičnosti kod većine pacijenata blagi i nespecifični, može se pretpostaviti da velik broj slučajeva DILI-ja ostaje neprimijećen i nezabilježen,

7. POPIS KRATICA, SIMBOLA I OZNAKA

5'-NT – 5'-nukleotidaza

AH – autoimunosni hepatitis

AIDS – sindrom stečene imunodeficijencije (engl. *acquired immunodeficiency syndrome*)

ALP – alkalna fosfataza

ALT – alanin-aminotransferaza

AST – aspartat-aminotransferaza

BSEP – pumpa za izvoz žučne soli (engl. *bile salt export pump*)

CIOMS – Vijeće međunarodnih organizacija za medicinske znanosti (engl. *Council for International Organizations of Medical Sciences*)

CMV – citomegalovirus

CT - kompjuterizirana tomografija (engl. *computerized tomography*)

CYP450 – citokrom P450 (engl. *cytochrome P450*)

DILI – lijekovima uzrokovano oštećenje jetre (engl. *drug induced liver injury*)

DILIN – Mreža oštećenja jetre uzrokovanog lijekovima (engl. *Drug-Induced Liver Injury Network*)

DNA – deoksiribonukleinska kiselina (engl. *deoxyribonucleic acid*)

DRESS – teška multisistemska reakcija preosjetljivosti na lijek (engl. *drug reaction with eosinophilia and systemic symptoms*)

EBV – Epstein-Barrov virus

GABA-A – γ -aminomaslačna kiselina A (engl. *gamma aminobutyric acid A*)

GGN – gornja granica normale

GGT – γ -glutamiltransferaza

GVHD – bolest transplantata protiv primatelja (engl. *graft versus host disease*)

HAART – visokoaktivna antiretroviralna terapija (engl. *highly active antiretroviral therapy*)

HFE – High Fe²⁺

HLA – ljudski leukocitni antigen (engl. *human leukocyte antigen*)

HMG-CoA – 3-hidroksi-3-metilglutaril koenzim A

HSV – virus herpes simpleksa

KBC – klinički bolnički centar

MDR – proteini otpornosti na više lijekova (engl. *multidrug resistance proteins*)

MRI – magnetska rezonancija (engl. *magnetic resonance imaging*)

MRP – proteini povezani s otpornošću na više lijekova (engl. *multidrug resistance-associated proteins*)

NAC – N-acetilcistein

NADPH – nikotinamid adenin dinukleotid fosfat (engl. *nicotinamide adenine dinucleotide phosphate*)

NADRPS – Naranjo skala vjerojatnosti nuspojava lijekova (engl. *Naranjo Adverse Drug Reactions Probability Scale*)

NAPQI – N-acetilparabenzokinonimin (engl. *N-acetyl-p-benzoquinone imine*)

NRH – nodularna regenerativna hiperplazija

NSAIL - nesteroidni protuupalni lijekovi (engl. *non-steroidal anti-inflammatory drug*)

PBC – primarna bilijarna ciroza

PD-1 – receptor programirane stanične smrti 1 (engl. *programmed cell death receptor 1*)

PET – pozitronska emisijska tomografija (engl. *positron emission tomography*)

PSC – primarni sklerozirajući kolangitis

PV – protrombinsko vrijeme

ROS – reaktivne vrste kisika (engl. *reactive oxygen species*)

RUCAM – Roussel Uclaf metoda određivanja uzroka hepatotoksičnosti (engl. *Roussel Uclaf Causality Assessment Method*)

SAD – Sjedinjene Američke Države

SERM – selektivni modulator estrogenskih receptora (engl. *selective estrogen receptor modulator*)

SOS – sindrom sinusoidalne opstrukcije (engl. *sinusoidal obstruction syndrome*)

TNF- α – tumorski faktor nekroze- α (engl. *tumor necrosis factor alpha*)

UGT1A1 – UDP-glukuronil-transferaza 1A1

VOD – venookluzivna bolest (engl. *veno-occlusive disease*)

8. LITERATURA

Bilić A. Hepatologija. Zagreb, Medicinska naklada, 1991, str. 319-320.

Carey E, Carey WD. Evaluation of abnormal liver tests. U: *GI/Liver Secrets Plus*, 5. izdanje. McNally PR, urednik, Philadelphia, Elsevier, 2015, str. 95-100.

Chitturi S, Teoh NG, Farrell GC. Liver Disease Caused by Drugs. U: *Sleisenger and Fordtran's Gastrointestinal and Liver Disease*, 11. izdanje. Feldman M, Friedman L, Brandt L, urednici, Philadelphia, Elsevier, 2021, str. 1367-1398.

Damjanov I, Seiwerth S, Jukić S, Nola M. Patologija, 5. izdanje. Zagreb, Medicinska naklada, 2018, str. 465-502.

Drug induced liver injury, 2023., www.uptodate.com, pristupljeno 18. 4. 2023.

Drugs and liver: Metabolism and mechanisms of injury, 2021., www.uptodate.com, pristupljeno 18. 4. 2023.

Fisher K, Vuppalanchi R, Saxena R. Drug-Induced Liver Injury, *Arch Pathol Lab Med*, 2015, 139, 876-887.

Friedman LS, Martin P. Assessment of Liver Function and Diagnostic Studies. U: *Handbook of Liver Diseases*. Friedman LS, Martin P, urednici, Philadelphia, Elsevier, 2018, str. 1-17.

Gulati K, Reshi MR, Rai N, Ray A. Hepatotoxicity: Its Mechanisms, Experimental Evaluation and Protective Strategies. *American Journal of Pharmacology*, 2018, 1, 1-9.

Guyton A, Hall J. Medicinska fiziologija, 11. izdanje. Zagreb, Medicinska naklada, 2006, str. 859- 863.

Keros P, Andreis I, Gamulin M. Anatomija i fiziologija. Zagreb, Školska knjiga, 2006, str. 151-168.

Kleiner DE. Drugs and Toxins. U: Macsween's Pathology of the Liver, 7. izdanje. Burt AD, Ferrell LD, Hübscher SG, urednici, Philadelphia, Elsevier, 2018, str. 673-779.

Le Bail B, Balabaud C, Bioulac-Sage P. Toxin- and Drug-Induced Disorders of the Liver. U: Surgical Pathology of the GI Tract, Liver, Biliary Tract and Pancreas. Odze RD, Goldblum JR, urednici, Philadelphia, Elsevier, 2015, str. 1285-1288.

Leise M, Poterucha J, Talwalkar J. Drug-induced liver injury. *Mayo Clinic Proceedings*, 2014, 89, str. 95-106.

Lewis J. Drug-Induced and Toxic Liver Disease. U: Handbook of liver disease. Friedman LS, Martin P, urednici, Philadelphia, Elsevier, 2018, str. 130-139.

Livertox: Carboplatin, 2020., www.ncbi.nlm.nih.gov, pristupljeno 31. 5. 2023.

LiverTox: Cirrhosis, 2019., www.ncbi.nlm.nih.gov, pristupljeno 12. 4. 2023.

LiverTox: Clinical Course and Diagnosis of Drug Induced Liver Disease, 2019., www.ncbi.nlm.nih.gov, pristupljeno 20. 1. 2023.

LiverTox: Clinical Outcomes, 2019., www.ncbi.nlm.nih.gov, pristupljeno 14. 4. 2023.

Livertox: Corticosteroids, 2021., www.ncbi.nlm.nih.gov, pristupljeno 1. 5. 2023.

LiverTox: Introduction, 2019., www.ncbi.nlm.nih.gov, pristupljeno 20. 12. 2023.

Livertox: Isoniazid, 2018., www.ncbi.nlm.nih.gov, pristupljeno 30. 5. 2023.

Livertox: Levetiracetam, 2019., www.ncbi.nlm.nih.gov, pristupljeno 30. 4. 2023.

Livertox: Methotrexate, 2020., www.ncbi.nlm.nih.gov, pristupljeno 30. 5. 2023.

Livertox: Pembrolizumab, 2022., www.ncbi.nlm.nih.gov, pristupljeno 31. 5. 2023.

Livertox: Pemetrexed, 2016., www.ncbi.nlm.nih.gov, pristupljeno 30. 4. 2023.

Livertox: Progestins, 2020., www.ncbi.nlm.nih.gov, pristupljeno 30. 4. 2023.

Livertox: Topiramate, 2020., www.ncbi.nlm.nih.gov, pristupljeno 30. 4. 2023.

Livertox: Valproate, 2020., www.ncbi.nlm.nih.gov, pristupljeno 30. 4. 2023.

Livertox: Vinca Alkaloids, 2020., www.ncbi.nlm.nih.gov, pristupljeno 31. 5. 2023.

Madrigal-Santillán E, Madrigal-Bujaidar E, Álvarez-González I, Sumaya-Martínez MT, Gutiérrez-Salinas J, Bautista M, Morales-González Á, García-Luna y González-Rubio M, Aguilar-Faisal JL, Morales-González JA. Review of natural products with hepatoprotective effects. *World Journal of Gastroenterology*, 2014, 20, 14787-14804.

Paniagua AC, Amariles P. Hepatotoxicity by Drugs. U: Pharmacokinetics and Adverse Effects of Drugs. Malangu N, urednik, London, IntechOpen, 2017, str. 77-92.

StatPearls: Anatomy, Abdomen and Pelvis: Biliary Ducts, 2022., www.ncbi.nlm.nih.gov, pristupljeno 18. 1. 2023.

StatPearls: Tamoxifen, 2023., www.ncbi.nlm.nih.gov, pristupljeno 30.4.2023.

Štraus B, Čvorišćec D. Funkcija jetre. U: Štrausova medicinska biokemija. Čvorišćec D, Čepelak I, urednici, Zagreb, Medicinska naklada, 2009, str. 438-460.

Topić E, Včev A, Smolić M. Bolesti jetre. U: Medicinska biokemija i laboratorijska medicina u kliničkoj praksi. Topić E, Primorac D, Janković S, urednici, Zagreb, Medicinska naklada, 2018, str. 144-176.

Trefts E, Gannon M, Wasserman DH. The liver. *Current Biology*, 2017, 27, 1147-1151.

Troskot B, Virović Jukić L. Bolesti jetre. U: Interna medicina. Petrač D, Lukenda J, urednici, Zagreb, Medicinska naklada, 2021, str. 333-380.

Yazici C, Russo MW, Bonkovsky HL. Drug-Induced Liver Disease. U: *GI/Liver Secrets Plus*, 5. izdanje. McNally PR, urednik, Philadelphia, Elsevier, 2015, str. 183-192.

9. SAŽETAK

Unatoč pretkliničkim i kliničkim ispitivanjima, hepatotoksičnost predstavlja problem kod primjene mnogih postojećih lijekova te ostaje najčešći uzrok povlačenja lijekova nakon stavljanja u promet.

U analiziranom razdoblju od siječnja 2019. do prosinca 2021. u KBC-u Zagreb nađen je 31 slučaj biopsijom potvrđenog oštećenja jetrenog parenhima potencijalno uzrokovanog lijekovima; u 17 (54,84 %) žena i 14 (45,16 %) muškaraca. Radilo se o 5 (16,13 %) pacijenata dječje dobi, 21 (67,74 %) pacijentu mlađe odrasle i odrasle dobi te o 5 (16,13 %) pacijenata starije životne dobi. Kao najčešće kliničke manifestacije DILI-ja u ovom uzorku javljaju se nespecifična jetrena lezija (12 pacijenata), abnormalni laboratorijski nalazi bez drugih kliničkih simptoma (8 pacijenata) te bilijarno oštećenje, žutica i kolestaza (7 pacijenta). Laboratorijskim je pretragama najčešće nađeno miješano hepatocelularno i bilijarno oštećenje, prisutno u 20 (64,52 %) pacijenata, slijedi hepatocelularno oštećenje u 10 (32,25 %) te bilijarno oštećenje u jednog (3,23 %) pacijenta. U 10 (32,26 %) slučajeva radilo se o blagom, u 14 (45,16 %) o umjerenom, a u 7 (22,58 %) slučajeva o teškom oštećenju. Oštećenje se histološki najčešće manifestiralo steatozom, hemosiderozom te steatohepatitisom, nađenima redom u 8, 7 i 6 slučajeva.

Lijekovi koji su potencijalno uzrokovali hepatotoksično oštećenje u više slučajeva su tamoksifen, prednizon, amoksicilin-klavulanat, pembrolizumab i vinkristin, a pojedinačno nivolumab, metotreksat, azatioprin, didrogesteron, valproat, izoniazid, aktinomicin D, ciklofosfamid, doksorubicin i paracetamol. Također su u više slučajeva nađeni znakovi toksičnog djelovanja željeza kod pacijenata s višestrukim transfuzijama krvnih pripravaka u tijeku liječenja hematoloških bolesti.

9. SUMMARY

Despite strict preclinical and clinical studies, drug-induced hepatotoxicity is a common problem during administration of many drugs, and still remains the main reason for withdrawing drugs from the market.

This study evaluated liver biopsies with potential signs of drug induced liver injury (DILI), diagnosed in University Hospital Centre Zagreb between January 2019 and December 2021. During the analyzed period, a 31 case of suspected DILI was found: in 17 (54,84 %) females and 14 (45,16 %) males. There were 5 (16,13 %) pediatric patients and 26 (83,87 %) adults, including 5 older patients. Non-specific liver injury was the most common clinical diagnosis seen in 12 patients, abnormal liver tests without other symptoms were the main reason for biopsy in 8 patients, and biliary injury with jaundice and cholestasis in 7 patients.

Mixed hepatocellular and biliary injury was the most common finding during laboratory work-up, seen in 20 (64,52 %) cases, followed by hepatocellular injury in 10 (32,25 %) cases and biliary injury in a single (3,23 %) case. In 10 (32,26 %) cases injury was mild, in 14 (45,16 %) moderate, and in 7 (22,58 %) severe. The most common histological patterns of injury were steatosis, hemosiderosis and steatohepatitis, seen in 8, 7 and 6 cases respectively.

Drugs suspected as a cause of DILI in multiple patients were tamoxifen, prednisone, amoxicillin-clavulanate, pembrolizumab and vincristine. Nivolumab, methotrexate, azathioprine, dydrogesterone, valproic acid, isoniazid, actinomycin D, cyclophosphamide, doxorubicin and paracetamol were suspected as a cause of DILI in one patient each. Moreover, several patients showed signs of iron induced liver damage due to multiple blood transfusions during chemotherapy treatment or after bone marrow transplantation.

Temeljna dokumentacijska kartica

Sveučilište u Zagrebu
Farmaceutsko-biokemijski fakultet
Studij: Farmacija
Samostalni kolegij Patofiziologija s patologijom
A. Kovačića 1, 10000 Zagreb, Hrvatska

Diplomski rad

Kliničke i histološke manifestacije hepatotoksičnosti lijekova

Antonija Pupačić

SAŽETAK

Unatoč pretkliničkim i kliničkim ispitivanjima, hepatotoksičnost predstavlja problem kod primjene mnogih postojećih lijekova te ostaje najčešći uzrok povlačenja lijekova nakon stavljanja u promet.

U analiziranom razdoblju od siječnja 2019. do prosinca 2021. u KBC-u Zagreb nađen je 31 slučaj biopsijom potvrđenog oštećenja jetrenog parenhima potencijalno uzrokovanog lijekovima; u 17 (54,84 %) žena i 14 (45,16 %) muškaraca. Radilo se o 5 (16,13 %) pacijenata dječje dobi, 21 (67,74 %) pacijentu mlađe odrasle i odrasle dobi te o 5 (16,13 %) pacijenata starije životne dobi. Kao najčešće kliničke manifestacije DILI-ja u ovom uzorku javljaju se nespecifična jetrena lezija (12 pacijenata), abnormalni laboratorijski nalazi bez drugih kliničkih simptoma (8 pacijenata) te bilijarno oštećenje, žutica i kolestaza (7 pacijenta). Laboratorijskim je pretragama najčešće nađeno miješano hepatocelularno i bilijarno oštećenje, prisutno u 20 (64,52 %) pacijenata, slijedi hepatocelularno oštećenje u 10 (32,25 %) te bilijarno oštećenje u jednog (3,23 %) pacijenta. U 10 (32,26 %) slučajeva radilo se o blagom, u 14 (45,16 %) o umjerenom, a u 7 (22,58 %) slučajeva o teškom oštećenju. Oštećenje se histološki najčešće manifestiralo steatozom, hemosiderozom te steatohepatitisom, nađenima redom u 8, 7 i 6 slučajeva.

Lijekovi koji su potencijalno uzrokovali hepatotoksično oštećenje u više slučajeva su tamoksifen, prednizon, amoksisicilin-klavulanat, pembrolizumab i vinkristin, a pojedinačno nivolumab, metotreksat, azatioprin, didrogesteron, valproat, izoniazid, aktinomycin D, ciklofosamid, doksorubicin i paracetamol. Također su u više slučajeva nađeni znakovi toksičnog djelovanja željeza kod pacijenata s višestrukim transfuzijama krvnih pripravaka u tijeku liječenja hematoloških bolesti.

Rad je pohranjen u Središnjoj knjižnici Sveučilišta u Zagrebu Farmaceutsko-biokemijskog fakulteta.

Rad sadrži: 68 stranica, 6 grafičkih prikaza, 16 tablica i 39 literaturnih navoda. Izvornik je na hrvatskom jeziku.

Ključne riječi: hepatotoksičnost, lijekovi, biopsija jetre

Mentor: **Dr. sc. Stela Bulimbašić**, naslovni docent Sveučilišta u Zagrebu Farmaceutsko-biokemijskog fakulteta.

Ocjenjivači: **Dr. sc. Stela Bulimbašić**, naslovni docent Sveučilišta u Zagrebu Farmaceutsko-biokemijskog fakulteta.

Dr. sc. Lidija Bach-Rojecky, redoviti profesor Sveučilišta u Zagrebu Farmaceutsko-biokemijskog fakulteta.

Dr. sc. Ivica Horvatić, naslovni docent Sveučilišta u Zagrebu Farmaceutsko-biokemijskog fakulteta.

Rad prihvaćen: lipanj 2023.

Basic documentation card

University of Zagreb
Faculty of Pharmacy and Biochemistry
Study: Pharmacy
Independent course Pathophysiology and Pathology
A. Kovačića 1, 10000 Zagreb, Croatia

Diploma thesis

Clinical and histological manifestations of drug-induced hepatotoxicity

Antonija Pupačić

SUMMARY

Despite strict preclinical and clinical studies, drug-induced hepatotoxicity is a common problem during administration of many drugs, and still remains the main reason for withdrawing drugs from the market.

This study evaluated liver biopsies with potential signs of drug induced liver injury (DILI), diagnosed in University Hospital Centre Zagreb between January 2019 and December 2021. During the analyzed period, a 31 case of suspected DILI was found: in 17 (54,84 %) females and 14 (45,16 %) males. There were 5 (16,13 %) pediatric patients and 26 (83,87 %) adults, including 5 older patients. Non-specific liver injury was the most common clinical diagnosis seen in 12 patients, abnormal liver tests without other symptoms were the main reason for biopsy in 8 patients, and biliary injury with jaundice and cholestasis in 7 patients.

Mixed hepatocellular and biliary injury was the most common finding during laboratory work-up, seen in 20 (64,52 %) cases, followed by hepatocellular injury in 10 (32,25 %) cases and biliary injury in a single (3,23 %) case. In 10 (32,26 %) cases injury was mild, in 14 (45,16 %) moderate, and in 7 (22,58 %) severe. The most common histological patterns of injury were steatosis, hemosiderosis and steatohepatitis, seen in 8, 7 and 6 cases respectively.

Drugs suspected as a cause of DILI in multiple patients were tamoxifen, prednisone, amoxicillin-clavulanate, pembrolizumab and vincristine. Nivolumab, methotrexate, azathioprine, dydrogesterone, valproic acid, isoniazid, actinomycin D, cyclophosphamide, doxorubicin and paracetamol were suspected as a cause of DILI in one patient each. Moreover, several patients showed signs of iron induced liver damage due to multiple blood transfusions during chemotherapy treatment or after bone marrow transplantation.

The thesis is deposited in the Central Library of the University of Zagreb Faculty of Pharmacy and Biochemistry.

Thesis includes: 68 pages, 6 figures, 16 tables and 39 references. Original is in Croatian language.

Keywords: hepatotoxicity, drugs, liver biopsy

Mentor: **Stela Bulimbašić, Ph.D.** *Assistant Professor*, University of Zagreb Faculty of Pharmacy and Biochemistry

Reviewers: **Stela Bulimbašić, Ph.D.** *Assistant Professor*, University of Zagreb Faculty of Pharmacy and Biochemistry
Lidija Bach-Rojecky, Ph.D. *Full Professor*, University of Zagreb Faculty of Pharmacy and Biochemistry
Ivica Horvatić, Ph.D. *Assistant Professor*, University of Zagreb Faculty of Pharmacy and Biochemistry

The thesis was accepted: June 2023.