

# Nuspojave i terapijske mogućnosti zbrinjavanja nuspojava zračenja u pacijentica koje su preboljele hormonski ovisan karcinom dojke

---

Špiček, Kristina

Master's thesis / Diplomski rad

2023

Degree Grantor / Ustanova koja je dodijelila akademski / stručni stupanj: **University of Zagreb, Faculty of Pharmacy and Biochemistry / Sveučilište u Zagrebu, Farmaceutsko-biokemijski fakultet**

Permanent link / Trajna poveznica: <https://um.nsk.hr/um:nbn:hr:163:779833>

Rights / Prava: [In copyright](#) / [Zaštićeno autorskim pravom](#).

Download date / Datum preuzimanja: **2024-12-28**



Repository / Repozitorij:

[Repository of Faculty of Pharmacy and Biochemistry University of Zagreb](#)



**Kristina Špiček**

**Nuspojave i terapijske mogućnosti zbrinjavanja  
nuspojava zračenja u pacijentica koje su  
preboljele hormonski ovisan karcinom dojke**

**DIPLOMSKI RAD**

Predan Sveučilištu u Zagrebu Farmaceutsko-biokemijskom fakultetu

Zagreb, 2023.

Ovaj diplomski rad prijavljen je na kolegiju Ljekarnička skrb Sveučilišta u Zagrebu Farmaceutsko-biokemijskog fakulteta i izrađen u Centru za primijenjenu farmaciju pod stručnim vodstvom izv. prof. dr. sc. Ive Mucalo i doc. dr. sc. Tajane Silovski, dr. med. spec. interne medicine, uži spec. internističke onkologije.

*Zahvaljujem se mentorici izv. prof. dr. sc. Ivi Mucalo na stručnom vodstvu, povjerenju i uloženom vremenu tijekom pisanja ovog diplomskog rada.*

*Hvala doc. dr. sc. Tajani Silovski, dr. med. spec. interne medicine, uži spec. internističke onkologije na prenesenom iskustvu i znanju.*

*Jedno veliko hvala mojoj obitelji na razumijevanju i strpljenju pruženom tijekom studiranja. Posebne zahvale mojoj majci na ljubavi i bezgraničnoj podršci.*

## SADRŽAJ

1. UVOD.....	1
1.1 ANATOMIJA I FIZIOLOGIJA DOJKE.....	1
1.2. KARCINOM DOJKE.....	2
1.2.1. INCIDENCIJA I EPIDEMIOLOGIJA.....	3
1.2.2. VRSTE KARCINOMA DOJKE.....	3
1.2.3. DIJAGNOSTIKA.....	5
2. CILJ I OBRAZLOŽENJE TEME.....	8
3. MATERIJALI I METODE.....	9
4. REZULTATI I RASPRAVA.....	10
4.1. LIJEČENJE.....	10
4.2. RADIOTERAPIJA.....	12
4.2.1. UVOD U RADIOTERAPIJU.....	12
4.2.2. TERAPIJA VANJSKIM SNOPIKOM ZRAČENJA.....	13
4.2.3. UNUTARNJE ZRAČENJE.....	17
4.3. NUSPOJAVE RADIOTERAPIJE.....	19
4.3.1. AKUTNE NUSPOJAVE.....	19
4.3.1.1. UMOR.....	19
4.3.1.2. DERMATITIS.....	20
4.3.1.3. CELULITIS.....	25
4.3.1.4. POSTOPERATIVNA BOL.....	26
4.3.1.5. AKUTNE ODGOĐENE NUSPOJAVE.....	27
4.3.1.5.1. PNEUMONITIS.....	27
4.3.1.5.2. LIMFEDEM.....	29

4.3.2. KRONIČNE NUSPOJAVE.....	32
4.3.2.1. FIBROZA.....	34
4.3.2.2. KARDIOTOKSIČNOST.....	36
4.3.2.3. OSTEOPOROZA.....	38
4.3.2.4. SEKUNDARNI MALIGNOMI.....	40
4.3.2.5. ANEMIJA.....	42
5. ZAKLJUČCI.....	44
6. LITERATURA .....	45
7. SAŽETAK/SUMMARY.....	57

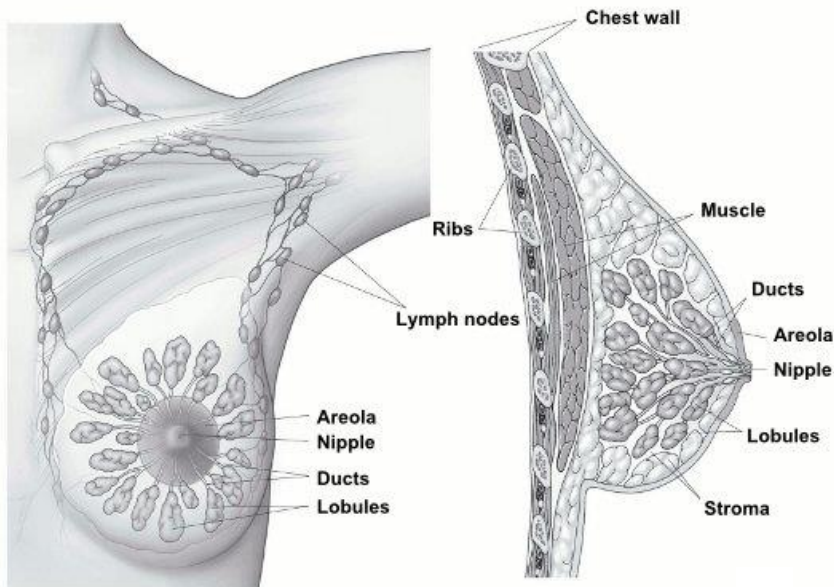
# 1. UVOD

## 1.1. Anatomija i fiziologija dojke

Dojka je, u čovjeka, parni simetrični organ. Sadrži mliječnu žlijezdu, koja postoji u oba spola, ali je u muškaraca i djevojčica do puberteta nerazvijena. Normalna veličina dojke dosegnuta je između šesnaeste i devetnaeste godine života, a ovisi o količini i rasporedu masnog tkiva.

Anatomske, smještena je na postraničnom dijelu prednje strane prsnog koša, između drugog i sedmog rebra te postraničnog ruba sternuma i srednje aksilarne linije (slika 1). Razlikujemo oblik polukugle, stošca i kruškolik. Obložena je kožom. Dojku čine korijen dojke (*lat. radix mammae*), tijelo (*lat. corpus mamme*), bradavica (*lat. papilla mammae*), pigmentirana koža oko bradavice (*lat. areola mammae*) na kojoj se nalaze Montgomeryjeve kvržice (*lat. glandulae areolares*). Izgrađena je od žljezdanog tkiva (*lat. glandula mammaria*), koje je obloženo masnim tkivom i uloženo u vezivnu stromu. Mliječna žlijezda izgrađena je od deset do dvadeset, međusobno odvojenih, alveotubularnih žlijezda (*lat. lobiglandulae mammariae*). Dojku krvlju opskrbljuju prsna unutarnja, prsna postranična i međurebrene arterije. Vene čine splet ispod kože, a započinju oko areole Hallerovim venskim prstenom (*lat. plexus venosus areolaris*). Dojka ima isprepletenu mrežu površinskih i dubinskih limfnih žila. Najveći dio površinskih limfnih žila ulijeva se u limfne čvorove pazuha. Donji dio dojke inerviraju drugi do šesti međurebreni živac, a gornji ogranci supraklavikularnih živaca vratnog spleta (Krmpotić-Nemanić, 1990).

Fiziološki, najvažnija uloga dojke vidljiva je u periodu laktacije. Estrogen, glukokortikoidni hormoni nadbubrežne žlijezde, inzulin, prolaktin i hormon rasta odgovorni su za rast i grananje mreže kanalića dojke. Sekretiju prolaktina inhibira hipotalamus. Proces naviranja mlijeka baziran je na nervno-hormonalnom refleksu djelovanja oksitocina (Guyton, 1990).



**Normal breast tissue**

Slika 1. Anatomija dojke (American Cancer Society, <https://www.cancer.org/cancer/breast-cancer/about/what-is-breast-cancer.html>).

## 1.2. Karcinom dojke

Ljudski organizam čine milijuni stanica, koje imaju ograničen broj dioba. Upravo taj mehanizam omogućava normalno funkcioniranje i očuvanje strukture tkiva. Međutim, stanice karcinoma nekontrolirano proliferiraju, neovisno o vanjskim čimbenicima, nadjačavajući učinak supresorskih faktora u organizmu. Progresija karcinoma zasniva se na izbjegavanju apoptoze, neograničenoj diobi, angiogenezi, indukciji vlastitih signala koji potiču rast te metastaziranju (Łukasiewicz i sur., 2021).

Karcinom dojke je heterogena bolest koja primarno nastaje u stanicama dojke, pri čemu može biti zahvaćena jedna ili obje (Hong i Xu, 2022; Belac Lovasić i sur., 2022).

Rizični čimbenici pojave karcinoma su pozitivna obiteljska anamneza, nasljedne mutacije gena (npr. p53, BRCA1, BRCA2), pretjerana konzumacija alkohola, pušenje, prekomjerna tjelesna težina i pretilost, smanjena fizička aktivnost, nerotkinje, provorotkinje starije od 30 godina, žene koje ne doje, rana menstruacija kao i kasna menopauza, terapija oralnim kontraceptivima, menopauzalna hormonalna terapija, benignne promjene na dojci te implantati (Hong i Xu, 2022; Smolarz i sur. 2022; Łukasiewicz i sur., 2021).

### 1.2.1. Incidencija i epidemiologija

Karcinom dojke najčešća je maligna bolest i vodeći uzročnik smrti u žena. Statistički podaci iz 2022. pokazuju kako je karcinom dojke potisnuo karcinom pluća s obzirom na pojavnost. U žena mlađih od 35 godina, dijagnosticirano je manje od 5% karcinoma; 25% u dobi do 50e godine, a ostatak u žena starijih od 50 godina (Hong i Xu, 2022).

U ukupnom postotku incidencije karcinoma dojke, 1% čine muškarci (Polgár i sur., 2022).

### 1.2.2. Vrste karcinoma dojke

Razlikuju se invazivni i neinvazivni karcinomi dojke. Neinvazivni, tzv. karcinomi *in situ*, ograničeni su unutar režnjića, tzv. lobularni tip (engl. *Lobular Carcinoma in situ, LCIS*) ili mliječnih kanalića, tzv. duktalni tip (engl. *Ductal Carcinoma in situ, DCIS*). Ipak, isti mogu prijeći u invazivne karcinome. Za razliku od neinvazivnih, koji su lokalizirani, invazivni karcinomi zahvaćaju okolno tkivo dojke metastazirajući hematogeno ili limfogeno. Najčešća sijela metastaza su mozak, kosti, pluća i jetra (Akram i sur., 2017).

Histološki tipovi invazivnih karcinoma su invazivni duktalni, invazivni lobularni, mješoviti duktalni/lobularni te upalni. Manje učestali su Pagetova bolest, angiosarkom i Phyllodes karcinom. Nadalje, podtipovi invazivnog duktalnog karcinoma su adenocistični, adenoskvamozni karcinom niskog stupnja, medularni, tubularni, papilarni, metaplastični, mucinozni i mikropapilarni (<https://www.cancer.org/>; Bonnie, 2022).

Molekularni podtipovi karcinoma su luminalni, HER2 pozitivni i bazalni (trostruko negativni) (Bonnie, 2022).

Invazivni duktalni karcinom incidencijom je najzastupljeniji tip invazivnog karcinoma u zemljama Zapada (70-75%). Najčešći podtip karcinoma dojke je luminalni-hormonski ovisni HER2 negativni, koji se dijeli na luminalni A i luminalni B podtip (tablica 1). Za luminalne tumore tipa A karakteristična je ekspresija estrogenskih (ER) i/ili progesteronskih (PR) receptora te izostanak receptora 2 za humani faktor rasta (HER2). Prognoza izlječenja takvih karcinoma je najbolja jer sporo metastaziraju. Suprotno tipu A, tip B ima lošiju prognozu izlječenja i veći stupanj maligniteta. Estrogenski receptori su pozitivni, dok PR može biti negativan, a HER2 je i/ili pozitivan (Hong i Xu, 2022; Langlands i sur., 2013).



Ukupno, 10-15% svih invazivnih karcinoma dojke čine karcinomi dojke obogaćeni HER2. Navedenima su eksprimirani HER2 receptori, a odsutni ER i PR. Važno je razlikovati karcinome dojke obogaćene HER2 i HER2-pozitivne karcinome. Naime, oko 30% HER2-obogaćenih karcinoma klasificira se kao HER2-negativno na temelju molekularnog profiliranja. Za trostruko negativne karcinome specifičan je izostanak ekspresije ER, PR i HER2 te čine 20% svih slučajeva karcinoma dojke. Pojavnost im je učestalija u žena mlađih od 40 godina. Od svih navedenih, trostruko negativni karcinomi imaju najlošiju prognozu izlječenja (Bonnie, 2022; Łukasiewicz i sur., 2021).

Pagetova bolest čini 1-3% ukupnih slučajeva karcinoma dojke. Započinje u kanalićima dojke te se širi na kožu bradavice, koja postaje tamnije pigmentirana. Moguća je pojava crvenkastog eritema, čak i na zdravoj koži oko bradavice (Akram i sur., 2017).

Phyllodes karcinom nastaje u vezivnom tkivu, odnosno stromi dojke. Može biti benigni ili maligni te se kirurški odstranjuje (Polgár i sur., 2022; Akram i sur., 2017).

Manje od 1% svih slučajeva karcinoma dojke čini angiosarkom. Isti nastaje u stanicama krvnih ili limfnih žila (Polgár i sur., 2022, Belac Lovasić i sur., 2022; Chugh i sur., 2021).

PODTIP	SUROGATNA DEFINICIJA	ODLIKE
Luminal A-like	Luminalni A	<ul style="list-style-type: none"> <li>ER pozitivan</li> <li>HER2 negativan</li> <li>Ki67 nizak</li> <li>PgR visok</li> <li>Niski molekularni rizik (ako je dostupno učiniti)</li> </ul>
Luminal B-like	Luminalni B (HER2 negativan)	<ul style="list-style-type: none"> <li>ER pozitivan</li> <li>HER2 negativan</li> <li>Ili Ki67 visok ili PgR nizak</li> <li>Visoki molekularni rizik (ako je dostupno učiniti)</li> </ul>
	Luminalni B (HER2 pozitivan)	<ul style="list-style-type: none"> <li>ER pozitivan</li> <li>HER2 pozitivan</li> <li>Bilo koja vrijednost Ki67</li> <li>Bilo koja vrijednost PgR</li> </ul>
HER2 prekomjerno izražen	HER2 pozitivan (ne-luminalan)	<ul style="list-style-type: none"> <li>HER2 pozitivan</li> <li>ER i PgR negativni</li> </ul>
Basal-like	Trostruko negativan (duktalni)	<ul style="list-style-type: none"> <li>HER2 negativan</li> <li>ER i PgR negativan</li> </ul>

Tablica 1. Podtipovi karcinoma dojke (<http://www.esmo.org>, ESMO serija vodiča za bolesnike)

### 1.2.3. Dijagnostika

Rano otkrivanje karcinoma dojke i pravovremeno liječenje ključ su smanjenja stope mortaliteta i pozitivnog ishoda. Samopregled dojke jedan je od najvažnijih koraka u detekciji karcinoma u ranoj fazi. Uključuje pregled dojki, supraklavikularnog područja i područja vrata te obje aksilarne jame. Žena ga treba provoditi svaki mjesec. Pozornost treba obratiti na pojavu kvržica i povećanih limfnih čvorova u navedenom području. U slučaju da samopregledom žena uoči promjene, potrebno se javiti nadležnom liječniku, koji provodi detaljan klinički pregled, uzima osobnu i obiteljsku anamnezu, te planira daljnju dijagnostičku obradu (Akram i sur., 2017).

Određivanje tumorskih markera iz venske krvi (Ca 15-3, ekspresija ER, PR i HER2) obično se provodi u sklopu obrade. Ca 15-3 doseže više vrijednosti u serumu kod žena u podmaklom stadiju karcinoma dojke (<https://www.cancer.org/>).

Mamografija je rendgensko snimanje dojki, s osjetljivošću od 85-90%. Metoda nije pouzdana za razlikovanje čvrstih i cističnih tvorbi, ali je dobra za detekciju karcinoma s prisutnom mutacijom gena BRCA1 i BRCA2. Smatra se zlatnom metodom u detekciji ranog karcinoma dojke. Međutim, ograničena je procjena u slučaju gustog tkiva dojke. Mamografijom se otkrivaju abnormalnosti dojke, od kojih nisu sve tumorske (primjerice kalcifikati).

Dijagnostička mamografija je uz ultrazvuk obavezna u slučaju sumnje na karcinom. Nakon potpune dijagnostike, promjeni u dojci se dodjeljuje kategorija prema Sustavu slikovnog izvješćivanja i podataka o dojkama (engl. *Breast Imaging Reporting and Data System, BI-RADS*). Kategorije BI-RADS 1 ili 2 podrazumijevaju normalni/benigni nalaz, BI-RADS 3 označava vjerojatni benigni nalaz, BI-RADS 4 je sumnja na malignitet, dok BI-RADS 5 gotovo sigurno ukazuje na malignitet. Biopsija širokom iglom obavezno se provodi kod BI-RADS 4 ili 5. Žene u dobi od 45. do 54. godine trebale bi napraviti mamografiju jednom godišnje u preventivne svrhe (<https://www.cancer.org/>; Esserman i Joe, 2021; Cardoso i sur., 2019).

Ultrazvučni pregled je slikovna metoda, koja se zasniva na visokofrekventnim zvučnim valovima. U slučaju prisutnosti palpabilne mase i/ili abnormalnosti, potrebno je učiniti ultrazvuk, koji se preporuča osobama mlađim od 30 godina, budući da se većina dobroćudnih tvorbi ne može otkriti mamografijom. U usporedbi sa mamografijom, ultrazvučnim pregledom moguće je razlikovati čvrste i cistične tvorbe, te se žena ne izlaže rendgenskom zračenju.

Ultrazvuk se koristi u slučaju pojave kliničkih simptoma u pacijenata ili analize tvorbe otkrivene mamografijom, kao i kod negativnog nalaza mamografije uz prisutne simptome i palpabilnu tvorbu. (<https://www.cancer.org/>; Esserman i Joe, 2021).

Magnetska rezonanca (engl. *Magnetic Resonance Imaging, MRI*) je metoda koja putem radiovalova i jakih magneta prikazuje detaljne promjene unutar dojke. Osjetljivost joj je 90-93%. Izvodi se u pacijenata s metastazama u aksilarnim limfnim čvorovima, okultnog primarnog karcinoma, gustih dojki, lokalno uznapredovalog karcinoma dojke te kod planiranja bilateralne rekonstrukcije nakon operacije karcinoma (<https://www.cancer.org/>; Hong i Xu, 2022; Esserman i Joe, 2021).

Biopsija je najpouzdanija dijagnostička metoda u otkrivanju karcinoma dojke. Uzima se uzorak tkiva iglom za biopsiju, a o vrsti biopsije koja se provodi odlučuje nadležni liječnik. Postoji više vrsta biopsija. Aspiracija tankom iglom (engl. *Fine Needle Aspiration, FNA*), može biti praćena ultrazvukom. Iglom se aspirira komadić tkiva ili tekućine. Biopsija širokom iglom (engl. *Core Needle Biopsy, CNB*), kojom se uzima komadić tkiva iz dijela dojke za kojeg se sumnja da je kancerogeno promijenjen, zahtjeva lokalnu anesteziju. Izaziva manju nelagodu ili blagu bol. Može se izvoditi pod kontrolom ultrazvuka, magnetske rezonance i mamografije. Kirurška ili otvorena biopsija izvodi se tijekom operativnog zahvata, kada kirurg uklanja promijenjeno tkivo i dijelove okolnih struktura normalnog tkiva dojke. Izvodi se u općoj anesteziji. Biopsija limfnog čvora može se izvoditi paralelno sa biopsijom promijenjenog tkiva dojke ili intraoperativno (<https://www.cancer.org/>; Esserman i Joe, 2021).

Višeslojna kompjuterizirana tomografija (engl. *Multislice Computed Tomography, MSCT*) pluća, trbuha i zdjelice te scintigrafija kostiju provodi se u svrhu dokazivanja metastaza u navedenim organima (Belac Lovasić i sur., 2022).

Pozitronska emisijska tomografija (engl. *Positron Emission Tomography, PET/CT*) je neinvazivna nuklearno-medicinska dijagnostička metoda, precizna u određivanju intenziteta metaboličke aktivnosti u stanicama. Provodi se intravenskim ubrizgavanjem radioaktivno obilježene glukoze, primjerice [<sup>18</sup>F]fluoro-2-deoksi-D-glukoze, koja se intenzivno nakuplja u tumorskim stanicama. Indicirana je u visokorizičnih pacijenata za određivanje stupnja karcinoma, lobularnog karcinoma i karcinoma niskog stupnja (Cardoso i sur., 2019; Akram i sur., 2017).

Konačna dijagnoza karcinoma dojke postavlja se na temelju patohistološkog nalaza, a stadij se određuje prema TNM klasifikaciji (engl. *Tumor Node Metastasis, TNM*) (slika 2). Ista uključuje procjenu zahvaćenosti limfnih čvorova i prisutnosti metastaza, kao i stupnja karcinoma (engl. *tumor grade*), aktivnosti estrogenskih, progesteronskih i HER2 receptora te onkotipa DX. Prije operacije pacijentima se definira klinički stadij karcinoma (engl. *Clinical Tumor Node Metastasis, cTNM*), a po operaciji određuje se patološki stadij (engl. *Pathological Tumor Node Metastasis, pTNM*) (Burstein, 2023; Collins i sur., 2023; Bonnie, 2022; Belac Lovasić i sur., 2022).

#### Anatomic stage/prognostic groups

<b>Stage 0</b>	Tis	N0	M0	<b>Stage IIIA</b>	T0	N2	M0
<b>Stage IA</b>	T1*	N0	M0		T1*	N2	M0
<b>Stage IB</b>	T0	N1mi	M0		T2	N2	M0
	T1*	N1mi	M0		T3	N1	M0
<b>Stage IIA</b>	T0	N1**	M0		T3	N2	M0
	T1*	N1**	M0	<b>Stage IIIB</b>	T4	N0	M0
	T2	N0	M0		T4	N1	M0
<b>Stage IIB</b>	T2	N1	M0		T4	N2	M0
	T3	N0	M0	<b>Stage IIIC</b>	Any T	N3	M0
				<b>Stage IV</b>	Any T	Any N	M1

\* T1 includes T1mi

\*\* T0 and T1 tumors with nodal micrometastases only are excluded from Stage IIA and are classified Stage IB

- M0 includes M0(i+)
- The designation pM0 is not valid; any M0 should be clinical
- If a patient presents with M1 prior to neoadjuvant systemic therapy, the stage is considered Stage IV and remains Stage IV regardless of response to neoadjuvant therapy
- Stage designation may be changed if postsurgical imaging studies reveal the presence of distant metastases, provided that the studies are carried out within 4 months of diagnosis in the absence of disease progression and provided that the patient has not received neoadjuvant therapy
- Postneoadjuvant therapy is designated with "yc" or "yp" prefix. Of note, no stage group is assigned if there is a complete pathologic response (CR) to neoadjuvant therapy, for example, ypT0ypN0cM0



Slika 2. TNM klasifikacija karcinoma dojke (Loaiza-Bonilla Arturo, Socola Francisco i Glück Stefan; <https://www.ncbi.nlm.nih.gov/pmc/articles/PMC3941182/>)

## **2. CILJ I OBRAZLOŽENJE TEME**

Adjuvantna radioterapija je standardni način liječenja nakon operativnog zahvata dojke s ciljem uništavanja svih zaostalih tumorskih stanica. Ista se može razmotriti u pacijenata starije životne dobi, onih sa brojnim komorbiditetima ili malih sijela bolesti niskog stupnja s negativnom širokom granicom. Poštedna operacija dojke i radioterapija pridonose ukupnom preživljenju i značajno smanjuju rizik lokoregionalnog relapsa te se istu preporučuje provesti unutar 8 tjedana od provedene operacije.

Cilj ovog diplomskog rada je opisati ulogu radioterapije u liječenju karcinoma dojke te naglasiti važnost zbrinjavanja nuspojava radioterapije u svrhu poboljšanja kvalitete života.

### **3. MATERIJALI I METODE**

U pisanju ovog diplomskog rada korištena su recentna znanstvena istraživanja, pregledni radovi i meta analize te smjernice stručnih društava poput American Cancer Society (ACS), American Society of Clinical Oncology (ASCO), Clinical Oncology Society of Australia (COSA), European Society for Medical Oncology (ESMO) i Hrvatskog onkološkog društva za dijagnozu, liječenje i praćenje pacijenata/ica oboljelih od invazivnog karcinoma dojke (HOD RD-3), čiji su podaci vezani uz karcinom dojke, epidemiologiju, dijagnostiku i terapiju te popratne nuspojave.

Stručni znanstveni radovi, pregledni radovi te meta analize pretraživani su u bibliografskim bazama podataka prema ključnim riječima (breast cancer, radiotherapy side effects, cancer related fatigue, radiation dermatitis etc.).

## 4. REZULTATI I RASPRAVA

### 4.1. Liječenje

Plan liječenja uključuje multidisciplinarni tim, kojeg čine internist onkolog, kirurg, radiolog, fizioterapeut, nutricionist, psiholog (Belac Lovasić i sur., 2022).

Odluka o načinu liječenja ovisi o stadiju bolesti i općem stanju pacijenta, pri čemu se naglasak stavlja na poboljšanje kvalitete života i produljenje životnog vijeka (Akram i sur., 2017).

Liječenje karcinoma dojke može biti lokalno (kirurški zahvat i radioterapija) i neo/adjuvantno sistemsko (kemoterapija, hormonska terapija, imunoterapija i suportivno-simptomatska terapija). Kirurško liječenje uključuje poštodne (engl. *Breast conserving surgery, BCS*) i radikalne zahvate (mastektomija). Sinonimi za poštodni zahvat dojke su lumpektomija, parcijalna (segmentalna) mastektomija ili segmentektomija te kvadrantektomija. Takav zahvat izvodi se u ranom stadiju karcinoma, a prednost mu je očuvanje većeg dijela dojke (<https://www.cancer.org/>; Belac Lovasić i sur., 2022).

Primjena adjuvantne radioterapije nakon BCS-a reducira pojavu relapsa za 50% te mortalitet za šestinu pacijentica sa karcinomom dojke (Bhattacharyya i sur., 2021).

Indikacije operativnog zahvata mogu biti uklanjanje karcinoma, aksilarnih limfnih čvorova, rekonstrukcija dojke ili olakšavanje simptoma uznapredovalog karcinoma.

Mastektomija, kao radikalni zahvat, uključuje kompletno uklanjanje dojke, tkiva dojke i ponekad okolnog tkiva. Nakon provedene mastektomije, kod *in situ* karcinoma, moguće je provesti biopsiju sentinel limfnog čvora. Rekonstrukcijski zahvat moguće je izvesti tijekom uklanjanja samog karcinoma na dojci (engl. *immediate reconstruction*) ili odgođeno (engl. *delayed reconstruction*) (<https://www.cancer.org/>; Collins i sur., 2023; Belac Lovasić i sur., 2022).

S obzirom na vrstu tkiva, razlikujemo autolognu i implantacijsku rekonstrukciju. Autologno tkivo se prenosi sa bilo kojeg dijela tijela, pa i abdomena, infraumbilikalnog područja, leđa, bedra ili stražnjice. Najčešće korišteni autologni transplantati su miokutani režanj najšireg leđnog mišića (lat. *musculus latissimus dorsi*) i miokutani režanj poprečnog trbušnog mišića (lat. *musculus transversus rectus abdominis*) (Kim i sur., 2021).

Kasna komplikacija rekonstrukcije dojke može biti ponovna pojava karcinoma u ožiljnom tkivu implantana (Hickey i Lehman, 2021).

Radioterapija slijedi nakon operativnog zahvata. Podrazumijeva tretman visokom dozom energije X-zraka, a zrači se kvadrant dojke iz kojeg je karcinom ekstrahiran. Zračenje je usmjereno na stijenku prsnog koša, ožiljak i mjesta drenova nakon operacije.

(<https://www.cancer.org/>; Hickey i Lehman, 2021). U kombinaciji s lumpektomijom smanjuje postotak provedenih mastektomija te rizik lokalnih invazivnih i neinvazivnih recidiva za 50%. (Collins i sur., 2023; Akram i sur., 2017). Adjuvantnu radioterapiju preporučuje se započeti unutar 8 tjedana od operativnog zahvata (<https://www.cancer.org/>).

Kemoterapijom se uništavaju gotovo sve tumorske stanice u organizmu, ovisno o tipu karcinoma, a primjenjuje se preoperativno i postoperativno. Preoperativno se nastoji smanjiti veličina karcinoma kako bi planirana operacija bila manje zahtjevna za samog pacijenta. Postoperativna primjena uklanja stanice karcinoma, koje mogu zaostati iza provedene operacije ili neuočene dijagnostičkim pretragama. (<https://www.cancer.org/>). Adjuvantnu kemoterapiju treba primijeniti u pacijenata sa HER2 pozitivnim karcinomima, trostruko negativnim, luminalnim karcinomima visokog rizika i kod pozitivnih limfnih čvorova aksile (Belac Lovasić i sur., 2022).

Endokrina ili hormonska terapija primjenjuje se kao adjuvantna terapija ER ili PR pozitivnog karcinoma dojke u svrhu redukcije rizika pojave karcinoma, najmanje 5 godina (<https://www.cancer.org/>; Hong i Xu, 2022; Belac Lovasić i sur., 2022).

Imunoterapija (engl. *Targeted therapy*) ponekad ima bolju učinkovitost i od same kemoterapije. Koristi se kod HER2, ER i/ili PR pozitivnih karcinoma, BRCA mutacija i trostruko negativnih karcinoma. Primjenjuje se godinu dana (Belac Lovasić i sur., 2022).

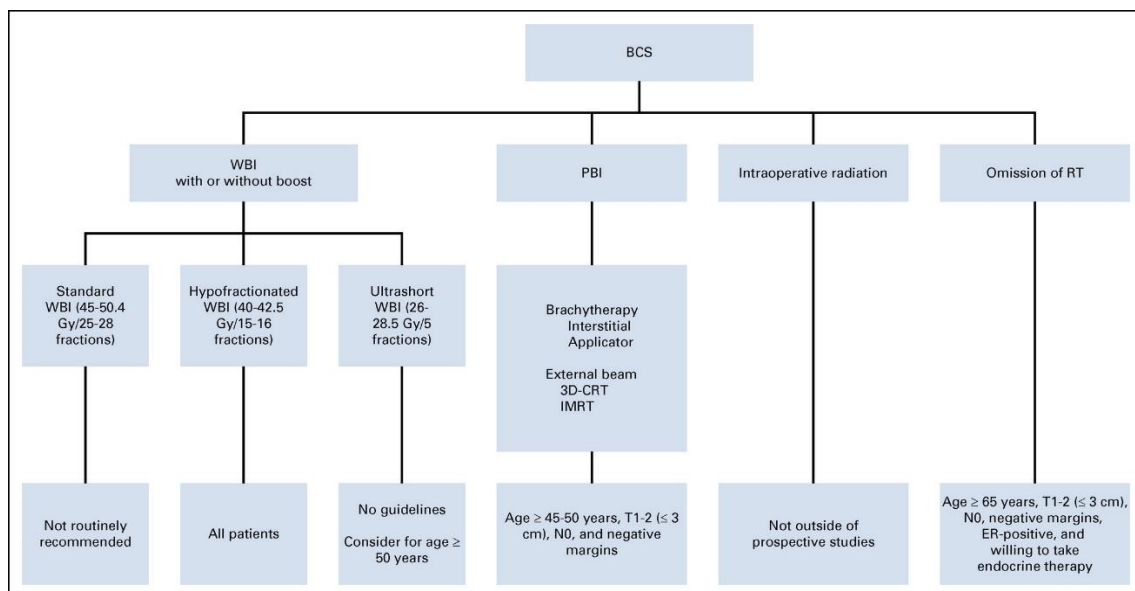


## 4.2. Radioterapija

### 4.2.1. Uvod u radioterapiju

Radioterapija se, kao neizostavna komponenta liječenja karcinoma dojke, primjenjuje u svrhu smanjenja lokalnog recidiva i poboljšanja postotka preživljenja nakon provedenog operativnog zahvata. Wilhelm Röntgen 1895. godine otkrio je X-zrake. Emil Grubbe je 1896. godine u Chicagu proveo zračenje pacijenata s inoperabilnim karcinomom dojke koristeći nedostatne energije zračenja. Primjena tih doza zračenja, u današnje vrijeme, imala bi efekt terapije površinskog karcinoma kože. Nadalje, 1920-ih kirurg Geoffrey Keynes proveo je zračenje, u kojem je primijenio radij. Nakon Prvog svjetskog rata uvedena je terapija dubokim X-zrakama. Meganaponski linearni akceleratori i kobaltni snop počeli su se koristiti 1960-ih godina. Dvadesetak godina kasnije, radioterapija se planira koristeći 2D, te kasnije, 3D planove. Posljedično, minimaliziran je rizik progresije fibroze, pojave edema dojke i štetnih učinaka zračenja na srce i pluća (Boyages i Baker, 2018).

Ovisno o stadiju karcinoma dojke, radioterapija se provodi nakon operacije očuvanja dojke (engl. *Breast-Conserving Surgery, BCS*), mastektomije i kod pojave udaljenih metastaza (<https://www.cancer.org/>). (slika 3)



Slika 3. RT options in the management of early-stage breast cancer (pT1-2N0) following BCS. 3D-CRT, three-dimensional conformal radiation therapy; BCS, breast-conserving surgery; ER, estrogen receptor; IMRT, intensity-modulated radiation therapy; PBI, partial breast irradiation; RT, radiation therapy; WBI, whole breast irradiation. (preuzeto iz Shah i sur., (2021) uz dopuštenje izdavača).

Indikacije za terapiju zračenjem su duktalni karcinom (stadij 0), stadij I i II invazivnog karcinoma dojke, potom nakon BCS-a i u pacijenata/ica iznad 70e godine života (stadij I HER2 pozitivnog karcinoma) (Polgár i sur., 2022). Nuspojave radioterapije nadilaze koristi pa se ista ne preporučuje za potpuno resecirane karcinome niskog rizika sa široko negativnim granicama, ER pozitivnih karcinoma te u pacijenata starije životne dobi s pridruženim komorbiditetima. Kontraindicirana je kod duktalnog karcinoma *in situ* i invazivnog karcinoma nakon BCS-a u stanjima: prethodne radioterapije prsnog koša, trudnoće, difuzne mikrokalifikacije, pozitivnog nalaza tumorskih stanica operativnog područja nakon reekscizije te sklerodermije. Relativne kontraindikacije su sistemski eritematozni lupus, granični nalaz TP53 markera i stanje premenopauze s BRCA1 i/ili BRCA2 mutacijom. Idealno je provesti radioterapiju 4-6 tjedana nakon zacjeljivanja rane, ne više od 12 tjedana nakon operacije te 3 tjedna od zadnjeg ciklusa adjuvantne kemoterapije. Radioterapija se može uzeti u obzir nakon primjene kemoterapije, no trastuzumab i endokrina terapija se mogu istovremeno primjenjivati (stadij IIB). Trastuzumab se primjenjuje kod HER2 pozitivnih karcinoma kroz godinu dana. Na taj način povećava se antitumorski učinak radioterapije, ali uz rizik povećanja ukupne toksičnosti liječenja (Collins i sur., 2023; Polgár i sur., 2022; Cardoso i sur., 2019).

S obzirom na mjesto primjene, razlikujemo terapiju vanjskim snopom zračenja i brahiterapiju. Izbor radioterapije ovisi o vrsti provedene operacije i zahvaćenosti obližnjih limfnih čvorova (<https://www.cancer.org/>).

Cijeli plan tretmana evaluira se prije početka radioterapije, a pacijent/ica mora biti informiran/a o ishodu i očekivanim nuspojavama. U planu radioterapije, pri određivanju ciljanog volumena, u obzir dolaze zid dojke ili prsnog koša (tzv. primarno polje), aksila (tzv. regionalno polje) i ostala područja limfne drenaže. Područje zračenja mora biti precizno ocrtano, što se naziva simulacijom, a može se provoditi uz kontrolu CT-a ili virtualno (Taghian, 2022; Polgár i sur., 2022).

#### **4.2.2. Terapija vanjskim snopom zračenja**

Terapija vanjskim snopom zračenja (engl. *External Breast Radiotherapy, EBRT*), najčešća je primjenjivana tehnika radioterapije u žena oboljelih od karcinoma dojke. Ista uključuje, s obzirom na mjesto zračenja, zračenje cijele dojke, pojačano zračenje ležišta tumora i zračenje pripadajućih limfnih čvorova (<https://www.cancer.org/>; Kindts i sur., 2017).

Nakon provedene BCS slijedi zračenje cijele dojke (engl. *Whole Breast Radiotherapy, WBRT*). U žena s potpunim terapijskim odgovorom na primjenjenu neoadjuvantnu terapiju, obavezna je primjena WBRT (Taghian, 2023). Primjenom WBRT u pacijenata sa duktalnim karcinomom *in situ* (stadij 0) smanjuje se mogućnost lokalnog relapsa za 50-60% . Ipak, u slučaju pojave lokalnih relapsa polovicu čine DCIS, a drugu polovicu invazivni karcinomi (Polgár i sur., 2022).

Dodatno pojačano zračenje na mjestu uklanjanja karcinoma (engl. *Tumor bed*) primjenjuje se ako postoji rizik od relapsa. Sukladno europskim smjernicama, poticajna se doza savjetuje u žena sa prisutnim bar jednim od sljedećih rizičnih čimbenika: dob do 50 godina života, karcinomi stadija III, ekstenzivni DCIS, vaskularna invazija i u slučajevima neradikalne ekscizije karcinoma. Poticaj (eng. *radiotherapy boost*) se aplicira nakon zračenja cijele dojke bez prekida do pojave dermatitisa stupnja II (IIB), a obuhvaća ležište tumora i 1,5-2 centimetra sigurne zone. Međutim, kod pojave dermatitisa stupnja III, razmatra se prekidanje radioterapije u trajanju 1-3 tjedna. Važno je intraoperativno ležište tumora označiti titanskim kvačicama, radi isporuke točne doze zračenja na točno određeno područje. Ukupna doza zračenja poticajnom dozom iznosi 10-14 Gy, podijeljenih u frakcije od 2 do 2,5 Gy pet dana u tjednu (<https://www.cancer.org/>; Taghian, 2023; Taghian, 2022; Polgár i sur., 2022; Cardoso i sur., 2019).

Prema podacima meta analize ispitivanja ranog karcinoma dojke (engl. *Early Breast Cancer Trialists' Collaborative Group, EBCTCG*), BCS u kombinaciji sa WBRT, u odnosu na BCS bez WBRT, smanjuje rizik od lokalnog recidiva s 35% na 19,3% i povećava preživljenje za 3,8% nakon 15 godina praćenja uz dodatak adjuvantne radioterapije (Darby i sur., 2011). Primjena dodatnog zračenja ležišta značajno je povezana sa većom pojavnosti fibroze dojke i edema (Taghian, 2023; Batenburg i sur., 2022).

Danas se poticajna doze može primijeniti različitim tehnikama, koje uključuju konvencionalno zračenje, 3D-komformno zračenje, intenzitetom modulirano zračenje, intraoperativno te protonsko zračenje. (<https://www.cancer.org/>). Kratkoročne nuspojave primjene dodatne doze zračenja tumorskog ležišta su umor, edem dojke, eritem kože i hiperpigmentacija. Dugoročne su ožiljci vezivnog tkiva, radijacijski pneumonitis, prijelomi rebara, kardiotoksičnost i sekundarni karcinomi (Kindts i sur., 2017).

Radioterapija mikrometastaza aksilarnih limfnih čvorova (1-2) se ne provodi, osim kod prisutnosti visokorizičnih čimbenika. Suprotno navedenome, zračenje pripadajućih limfnih čvorova (engl. *Regional Nodal Irradiation, RNI*) provodi se uz WBRT kod makroskopski prisutnih limfnih čvorova aksile, supraklavikularne i i infraklavikularne regije. Primjenjuje se svakodnevno, 5 dana u tjednu, tijekom 6 tjedana, istovremeno sa zračenjem dojke ili stijenke prsnog koša (<https://www.cancer.org/>; Taghian, 2023).

Radioterapija udaljenih metastaza (stadij IV) ili palijativna radioterapija individualizirana je i primjenjuje se ovisno o općem stanju pacijenta, proširenosti bolesti, vodećim simptomima i dobi. Njome se apliciraju manje ukupne doze zračenja jednostavnijim metodama i hipofrakcionirano. Tretiraju se metastaze kostiju, mozga, prsnog koša, oka i orbite, kože te solidnih organa. Radioterapija koštanih metastaza može povećati intenzitet boli u kostima i zahtijevati kratkotrajnu terapiju glukokortikoidima ili opioidnim analgeticima, no bol je prolazna (Polgár i sur., 2022; Portenoy i Dhingra, 2022).

Terapija zračenjem nakon mastektomije (engl. *Post Mastectomy Radiotherapy, PMRT*) implementirala je RNI u adjuvantnom liječenju karcinoma dojke nakon lokalne resekcije i disekcije aksilarnih limfnih čvorova (Hausmann i sur., 2020).

Prema količini isporučene doze zračenja, EBRT dijelimo na standardno, hipofrakcionirano i ubrzano djelomično zračenje dojki. (<https://www.cancer.org/>). Frakcioniranje je davanje ukupne doze zračenja u različitim brojevima ili veličinama doza po frakciji (Kindts i sur., 2017).

Standardna ili konvencionalna terapija zračenjem (engl. *Coventional Radiotherapy, CRT*) podrazumijeva bazične doze, 45-50 Gy (1,8-2 Gy po frakciji, 5 tjedana, 5 dana u tjednu, podijeljeno u 23-25 frakcija). Radioterapijske doze na prsnu stijenku (i rekonstruiranu dojku) su 45-50,4 Gy u 25-28 frakcija (Taghian, 2023; Taghian, 2022; Polgár i sur., 2022; Belac Lovasić i sur., 2022; Cardoso i sur., 2019).

Hipofrakcionirana terapija zračenjem (engl. *Hypofractioned Raditotherapy, HFRT*) uključuje isporuku ukupne doze zračenja većom pojedinačnom dozom u kraćem vremenskom periodu. Ukupna doza iznosi 40-42,5 Gy (2,67 Gy po frakciji, 3-5 tjedana s ili bez tzv. *boost* doze, 5 dana u tjednu, podijeljeno u 15-16 frakcija). Dodatna doza zračenja iznosi 10-16 Gy u 4-8 frakcija. Indicirana je u pacijenata s DCIS-om i invazivnim karcinomom (Taghian, 2023; Cardoso i sur., 2019).

Randomizirano kontrolirano ispitivanje 5-frakcijske radioterapije cijele dojke za rani karcinom dojke utvrdilo je kako nema značajnih razlika u stopama učinka radioterapije na normalno tkivo nakon 28,5 Gy u 5 frakcija u usporedbi sa 50 Gy u 25 frakcija. Zabilježen je povećan učinak radioterapije na normalno tkivo kod primjene 30 Gy u 5 frakcija, a promjene su se odnosile na smanjenje dojke, induraciju i edem dojke. Kumulativne stope incidencije induracije dojke bile su značajno veće nakon 28,5 Gy u 5 frakcija naspram 50 Gy u 25 frakcija. Ukupno preživljenje prema definiciji (engl. *overall survival*, OS) je vrijeme od randomizacije do smrti od bilo kojeg uzroka tijekom praćenja. Preživljenje bez bolesti (engl. *disease free survival*, DFS) definirano je kao vrijeme od randomizacije do relapsa, lokalnog ili udaljenog, tijekom praćenja (Brunt i sur., 2020).

Za razliku od standardne i hipofrakcionirane terapije zračenjem, u kojima se zrači cijela dojka, ubrzanim djelomičnim zračenjem provodi se radioterapija ležišta tumora. (<https://www.cancer.org/>; Polgár i sur., 2022). Ubrzano djelomično zračenje dojke (engl. *Accelerated Partial Breast Irradiation*, APBI) primjenjuje veće doze u kraćem vremenu na ležište tumora. Karcinom dojke ima tendenciju relapsa na mjestu ekscizije. APBI obuhvaća intraoperativnu terapiju zračenjem, 3D-komformnu radioterapiju, radioterapiju moduliranu intenzitetom i brahiterapiju (<https://www.cancer.org/>; Kindts i sur., 2017).

Intraoperativna terapija zračenjem (engl. *Intraoperative Radiotherapy*, IORT) može direktno u ležište tumora jednokratno isporučiti veliku dozu ionizirajućeg zračenja akceleratorom (elektron, foton), koja se pohranjuje u stanicama. Fotoni u potpunosti prolaze kroz tkiva, a elektroni samo do određene dubine, prilagođeno za zračenje točno određenog mjesta bez oštećenja okolnog tkiva. Ova metoda preferira se u žena sa manjim grudima i površinski smještenim karcinomima. Prednosti su skraćivanje perioda liječenja, smanjenje troškova i poboljšanje kvalitete života, dok su nedostaci posebna oprema i uska dostupnost (Taghian, 2022; Polgár i sur., 2022; Belac Lovasić i sur., 2022; Hickey i Lehman, 2021). Meta analiza provedena 2015. godine uspoređivala je učinkovitost i sigurnost IORT sa WBRT u žena s ranim stadijem karcinoma dojke. Utvrđen je značajno veći rizik recidiva ipsilateralnog tumora dojke kod IORT-a u odnosu na WBRT, no stope mortaliteta su bile podjednake (Zhang i sur., 2015).

3D-konformnom radioterapijom (engl. *3D-Comforme Radiotherapy, 3D-CRT*) postiže se kontrolirana doza zračenja ciljanog područja i okolnog zdravog tkiva. Tretmani se provode dva puta dnevno, kroz 5 dana ili svakodnevno kroz 2 tjedna. Preferira se u žena s većim dojčkama i dublje smještenim tumorima. Žene s većim grudima prilikom zračenja leže potrbuške, kako bi se smanjili kožni nabori i moguća toksičnost kože. 3D-CRT uključuje IMRT i terapiju zračenjem vođenu slikom (engl. *Image-Guided Radiation Therapy, IGRT*) (Mitin, 2023; <https://www.cancer.org/>; Taghian, 2022; Polgár i sur., 2022; Hickey i Lehman, 2021).

Radioterapija modulirana intenzitetom (engl. *Intensity Module Radiotherapy, IMRT*) slična je 3D-CRT metodi. Međutim, razlikuje se u mogućnosti promjene intenziteta djelovanja pojedinih zraka u određenim područjima. Ciljano se isporučuju jače doze na ležište tumora, a minimalizira oštećenje obližnjeg zdravog tkiva. Također, doza je homogena (Taghian, 2022).

#### **4.2.3. Unutarnje zračenje**

Unutarnje zračenje ili brahiterapija (engl. *Internal Radiation Therapy, IRT*) usmjerena je na ležište tumora i 2 centimetra sigurne zone, a koristi klinički ciljani volumen, odnosno visoku dozu radioterapije (1x10 Gy ili 3x4-5 Gy). Uobičajeno se provodi 1-3 tjedna nakon WBRT-a, no može se provesti i preoperativno, prije planirane WBRT (stadij III) (Polgár i sur., 2022).

Koristi izvor zračenja, zatvorenog u malom držaču, nazvanog implantat. Implantati mogu biti kuglice, sjemenke, vrpce, žice, igle, kapsule, baloni ili kateteri.

Postoje dvije vrste brahiterapije, intrakavitarna i intersticijska.

Intrakavitarna brahiterapija najčešći je tip brahiterapije. Uređajem se ulazi u dojku putem malog katetera, koji se raširi poput balona i ostaje sigurno pozicioniran do kraja tretmana. Drugi dio katetera ima ishodište izvan dojke, a tretman koristi jedan ili više izvora zračenja (kuglice). Tijekom intrakavitarnog zračenja implantat se postavlja u tjelesnu šupljinu, npr. rektuma ili maternice. Postupak se obavlja u operacijskoj sali, u općoj ili lokalnoj anesteziji, pod kontrolom rendgenskog, ultrazvučnog, MRI ili MSCT uređaja. Radioaktivni izvor čuva se u antiradijacijskim spremnicima, a zdravstveni su radnici obavezni koristiti svu propisanu zaštitnu opremu. Tretmani se provode dva puta dnevno, tijekom 5 dana, u ambulantnim uvjetima. Po završetku tretmana uređaj (balon) se ispuhuje i uklanja.

Intersticijska brahiterapija se temelji na ugradnji nekoliko katetera u područje ekscizije karcinoma, u koji se stavljaju radioaktivne kuglice, kroz nekoliko dana. Implantati u tijelu mogu biti prisutni nekoliko minuta, dana ili trajno, ovisno o dijagnozi, općem stanju pacijenta/ice i provedenom liječenju. Trajni implantati s vremenom prestaju zračiti, ne uzrokuju štetu pa se ne odstranjuju. Metoda je u fazi istraživanja (<https://www.cancer.org/>; Mitin, 2023).

Brahiterapija se može provoditi visokom i niskom dozom zračenja. Visoka doza zračenja provodi se ambulantno te podrazumijeva djelovanje snažnog radioaktivnog izvora putem aplikatora, koji se uklanja nakon 10-20 minuta. Postupak se ponavlja dva puta dnevno, kroz nekoliko dana ili jednom dnevno kroz nekoliko tjedana. Pri niskim dozama zračenja, implantat ostaje od jedan do nekoliko dana, a zahtjeva hospitalizaciju. Niske doze iznose 45-50 Gy isporučene na ciljno mjesto brzinom 30-70 cGy/h, dok visoke doze isporučuju 34 Gy na ciljno mjesto, u dozi 3,4 Gy dva puta dnevno (Taghian, 2022).

Nakon intrakavitarnе brahiterapije zabilježena je veća stopa fibroze i seroma prvog stupnja, nego sa 3D-CRT. Ipak, niže su stope edema prvog stupnja i boli drugog/trećeg stupnja. Procjena toksičnosti brahiterapijom pratila se prema pojavi seroma, upale, masne nekroze, bolova, teleangiiektazija, osipa, promjena pigmentacije kože, fibroze, edema i akutnog dermatitisa (Shane i sur., 2018).

Posljedica brahiterapije može biti emitiranje male količine radioaktivnog zračenja u kratkom periodu. Stoga, ograničeni su kontakti sa trudnicama i djecom (<https://www.cancer.org/>).

Zaključno, niz studija i meta analiza ne nalazi značajne razlike učinkovitosti i sigurnosti između HFRT i standardne radioterapije (Polgár i sur., 2022; Gu i sur., 2021; Hickey i Lehman, 2021; Hausmann i sur., 2021; Kim i sur., 2020; Brunt i sur., 2020; Liu i sur., 2020; Hou i sur., 2015).

### 4.3. Nuspojave radioterapije

Nuspojava je svaka štetna i neželjena reakcija na lijek. To uključuje i nuspojave koje nastaju kao posljedica predoziranja, primjene izvan uvjeta odobrenja („*off-label*“), pogrešne primjene, zlouporabe, medikacijskih pogrešaka, kao i nuspojave koje nastaju zbog profesionalne izloženosti. Neočekivana nuspojava je svaka nuspojava čija priroda, težina ili ishod nisu u skladu sa navedenim u odobrenom sažetku opisa svojstava lijeka, odnosno u uputi za ispitivača za lijekove koji su u kliničkim ispitivanjima. Štetan događaj je svaki štetan i neželjen znak, simptom ili bolest (uključuju odstupanja u laboratorijskim nalazima) vremenski povezan s primjenom lijeka, a koji uzročno-posljedično ne mora biti povezan s primjenom lijeka. Ozbiljna nuspojava/ozbiljan štetni događaj jest svaka nuspojava/štetni događaj koji uključuje sljedeće: smrt osobe, po život opasno stanje, potrebu za bolničkim liječenjem ili produljenje već postojećeg bolničkog liječenja, trajni ili teški invaliditet ili nesposobnost, prirođenu anomaliju/manu od rođenja i ostala medicinski značajna stanja (<https://www.halmed.hr/Farmakovigilancija/Sto-je-farmakovigilancija/Pojmovi/>).

Nuspojave terapije zračenjem dijele se na akutne/rane i kronične/kasne, a pojava istih ovisi o područjima koja se tretiraju. Akutne nuspojave javljaju se unutar 90 dana od početka liječenja. Kasne nuspojave manifestiraju se mjesecima ili godinama nakon završetka liječenja zračenjem (<https://www.cosa.org.au/>).

#### 4.3.1. Akutne nuspojave

U akutne nuspojave radioterapije karcinoma dojke ubrajaju se umor, dermatitis, celulitis, alopecija aksilarnog područja te postoperativna bol, koje se javljaju tijekom ili ubrzo nakon završetka terapije zračenjem. Akutne odgođene nuspojave su pneumonitis i limfedem, koje se mogu javiti unutar 6 mjeseci od početka radioterapije (<https://www.cancer.org/>; <https://ascopubs.org/doi/full/10.1200/JCO.2015.64.3809>).

##### 4.3.1.1. Umor

Umor (engl. *Cancer Related Fatigue, CRF*) je jedna od najčešćih i najneugodnijih nuspojava radioterapije karcinoma dojke. Definiran je kao opća tjelesna ili mentalna iscrpljenost sa negativnim utjecajem na kvalitetu života, a ne prolazi spavanjem.

Studija provedena 2020. godine ispitala je intenzitet umora nakon jednokratne jednodozne intraoperativne terapije (IORT) i konvencionalnog hipofrakcioniranog zračenja cijele dojke (WBI) u pacijentica sa ranim karcinomom dojke niskog rizika.



Za vrijeme trajanja terapije zračenjem, umor se intenzivira, dok je smanjenje umora uočeno tjedan po završetku liječenja, pa do nekoliko mjeseci. Više od 80% pacijentica prijavilo je umor kao nuspojavu (<https://www.cancer.org/>; Escalante, 2022; Forster i sur., 2020;).

Zapažena je povezanost psihosocijalnih problema, u vidu umora, depresije ili kognitivnih ograničenja, u profesionalno aktivnih osoba koje su preživjele karcinom. Ukupno, 75% pacijenata i 40% njegovatelja bilo je prisiljeno promijeniti zaposlenje uslijed umora povezanog s karcinomom. Prethodne analize dokazale su korelaciju kumulativnih doza zračenja s trajanjem liječenja. Potvrđena je sličnost ukupnih doza zračenja i veličine polja te njihov utjecaj na težinu umora (Escalante, 2022; Forster i sur., 2020).

Klinička procjena umora zasniva se na anamnezi, trenutnom stadiju bolesti, komorbiditetima, lijekovima koje pacijent koristi, nutritivnom statusu i fizičkoj aktivnosti (Escalante, 2022).

Posljedice umora vidljive su u obiteljskim, prijateljskim i radnim odnosima. Nadalje, umor otežava pacijentima praćenje plana liječenja. U liječenje umora uključeni su liječnik, medicinska sestra, fizioterapeut, socijalni radnik i nutricionist. Svakome pacijentu treba individualno pristupiti. Preporučuje se lagana fizička aktivnost, joga, pravilna prehrana bogata nutrijentima, uzimanje propisane terapije te ako je potrebna psihološka podrška s ciljem smanjenja stresa. Pacijenti bi trebali planirati dnevne aktivnosti, uz određivanje prioriteta, praćene fazama odmora, ali ne na uštrb 7 do 8 sati kvalitetnog sna. U periodu jako izraženog umora, obitelj i prijatelji mogu biti od velike pomoći. Ne preporučuje se konzumacija kofeina i vježbanje navečer (<https://www.cancer.org/>; <https://ascopubs.org/doi/full/10.1200/JCO.2015.64.3809>).

Procjena umora olakšana je primjenom kvantitativnih i semikvantitativnih alata, primjerice vizualne analogne ljestvice (engl. *Visual Analogue Scale, VAS*). U pacijenata sa teškom anemijom primjenom transfuzije eritrocita ili intravenskih suplemenata željeza, simptomi umora značajno su manji (Escalante, 2022).

#### **4.3.1.2. Dermatitis**

Radijacijski dermatitis zahvaća preko 90% pacijenata koji primaju radioterapiju, osobito pacijenata s karcinomom dojke, glave i vrata, kože, pluća ili sarkomom zbog veće doze zračenja na koži. Uz umor jedna je od najčešćih nuspojava terapije zračenjem. Kožne nuspojave dijele se na rane i kasne (Wolf, 2022).

Rane kožne nuspojave vrlo su česte i variraju od blagog eritema, upalne infiltracije pa do vlažne ili suhe deskvamacije, najčešće unutar 1-2 tjedna od tretmana (Ratoša i sur., 2018). Vlažna deskvamacija kože karakterizirana je epidermalnom nekrozom sa stvaranjem mjehurića i ljuštenjem epidermisa, dok je za suhu deskvamaciju tipična hiperkeratoza (Wolf, 2022).

Lokalno na mjestu zračenja može se javiti crvenilo, iritacija, otekline i promjena pigmentacije (<https://www.cancer.org/>).

Patofiziološki mehanizam pojave dermatitisa zasniva se na djelovanju prve frakcionirane doze zračenja, koja trenutno oštećuje strukturu tkiva, ionizaciju stanične vode i stvaranje slobodnih radikala. Posljedica uništavanja većeg djela bazalnih keratinocita je nemogućnost samoobnove epidermisa. Svaka nova doza zračenja interferira sa diobom keratinocita. Glavno obilježje ozljede kože izazvane zračenjem je transendotelna migracija leukocita i drugih stanica imunskog sustava iz cirkulacije u područje ozračene kože. Akutna toksičnost ozračene površine kože povezana je sa hiperprodukcijom raznih medijatora upale, kao što su interleukin (IL) 1- $\alpha$ , IL-1- $\beta$ , TNF- $\alpha$ , IL-6, IL-8, kemokin ligand 4 (CCL4), kemokin ligand 10 (CCL 10) s cistein-X-cisteinskim motivom (CXCL10) te kemokin ligand 2 (CCL2). Ionizirajuće zračenje izaziva degranulaciju mastocita u dermisu. U koži oštećenoj zračenjem prisutan je disbalans antioksidansa i redoks kontrole zacjeljivanja rana. Oksidativni stres uzrokuju superoksid-dismutaza, glutation-peroksidaza, tioredoksini, hem oksigenaze, protein toplinskog šoka 27 (engl. *Heat shock protein, HSP 27*) i dušikov oksid sintaza. Karakteristike akutnog radijacijskog dermatitisa su apoptotični keratinociti, vakuolizacija bazalnog sloja i epidermalni edem. Kožna reakcija može biti blaga ili umjerena, a u 20-40% pacijenata razvija se dermatitis višeg stupnja s vlažnom deskvamacijom i ulceracijom (Wolf, 2022).

Rizični čimbenici pojave radijacijskog dermatitisa su čimbenici povezani s pacijentom, doziranje i raspored zračenja te istovremena primjena kemoterapije i radioterapije. Čimbenici povezani s pacijentom uključuju povećanu osjetljivost pojedinih dijelova tijela na izloženost zračenju, komorbiditete i životne navike. Prednji dio vrata, ekstremiteti, prsni koš, dojke, abdomen, lice i folikuli dlake na tjemenu su na zračenje najosjetljiviji dijelovi tijela. Dokazana je povezanost rekonstrukcije dojke i implantata sa rizikom pojave radijacijskog dermatitisa višeg stupnja jer koža ne može raspršiti toplinu nakon provedene rekonstrukcije. Viši indeks tjelesne mase (engl. *Body Mass Index, BMI*) i veće grudi povećavaju rizik dermatitisa drugog ili višeg stupnja, bez obzira na režim frakcioniranja. Uz pretilost, nekvalitetna prehrana, kronično izlaganje suncu i pušenje također su faktori rizika.

Pacijenti sa nasljednim bolestima, kao što su ataksija-teleangiektazija, Bloomov sindrom, Fanconijeva anemija, Gorlinov sindrom ili pigmentna kserodermija, u kojima je sposobnost popravka DNA oslabljena, izloženi su riziku razvoja ozbiljnog radijacijskog dermatitisa. Radijacijski dermatitis ovisi o ukupnoj dozi zračenja, dozi frakcije te volumenu i površini kože izloženoj zračenju (Wolf, 2022; Ratoša i sur., 2018).

Više je studija dokazalo smanjeni rizik akutnih toksičnih učinaka HFRT u usporedbi sa CRT. Studija iz 2015. godine potvrdila je nižu stopu učestalosti vlažne (6,6/28,5%) i suhe (18,7/58,8%) deskvamacije te dermatitisa drugog ili višeg stupnja (27,4/62,6%) u pacijentica liječenih HFRT u usporedbi sa CRT (Wolf, 2022).

Prevenција pojave dermatitisa moguća je korištenjem suvremenih tehnika zračenjem, primjerice IMRT, HFRT ili APBI. Bitno je kožu izloženu zračenjem zaštititi od iritacije i trenja, dok se zračenje provodi i 2-4 tjedna po završetku terapije. Koža ozračenog područja mora biti čista i suha. Preporuča se korištenje mlake vode i blagih sapuna, s pH 4-6, koji značajno smanjuju pruritus, eritem i deskvamaciju kože, u usporedbi s nepranjem. Hidratantne je kreme na bazi vode, ali bez lanolina i mirisa, poželjno koristiti 2-3 puta dnevno u tankom sloju, obavezno i vikendima kada se terapija zračenjem ne provodi. Parfemi i losioni na bazi alkohola se moraju izbjegavati. Odjeća mora biti široka, pacijenti se ne smiju izlagati sunčevom zračenju. Kukuruzni škrob i dječji puder ne smije se posipati po kožnim naborima. Dlake se uklanjaju električnim brijačem, a ne mokrim brijanjem. Od iznimne je važnosti prije primjene svake pojedinačne frakcije očistiti i osušiti kožu koja ulazi u polje zračenja. U protivnom vlažna površina kože može imati negativan bolus učinak, tj. povećati dozu zračenja isporučenu epidermisu. Korištenjem dezodoransa s aluminijem smanjenja je evaporacija znoja. Preporučuje se lokalna primjena kortikosteroida i to 0,1% mometazon-furoata i 0,1% hidrokortizon-butirat kreme, jednom do dvaput dnevno na polje liječenja, od prvog do zadnjeg dana ciklusa terapije zračenjem i dva tjedna po prestanku terapije zračenjem. Za lokalnu primjenu mogu se koristiti i aloe vera, trolamin ili trietanolamin, sukralfat, hijaluronska kiselina, srebrov sulfadiazin, askorbinska kiselina, dekspantenol, kamilica, neven, alantoin, bademovo i maslinovo ulje, mekane silikonske obloge i srebrni najlonski zavoji. Princip djelovanja silikonskih obloga i zavoja od silikonske pjene je poticanje ponovne epitelizacije i zacjeljivanja rane u vlažnoj okolini (<https://www.cosa.org.au/>; Wolf, 2022).

Jednokratna frakcionirana doza iznosi 2 Gy. Uslijed isporuke doze 12-20 Gy javlja se eritem, suha deskvamacija kod doza većih od 20 Gy te vlažna deskvamacija kod doza većih od 50 Gy.

Po završetku terapije zračenjem akutni dermatitis traje 10-14 dana, a ponovna epitelizacija započinje obično unutar 10 dana po zadnjoj primijenjenoj frakciji, ako nije nastala infekcija. Dermatitis četvrtog stupnja s nekrozom epidermisa ili subdermisa povezan je sa produljenom upalom i vremenom cijeljenja, a posljedice su fibroza, kseroza i gubitak adneksa kože. Potonje navedeno uzrokuje površinske ulceracije, spontana krvarenja i kraste.

Procjena stupnja dermatitisa određuje se prema Zajedničkim terminološkim kriterijima za nuspojave Nacionalnog instituta za rak (engl. *National cancer institute Common Terminology Criteria for Adverse Events, NCI CTCAE*):

Stupanj 1 NCI CTCAE /blagi dermatitis - blijedi eritem sa suhom deskvamacijom počinje nekoliko dana do tjedana od početka terapije, a simptomi nestaju unutar mjesec dana. Popratni simptomi su svrbež, gubitak kose i smanjeno znojenje.

Stupanj 2 NCI CTCAE /umjereni dermatitis – javljaju se jaki eritem, pjegava vlažna deskvamacija kožnih nabora, epidermalna nekroza, fibrozni eksudat, često značajna bol te mogući umjereni edem.

Stupanj 3 NCI CTCAE – vlažna konfluentna deskvamacija uz mogućnost krvarenja u slučaju traume te jači edem. Liječenje je usmjereno na sprječavanje sekundarne infekcije kože i korištenje obloga na područjima ljuštenja kože. Ponekad se može prekinuti terapija zračenjem, ovisno o lokalizaciji vlažne deskvamacije i nelagodi pacijenta.

Stupanj 4 NCI CTCAE – prisutna je nekroza kože ili ulceracija svih slojeva dermisa. Mogući je nastanak spontanog krvarenja zahvaćenog mjesta. Potencijalno može biti indicirano presađivanje kože, a posljedice mogu biti opasne po život. Liječenje provodi multidisciplinarni tim, a ponekad se prekida terapija zračenjem. Može uključivati kirurški debridman, presađivanje kože u punoj debljini, miokutane režnjeve ili režnjeve peteljke. U slučaju pojave superinfekcije primjenjuje se lokalna ili sistemska antibiotska terapija.

Stupanj 5 NCI CTCAE – rijetko se može dogoditi smrtni ishod.

Dijagnoza dermatitisa postavlja se kliničkim pregledom pacijenta, a temelji na nalazu kožnih promjena. Važan je anamnestički podatak o provedenoj radioterapiji unatrag tri mjeseca prije pojave dermatitisa i ukupnoj kumulativnoj dozi zračenja. Diferencijalno dijagnostički u obzir dolaze alergijski kontaktni dermatitis, intertrigo, dermatofitoza otvora zračenja, herpes zoster, bolest presatka protiv domaćina i Stevens-Johnsonov sindrom/toksična epidermalna nekroliza.

Druge akutne kožne reakcije na terapiju zračenjem su reakcija prisjećanja zračenja, opekline, eozinofilna polimorfna i pruritična erupcija i subakutni radijacijski dermatitis izazvan fluoroskopijom.

Reakcija prisjećanja zračenja je upalna reakcija ograničena na područje prethodnog izlaganja zračenju, a potaknuta primanjem kemoterapije iza provedene radioterapije. Može nastati tjednima, mjesecima ili godinama nakon radioterapije. Klinička slika se manifestira blagim osipom, suhom deskvamacijom, pruritusom, edemom, makulopapuloznim promjenama i ulceracijama. U trećini slučajeva reakcije prisjećanja javljaju se na drugim mjestima u tijelu, npr. plućima, oralnoj sluznici i gastrointestinalnom sustavu. Nestaju unutar 1-2 tjedna od prestanka terapije.

Opekline od zračenja rijetko se javljaju, a rezultat su izloženosti visokim dozama zračenja kod ponavljanja dijagnostičkih pretraga, intervencijskih radioloških postupaka ili terapije zračenjem. Pojavnost im varira u tjednima ili godinama nakon zračenja.

Eozinofilna polimorfna i pruritična erupcija (engl. *Eosinophilic polymorphic and pruritic eruption, EPPER*) atipična je reakcija na radioterapiju u pacijentica s karcinomom vrata maternice i pacijenta/ice s karcinomom dojke. Očituje se eritematoznim papulama, pustulama, ekzorijacijama, a povremeno i osipima, vezikulama i bulama, koje su praćene lokaliziranim ili generaliziranim svrbežom. Erupcija se može proširiti na područje oko ozračenog, ali i na udove. Liječi se lokalnim i sistemskim kortikosteroidima te antihistaminicima, a sama kožna reakcija nestaje kroz nekoliko tjedana po prestanku zračenja.

Subakutni radijacijski dermatitis izazvan fluoroskopijom netipični je oblik radijacijskog dermatitisa. Javlja se odgođeno unutar nekoliko tjedana do nekoliko mjeseci nakon završenog IORT-a. Na ozračenom području prisutna je eritematozna mrlja ili plak, koji može indurirati, hiperpigmentirati i ulcerirati (Wolf, 2022).

#### 4.3.1.3. Celulitis

Akutni celulitis je bakterijska infekcija kože dojke. Relativno je rijetka nuspojava. Incidencija celulitisa nakon BCS-a i terapije zračenjem je 1-8%. Faktori rizika su prethodni celulitis ili infekcija dojke, operacija dojke unatrag 30 dana, laktacija, traume i lezije na koži dojke. Najčešći uzročnik je  $\beta$ -hemolitički streptokok skupine B, a rjeđe *Staphylococcus aureus* (uključujući i *S. aureus* rezistentan na meticilin, MRSA). Simptomi jesu bol, lokalizirani ili difuzni eritem, edem, osjetljivost i toplina. Aksilarni limfni čvorovi mogu biti povećani i osjetljivi na dodir.

Dijagnoza se postavlja na osnovu anamneze i kliničkog pregleda. Ne postoji laboratorijska pretraga, koja potvrđuje dijagnozu celulitisa. Ultrazvuk se koristi kada treba isključiti ili potvrditi edem, apsces, malignitet i u slučaju izostanka terapijskog odgovora unutar 48-72 sata od započinjanja liječenja antibioticima. Diferencijalno dijagnostički u obzir dolaze apsces dojke, kožni apsces koji prekriva dojku, upalni karcinom dojke, druge zloćudne bolesti dojke, Pagetova bolest, površinski tromboflebitis dojke (Mondorova bolest) i lokalizirana sklerodermija (Morphea), postoperativni dermalni limfedem, dermatitis ili fibroza izazvana zračenjem, spontana gangrena dojke i rana od ugriza.

Celulitis se liječi antibioticima empirijski i prema antibiogramu, u trajanju 5-14 dana te simptomatski. Lokalno se primjenjuju hladni oblozi. Bol se kupira primjenom nesteroidnih protuupalnih lijekova (engl. *Non-steroidal anti-inflammatory drugs, NSAID*). Povišena tjelesna temperatura snižava se antipireticima. Parenteralna terapija antibiotika obavezna je kod pojave zimice i tresavice, povišene tjelesne temperature te malaksalosti. Oralni antibiotici se primjenjuju u pacijenata sa blažom kliničkom slikom ili kao terapija održavanja nakon parenteralne primjene. Beta laktamski antibiotici, kojima se liječi celulitis, su cefazolin (1-2g i.v. svakih 8h), nafcilin i oksacilin (1-2g i.v. svaka 4 sata) te flukloksacilin (2g i.v. svakih 6 sati). Za pacijente osjetljive na beta laktame, izbor su vankomicin i klindamicin.

Akutni odgođeni celulitis, nakon BCS i radioterapije, javlja se mjesecima i godinama kasnije. Potenciran je rizičnim čimbenicima, kao što su pretilost, stvaranje hematoma i postoperativnih hematoma, edema dojke, velikog reseciranog volumena i poremećaja vezivnog tkiva. Glavni klinički znakovi su eritem, koji može biti prisutan i do godinu dana, te edem, koji može biti trajan. Važan simptom je i bol, čiji se intenzitet povećava prema kraju dana. Liječi se antibioticima, a pomaže i ručna limfna drenaža, masaža i njega kože.

Dugotrajni eritem i edem zahtjevaju *punch* ili *core* biopsiju, kako bi se isključila pojava novog karcinoma (Dixon i Baddour, 2022).

#### **4.3.1.4. Postoperativna bol**

Postoperativna bol očekivano i redovito se javlja nakon operacije unutar 7 do 30 dana. Subjektivna je, reakcija je na štetne podražaje koji mogu postati patološki. Uzrok joj je stvarna ili potencijalna ozljeda tkiva (Chou i sur., 2020).

Akutni bolni sindromi javljaju se tijekom dijagnostičko-terapijskih zahvata, a kronični bolni sindromi uzrokovani su karcinomom ili kemoterapijom (Portenoy i Dhingra, 2022).

Kod osoba koje su preboljele karcinom dojke, bol smanjuje kvalitetu života. Tjeskoba, depresija, poremećaj spavanja i neadekvatno suočavanje, povezani su sa varijabilnom procjenom akutne boli. Posljedice operativnog zahvata su oštećenja i mikrodevaskularizacija tkiva, kaskada upalnih medijatora (npr. prostaglandini, bradikinini, IL 1- $\beta$ , TNF- $\alpha$ , radikali vodika, bakterijski peptidi, mi-RNA) i faktora rasta koji se otpuštaju i do nekoliko tjedana od operacije te aktiviraju nociceptore. Temeljna razlika akutne i kronične boli je nestanak bolova u očekivanom periodu zacjeljivanja rane (2-3 tjedna, pa čak i 3mjeseca). Intenzitet akutne postoperativne boli jače je izražen kod aksilarne disekcije s/bez očuvanja interkostalno brahijalnog živca, rekonstrukcijskog zahvata, opsežnijih operacija te kod operacija sa više drenova. Čimbenici rizika su mlađa životna dob, preoperativno prisutna bol, emocionalni stres i anksioznost. Akutna postoperativna bol ima funkciju zaštite tkiva u fazi zacjeljivanja. Narušava emocionalnu, fizičku i kognitivnu funkciju (Schreiber i sur., 2019).

Moguća je pojava sindroma akutne brahijalne plexopatije, koji se očituje pojavom boli, parestezija i disfunkcije ruke (Portenoy i Dhingra, 2022).

U liječenju postoperativne boli, primjena opioda se napušta zbog razvoja opioidne krize. Preporučena je multimodalna analgezija, koja uključuje primjenu gabapentinoide do 48 sati nakon operacije. Smanjena je primjena lokalnih anestetika s produljenim oslobađanjem, NSAID-a te ketamina. Naglasak se stavlja na individualizaciji pacijenta (Schreiber i sur., 2019).

### 4.3.1.5. Akutne odgođene nuspojave

#### 4.3.1.5.1. Pneumonitis

Pneumonitis je ozljeda pluća uzrokovana zračenjem, čija pojava ovisi o vrsti i polju zračenja, koje se planira prema tipu karcinoma. Stupanj pneumonitisa se procjenjuje s obzirom na aktivnost i kvalitetu života pacijenta, a ne na osnovu radiografskih promjena. Javlja se u približno 1-9% pacijenata s karcinomom dojke.

Posljedica radioterapije je pucanje jakih kemijskih veza i nastanak slobodnih radikala, neizravnom interakcijom s vodom tkiva. Nastali slobodni radikali oštećuju niti DNA. Zračenje djeluje izravno citotoksično na plućni parenhim. Epitelne stanice oštećene zračenjem gube sposobnost stanične diobe (tzv. klonogena smrt) te nastupa apoptoza. Nakon zračenja u serumu se povisuje razina citokina, i to transformirajućeg faktora rasta  $\beta$  (TGF- $\beta$ ), faktora tumorske nekroze  $\alpha$  (TNF- $\alpha$ ), IL-1 $\alpha$  i IL-6.

Važni čimbenici rizika za nastanak pneumonitisa su volumen ozračenih pluća, srednja plućna doza (engl. *Medium lung dose, MLD*) te metoda zračenja. U pacijenata s karcinomom dojke, nakon primljenog adjuvantnog zračenja stijenke prsnog koša, prolazna upala pluća javlja se u 5% slučajeva. Rizik raste povećanjem volumena pluća u tangencijalnim poljima, liječenjem regionalnih limfnih čvorova (supraklavikularnih, aksilarnih i unutarnje mamarne regije), prisustvom komorbiditeta (npr. dijabetes) te istovremenom primjenom kemoterapije u usporedbi sa sekvencijalnom terapijom (8,8% prema 1,3%). Srednja plućna doza definira se kao volumen normalnih pluća (ukupni volumen pluća minus planirani ciljni volumen za radioterapiju), koji prima 20 Gy ( $V_{20}$ ) ili veću dozu zračenja. Grupa liječnika i fizičara 2010. godine analizom više od 70 članaka unutar serije QUANTEC preporučila je da se  $V_{20}$  zadrži na  $\leq 30-35\%$  i  $MLD \leq 20-23$  Gy. Vodeći se upravo navedenim preporukama, rizik pojave pneumonitisa je  $\leq 20\%$ . Terapija snopom protona umjesto fotona smanjuje učestalost radijacijskog pneumonitisa, smanjenjem volumena pluća koja primaju kliničku značajnu dozu. Jedan od najznačajnijih čimbenika rizika je intersticijska bolest pluća (engl. *Interstitial lung disease, ILD*). Ista se povezuje s rizikom pojave respiratornog zatajenja ili smrti od radijacijskog pneumonitisa. Ostali čimbenici su prethodno torakalno zračenje, gubitak volumena zbog kolapsa pluća, mlađa životna dob, pušenje, kronična opstruktivna plućna bolest, ženski spol, endokrina terapija karcinoma dojke i prekid primjene glukortikoidne terapije.



Tipičan tijek bolesti obuhvaća 5 faza, a te su neposredna, faza mirovanja, akutna eksudativna, srednja te radijacijska fibroza, kao krajnji ishod. Neposredna faza počinje nekoliko sati do dana nakon zračenja. Obično je asimptomatska. Patološki, sluznica postaje hiperemična i kongestivna s infiltracijom leukocita te povećanom propusnošću kapilara, što dovodi do razvoja lokaliziranog plućnog edema. Razvija se eksudativni alveolitis uz hipersekreciju trahealnog bronha. Pneumociti tipa 1 su slomljeni, a alveolarni surfaktant povećan (Peikert i Owen, 2023).

U fazi mirovanja se kroz sljedeća 2-3 tjedna, u ozračenim plućima, nakuplja gusti sekret, kojeg stvaraju vrčaste stanice. Od simptoma se može javiti kašalj (Come, 2022).

Nakon 3-12 tjedana od izlaganja zračenju nastupa akutna eksudativna faza, u kojoj se najčešće javljaju simptomi bolesti. Isti su povišena tjelesna temperatura, dispneja, suhi i nadražajni kašalj, bol u prsima (često pleuritična substernalna), malaksalost i gubitak težine. Auskultacijski se čuje pucketanje i trljanje pleure zahvaćenog područja. U najtežim slučajevima javljaju se znakovi teške plućne disfunkcije, a ti su tahipneja, cijanoza i plućna hipertenzija. Patološki, započinje ljuštenje endotelnih i epitelnih stanica, sužavanje plućnih kapilara i mikrovaskularna tromboza. Nastaju hijalinske membrane zbog ljuštenja alveolarnih pneumocita i posljedično istjecanja eksudata, bogatog fibrinom, u alveole. Duž endotela vide se divovske stanice, a pneumociti tipa 2 su hiperplastični i atipični.

U srednjoj fazi povlači se akutni eksudativni proces, smanjuju se klinički simptomi, razgrađuje alveolarni eksudat i tope hijalinske membrane. Slijedi patološko cijeljenje, migracija fibroblasta i proliferacija u alveolarnim stijenkama i prostorima. Taloženjem sintetiziranog kolagena, intersticij zadebljava.

Posljednja je faza radijacijskog pneumonitisa radijacijska fibroza, koja nastaje nakon 6 mjeseci od završetka terapije zračenjem. Asimptomatski godinama napreduje, a učestalost joj je 5-15%.

Osim radijacijskog pneumonitisa, 1-3% pacijenata, 3-17 mjeseci nakon radioterapije, može razviti sekundarnu organizirajuću pneumoniju.

Nakon provedene terapije zračenjem, ako se pojave simptomi pneumonitisa, pacijenta treba dijagnostički obraditi. Od pretraga provode se rendgen srca i pluća, CT prsnog koša, spirometrija, oksimetrija, difuzijski kapacitet za ugljični monoksid, bronhoskopija uz uzimanje uzoraka bronhoalveolarnog lavata (BAL).

Dijagnoza se postavlja na osnovnu anamnestičkih podataka, kliničkog pregleda, pojave tipičnih simptoma i provedenih pretraga. Diferencijalno dijagnostički u obzir dolaze infekcija, plućna embolija, jatrogeni pneumonitis, progresija maligne bolesti, akutna egzacerbacija KOPB-a, ILD, zatajenje srca, perikarditis, ezofagitis i rani radijacijski pneumonitis.

Liječenje pneumonitisa je simptomatsko, antitusicima i terapijom kisika. Oralni glukokortikoidi, poput prednizona, indicirani su kod simptomatskih pacijenata sa subakutnim pneumonitisom. Dispneja i hipoksemija, tijekom 3-18 mjeseci, smanjuju se zbog poboljšanja perfuzije i ventilacije tkiva ozlijeđenog zračenjem (Peikert i Owen, 2023).

#### **4.3.1.5.2. Limfedem**

Limfedem je patološko nakupljanje međustanične tekućine i fibroadipoznog tkiva kao posljedice ozljede, infekcije ili prirođenih abnormalnosti limfnog sustava. Nastaje preopterećenjem transportnog kapaciteta istog, što uzrokuje nakupljanje filtrirane tekućine u međustaničju, bez poremećene kapilarne filtracije. Akutni/privremeni/kratkotrajni limfedem pojavljuje se unutar nekoliko dana, tjedana ili mjeseci, najkasnije do godinu dana po završetku liječenja (<https://www.cancer.org/>; Mehrara, 2022).

Fiziološki, protok limfe odvija se u sustavu niskog tlaka. Početni limfni kanali spajaju se u žile sve većeg promjera, djelomično okružene specijaliziranim glatkim mišićnim slojem, čija kontrakcija potiče peristaltičko kretanje limfe prema sistemskoj cirkulaciji. Limfni kolektori imaju jednosmjerne ventile, koji sprječavaju povratni protok. Protok limfe određuju tlak međustanične tekućine i aktivnost limfne pumpe. Povećanjem količine proteina u međustaničnoj tekućini, raste protok limfe, iz tkivnih prostora se ispire više bjelančevina, a sama koncentracija istih vraća se na normalnu nisku vrijednost. Limfne žile su jedini put kojim se bjelančevine mogu vratiti u cirkulaciju. Limfa iz oba donja ekstremiteta, gastrointestinalnog sustava i lijevog gornjeg dijela tijela (ruka, lijevo prsište, gornji dio leđa, rame i dojka) ulijeva se u vensku cirkulaciju kroz torakalni kanal (lat. *ductus thoracicus*), koji tvori venski kut između lijeve potključne vene i lijeve unutarnje vratne vene. Limfa, koja otječe iz desnog gornjeg tijela, ulijeva se u desni limfni kanal preko desnog venskog puta. Iz kože i potkožnog tkiva drenira se površinskim limfnim sustavom u limfne čvorove aksile ili zdjelice. U jednom satu kroz torakalni kanal protječe ukupno 120 mililitara limfe (Mehrara, 2022; Guyton, 1990).

Razlikuju se primarni i sekundarni limfedem, ovisno o etiologiji i prezentaciji.

Primarni limfedem nema poticajni faktor. Uzrokuje ga nasljedno stanje povezano s patološkim razvojem limfnih žila. Češće se javlja u djetinjstvu, ali može se javiti i u kasnijoj životnoj dobi. Manifestira se pojavom otekline kod rođenja ili do druge godine starosti. Pojavnost mu je veća u žena, zahvaća donje ekstremitete, no može se javiti i na gornjim ekstremitetima i u muškaraca. Uzroci sekundarnog limfedema su karcinom i terapija karcinoma, kirurški zahvati dojke, infekcije koje dovode do stvaranja ožiljaka, pretilost i kronični oblici limfnog preopterećenja (kronična venska insuficijencija, trauma/opekline) (Mehrara, 2022).

Predisponirajući su čimbenici sekundarnog limfedema povezanog s karcinomom dojke (engl. *Breast cancer related lymphedema, BCRL*) specifični za bolest (izvan kontrole pacijenta) te vezani za način života (pod kontrolom pacijenta). Čimbenici izvan kontrole pacijenta jesu dob u trenutku postavljanja dijagnoze, stadij bolesti, veličina kirurškog zahvata, potreba za adjuvantnom terapijom i razvoj postoperativnih komplikacija (infekcije, serom).

Mastektomija, u usporedbi s lumpektomijom, pokazuje 2-6 puta veću učestalost pojave limfedema. Limfedem povezan s karcinomom dojke nastaje nakon kompresije limfnih kanala ili čvorova karcinomom, infiltracijom limfnih žila tumorskim stanicama (tzv. limfangitična karcinomatosa), limfnom desekcijom ili limfadenektomijom te kao posljedica radioterapije limfnih čvorova. Meta analiza 72 studije iz 2013. godine dokazala je 17%-tnu incidenciju limfedema gornjih ekstremiteta za preživjele od karcinoma dojke. Najveća učestalost je unutar prve dvije godine od postavljene dijagnoze. Provedenim kliničkim pregledom pacijenta, mjerenjima udova te samoprocjenom incidencija je bila 13, 15 i 20%. Mnoge pacijentice više strahuju od nastanka limfedema negoli same dijagnoze karcinoma ili gubitka dojke (Mehrara, 2022; Bodai i Tusó, 2015).

Limfadenektomija je primarni uzrok limfedema u pacijenata s karcinomom dojke. Opseg aksilarne disekcije i omjer pozitivnih/negativnih limfnih čvorova bitni su kod odluke o uklanjanju aksilarnih limfnih čvorova. Suvremeni terapijski pristup liječenja karcinoma dojke ne zahtjeva limfadenektomiju u slučaju klinički dokazanih negativnih limfnih čvorova aksile. Umjesto limfadenektomije, može se provesti biopsija sentinel limfnog čvora (engl. *Sentinel lymph node biopsy, SLBN*), koja klinički dokazano smanjuje pojavu limfedema i komplikacija kronične boli. Brojne studije utvrdile su kako SLBN rezultira značajnim smanjenjem razvoja BCRL, koji trenutno iznosi 7-8% unutar 6 mjeseci (Bodai i Tusó, 2015).

Biopsija sentinel limfnog čvora podrazumijeva kirurško uklanjanje prvog limfnog čvora aksile, u koji karcinom može metastazirati. Svrha SLBN je procjena i određivanje stadija karcinoma dojke. Nakon operacije, pojava limfedema je povezana sa povećanjem indeksa tjelesne mase, veličinom primarnog kirurškog zahvata, lokacijom karcinoma, odgođenim zacjeljivanjem rane, postoperativnom infekcijom, hematomom ili seromom (Maguire i Brogi, 2016).

Retrospektivna studija iz 2012. godine prijavila je veću incidenciju limfedema u žena liječenih supraklavikularnom, aksilarnom radioterapijom i brahiterapijom.

Osnova dijagnoze limfedema su anamneza i fizikalni pregled. Bitno je prikupiti podatke od postavljanja dijagnoze do završetka liječenja. U pacijenata sa disekcijom limfnih čvorova s/bez zračenja limfedem se javlja u vidu polaganog, postepenog oticanja ruke na strani operirane dojke. U početku se može osjetiti bol u zahvaćenoj ruci, a edem prati osjećaj težine, zatezanja i nelagoda. Otok se širi od proksimalnog dijela ruke pa do šake. Moguć je i otok ipsilateralne dojke i/ili gornje stijenke prsnog koša. Kretanje ruke su ograničene, a posljedice utječu na obavljanje svakodnevnih aktivnosti i sliku o sebi. Fizikalnim pregledom procjenjuje se funkcija krvožilnog sustava, izgled kože i mekog tkiva te je obavezna palpacija limfnih čvorova. Na samom se početku edem karakterizira kao mekana i udubljena oteklina, koja izostaje kod uznapredovalog limfedema. Progresijom limfedema dermalno zadebljanje postaje klinički vidljivo, koža suha i čvrsta s manje udubljenja, uslijed razvoja fibroze i nakupljanja adipocita. Mjere se opsezi ruke zahvaćene limfedemom i suprotne zdrave ruke. Mjesta na kojima se vrše mjerenja su metakarpalno-falangealni zglobovi (ako su edematozni), zglob ruke (10 centimetara ispod i iznad od nastavka olekranona). Bitan parametar mjerenja je razlika opsega veća od 2 centimetra između zahvaćene i zdrave ruke (Mehrara, 2022).

Od slikovnih metoda preporučena je ultrazvuk. Specifične pretrage su limfoscintigrafija, MSCT, MR/MRI i limfografija. Limfoscintigrafija prati protok makromolekula i intersticijske tekućine od kože do limfnih čvorova. U mrežni prostor ruke injiciraju se supkutanli ili intradermalni radioaktivni obilježivači, a snimanje se izvodi 30-120 minuta nakon ubrizgavanja. Pacijent u tom periodu mora izvoditi stresnu aktivnost poput hodanja, masaže ili stiskanja loptice otprilike 20 minuta, a potom slijedi novo snimanje. Potvrda oštećene limfne funkcije uključuje odgođenu, asimetričnu ili odsutnu vidljivost lokalnih limfnih čvorova i dermalnog povrata toka. Nadalje, MSCT-om i MR-om dokazujemo nakupljanje tekućine u mekim tkivima ruke. Nakon fizikalnog pregleda procjenjuje se stadij limfedema. Isti mogu biti blagi (stadij 0 i I), umjereni (stadij II) i teški (stadij III).

Stadij 0 i I limfedema često su reverzibilni, dok stadij II i III ne reagiraju dobro na terapiju. Diferencijalno dijagnostički u obzir dolaze kronična venska insuficijencija, akutna duboka venska tromboza, posttrombotski venski sindrom, hipertrofija udova, lipedem, miksedem i neki drugi karcinom (<https://www.cancer.org/>; Mehrara, 2022).

Tretman ranog limfedema uključuje svakodnevno provođenje laganih vježbi, uz konzultaciju fizioterapeuta. Preporuke su nošenje široke pamučne odjeće i grudnjaka s podstavljenim naramenicama, izbjegavanje nošenja torbe i ograničenje aktivnosti zahvaćene ruke, mjerenje krvnog tlaka i vađenje krvi na zdravoj ruci, ne izlaganje ekstremnim promjenama temperature, njega kože. U slučaju pojave boli, ruku treba staviti u povišen položaj iznad razine srca. Pacijent treba redovito pratiti stanje kože, pojavu boli ili povišene tjelesne temperature. Morbiditeti limfedema dovode do ograničenih kretnji i emocionalne patnje, koja nerijetko izolira pacijenta iz društva (<https://www.cancer.org/>; Bodai i Tusó, 2015).

#### **4.3.2. Kronične nuspojave**

Kasne posljedice karcinoma dojke odnose se na kardiovaskularne bolesti, zdravlje kostiju, tromboembolijske rizike, dugoročnu usklađenost sa oralnom terapijom i promjenu načina života. Za razliku od akutnih, kronične nuspojave javljaju se mjesecima ili godinama nakon završenog liječenja karcinoma. Dermatitis, limfedem, umor i bol akutne su nuspojave, koje često prelaze u kronične (Come, 2022; Batenburg i sur., 2022; Bodai i Tusó, 2015).

Kronični dermatitis manifestira se dermalnom fibrozom i poikilodermatoznim promjenama, poremećajima pigmentacije kože, teleangiektazijama i atrofijama.

Histopatološki, prisutna je eozinofilna homogenizirana skleroza dermalnog kolagena, raspršeni veliki atipični fibroblasti, izostanak pilosebacealnih jedinica i vaskularne promjene. Duboke žile su fibrozno zadebljale, a teleangiektazije vidljive u gornjem dermisu.

Nekoliko randomiziranih studija provelo je ispitivanje liječenja kroničnog dermatitisa primjenom pentoksifilina i tokoferola. Međutim, doza, djelovanje i uloga tokoferola nije dokazana. Postradijacijska morfea je rijetka kasna komplikacija u žena, koje su primile terapiju zračenjem karcinoma dojke. Ima značajan morbiditet i pojavu boli, kao i kozmetičkih promjena. Razvijaju se sklerotični plakovi slični idiopatskoj morfeji ozračenog područja, a promjene mogu zahvatiti i zdravu kožu. Liječenje uključuje primjenu topikalnih intralezijskih kortikosteroida, fototerapiju i imunosupresive (Wolf i Hong, 2022; Batenburg i sur., 2022).

Kronični limfedem iscrpljujuća je posljedica karcinoma dojke te često otporna na konvencionalnu terapiju. Remeti zacjeljivanje rana i može dovesti do infekcija, primjerice celulitisa. Dio pacijenata sa limfedemom može razviti neuropatsku bol, kao posljedicu ozljede brahijalnog pleksusa ili sindrom uklještenja živca. Uobičajeno liječenje uključuje ručnu limfnu drenažu (engl. *Manual lymphatic drainage, MLD*), potpunu dekongestivnu terapiju (engl. *Complete decongestive therapy, CDT*), kompresivno previjanje, intermitentnu pneumatsku kompresiju (eng. *Intermittent pneumatic compression, IPC*), kompresijsku odjeću ili kirurški zahvat, poput limfne prenosnice, prijenosa limfnih čvorova ili liposukciju (<https://www.cancer.org/>; Mehrara, 2022; Portenoy i Dhingra, 2022; Bodai i Tusso, 2015).

Umor je česta akutna (80%) i kronična (40%) nuspojava radioterapije, a intenzitetom je jači tijekom samog liječenja. Kod trećine pacijentica umor perzistira i do nekoliko godina od završenog liječenja. Predisponirajući faktori za CRF su liječenje karcinoma, progresivni rast karcinoma, nekupirana bol, anemija, metabolički poremećaji, komorbiditeti, nuspojave lijekova, smanjena fizička aktivnost te poremećaj raspoloženja (depresija, emocionalni stres, nesanic). Dokazana je korelacija CRF-a i pojave depresije, što je bitno razlikovati prilikom postavljanja dijagnoze kroničnog umora. Važno je uzeti dobru anamnezu pacijenta, provesti fizikalni pregled, procijeniti trenutno stanje karcinoma i kompletnog stanja organizma (Escalante, 2022; Come, 2022; Forster i sur., 2020).

Postmastektomijski bolni sindrom (engl. *Postmastectomy pain syndrome, PMPS*) je vrsta neuropatske boli, koja se može javiti nakon operativnog zahvata karcinoma dojke, osobito operacija uklanjanja tkiva iz gornjeg vanjskog kvadranta dojke i/ili aksile. Bol može uzrokovati dugotrajnu nesposobnost i poremećaj spavanja. Obavljanje svakodnevnih aktivnosti je narušeno, zahvaćena ruka se štedi, što dovodi do nastanka adhezivnog kapsulitisa ramena (tzv. smrznuto rame) ili kompleksnog regionalnog bolnog sindroma (kauzalgija). Obično je lokaliziran na postraničnoj stijenci prsnog koša, aksili i/ili medijalnoj nadlaktici. Traje više od 3 mjeseca po operaciji, s pretpostavkom isključivanja svih drugih uzroka. Direktna posljedica karcinoma u oko  $\frac{3}{4}$  pacijenata može biti kronična bol, koja se očituje kao nociceptivni (visceralni ili somatski) ili neuropatski sindrom. Simptomi PMPS-a su žarenje, probadanje, obamrlost i parestezija. Pacijenti sa PMPS-om prijavljuju žareću bol, električni udar ili probadajuću bol s/bez neuropatskih simptoma na mjestu operacije i/ili ipsilateralnoj ruci. Ostali simptomi su bol u mišićima prsnog koša, smanjene kretnje ramena i snaga stiska ruke. Uzrokovan je direktnom ozljedom interkostobrahijalnog živca tijekom operacije ili kasnijim stvaranjem traumatskog neurona ili ožiljka.

Potvrđena je povezanost utjecaja psihosocijalnih čimbenika na jačinu akutne i kronične boli. Dijagnoza se postavlja anamnezom, fizikalnim pregledom, potvrdom karakterističnih simptoma PMPS-a. Slikovne metode treba uzeti u obzir u slučaju isključivanja drugih poremećaja. Diferencijalno dijagnostički može se posumnjati na lokoregionalni recidiv karcinoma dojke, metastatski karcinom dojke, upalu ili infekciju, fantomsku bol u dojkama, postoperativni nebolni osjećaj, kemijsku neuropatiju, limfedem, poremećaje mišićno-koštanog sustava i cervikalnu radikulopatiju (Shen, 2022).

#### **4.3.2.1. Fibroza**

Fibroza uzrokovana zračenjem moguća je nuspojava, a zahvaća kožu, potkožno tkivo, pluća, gastrointestinalni, genitalno-urinarni sustav, mišiće ili druge organe, ovisno o mjestu zračenja. Najčešće je uočena u pacijenata s karcinomom dojke. Nastala fibroza smanjuje kvalitetu života, a vidljive su promjene u smislu kontraktura dojke, disfunkcije ramena te produljenja oporavka nakon rekonstrukcije dojke. Razvoj fibroze ovisi o dozi i volumenu zračenja, rasporedu frakcija, prethodne ili istovremene primjene drugih terapija (citostatika ili kortikosteroida) i komorbiditeta (npr. dijabetes). Unaprjeđenjem tehnika radioterapije, moguće je smanjenje razvoja fibroze, primjenom većih doza na mjesto karcinoma i nižim dozama za zdravo tkivo (Weiss, 2023; Park i sur., 2022; Come, 2022).

Histološki, u ranim stadijima fibroze prisutan je upalni infiltrat bogat makrofazima. Fibroblasti diferenciraju u postmitotske fibroците. U vaskularnom fibroznom tkivu odvija se hiperprodukcija i precipitacija proteina ekstracelularnog matriksa i kolagena. U razvoj fibroze uključeni su TNF- $\alpha$ , IL-6 i IL-1. Za regulaciju proliferacije i diferencijacije fibroblasta, sintezu proteina vanstaničnog matriksa i metaloproteinaza odgovorni su fibrogeni citokini, TGF- $\beta$ , PDGF te CTGF (Weiss, 2023).

Razlikuju se 4 stupnja kasne supkutane fibroze.

Stupanj 1 karakteriziran je blagom induracijom i gubitkom supkutane masnoće, stupanj 2 osrednjom teškom fibrozom, stupanj 3 značajnim otvrdnućem i gubitkom potkožnog tkiva te stupanj 4 obilježen ulceracijama (Hickey i Lehman, 2021).

Radioterapija karcinoma dojke povezana je s poremećajem mikrovaskularizacije, a posljedice su smanjena perfuzija i fibroza. Aplikacijom ukupne doze 60 Gy ili više, predispozicija za pojavu fibroze u vezivnom i krvožilnom sustavu raste. Radiološke tehnike, koje povećavaju rizik nastanka fibroze su radioterapija preklapajućim tangencijalnim poljima dojke i unutarnjim poljima limfnih čvorova dojke, visoka jednokratna doza zračenja, istovremena aplikacija različitih tehnika zračenja, primjena nekoliko frakcija dnevno, postoperativna radioterapija. Pacijenti s bolestima vezivnog tkiva, primjerice reumatoidnim artritismom, sistemskim eritematoznim lupusom i sklerodermijom, nakon liječenja radioterapijom pokazuju veću sklonost razvoju kasnih komplikacija zračenja (osteonekroza, fibroza i prijelomi kostiju) (Weiss, 2023).

Simptomi fibroze su zadebljanje kože, limfedem, poremećaj funkcije zgloba, ožiljci, suženja u šupljim organima (mokraćni mjehur, crijeva, pluća) i ulceracija. Uobičajeno se javljaju 4-12 mjeseci po završenoj radioterapiji i godinama progrediraju. Akutni simptomi mogu izostati, ali je kasna toksičnost posljedica akutne reakcije u organu, neposredno ili nakon razdoblja mirovanja. Kod primjene standardne radioterapije, rizik nastanka fibroze je nizak. Na fibrozu se može posumnjati pojavom induracije i zatezanja kože, nekroze, ulceracije, boli, ograničenih kretnji ramenog i ručnog zgloba, limfedema te brahijalne ili cervikalne plexopatije. Primjena dodatnog zračenja ležišta tumora nakon WBRT povećava stopu incidencije fibroze, iako je učinak lokalne kontrole zračenja bolji.

Dijagnoza se obično postavlja kliničkim pregledom i palpacijom. Diferencijalno dijagnostički razmišlja se i o recidivu karcinoma. Primjena IMRT-a dugoročno smanjuje kasne komplikacije zračenja.

Pozitivan učinak na mikrovaskularnu cirkulaciju ima pentoksifilin, derivat ksantina, koji sprječava agregaciju trombocita i proliferaciju fibroblasta te stvaranje izvanstaničnog matriksa. Primjenjuje se sam ili u kombinaciji s tokoferolom. Terapija fibroze ovisi o lokaciji promjena, intenzitetu simptoma i zahvaćenosti. U slučaju procjene povećanog rizika nastanka fibroze, preporučuje se preventivno aktivna i pasivna fizikalna terapija.

Liječenje fibroze izazvane zračenjem je simptomatsko. Louis-Paul Guitay masaža (LPG) smanjuje fibrozne promjene kože u pacijenata s karcinomom dojke. Ostali načini liječenja su limfna drenaža i fizikalna terapija zahvaćenih zglobova. Liječnik može propisati analgetsku terapiju u svrhu kupiranja bolova. Postoji i opcija primjene hiperbaričnog kisika (Weiss, 2023).



#### 4.3.2.2. Kardiotoksičnost

Kardiotoksičnost je bolest srca izazvana zračenjem (engl. *Radiation-induced hearth disease, RIHD*). Visoka doza radioterapije može izazvati oštećenje bilo kojeg djela srca. Najčešća akutna posljedica radioterapije je perikarditis, dok se u kasnijem periodu javljaju kronične bolesti perikarda, koronarnih arterija, zalistaka te slabljenje srčanog mišića, uz značajan postotak morbiditeta ili mortaliteta (Marks i sur., 2022; Choksey i Timm, 2021).

Bolest varira od poremećaja funkcije lijeve klijetke sve do ishemije miokarda, hipertenzije, aritmije, bolesti zalistaka, tromboembolijske bolesti, plućne hipertenzije i upale vanjske srčane ovojnice. Zračenjem prsnog koša, kasne nuspojave zračenja izravno oštećuju miokard i koronarne arterije, što povećava rizik za nastanak infarkta, u usporedbi s pacijentima koji ne primaju radioterapiju. Učestalost i ozbiljnost srčanog morbiditeta i mortaliteta je značajnija za bolest lijeve strane, zbog anatomske položaja srca. Višestrukoj kardiotoksičnosti terapije karcinoma dojke pogoduju i dugotrajna postojeća stanja, koja su i inače prepoznata kao čimbenici rizika kardiovaskularnih bolesti (pretilost, povišen krvni tlak, šećerna bolest i povišene masnoće u krvi, pušenje) (Marks i sur., 2022; Choksey i Timm, 2021; Gu i sur., 2021; Mehta i sur., 2019; Bodai i Tusó, 2015).

Oštećenje srčanih struktura dovodi do upalnih promjena krvnih žila i konačno do fibroze. Histološki, nalazi se difuzna fibroza intersticija miokarda s nepromijenjenim miocitima i sužen promjer arterija i kapilara. Prisutan je edem citoplazme, nepravilne membrane endotelnih stanica, tromboza i ruptura stijenki. Apoptoza stanica miokarda, ishemija i fibroza nastaju poremećajem omjera kapilara i miocita, koji je smanjen za 50%. Masno tkivo perikarda zamjenjuje gusti kolagen i fibrin, što dovodi do perikardijalne fibroze, izljeva i rijetko tamponade. Posljedica fibroze miokarda je dijastolička disfunkcija. Moguć je i poremećaj srčanog ritma, u slučaju fibroznih promjena stanica provodnog sustava (Marks i sur., 2022).

Čimbenici rizika kardiotoksičnosti su ukupna doza zračenja, frakcijska doza, volumen ozračenog područja srca, postojeće kardiovaskularne bolesti, istovremena sistemska primjena kardiotoksičnih lijekova, mlađa dob u vrijeme početka liječenja, hipertenzija i pušenje. Ključni čimbenici procjene kardiotoksičnosti su volumen zračenja i polje zračenja, a ne vrsta provedenog kirurškog liječenja (lumpektomija, mastektomija). Minimalna sigurna doza radioterapije za srce ne postoji.

Povećani rizik se očituje unutar 5 godina od zračenja te je povišen do 20 godina od provedene terapije (Come, 2022; Choksey i Timm, 2021; Henson i sur., 2020; Bodai i Tusó, 2015).

Studija iz 2020. godine sugerira da su srčani rizici radioterapije karcinoma dojke učestaliji u mlađih žena, naročito tijekom istovremene primjene radioterapije i kemoterapije, a traju više od 25 godina nakon liječenja. Mlađe žene oboljele od karcinoma dojke, u kojih su pozitivni i limfni čvorovi, imaju povećan rizik kardiotoksičnosti, posebno ako terapija uključuje antracikline ili unutarnju radioterapiju čvorova dojke. Lijeva strana srca može podnijeti do 8 Gy zračenja, a desna 4 Gy (Henson i sur., 2020; Mehta i sur., 2019; Cutter i sur., 2011).

Suvremene radiološke tehnike (npr. 3D-CRT, IMRT) svode mogućnost kardiotoksičnosti na minimum (Marks, 2022; Ratosa i sur., 2018)

Planiranje terapije zračenja najbitnija je stavka prevencije kardiotoksičnosti. Prilikom radioterapije karcinoma na lijevoj dojci, od iznimne je važnosti smanjiti ili spriječiti zračenje srca. U prevenciji kardiotoksičnosti pomaže korištenje termoplastičnog grudnjaka, koji podiže bočnu granicu dojke i smanjuje dozu zračenja na torakalne organe. Preporučuje se primjena frakcije zračenja tijekom dubokog udaha u ležećem položaju. Važno je što ranije otkriti oštećenje miokarda te započeti kardioprotektivnu terapiju i tako pokušati spriječiti ireverzibilno oštećenje srca (Marks i sur., 2022; Chakraborty i Chatterjee, 2021; Ratosa i sur., 2018).

Dijagnostička obrada žena koje su primile terapiju zračenjem uključuje ultrazvuk srca, snimanje srčane perfuzije, ergometriju i određivanje kalcija u koronarnim arterijama pomoću CT-a. Sigurni pokazatelj oštećenja miokarda je smanjena ejijska frakcija lijeve klijetke. Vađenjem venske krvi određuje se biomarker troponin-I (Marks i sur., 2022; Choksey i Timm, 2021; Mehta i sur., 2019).

Kardioprotektivno se, u liječenju, koristi deksrazoksan, koji kelira unutarstanično željezo i smanjuje nastanak slobodnih radikala te uzrokuje apoptozu kardiomiocita. Profilaktički se može primjenjivati i  $\beta$ -blokatore (karvedilol, nebivolol), kao i acetilsalicilnu kiselinu, ovisno o procjeni liječnika. Preporučena je lagana tjeļovježba (Choksey i Timm, 2021; Cutter i sur., 2011).

Tromboembolija i plućna embolija rijetke su, ali ozbiljne nuspojave povezane sa svim malignim bolestima. Virhovljeva trijada, odnosno oštećenje endotelnih stanica, povećano zgrušavanje i opstrukcija protoka krvi, uzročnici su tromboze. Karcinomi su protrombotična stanja, sa čak 4-7 puta većom incidencijom pojave tromboembolije, u usporedbi sa osobama bez dijagnoze karcinoma. Rizik od tromboembolije u pacijenata oboljelih od karcinoma iznosi 15-20% te je drugi vodeći uzročnik smrti, iako često bude praćen komorbiditetima (Bodai i Tusó, 2015).

Rizični faktori nastanka tromboembolije su dob iznad 40 godina, stadij bolesti u vrijeme postavljene dijagnoze, primjena invazivnih tehnologija i naprednih kemoterapijskih režima liječenja, uznapredovala i/ili metastatska bolest, dugotrajna intravenska primjena trastuzumaba, pertuzumaba i bisfosfonata, implantacija trajnih katetera, pretilost, angiogeneza te primjena tamoksifena kod ER pozitivnih karcinoma. Tromboembolija značajno smanjuje dugoročno preživljavanje pacijenata s karcinomom dojke i drugim zloćudnim bolestima, koje dovode do smrti, a imaju prisutnu trombotsku komponentu (Bodai i Tusó, 2015).

#### **4.3.2.3. Osteoporoza**

Osteoporoza je stanje smanjene gustoće i čvrstoće kostiju, gubitka koštane mase, promjene mikroarhitekture kostiju te pojave prijeloma, posebno u kralješcima, rebrima i kukovima. Primjena adjuvantne terapije u žena oboljelih od karcinoma dojke predstavlja veliki rizik za pojavu osteoporoze, koja se često dijagnosticira nakon pojave prijeloma (Kanis i sur., 2018; Bodai i Tusó, 2015).

Čimbenici rizika razvoja osteoporoze uključuju starost iznad 65 godina, pozitivnu obiteljsku anamnezu, gracilnu građu (tjelesna težina ispod 70 kilograma), prethodni atraumatski prijelom, ranu menopauzu povezanu s liječenjem, terapiju inhibitorima aromataze u postmenopauzi, farmakoterapiju, druge maligne primarne karcinome te ostale (konzumacija alkohola, pušenje i sjedilački način života). U slučaju patološkog prijeloma, terapija zračenjem dolazi u obzir, koja može kupirati bol (Ruddy i Partridge, 2023; Bodai i Tusó, 2015). Također, povećani rizik zabilježen je u žena mlađih od 50 godina, ER pozitivnog karcinoma i onih liječenih samo inhibitorima aromataze ili kemoterapijom uz bilo koju hormonsku terapiju, u usporedbi sa ženama bez karcinoma (Ramin i sur., 2018).

U pušača smanjena je aktivnost osteoblasta i povećana razgradnja estrogena.

Pretjerana konzumacija alkohola suprimira aktivnost osteoblasta, metabolizam kalcija i razinu vitamina D3. Povećana je proizvodnja paratireoidnog hormona i posljedično resorpcija kostiju. Sekundarni primarni karcinom dojke druga je najčešća zloćudna bolest u pacijentica s primarnim karcinomom dojke (40% svih novonastalih malignih bolesti). Javlja se u ipsilateralnoj, ili češće, u kontralateralnoj dojci, naročito u žena podvrgnutih mastektomiji (Bodai i Tusó, 2015).

Nastanku osteoporoze mogu pogodovati psihotropna sredstva, kemoterapija, glukokortikoidi, hormonska terapija štitnjače, antiepileptici, antikoagulansi te lijekovi za liječenje bolesti probavnog sustava. Selektivni inhibitori serotoninskih receptora se često propisuju pacijentima s novodijagnosticiranim karcinomom i onima koji su preživjeli karcinom. Upravo navedeni antidepresivi inhibicijom serotoninskih receptora na osteocitima ometaju neuroendokrinu signalizaciju. Nakon završenog liječenja tamoksifenom, u žena u postmenopauzi, iznenada se može razviti sindrom „nedostatka estrogena“, a posljedica je gubitak osteoprotektivnih učinaka i porast rizika od prijeloma. Uslijed primjene endokrine terapije štitnjače dolazi do resorpcije kostiju. Primjena inhibitora protonske pumpe smanjuje crijevnu apsorpciju kalcija te se posljedično smanjuje mineralna gustoća kostiju (engl. *bone mineral density*). Učinak je reverzibilan unutar godinu dana od prekida terapije karcinoma (Bodai i Tusó, 2015).

Dijagnostika osteoporoze uključuje detaljnu osobnu i obiteljsku anamnezu, fizikalni pregled, procjenu individualnog rizika prijeloma, radiološku snimku ekstremiteta ili kralježnice u slučaju sumnje na prijelom, određivanje biokemijskih markera koštane pregradnje iz krvi i urina (serumski C-telopeptid, urinarni N-telopeptid, serumski amino-terminalni propeptid prokolagena tipa 1, alkalna fosfataza specifična za kosti i osteokalcin). Danas se dijagnoza osteoporoze uglavnom temelji na procjeni koštane mase denzitometrijom, koja predviđa rizik od prijeloma (LeBoff i sur., 2022).

Općenite preporuke održavanja zdravlja kostiju za sve su adekvatni unos kalcija i vitamina D, prestanak pušenja i izbjegavanje pretjerane konzumacije alkohola, redovita tjelesna aktivnost u skladu s mogućnostima pacijenta. Od namirnica preporučuje se unos zelenog lisnatog povrća, ribe, voća, narančinog soka, sojinog i bademovog mlijeka (LeBoff i sur., 2022; Kanis i sur., 2018).

Najčešće primjenjivana terapija osteoporoze u pacijentica oboljelih od karcinoma dojke su bisfosfonati, koji djeluju antiresorptivno. Primjenjuju se istovremeno s početkom endokrine terapije: svakih 6 mjeseci kroz 3 godine ili svaka 4 mjeseca kroz 2 godine, u slučaju liječenja zoledronatom, te svakodnevno kroz 3 godine oralni ibandronat. Obavezno je prije početka primjene bisfosfonata učiniti ortopan i detaljan stomatološki pregled, denzitometriju te prije svake nove intravenske primjene razine serumskog kalcija, ureje i kreatinina. (Belac Lovasić i sur., 2022). Osim bisfosfonata, moguća je i supkutana jednomjesečna primjena denosumaba, svakih 6 mjeseci. Denosumab je humano monoklonsko protutijelo, koje cilja aktivator receptora nuklearnog faktora kapa-B liganda (engl. *Receptor activator of nuclear factor kappa-B ligand*, RANKL). Isti je protein nužan za diferencijaciju i preživljavanje osteoklasta. Smatra se da denosumab ima jači antiresorptivni učinak, koji prestaje primjenom istog (Aibar-Almazan i sur., 2022; LeBoff i sur., 2022; Shapiro, 2020; Kanis i sur., 2018).

#### **4.3.2.4. Sekundarni malignomi**

Karcinom dojke može metastazirati u kosti, jetru, pluća i mozak, a manji postotak recidiva zahvaća stijenku prsnog koša, aksilarne ili supraklavikularne limfne čvorove. U pacijentica s preboljelim karcinomom dojke povećan je rizik nastanka invazivnog karcinoma kontralateralne dojke. U žena sa prisutnom mutacijom gena BRCA1 rizik drugog primarnog karcinoma je 65%, a sa mutacijom BRCA2 50%. Dvostruko veći rizik za nastanak karcinoma dojke dokazan je u prvom koljenu osobe oboljele od karcinoma dojke (Come, 2022).

Sekundarni primarni karcinomi dojke javljaju se nakon 5 godina od liječenja, stoga je bitno dugotrajno praćenje pacijentica s karcinomom, koje podrazumijeva detaljnu anamnezu, fizikalni pregled i praćenje simptoma. Kontrolni pregledi se provode svaka 3-4 mjeseca prve dvije godine nakon završetka liječenja, svakih 6 mjeseci do pete godine po provedenom liječenju pa jednom godišnje (Come, 2022; Belac Lovasić i sur., 2022; Cardoso i sur., 2019).

Prati se opća konstitucija (gubitak težine, anoreksija) pacijentice, pojava umora, bolova u kostima, respiratornih simptoma (kašalj ili zaduha), neuroloških simptoma (glavobolja, mučnina, povraćanje, anksioznost, zbunjenost), gastrointestinalnih simptoma (bol ispod desnog rebranog luka, melena ili rektoragija), genitalno-urinarnih simptoma (dizurične poteškoće, vaginalno krvarenje, bolovi u zdjelici) te reproduktivnih/endotelnih simptoma (valunzi, vaginalna suhoća, dispareunija). Fizikalni pregled obavezno mora obuhvatiti pregled dojke (ako je očuvana), dojku kontralateralne strane, obje aksilarne i potključne regije. Dokazi lokalnog recidiva su novonastale kvržice na koži, unutar dojke ili regijama limfnih čvorova.

Rutinski se provodi pregled kostiju kralježnice, prsne kosti, rebara i zdjelice (Ruddy i Partridge; 2023).

Obavezno jednom godišnje unutar 3-5 godina od liječenja treba učiniti mamografiju, zbog mogućeg lokalnog recidiva karcinoma nakon BCS-a ili karcinoma kontralateralne dojke, kao i ultrazvuk dojke. Denzitometriju obavezno je napraviti jednom godišnje unutar 3 godine od početka liječenja. Također, provode se biokemijske i hematološke pretrage krvi. Ako pacijentica planira trudnoću, savjetuje se pričekati 18-24 mjeseci od provedenog liječenja. Preporuka je pridržavanje smjernica zdravog načina života (Ruddy i Partridge, 2023; Belac Lovasić i sur., 2022; Cardoso i sur., 2019).

Angiosarkom ili sekundarni sarkom dojke je neepitelni maligni karcinom, koji može nastati u području limfedema dojke ili ruke te nakon liječenja druge maligne bolesti, a razvija se iz vezivnog tkiva dojke. Najčešće nastaje nakon radioterapije karcinoma dojke, ali može i tijekom radioterapije drugih malignih bolesti, gdje područje zračenja uključuje dojku i/ili stijenku prsnog koša. Klinički sarkomi predstavljaju jednostranu, bezbolnu, solidnu masu unutar jedne dojke, rijetko obje. Međutim, svojim izgledom mogu pogrešno upućivati na celulitis ili hematoma, zbog zadebljane kože, eritema ili plavičaste boje kože. Veličina varira 1,5-30 centimetara, a medijan 5-6 centimetara (Joe, 2022; Chugh i sur., 2021).

Dijagnostički se provodi anamneza i fizikalni pregled, mamografija, MRI, biopsija te laboratorijske pretrage. Obavezno se kod svih pacijentica s primarnim sarkomom dojke provodi CT, radi mogućnosti metastaziranja u pluća. Diferencijalno dijagnostički u obzir dolaze drugi primarni karcinomi dojke, duktalni adenokarcinom, filoidni limfom dojke, metastaze s drugih primarnih ishodišta, benigni poremećaji dojke (skerozirajuća adenoza, fibroadenom). Za određivanje stadija koristi se TNM klasifikacija (Chugh i sur., 2021).

Sarkom dojke liječi se kirurški (široki kirurški rez), hiperfrakcijskom akceleriranom radioterapijom (engl. *Hiperfractionated accelerated radiotherapy*, HART), neo/adjuvantnom radioterapijom u kombinaciji s hipertermijom, neo/adjuvantnom kemoterapijom. Inoperabilni sarkomi liječe se kemoterapijom u prvoj liniji (paklitaksel, doksorubicin i gemcitabin, monoklonskim protutijelom bevacizumabom, inhibitorima tirozin-kinaze, inhibitorima multikinaze (sorafenib) i imunoterapijom) (Kokkali i sur., 2022).

#### 4.3.2.5. Anemija

Anemija povezana s karcinomom (engl. *Cancer-related anemia*, CRA) se često javlja nakon supresije eritropoeze radioterapijom i/ili kemoterapijom, no može biti i jedan od početnih simptoma karcinoma (Drews, 2021).

Prema Svjetskoj zdravstvenoj organizaciji (engl. *World Health Organization*, WHO), Nacionalnom institutu za rak (engl. *National Cancer Institute*, NCI) i Nacionalnoj sveobuhvatnoj mreži za borbu protiv raka (engl. *National Comprehensive Cancer Network*, NCCN), vrijednosti hemoglobina  $\leq 11$  g/dL ili ako postoji smanjenje  $\geq$  od 2g/dL ispod individualne osnovne vrijednosti, smatraju se anemijom. Normalne su vrijednosti hemoglobina, prema preporukama navedenih organizacija, 12-16 g/dL u žena i 14-18 g/dL u muškaraca (Drews, 2021; Maddedu i sur., 2018).

Uzroci anemije su smanjena proizvodnja i/ili povećana razgradnja eritrocita, krvarenje iz tumora, transplantacija koštane srži, djelovanje autoantitijela (autoimuna hemolitička anemija), stvaranje amiloida, inhibicija eritropoeze citokinima i tumorska aplazija eritrocita. U ostale uzroke ubrajaju se smanjena apsorpcija željeza, nedostatak vitamina B<sub>12</sub> i B<sub>9</sub>, disfunkcija eritropoetina, kronična bubrežna bolest, kronično zatajenje srca, ateroskleroza, hemofagocitni sindrom kod infekcija (npr. Epstein-Barr virus, *EBV*), parvovirus B19 (Drews, 2021).

Obzirom na volumen eritrocita, razlikuju se mikrocitna, normocitna i makrocitna anemija (Turner i sur., 2022).

Pacijenti sa simptomima anemije ne toleriraju fizički napor, otežano dišu, imaju ubrzan puls i niski krvni tlak, bijedi su, osjećaju pritisak u sredoprsju, i ekstremno su umorni.

Laboratorijske pretrage, kao što su kompletna krvna slika, status folne kiseline i cijanokobalamina, saturacija transferina i razine serumskog željeza, temelj su dijagnosticiranja anemije. Dodatne pretrage, koje su test stolice na okultno krvarenje, punkcija i/ili biopsija koštane srži, gastroskopija, kolonoskopija, cistoskopija te citološka analiza urina, provode se prema anamnestičkim podacima i procjeni nadležnog liječnika.

Anemija, u pacijenata oboljelih od karcinoma dojke, može privremeno odgoditi liječenje ili uzrokovati redukciju doze zračenja ili kemoterapije (<https://www.cancer.org/>;

Turner i sur., 2022).

Liječenje se provodi nakon otkrivenog uzroka anemije. Normocitna anemija liječi se oralnim ili parenteralnim pripravcima željeza, ako se oralni loše toleriraju. Savjetuje se istovremena primjena oralnih pripravaka željeza uz dodatak vitamina C, zbog poboljšanja apsorpcije.

Prvi rezultati liječenja oralnom suplementacijom vidljivi su nakon minimalno 3 mjeseca. U slučaju upalnih bolesti, kada je smanjena apsorpcija željeza iz tankog crijeva, ili netolerancije oralnih pripravaka, primjenjuju se parenteralni pripravci željeza (5 primjena u 10 dana) ili jednokratno visokodozno željezo (1000 mg). Anemija kronične bubrežne bolesti liječi se sredstvima stimulacije eritropoeze (engl. *Erythropoiesis-Stimulating Agents, ESA*), primjerice eritropoetinom i darbepoetinom (Gilreath i Rodgers, 2020). Transfuzija eritrocita primjenjuje se kod izrazite hemoglobinemije ( $Hb < 7g/dL$ ) (Turner i sur., 2022; Maddedu i sur., 2018).

Rizici primjene transfuzije u osoba oboljelih od karcinoma su povećani rizik tromboze, recidiva karcinoma i smanjenog preživljenja, a od ostalih navode se infekcija, posttransfuzijske reakcije, preopterećenje željezom te reakcije imunizacije (Gilreath i Rodgers, 2020).

Preporučuje se konzumacija zelenog lisnatog povrća, crvenog mesa, datulja, grožđica. Veganima i vegetarijancima preporučuju se proizvodi bogati B<sub>9</sub> i B<sub>12</sub>, kao što je soja (Turner i sur., 2019).



## 5. ZAKLJUČCI

Karcinom dojke najzastupljenija je zloćudna bolest žena u svijetu, a napretkom medicine znatno su povećane mogućnosti izlječenja. Radioterapija je standardni dio liječenja nakon poštenog operativnog zahvata ili mastektomije. Suvremene tehnike zračenja minimalno oštećuju zdravo tkivo, a pristup svakom pacijentu je sveobuhvatan i individualiziran.

Najčešće nuspojave uočene nakon provedene radioterapije su umor, limfedem, dermatitis i bol. Iste, ovisno o intenzitetu i trajanju, svakako narušavaju kvalitetu života, obavljanje svakodnevnih aktivnosti i funkcioniranje na radnom mjestu, zajednici i obitelji. Oporavak može biti dugotrajan, ali uvelike olakšan primjenom adekvatne terapije.

Važna komponenta u liječenju je psihološka podrška, koju osim stručnih osoba pacijentima pruža obitelj, prijatelji, rodbina te udruga oboljelih od karcinoma dojke.

## 6. LITERATURA

Aibar-Almazan A, Voltres-Martinez A, Castellote-Caballero Y, Afanador-Reestrepo DF, Carcelén-Fraile MC, López-Ruiz E. Current Status of the Diagnosis and Management of Osteoporosis. , 2022 Aug; 23(16): 9465. *Int J Mol Sci.*, Published online 2022 Aug 21. doi: 10.3390/ijms23169465. PMID: 36012730  
(<https://www.ncbi.nlm.nih.gov/pmc/articles/PMC9408932/>)

Akram M, Iqbal M, Daniyal M, Ullah Khan A. Awareness and current knowledge of breast cancer. *Biol Res.* 2017; 50: 33. Published online 2017 Oct 2. doi: 10.1186/s40659-017-0140-9  
PMCID: PMC5625777 PMID: 28969709  
(<https://www.ncbi.nlm.nih.gov/pmc/articles/PMC5625777/>)

American Cancer Society, Breast Cancer, 2023., <https://www.cancer.org/cancer/breast-cancer.html> , pristupljeno 27.2.2023.-10.4.2023.

American Society of Clinical Oncology, 2023.,  
<https://ascopubs.org/doi/full/10.1200/JCO.2015.64.3809>, pristupljeno 27.2.-10.4.2023.

Batenburg MCT, Bartels M, Maarse W, Witkamp A, Verkooijen HM, van den Bongard HJGD. Factors Associated with Late Local Radiation Toxicity after Post-Operative Breast Irradiation *Breast J*, 2022; 2022: 6745954. Published online 2022 Apr 16. doi: 10.1155/2022/6745954.  
PMCID: PMC9187272. PMID: 35711897  
(<https://www.ncbi.nlm.nih.gov/pmc/articles/PMC9187272/>)

Belac Lovasić I, Bašić Koretić M, Podolski P, Dedić Plavetić N, Silovski T, Pleština S, Jazvić M, Soldić Ž, Šeparović R, Tečić Vuger A, Beketić Orešković L, Tomaš I, Flam J, Petrić Miše B, Ban M, Telesmanić Dobrić V, Budisavljević A, Jović Zlatović J, Nalbani M, Vojnović Ž, Marušić Z, Tomić S, Avirović M, Štambuk B, Vrdoljak DV, Prutki M, Brkljačić B, Tadić T, Mijatović D, Stanec Z, Milas I, Vrdoljak E. Smjernice Hrvatskoga onkološkog društva za dijagnozu, liječenje i praćenje bolesnica/ka oboljelih od invazivnog raka dojke (HOD RD-3) Clinical guidelines for diagnosis, treatment and monitoring of patients with invasive breast cancer – Croatian Oncology Society (BC-3 COS). *Liječ Vjesn*, 2022;144:295–305.  
(<https://doi.org/10.26800/LV-144-9-10-2>)

Bhattacharyya GS, Doval DC, Desai CJ, Chaturvedi H, Sharma S, Somashekhar SP. Overview of Breast Cancer and Implications of Overtreatment of Early-Stage Breast Cancer: An Indian Perspective. *Indian J Med Res*, 2021 Aug; 154(2): 189–198.

doi: 10.4103/ijmr.IJMR\_565\_20. PMID: 35295008

(<https://www.ncbi.nlm.nih.gov/pmc/articles/PMC9131773/>)

Bodai BI, Tusso P. Breast Cancer Survivorship. A Comprehensive Review of Long-Term Medical Issues and Lifestyle Recommendations. *Perm J*, 2015 Spring; 19(2): 48–79.

doi: 10.7812/TPP/14-241. PMID: 25902343.

(<https://www.ncbi.nlm.nih.gov/pmc/articles/PMC4403581/>)

Boyages J, Baker L. Evolution of radiotherapy techniques in breast conservation treatment. *Gland Surg*. 2018 Dec; 7(6): 576–595. doi: 10.21037/gs.2018.11.10. PMID: 30687630.

PMID: 30687630

(<https://www.ncbi.nlm.nih.gov/pmc/articles/PMC6323255/>)

Brunt AM, Haviland JS, Sydenham M, Agrawal RK, Algurafi H, Alhasso A, Barrett-Lee P, Bliss P, Bloomfield D, Bowen J, Donovan E, Goodman A, Harnett A, Hogg M, Kumar S, Passant H, Quigley M, Sherwin L, Stewart A, Syndikus I, Tremlett J, Tsang Y, Venables K, Wheatley D, Bliss JM, Yarnold JR. Ten-Year Results of FAST: A Randomized Controlled Trial of 5-Fraction Whole-Breast Radiotherapy for Early Breast Cancer. *J Clin Oncol*, 2020 Oct 1; 38(28): 3261–3272. Published online 2020 Jul 14. doi: 10.1200/JCO.19.02750.

PMCID: PMC7526720. PMID: 32663119

(<https://www.ncbi.nlm.nih.gov/pmc/articles/PMC7526720/>)

Burstein HJ, 15.4.2022., Tumor, node, metastasis (TMN) staging classification for breast cancer, [https://www.uptodate.com/contents/tumor-node-metastasis-tnm-staging-classification-for-breast-cancer?search=TNM%20CLASSIFICATION%20%20breast%20cancer&source=search\\_result&selectedTitle=1~150&usage\\_type=default&display\\_rank=1](https://www.uptodate.com/contents/tumor-node-metastasis-tnm-staging-classification-for-breast-cancer?search=TNM%20CLASSIFICATION%20%20breast%20cancer&source=search_result&selectedTitle=1~150&usage_type=default&display_rank=1),

[classification-for-breast-](https://www.uptodate.com/contents/tumor-node-metastasis-tnm-staging-classification-for-breast-cancer?search=TNM%20CLASSIFICATION%20%20breast%20cancer&source=search_result&selectedTitle=1~150&usage_type=default&display_rank=1)

[cancer?search=TNM%20CLASSIFICATION%20%20breast%20cancer&source=search\\_result&selectedTitle=1~150&usage\\_type=default&display\\_rank=1](https://www.uptodate.com/contents/tumor-node-metastasis-tnm-staging-classification-for-breast-cancer?search=TNM%20CLASSIFICATION%20%20breast%20cancer&source=search_result&selectedTitle=1~150&usage_type=default&display_rank=1), pristupljeno 6.3.2023.

Cardoso F, Kyriakides S, Ohno S et. Al, on behalf of the ESMO Guidelines Committee. ESMO smjernice liječenja raka dojke. Early Breast Cancer: ESMO Clinical Practice Guidelines for diagnosis, treatment and follow-up. *Ann Oncol*, 2019;30(8):1194-1220.

([https://www.annalsofoncology.org/article/S0923-7534\(19\)31287-6/pdf](https://www.annalsofoncology.org/article/S0923-7534(19)31287-6/pdf))

Chakraborty S, Chatterjee S. Adjuvant radiation therapy in breast cancer: Recent advances & Indian data. *Indian J Med Res*, 2021 Aug; 154(2): 189–198. doi: 10.4103/ijmr.IJMR\_565\_20. PMID: 35295008

(<https://www.ncbi.nlm.nih.gov/pmc/articles/PMC9131773/> )

Choksey A, Timm KN. Cancer Therapy-Induced Cardiotoxicity-A Metabolic Perspective on Pathogenesis, Diagnosis and Therapy. *Int J Mol Sci*, 2022 Jan; 23(1): 441. Published online 2021 Dec 31. doi: 10.3390/ijms23010441. PMID: 35008867

(<https://www.ncbi.nlm.nih.gov/pmc/articles/PMC8745714/>)

Chou R, Wagner J, Ahmed AY, et al. Treatments for Acute Pain: A Systematic Review [Internet]. Comparative Effectiveness Review, No. 240. Agency for Healthcare Research and Quality (US); 2020 Dec.

(<https://www.ncbi.nlm.nih.gov/books/NBK566500/>)

Chugh R, Sabel MS, Feng M, 20.10.2021., Breast sarcoma: Epidemiology, risk factors, clinical presentation, diagnosis, and staging, [https://www.uptodate.com/contents/breast-sarcoma-epidemiology-risk-factors-clinical-presentation-diagnosis-and-staging?search=sarkom%20BREAST%20CANCER%20%20CHUGH&topicRef=83132&source=related\\_link](https://www.uptodate.com/contents/breast-sarcoma-epidemiology-risk-factors-clinical-presentation-diagnosis-and-staging?search=sarkom%20BREAST%20CANCER%20%20CHUGH&topicRef=83132&source=related_link), pristupljeno 6.3.2023.

Coles CE, Griffin CL, Kirby AM, Titley J, Agrawal RK, Alhasso A, Bhattacharya IS, Brunt AM, Ciurlionis L, Chan C, Donovan EM, Emson MA, Harnett AN, Haviland JS, Hopwood P, Jefford ML, Kaggwa R, Sawyer EJ, Syndikus I, Tsang YM, Wheatley DA, Wilcox M, Yarnold JR, Bliss JM. Partial-breast radiotherapy after breast conservation surgery for patients with early breast cancer (UK IMPORT LOW trial): 5-year results from a multicentre, randomised, controlled, phase 3, non-inferiority trial. *Lancet*, 2017 Sep 9; 390(10099): 1048–1060. doi: 10.1016/S0140-6736(17)31145-5. PMID: 28779963

(<https://www.ncbi.nlm.nih.gov/pmc/articles/PMC5594247/>)

Collins LC, Laronga C, Wong JS, 5.1.2023., Ductal carcinoma in situ: Treatment and prognosis, [https://www.uptodate.com/contents/ductal-carcinoma-in-situ-treatment-and-prognosis?search=ductal%20carcinoma%20in%20situ&source=search\\_result&selectedTitle=1~53&usage\\_type=default&display\\_](https://www.uptodate.com/contents/ductal-carcinoma-in-situ-treatment-and-prognosis?search=ductal%20carcinoma%20in%20situ&source=search_result&selectedTitle=1~53&usage_type=default&display_), pristupljeno 6.3.2023.

Come S, 23.6.2022., Overview of long-term complications of therapy in breast cancer survivors and patterns of relapse, [https://www.uptodate.com/contents/overview-of-long-term-complications-of-therapy-in-breast-cancer-survivors-and-patterns-of-relapse?search=LONGTERM%20COMPLICATION%20OF%20BREAST%20CANCER%20COME&source=search\\_result&selectedTitle=1~150&usage\\_type=default&display\\_rank=1](https://www.uptodate.com/contents/overview-of-long-term-complications-of-therapy-in-breast-cancer-survivors-and-patterns-of-relapse?search=LONGTERM%20COMPLICATION%20OF%20BREAST%20CANCER%20COME&source=search_result&selectedTitle=1~150&usage_type=default&display_rank=1), pristupljeno 3.3.2023.

Clinical Oncology Society of Australia, Guidelines, <https://www.cosa.org.au/>, pristupljeno 27.2.-10.4.2023.

Cutter DJ, Darby SC, Yusuf SW. Risks of Heart Disease after Radiotherapy. *Tex Heart Inst J*, 2011; 38(3): 257–258. PMID: 21720464  
(<https://www.ncbi.nlm.nih.gov/pmc/articles/PMC3113133/>)

Darby SC, Ewertz M, McGale P, Bennet AM, Blom-Goldman U, Brønnum D, Correa C, Cutter D, Gagliardi G, Gigante B, Jensen MB, Nisbet A, et al. Risk of Ischemic Heart Disease in Women after Radiotherapy for Breast Cancer. March 14, 2013. *N Engl J Med*, 2013; 368:987-998. DOI: 10.1056/NEJMoa1209825  
(<https://www.nejm.org/doi/10.1056/NEJMoa1209825>)

Dixon JM, Baddour LM, 23.2.2022., Breast cellulitis and other skin disorders of the breast, [https://www.uptodate.com/contents/breast-cellulitis-and-other-skin-disorders-of-the-breast?search=celulitis%20dixon%20BREAST%20CANCER%20&source=search\\_result&selectedTitle=1~150&usage\\_type=default&display\\_rank=1](https://www.uptodate.com/contents/breast-cellulitis-and-other-skin-disorders-of-the-breast?search=celulitis%20dixon%20BREAST%20CANCER%20&source=search_result&selectedTitle=1~150&usage_type=default&display_rank=1), pristupljeno 3.3.2023.

Drews RE, 8.12.2021., Causes of anemia in patients with cancer, [https://www.uptodate.com/contents/causes-of-anemia-in-patients-with-cancer?search=ANEMIA%20DREWS%20BREAST%20CANCER%20&source=search\\_result&selectedTitle=1~150&usage\\_type=default&display\\_rank=1](https://www.uptodate.com/contents/causes-of-anemia-in-patients-with-cancer?search=ANEMIA%20DREWS%20BREAST%20CANCER%20&source=search_result&selectedTitle=1~150&usage_type=default&display_rank=1), pristupljeno 3.3.2023.

Early Breast Cancer Trialists' Collaborative Group (EBCTCG), Darby S, McGale P, et al. Effect of radiotherapy after breast-conserving surgery on 10-year recurrence and 15-year breast cancer death: meta-analysis of individual patient data for 10,801 women in 17 randomised trials. *Lancet*, 2011 Nov 12; 378(9804): 1707–1716. doi: 10.1016/S0140-6736(11)61629-2. PMID: 22019144  
(<https://www.ncbi.nlm.nih.gov/pmc/articles/PMC3254252/>)

Escalante CP, 31.8.2022., Cancer-related fatigue: Prevalence, screening, and clinical assessment, [https://www.uptodate.com/contents/cancer-related-fatigue-prevalence-screening-and-clinical-assessment?search=FATIGUE%20%20%20%20BREAST%20CANCER%20&source=search\\_result&selectedTitle=2~150&usage\\_type=default&display\\_rank=2](https://www.uptodate.com/contents/cancer-related-fatigue-prevalence-screening-and-clinical-assessment?search=FATIGUE%20%20%20%20BREAST%20CANCER%20&source=search_result&selectedTitle=2~150&usage_type=default&display_rank=2), pristupljeno 9.3.2023.

Esserman LJ, Joe BN. 12.8.2021., Diagnostic evaluation of suspected breast cancer, [https://www.uptodate.com/contents/diagnostic-evaluation-of-suspected-breast-cancer?search=clinical%20features,diagnosis%20and%20staging%20of%20breast%20cancer&topicRef=744&source=related\\_link](https://www.uptodate.com/contents/diagnostic-evaluation-of-suspected-breast-cancer?search=clinical%20features,diagnosis%20and%20staging%20of%20breast%20cancer&topicRef=744&source=related_link), pristupljeno 8.3.2023.

Forster T, Jäkel C, Akbaba S, Krug D, Krempien R, Uhl M, Häfner MF, König L, Koerber SA, Harrabl S, Bernhardt D, Behnisch R, Krisam J, Hennigs A, Sohn C, Heil J, Debus J, Hörner-Riebel J. Fatigue following radiotherapy of low-risk early breast cancer – a randomized controlled trial of intraoperative electron radiotherapy versus standard hypofractionated whole-breast radiotherapy: the COSMOPOLITAN trial. *Radiat Oncol*, 2020; 15: 134. Published online 2020 Jun 1. doi: 10.1186/s13014-020-01581-9.

PMCID:PMC7268450. PMID: 32487184

(<https://www.ncbi.nlm.nih.gov/pmc/articles/PMC7268450/>)

Gilreath JA, Rodgers GM. How I treat cancer-associated anemia, 2020., <https://ashpublications.org/blood/article/136/7/801/461032/How-I-treat-cancer-associated-anemia>, pristupljeno 16.3.2023.

Gu L, Dai W, Fu R, Hongfeng L, Shen J, Shi Y, Zhang M, Jiang K, Wu F. Comparing Hypofractionated With Conventional Fractionated Radiotherapy After Breast-Conserving Surgery for Early Breast Cancer: A Meta-Analysis of Randomized Controlled Trials. *Front Oncol*, 2021; 11: 753209. Published online 2021 Oct 1. doi: 10.3389/fonc.2021.753209

PMCID: PMC8518530. PMID: 34660318

(<https://www.ncbi.nlm.nih.gov/pmc/articles/PMC8518530/>)

Guyton AC. Medicinska fiziologija. Beograd-Zagreb, Medicinska knjiga, 1990., str. 510-522; 1417-1419.

Hausmann J, Budach W, Strnad V, Corradini S, Krug D, Schmidt L, Tamaskovics B, Bölke E, Simiantonakis I, Kammers K, Matuschek C. Comparing Local and Systemic Control between Partial- and Whole-Breast Radiotherapy in Low-Risk Breast Cancer—A Meta-Analysis of Randomized Trials. *Cancers* (Basel), 2021 Jun; 13(12): 2967. Published online 2021 Jun 13. doi: 10.3390/cancers13122967. PMCID: PMC8231985. PMID: 34199281 (<https://www.ncbi.nlm.nih.gov/pmc/articles/PMC8231985/>)

Hausmann J, Charaghvandi RK, Horeweg N, Maduro JH, Speijer G, Roeloffzen EMA, Mast M, Bantema-Joppe E, Petoukhova AL, van den Bongard DHJG, Koper P, Crijns APG, Marijnen CAM, Verkooijen HM. Recent advances in radiotherapy of breast cancer. *Radiat Oncol*, 2020; 15: 71. Published online 2020 Mar 30. doi: 10.1186/s13014-020-01501-x PMCID: PMC7106718. PMID: 32228654 (<https://www.ncbi.nlm.nih.gov/pmc/articles/PMC7106718/>)

Henson KE, McGale P, Darby SC, Parkin M, Wang Y, Taylor CW. Cardiac mortality after radiotherapy, chemotherapy and endocrine therapy for breast cancer: Cohort study of 2 million women from 57 cancer registries in 22 countries. *Int J Cancer*, 2020 Sep 1; 147(5): 1437–1449. Published online 2020 Mar 4. doi: 10.1002/ijc.32908. PMCID: PMC7496256 PMID: 32022260. (<https://www.ncbi.nlm.nih.gov/pmc/articles/PMC7496256/>)

Hickey BE, Lehman M. Partial breast irradiation versus whole breast radiotherapy for early breast cancer. *Cochrane Database Syst Rev*. 2021; 2021(8): CD007077. Published online 2021 Aug 30. doi: 10.1002/14651858.CD007077.pub4. PMCID: PMC8406917. PMID: 34459500 (<https://www.ncbi.nlm.nih.gov/pmc/articles/PMC8406917/> )

Hong R, Xu B. Breast cancer: an up-to-date review and future perspectives. *Cancer Commun* (Lond), 2022 Oct; 42(10): 913–936. Published online 2022 Sep 8. doi:10.1002/cac2.12358. PMCID: PMC9558690. PMID: 36074908 (<https://www.ncbi.nlm.nih.gov/pmc/articles/PMC9558690/> )

Hou HL, Song YC, Li RY, Zhu L, Zhao LJ, Yuan ZY, You JQ, Chen ZJ, Wang P. Similar Outcomes of Standard Radiotherapy and Hypofractionated Radiotherapy Following Breast-Conserving Surgery. *Med Sci Monit*, 2015; 21: 2251–2256. Published online 2015 Aug 3. doi: 10.12659/MSM.893585. PMCID: PMC4529138. PMID: 26235604 (<https://www.ncbi.nlm.nih.gov/pmc/articles/PMC4529138/>)

Huang X, Chen Y, Chen WJ, Zhang X, Wu C, Zhang Y, Sun S, Wu J. Effect of radiotherapy after breast-conserving surgery in older patients with early breast cancer and breast ductal carcinoma in situ: a meta-analysis. *Oncotarget*, 2017 Apr 25; 8(17): 28215–28225.

Published online 2017 Mar 8. doi: 10.18632/oncotarget.15998. PMCID: PMC5438644.

PMID: 28415667

(<https://www.ncbi.nlm.nih.gov/pmc/articles/PMC5438644/>)

Joe BN, 28.10.2022. Clinical features, diagnosis, and staging of newly diagnosed breast cancer. [https://www.uptodate.com/contents/clinical-features-diagnosis-and-staging-of-newly-diagnosed-breast-](https://www.uptodate.com/contents/clinical-features-diagnosis-and-staging-of-newly-diagnosed-breast-cancer?search=breast%20cancer&source=search_result&selectedTitle=2~150&usage_type=default&display_rank=2)

[cancer?search=breast%20cancer&source=search\\_result&selectedTitle=2~150&usage\\_type=default&display\\_rank=2](https://www.uptodate.com/contents/clinical-features-diagnosis-and-staging-of-newly-diagnosed-breast-cancer?search=breast%20cancer&source=search_result&selectedTitle=2~150&usage_type=default&display_rank=2), pristupljeno 2.3.2023.

Kanis JA, Cooper C, Rizzoli R, Reginster JY, and behalf of the Scientific Advisory Board of the European Society for Clinical and Economic Aspects of Osteoporosis (ESCEO) and the Committees of Scientific Advisors and National Societies of the International Osteoporosis Foundation (IOF). European guidance for the diagnosis and management of osteoporosis in postmenopausal women. *Osteoporos Int*, 2019; 30(1): 3–44. Published online 2018 Oct 15.

doi: 10.1007/s00198-018-4704-5. PMCID: PMC7026233. PMID: 30324412

(<https://www.ncbi.nlm.nih.gov/pmc/articles/PMC7026233/>)

Kindts I, Laenen A, Depuydt T, Weltens C, and Cochrane Breast Cancer Group surgery.

Tumour bed boost radiotherapy for women after breast-conserving surgery. *Cochrane*

*Database Syst Rev*. 2017 Nov; 2017(11): CD011987. Published online 2017 Nov 6. doi:

10.1002/14651858.CD011987.pub2. PMCID: PMC6486034. PMID: 29105051

(<https://www.ncbi.nlm.nih.gov/pmc/articles/PMC6486034/>)

Kim DY, Park E, Heo CY, Jin US, Kim EY, Han W, Shin KH, Kim IA. Hypofractionated versus conventional fractionated radiotherapy for breast cancer in patients with reconstructed breast: Toxicity analysis. *Breast*. 2021 Feb; 55: 37–44. Published online 2020 Dec 1. doi:

10.1016/j.breast.2020.11.020. PMCID: PMC7744765. PMID: 33316582

(<https://www.ncbi.nlm.nih.gov/pmc/articles/PMC7744765/>)



Kokkali S, Moreno JD, Klijanienko J, Theocharis S. Clinical and Molecular Insights of Radiation-Induced Breast Sarcomas: Is There Hope on the Horizon for Effective Treatment of This Aggressive Disease? *Int J Mol Sci*, 2022 Apr; 23(8): 4125. Published online 2022 Apr 8. doi:10.3390/ijms23084125. PMCID: PMC9029574. PMID: 35456944

(<https://www.ncbi.nlm.nih.gov/pmc/articles/PMC9029574/>)

Krmpotić-Nemanić J. Anatomija čovjeka. Zagreb, Jumena, 1990., str. 524.-531.

Langlands FE, Horgan K, Dodwell D, Smith L. Breast cancer subtypes: response to radiotherapy and potential radiosensitisation. *Br J Radiol*, 2013 Mar; 86(1023): 20120601. doi: 10.1259/bjr.20120601. PMCID: PMC3608055. PMID: 23392193.

(<https://www.ncbi.nlm.nih.gov/pmc/articles/PMC3608055/>)

LeBoff MS, Greenspan SL, Lewiecki EM, Saag KG, Singer AJ, Siris ES. The clinician's guide to prevention and treatment of osteoporosis. *Osteoporos Int*, 2022; 33(10): 2049–2102. Published online 2022 Apr 28. doi: 10.1007/s00198-021-05900-y. PMCID: PMC9546973 NIHMSID: NIHMS1812346. PMID: 35478046

(<https://www.ncbi.nlm.nih.gov/pmc/articles/PMC9546973/>)

Liu L, Yang Y, Guo Q, Ren B, Peng Q, Zhu Y, Tian Y. Comparing hypofractionated to conventional fractionated radiotherapy in postmastectomy breast cancer: a meta-analysis and systematic review. *Radiat Oncol*, 2020; 15: 17. Published online 2020 Jan 17. doi:10.1186/s13014-020-1463-1. PMCID: PMC6969477. PMID: 31952507

(<https://www.ncbi.nlm.nih.gov/pmc/articles/PMC6969477/>)

Łukasiewicz S, Czeczelewski M, Forma A, Baj J, Sitarz R, Stanisławek A. Breast Cancer—Epidemiology, Risk Factors, Classification, Prognostic Markers, and Current Treatment Strategies—An Updated Review. *Cancers* (Basel), 2021 Sep; 13(17): 4287. Published online 2021 Aug 25. doi: 10.3390/cancers13174287. PMCID: PMC8428369. PMID: 34503097

(<https://www.ncbi.nlm.nih.gov/pmc/articles/PMC8428369/>)

Madeddu C, Gramignano G, Astarà G, Demontis R, Sanna E, Atzeni V, Macciò A. Pathogenesis and Treatment Options of Cancer Related Anemia: Perspective for a Targeted Mechanism-Based Approach. *Front Physiol*, 2018; 9: 1294. Published online 2018 Sep 20. doi: 10.3389/fphys.2018.01294. PMCID: PMC6159745. PMID: 30294279

(<https://www.ncbi.nlm.nih.gov/pmc/articles/PMC6159745/>)

Maguire A, Brogi E. Sentinel Lymph Nodes for Breast Carcinoma: An Update on Current Practice. *Histopathology*. Author manuscript; available in PMC 2017 Jan 1. Published in final edited form as: *Histopathology*, 2016 Jan; 68(1): 152–167. doi: 10.1111/his.12853.

PMCID: PMC5027880. NIHMSID: NIHMS797874. PMID: 26768036

(<https://www.ncbi.nlm.nih.gov/pmc/articles/PMC5027880/>)

Marks LB, Constine LS, Adams MJ, 15.12.2022. Cardiotoxicity of radiation therapy for breast cancer and other malignancies, <https://www.uptodate.com/contents/cardiotoxicity-of-radiation-therapy-for-breast-cancer-and-other-malignancies?search=early%20side%20effects%20after%20radiotherapy%20in%20breast%20can>, pristupljeno 2.3.2023.

Mehrara B, 1.9.2022., Breast cancer-associated lymphedema, [https://www.uptodate.com/contents/breast-cancer-associated-lymphedema?search=LYMPHEDEMA%20%20BREAST%20CANCER%20MEHRANA&source=search\\_result&selectedTitle=1~150&usage\\_type=default&display\\_rank=1](https://www.uptodate.com/contents/breast-cancer-associated-lymphedema?search=LYMPHEDEMA%20%20BREAST%20CANCER%20MEHRANA&source=search_result&selectedTitle=1~150&usage_type=default&display_rank=1), pristupljeno 2.3.2023.

Mitin T, 16.3.2023. Radiation therapy techniques in cancer treatment, [https://www.uptodate.com/contents/radiation-therapy-techniques-in-cancer-treatment?search=breast%20cancer%20RADIOTHERAPY%20TECHNIQUES&source=search\\_result&selectedTitle=7~150&usage\\_type=default&display\\_rank=7](https://www.uptodate.com/contents/radiation-therapy-techniques-in-cancer-treatment?search=breast%20cancer%20RADIOTHERAPY%20TECHNIQUES&source=search_result&selectedTitle=7~150&usage_type=default&display_rank=7), pristupljeno 2.3.2023.

Park J, Choi J, Cho I, Sheen YY. Radiotherapy-induced oxidative stress and fibrosis in breast cancer are suppressed by vactosertib, a novel, orally bioavailable TGF- $\beta$ /ALK5 inhibitor. *Sci Rep*, 2022; 12: 16104. Published online 2022 Sep 27. doi: 10.1038/s41598-022-20050-9.

PMCID: PMC9515166. PMID: 36167880

(<https://www.ncbi.nlm.nih.gov/pmc/articles/PMC9515166/>)

Peikert T, 23.1.2023., Radiation-induced lung injury, [https://www.uptodate.com/contents/radiation-induced-lung-injury?search=PNEUMONITIS%20BREAST%20CANCER%20radiotherapy&source=search\\_result&selectedTitle=7~150&usage\\_type=default&display\\_rank=7](https://www.uptodate.com/contents/radiation-induced-lung-injury?search=PNEUMONITIS%20BREAST%20CANCER%20radiotherapy&source=search_result&selectedTitle=7~150&usage_type=default&display_rank=7), pristupljeno 10.3.2023.

Polgár C, Khanán Z, Ivanov O, Chorváth M, Ligačová A, Csejtei A, Gábor G, Landherr L, Mangel L, Mayer Á, Fodor J. Radiotherapy of Breast Cancer—Professional Guideline 1st Central-Eastern European Professional Consensus Statement on Breast Cancer. *Pathol Oncol Res*, 2022; 28: 1610378. Published online 2022 Jun 23. doi: 10.3389/pore.2022.1610378  
PMCID: PMC9272418. PMID: 35832115  
(<https://www.ncbi.nlm.nih.gov/pmc/articles/PMC9272418/>)

Portenoy RK, Dhingra LK, 21.2.2022., Overview of cancer pain syndromes, [https://www.uptodate.com/contents/overview-of-cancer-pain-syndromes?search=PAIN%20SYNDROME%20OF%20CANCER%20%20%20%20BREAST%20CANCER%20&source=search\\_result&selectedTitle=2~150&usage\\_type=default&displayrank=2](https://www.uptodate.com/contents/overview-of-cancer-pain-syndromes?search=PAIN%20SYNDROME%20OF%20CANCER%20%20%20%20BREAST%20CANCER%20&source=search_result&selectedTitle=2~150&usage_type=default&displayrank=2), pristupljeno 9.3.2023.

Ramin C, May BJ, Roden RBS, Orellana MM, Hogan BC, McCullough MS, Petry D, Armstrong DK, Visvanathan K. Evaluation of osteopenia and osteoporosis in younger breast cancer survivors compared with cancer-free women: a prospective cohort study. *Breast Cancer Res*, 2018; 20: 134. Published online 2018 Nov 13. doi: 10.1186/s13058-018-1061-4.  
PMCID: PMC6234595. PMID: 30424783  
(<https://www.ncbi.nlm.nih.gov/pmc/articles/PMC6234595/>)

Ratosa I, Jenko A, Oblak I. Breast Size Impact on Adjuvant Radiotherapy Adverse Effects and Dose Parameters in Treatment Planning. *Radiol Oncol*, 2018 Sep; 52(3): 233–244. Published online 2018 Aug 2. doi: 10.2478/raon-2018-0026. PMCID: PMC6137355. PMID: 30210048  
(<https://www.ncbi.nlm.nih.gov/pmc/articles/PMC6137355/>)

Ruddy KJ, Patridge AH, 27.1.2023., Approach to the patient following treatment for breast cancer, [https://www.uptodate.com/contents/approach-to-the-patient-following-treatment-for-breast-cancer?search=early%20side%20effects%20after%20radiotherapy%20in%20breast%20cancer&topicRef=14220&source=related\\_link](https://www.uptodate.com/contents/approach-to-the-patient-following-treatment-for-breast-cancer?search=early%20side%20effects%20after%20radiotherapy%20in%20breast%20cancer&topicRef=14220&source=related_link), pristupljeno 8.3.2023.

Schreiber KL, Belfer I, Miaskowski C, Schumacher M, Stacey BR, Van De Ven T. AAAPT Diagnostic Criteria for Acute Pain Following Breast Surgery. *J Pain*. Author manuscript; available in PMC 2021 Jul 20. Published in final edited form as: *J Pain*. 2020 Mar-Apr; 21(3-4): 294–305. Published online 2019 Sep 5. doi: 10.1016/j.jpain.2019.08.008 PMCID: PMC8290886. NIHMSID: NIHMS1722726. PMID: 31493489 (<https://www.ncbi.nlm.nih.gov/pmc/articles/PMC8290886/>)

Shah C, Al-Hilli Z, Vicini F. Advances in Breast Cancer Radiotherapy: Implications for Current and Future Practice. DOI: 10.1200/OP.21.00635. *JCO Oncology Practice* 17, no. 12 (December 01, 2021) 697-706. Published online October 15, 2021 (<https://ascopubs.org/doi/full/10.1200/OP.21.00635?role=tab>)

Shapiro CL. Osteoporosis: A Long-Term and Late-Effect of Breast Cancer Treatments. *Cancers* (Basel), 2020 Nov; 12(11): 3094. Published online 2020 Oct 23. doi:10.3390/cancers12113094. PMCID: PMC7690788. PMID: 33114141 (<https://www.ncbi.nlm.nih.gov/pmc/articles/PMC7690788/>)

Shen J, 13.9.2022., Postmastectomy pain syndrome: Risk reduction and management, [https://www.uptodate.com/contents/postmastectomy-pain-syndrome-risk-reduction-and-management?search=POSTMASTECTOMY%20PAIN%20SYNDROME%20BREAST%20CANCER&source=search\\_result&selectedTitle=1~150&usage\\_type=default&display\\_rank=1](https://www.uptodate.com/contents/postmastectomy-pain-syndrome-risk-reduction-and-management?search=POSTMASTECTOMY%20PAIN%20SYNDROME%20BREAST%20CANCER&source=search_result&selectedTitle=1~150&usage_type=default&display_rank=1), pristupljeno 7.3.2023.

Smolarz B, Zadrożna Nowak A, Romanowicz H. Breast Cancer—Epidemiology, Classification, Pathogenesis and Treatment (Review of Literature). *Cancers* (Basel), 2022 May; 14(10): 2569. Published online 2022 May 23. doi: 10.3390/cancers14102569. PMCID: PMC9139759. PMID: 35626173 (<https://www.ncbi.nlm.nih.gov/pmc/articles/PMC9139759/>)

Stecklein SR, Shaitelman SF, Babiera GV, Bedrosian I, Black DM, Ballo MT, Arzu I, Storm EA, Reed VK, Dvorak T, Benjamin DS, Wodward WA, Hoffman KE, Schlembach PJ, Kirsner SM, Nelson CL, Yang J, Guerra W, Dibai S, Bloom ES. Prospective Comparison of Toxicity and Cosmetic Outcome After Accelerated Partial Breast Irradiation with Conformal External Beam Radiotherapy or Single-Entry Multilumen Intracavitary Brachytherapy. *Pract Radiat Oncol*. Author manuscript; available in PMC 2020 Jan 1. Published in final edited form as: *Pract Radiat Oncol*, 2019 Jan; 9(1): e4–e13. Published online 2018 Aug 17. doi:10.1016/j.prro.2018.08.003. PMCID: PMC6321793. NIHMSID: NIHMS1504137

PMID: 30125673

(<https://www.ncbi.nlm.nih.gov/pmc/articles/PMC6321793/>)

Taghian A., 1.3.2023., Adjuvant radiation therapy for women with newly diagnosed, non-metastatic breast cancer, <https://www.uptodate.com/contents/adjuvant-radiation-therapy-for-women-with-newly-diagnosed-non-metastatic-breast-cancer?search=early%20side%20effects%20after%20radiotherapy%20in%20>, pristupljeno 28.2.2023.

Taghian A., 9.8.2022., Radiation therapy techniques for newly diagnosed, non-metastatic breast cancer, <https://www.uptodate.com/contents/radiation-therapy-techniques-for-newly-diagnosed-non-metastatic-breast-cancer?search=early%20side%20effects%20after%20radiotherapy%20in%20breast%20c>, pristupljeno 28.2.2023.

Weiss E, 24.1.2023., Clinical manifestations, prevention, and treatment of radiation-induced fibrosis, [https://www.uptodate.com/contents/clinical-manifestations-prevention-and-treatment-of-radiation-induced-fibrosis?search=managing%20of%20side%20effects%20breast%20cancer&topicRef=754&source=related\\_link](https://www.uptodate.com/contents/clinical-manifestations-prevention-and-treatment-of-radiation-induced-fibrosis?search=managing%20of%20side%20effects%20breast%20cancer&topicRef=754&source=related_link), pristupljeno 9.3.2023.

Wolf JR, Hong AM, 18.11.2022., Radiation dermatitis, [https://www.uptodate.com/contents/radiation-dermatitis?search=early%20side%20effects%20after%20radiotherapy%20in%20breast%20cancer&topicRef=789&source=related\\_link](https://www.uptodate.com/contents/radiation-dermatitis?search=early%20side%20effects%20after%20radiotherapy%20in%20breast%20cancer&topicRef=789&source=related_link), pristupljeno 7.3.2023.

Zhang L, Zhou Z, Mei X, Yang Z, Ma J, Chen X, Wang J, Liu G, Yu X, Guo X. Intraoperative Radiotherapy Versus Whole-Breast External Beam Radiotherapy in Early-Stage Breast Cancer. *Medicine* (Baltimore), 2015 Jul; 94(27): e1143. Published online 2015 Jul 13. doi: 10.1097/MD.0000000000001143. PMCID: PMC4504561. PMID: 26166124  
(<https://www.ncbi.nlm.nih.gov/pmc/articles/PMC4504561/>)

## 7. SAŽETAK/SUMMARY

Karcinom dojke najčešća je maligna bolest u žena i vodeći uzročnik smrtnosti. Liječenje uključuje operativni zahvat, radioterapiju, kemoterapiju, endokrinu terapiju, imunoterapiju odnosno kombinaciju pojedinih navedenih terapija, sukladno propisanim smjernicama.

Odluka o vrsti terapije temeljena je na nalazu stadija karcinoma, općem stanju pacijenta, dobi i komorbiditetima. Radioterapija se primjenjuje nakon poštednog operativnog zahvata ili mastektomije, s ciljem povećanja ukupnog i specifičnog preživljenja te smanjenja rizika relapsa bolesti. Suvremene radiološke tehnike apliciraju dozu zračenja na ciljano područje, uz značajnu poštedu izloženih organa. Preporučuje se provesti terapiju zračenjem 4 tjedna po operaciji, odnosno 4 tjedna od primijenjene kemoterapije. Nuspojave radioterapije mogu izazvati akutnu toksičnost ozračenog područja, ali i kronične komplikacije, koje se javljaju i nekoliko godina po završenoj terapiji zračenjem. Iste se tretiraju farmakološki i simptomatsko-suportivnim mjerama, a liječenje provodi multidisciplinarni tim.

Ključne riječi: karcinom dojke, liječenje, radioterapija, radiološke tehnike, nuspojave

## Temeljna dokumentacijska kartica

Sveučilište u Zagrebu  
Farmaceutsko-biokemijski fakultet  
Studij: Farmacija  
Centar za primjenjenu farmaciju  
Domagojeva 2, 10 000 Zagreb, Hrvatska

Diplomski rad

### NUSPOJAVE I TERAPIJSKE MOGUĆNOSTI ZBRINJAVANJA NUSPOJAVA ZRAČENJA U PACIJENTICA KOJE SU PREBOLJELE HORMONSKI OVISAN KARCINOM DOJKE

Kristina Špiček

#### SAŽETAK

Karcinom dojke najčešća je maligna bolest u žena i vodeći uzročnik smrtnosti. Liječenje uključuje operativni zahvat, radioterapiju, kemoterapiju, endokrinu terapiju, imunoterapiju odnosno kombinaciju pojedinih navedenih terapija, sukladno propisanim smjernicama. Odluka o vrsti terapije temeljena je na nalazu stadija karcinoma, općem stanju pacijenta, dobi i komorbiditetima. Radioterapija se primjenjuje nakon poštenog operativnog zahvata ili mastektomije, s ciljem povećanja ukupnog i specifičnog preživljenja te smanjenja rizika relapsa bolesti. Suvremene radiološke tehnike apliciraju dozu zračenja na ciljano područje, uz značajnu poštedu izloženih organa. Preporučuje se provesti terapiju zračenjem 4 tjedna po operaciji, odnosno 4 tjedna od primijenjene kemoterapije. Nuspojave radioterapije mogu izazvati akutnu toksičnost ozračenog područja, ali i kronične komplikacije, koje se javljaju i nekoliko godina po završenoj terapiji zračenjem. Iste se tretiraju farmakološki i simptomatsko-suportivnim mjerama, a liječenje provodi multidisciplinarni tim.

Rad je pohranjen u Središnjoj knjižnici Sveučilišta u Zagrebu Farmaceutsko-biokemijskog fakulteta.

Rad sadrži: 57 stranica, 1 tablicu i 71 literaturni navod. Izvornik je na hrvatskom jeziku.

Ključne riječi: karcinom dojke, liječenje, radioterapija, radiološke tehnike, nuspojave

Mentor: **Dr. sc. Iva Mucalo**, *izvanredni profesor Sveučilišta u Zagrebu Farmaceutsko-biokemijskog fakulteta.*

Ocjenjivači: **Dr. sc. Iva Mucalo**, *izvanredni profesor Sveučilišta u Zagrebu Farmaceutsko-biokemijskog fakulteta.*  
**Doc. Dr. sc. Tajana Silovski**, *vanjski suradnik Sveučilišta u Zagrebu Farmaceutsko-biokemijskog fakulteta.*  
**Dr. sc. Lidija Bach Rojcky**, *redoviti profesor Sveučilišta u Zagrebu Farmaceutsko-biokemijskog fakulteta.*

Rad prihvaćen: Svibanj, 2023.

## Basic documentation card

University of Zagreb  
Faculty of Pharmacy and Biochemistry  
Study: Pharmacy  
Centre for Applied Pharmacy  
Domagojeva 2, 10000 Zagreb, Hrvatska

Diploma thesis

### **SIDE EFFECTS AND THERAPEUTIC OPTIONS FOR TREATING SIDE EFFECTS OF RADIATION IN PATIENTS WHO HAVE RECOVERED FROM HORMONE-DEPENDENT BREAST CANCER**

**Kristina Špiček**

#### **SUMMARY**

Breast cancer is the most common malignant disease in women and the leading cause of death. Treatment includes surgery, radiotherapy, chemotherapy, endocrine therapy, immunotherapy, or a combination of the above-mentioned therapies, in accordance with the prescribed guidelines. The decision on the type of therapy is based on the finding of the cancer stage, patient's general condition, age and comorbidities. Radiotherapy is applied following sparing surgery or mastectomy, with the aim of increasing overall and specific survival and reducing the risk of disease relapse. Modern radiological techniques apply a dose of radiation to the target area, with significant sparing of the exposed organs. It is recommended to carry out radiation therapy 4 weeks after the surgery, i.e. 4 weeks after chemotherapy. The side effects of radiotherapy can cause acute toxicity of the irradiated area, but also chronic complications, which occur several years after the end of radiation therapy. They are treated with pharmacological and symptomatic-supportive measures, and the treatment is carried out by a multidisciplinary team.

The thesis is deposited in the Central Library of the University of Zagreb Faculty of Pharmacy and Biochemistry.

Thesis includes: 57 pages, 1 table and 71 references. Original is in Croatian language.

Keywords: breast cancer, treatment, radiotherapy, radiological techniques, side effects

Mentor: **Iva Mucalo, Ph.D.** *Associate Professor*, University of Zagreb Faculty of Pharmacy and Biochemistry

Reviewers: **Iva Mucalo, Ph.D.** *Associate Professor*, University of Zagreb Faculty of Pharmacy and Biochemistry  
**Tajana Silovski, Ph.D.** *External Associate*, University of Zagreb Faculty of Pharmacy and Biochemistry  
**Lidija Bach Rojecky, Ph.D.** *Full Professor*, University of Zagreb Faculty of Pharmacy and Biochemistry

The thesis was accepted: May 2023